This is a digital copy of a book that was preserved for generations on library shelves before it was carefully scanned by Google as part of a project to make the world's books discoverable online.

It has survived long enough for the copyright to expire and the book to enter the public domain. A public domain book is one that was never subject to copyright or whose legal copyright term has expired. Whether a book is in the public domain may vary country to country. Public domain books are our gateways to the past, representing a wealth of history, culture and knowledge that's often difficult to discover.

Marks, notations and other marginalia present in the original volume will appear in this file - a reminder of this book's long journey from the publisher to a library and finally to you.

Usage guidelines

Google is proud to partner with libraries to digitize public domain materials and make them widely accessible. Public domain books belong to the public and we are merely their custodians. Nevertheless, this work is expensive, so in order to keep providing this resource, we have taken steps to prevent abuse by commercial parties, including placing technical restrictions on automated querying.

We also ask that you:

+ *Make non-commercial use of the files* We designed Google Book Search for use by individuals, and we request that you use these files for personal, non-commercial purposes.
+ *Refrain from automated querying* Do not send automated queries of any sort to Google's system: If you are conducting research on machine translation, optical character recognition or other areas where access to a large amount of text is helpful, please contact us. We encourage the use of public domain materials for these purposes and may be able to help.
+ *Maintain attribution* The Google "watermark" you see on each file is essential for informing people about this project and helping them find additional materials through Google Book Search. Please do not remove it.
+ *Keep it legal* Whatever your use, remember that you are responsible for ensuring that what you are doing is legal. Do not assume that just because we believe a book is in the public domain for users in the United States, that the work is also in the public domain for users in other countries. Whether a book is still in copyright varies from country to country, and we can't offer guidance on whether any specific use of any specific book is allowed. Please do not assume that a book's appearance in Google Book Search means it can be used in any manner anywhere in the world. Copyright infringement liability can be quite severe.

About Google Book Search

Google's mission is to organize the world's information and to make it universally accessible and useful. Google Book Search helps readers discover the world's books while helping authors and publishers reach new audiences. You can search through the full text of this book on the web at `http://books.google.com/`

A propos de ce livre

Ceci est une copie numérique d'un ouvrage conservé depuis des générations dans les rayonnages d'une bibliothèque avant d'être numérisé avec précaution par Google dans le cadre d'un projet visant à permettre aux internautes de découvrir l'ensemble du patrimoine littéraire mondial en ligne.

Ce livre étant relativement ancien, il n'est plus protégé par la loi sur les droits d'auteur et appartient à présent au domaine public. L'expression "appartenir au domaine public" signifie que le livre en question n'a jamais été soumis aux droits d'auteur ou que ses droits légaux sont arrivés à expiration. Les conditions requises pour qu'un livre tombe dans le domaine public peuvent varier d'un pays à l'autre. Les livres libres de droit sont autant de liens avec le passé. Ils sont les témoins de la richesse de notre histoire, de notre patrimoine culturel et de la connaissance humaine et sont trop souvent difficilement accessibles au public.

Les notes de bas de page et autres annotations en marge du texte présentes dans le volume original sont reprises dans ce fichier, comme un souvenir du long chemin parcouru par l'ouvrage depuis la maison d'édition en passant par la bibliothèque pour finalement se retrouver entre vos mains.

Consignes d'utilisation

Google est fier de travailler en partenariat avec des bibliothèques à la numérisation des ouvrages appartenant au domaine public et de les rendre ainsi accessibles à tous. Ces livres sont en effet la propriété de tous et de toutes et nous sommes tout simplement les gardiens de ce patrimoine. Il s'agit toutefois d'un projet coûteux. Par conséquent et en vue de poursuivre la diffusion de ces ressources inépuisables, nous avons pris les dispositions nécessaires afin de prévenir les éventuels abus auxquels pourraient se livrer des sites marchands tiers, notamment en instaurant des contraintes techniques relatives aux requêtes automatisées.

Nous vous demandons également de:

+ *Ne pas utiliser les fichiers à des fins commerciales* Nous avons conçu le programme Google Recherche de Livres à l'usage des particuliers. Nous vous demandons donc d'utiliser uniquement ces fichiers à des fins personnelles. Ils ne sauraient en effet être employés dans un quelconque but commercial.

+ *Ne pas procéder à des requêtes automatisées* N'envoyez aucune requête automatisée quelle qu'elle soit au système Google. Si vous effectuez des recherches concernant les logiciels de traduction, la reconnaissance optique de caractères ou tout autre domaine nécessitant de disposer d'importantes quantités de texte, n'hésitez pas à nous contacter. Nous encourageons pour la réalisation de ce type de travaux l'utilisation des ouvrages et documents appartenant au domaine public et serions heureux de vous être utile.

+ *Ne pas supprimer l'attribution* Le filigrane Google contenu dans chaque fichier est indispensable pour informer les internautes de notre projet et leur permettre d'accéder à davantage de documents par l'intermédiaire du Programme Google Recherche de Livres. Ne le supprimez en aucun cas.

+ *Rester dans la légalité* Quelle que soit l'utilisation que vous comptez faire des fichiers, n'oubliez pas qu'il est de votre responsabilité de veiller à respecter la loi. Si un ouvrage appartient au domaine public américain, n'en déduisez pas pour autant qu'il en va de même dans les autres pays. La durée légale des droits d'auteur d'un livre varie d'un pays à l'autre. Nous ne sommes donc pas en mesure de répertorier les ouvrages dont l'utilisation est autorisée et ceux dont elle ne l'est pas. Ne croyez pas que le simple fait d'afficher un livre sur Google Recherche de Livres signifie que celui-ci peut être utilisé de quelque façon que ce soit dans le monde entier. La condamnation à laquelle vous vous exposeriez en cas de violation des droits d'auteur peut être sévère.

À propos du service Google Recherche de Livres

En favorisant la recherche et l'accès à un nombre croissant de livres disponibles dans de nombreuses langues, dont le français, Google souhaite contribuer à promouvoir la diversité culturelle grâce à Google Recherche de Livres. En effet, le Programme Google Recherche de Livres permet aux internautes de découvrir le patrimoine littéraire mondial, tout en aidant les auteurs et les éditeurs à élargir leur public. Vous pouvez effectuer des recherches en ligne dans le texte intégral de cet ouvrage à l'adresse `http://books.google.com`

A. LABOULBENE

ANATOMIE PATHOLOGIQUE

Librairi | uille, Paris

DE M | URGIE

D | TE

Liste d | nt rédigés

ABADIE. Glaucom | testins, Mâchoire
ANGER (B.). Bras,
BAILLY (Émile). | eluche, Délivrance,
Ergot de seigle
BARRALLIER. Bout | astin.
Chlore, Cuivre,
sentérie, Élép | , Goût, Greffe ani-
Goudron, Iode, | sme, Mastication,
cure, etc. | x (système), Ouïe.
BENI-BARDE. Hyd | nvalescence, Dia-
BERGERON (G.) A | ptysie, Métastase.
Caoutchouc.

BERNUTZ. Abdomen, Aménorrhée, Artériel (canal), Constitutions médicales, Esthiomène, Hématocèle, Hystérie.

BERT. Absorption, Asphyxie, Chaleur animale, Curare, Défécation, Digestion.

BOECKEL (Eug.) Aisselle, Anatomie pathologique et Anatomie chirurgicale, Cartilage, Connectif (tissu), Dégénérescence, Érectiles (appareils et mouvements), Érectiles (tumeurs) Fibro-plastique, Hypertrophie, Larynx.

BOECKEL (J.). Larynx.

BUIGNET. Atropine, Carbonates, Carbone et Composés, Chaleur, Chaux, Chlore, Chrome, Citrique (acide), Cyanogène et Composés, Eau, Eaux médicinales, Eaux minérales, Électricité, Fer, Formuler (art de), Glycose, Iode, Lithium, Lithine, Mercure et Mercuriaux, Opium.

CHAUVEL (J.) Jambe (médecine opér.).

CUSCO. Choroïdite, Glaucome.

DEMARQUAY. Avant-bras, Bec de lièvre, Carbonique (acide) Chaleur animale, Côtes, Exophthalmie, Langue, Orbite.

DENUCÉ (de Bordeaux). Abdomen, Ankylose, Atloïde occipitale et axoïdienne, Coude, Furoncle.

DESNOS. Acrodynie, Amygdales, Angines, Choléra, Coryza, Ergotisme, Gravelle, Intercostale (névralgie), Lumbago.

DESORMEAUX. Bras, Bougie, Cathéter, Fistules, Incontinence.

DESPRÉS (A.). Diaphragme, Encanthis, Étranglement, Froid, Hémorrhagies, Hémostasie, Ilia-

FOURNIER (Alfred). Adhérence, Alcoolisme, Balanite, Blennorrhagie, Bubon, Chancre, Inoculation.

FOVILLE. Convulsions, Délire, Démence, Dipsomanie, Folie, Hypochondrie, Lypémanie, Idiotie, Manie.

GALLARD (T.). Chauffage, Consanguinité, Contagion, Éclairage.

GAUCHET. Magnésie, Malt, Mauve, Mélisse, Ményanthe, Métallothérapie, Moxa, Ozone.

GINTRAC (Henri). Ascite, Bismuth, Bronches, Camphre, Cyanose, Face, Grippe, Hémophilie.

GIRALDÈS. Acupressure, Anesthésiques, Anus.

GOMBAULT. Choléra, Croissance, Diarrhée.

GOSSELIN. Anus, Blépharite, Conjonctivite, Crurales *(région et hernie)*, Érysipèle, Ophthalmies, Os.

GUÉRIN (Alph.). Amputation, Anthrax, Autoplastie.

HALLOPEAU. Encéphale, Mélanémie.

HARDY (A.). Acné, Cheveu, Chromhidrose, Dartre, Ecthyma, Eczema, Érythème, Exanthèmes, Favus, Gale, Icthyose, Impetigo, Intertrigo, Kéloïde, Lèpre, Lichen, Lupus, Molluscum.

HEBERT (L.). Boissons.

HÉRAUD. Emplâtres, Étain, Gélatine, Ipécacuanha, Limonade, Miel, Mucilage, etc.

HEURTAUX (de Nantes). Cancer, Cancroïde, Chondrome, Engelure, Fibreux (tissu), Fibromes, Inflammation, Kystes, Mélanose.

HIRTZ. Aconit, Antimoine, Arsenic, Belladone, Chaleur dans l'état de maladie, Crise, Datura (thér.), Diète, Diététique, Digitale (thér.), Embolie, Expectation, Fer, Fièvre, Hectique (fièvre), Intermittente (fièvre).

Envoi FRANCO par la poste contre un mandat.

26 VOLUMES SONT EN VENTE.

dup.

THE LIBRARY
OF
THE UNIVERSITY
OF CALIFORNIA

PRESENTED BY
PROF. CHARLES A. KOFOID AND
MRS. PRUDENCE W. KOFOID

JACCOUD. Agonie ... d'aliénés, asiles de con-
gine de poit ... sile), Douche.
(maladie), Di ... Cicatrices, Cicatrisation,
Endocarde, E ...
Moelle épiniè ... Nasales (fosses) [avec
JACQUEMET. Emp ...
JAVAL. Emmétro ... it, Nyctalopie, Ophthal-
JEANNEL. Copah ... isseaux), Épithélium.
mement, Émo ... nisme, Artères (maladies),
fications, Fécu ... nexies, Caves (veines),
Gomme, Huil ... nologie), Diathèse, Érysi-
guent, etc. ... Gangrène, Hématidrose,
KŒBERLÉ. Aine, ...
riotomie. ... médicale, Mal de mer,
LABADIE-LAGRAV ...
cythémie, Mé ... rotides, Clavicule.
LABAT. Marienb ... ues, Aphrodisiaques.
Niederbronn, ... bitus extérieur, Langue,
LANNELONGUE. C ...
scrotum, Hém ... ement, Air marin, Bérj-
Mamelles. ... Drainage chirurgical.
LAUGIER (St.). A ... alyse, Champignons, Cui-
lure, Commo ... gitale, Empoisonnement.
phale. ... Amygdales, Charpie, Cir-
LAUGIER (Mauric ... ectricité, Encéphalocèle,
Hyoide (os), H ...
LE DENTU, Caves (veines), Effort, Face, Hernies, Éponge, Hydrocèle, Ombilic.
Lymphatique (système), Main, Ongle.
LÉPINE (R.). Diphthérie, Inanition.
LIEBREICH. Accommodation, Amaurose, Astigmatisme, Cataracte.
LONGUET. Lymphatique (système) [avec LE DENTU], Os [avec GOSSELIN].
LORAIN (P.). Accouchement (médecine légale), Age, Allaitement, Anémie, Chlorose, Choléra, Diphthérie, Endémie, Épidémie.
LUTON (de Reims). Aorte, Auscultation, Biliaires (voies), Catarrhe, Circulation, Cœur (anat. physiol.), Congestions, Dérivatifs, Dérivations, Dyspepsie, Entozoaires (pathologie), Estomac, Goître, Hématémèse, Indigestion, Intestin, Œsophage.
LUNIER. Crâne, Crétinisme, Folie.
MARCHAND (L.). Baumes, Belladone, Café, Champignons, etc.
MARTINEAU. Aphthes, Céphalalgie, Colique, Coma, Constipation, Crachats, Dermalgie, Émaciation, Épistaxis, Obésité, etc.
MICHEA. Démonomanie, Dynamomètre, Dynamoscopie, Extase.
MOTET. Cauchemar, Hallucinations, Illusions.
NELATON (A.). Artères.
OLLIVIER (Aug). Aphonie, Calculs, Cantharides, Caoutchouc.
ORE. Aliment, Bains, Bégaiement, Bronches, Déglutition, Moelle épinière, Nasales (fosses), Nerfs (path. chir.), Olfaction.
SARAZIN (Ch.). Ambulances, Appareil, Atrophie, Bandages, Caoutchouc, Caustique, Cautère, Cautérisation, Compression, Compresseur, Cou, Dent, Dentition, Hôpital, Inguinale (région), Injection, Irrigation, Ligature, Oreille.
SÉE (Germain), Asthme.
SIMON (Jules). Atrophie musculaire progressive, Chorée, Contracture, Croup, Foie, Ictère, Muguet.
SIREDEY. Dysménorrhée, Emménagogue, Impuissance, Menstruation.
STOLTZ. Accouchement, Césarienne (opération), Couches, Dystocie, Grossesse, Leucorrhée.
STRAUSS (I.). Hydropisie, Lait, Muqueuses (membranes).
TARDIEU (Amb.). Air, Arsenic, Asphyxie, Avortement, Blessures, Digitale, Eaux minérales, Empoisonnement, Exhumation, Fœtus, Folie, Hermaphrodisme, Identité, Infanticide, Inhumation, Mort, Morve et farcin.
TARNIER (S.). Céphalématome, Cordon ombilical, Embryotomie, Forceps.
TROUSSEAU. Ataxie locomotrice progressive.
VAILLANT (L.). Entozoaires, Éponge, Limaçon, Musc.
VALETTE. Coxalgie, Cystite, Cystocèle, Écrasement linéaire, Fractures, Hanche, Luxation.
VERJON. Eaux minérales, etc.
VOISIN (Aug. Amnésie, Aphasie, Curare, Épilepsie, Hérédité.

Envoi FRANCO par la poste contre un mandat.
26 VOLUMES SONT EN VENTE.

La publication d'un *Dictionnaire de Médecine et de Chirurgie* réclamait la coopération d'une association de médecins et de chirurgiens dont le nombre fût assez considérable pour que chacun pût n'y traiter que des objets les plus habituels de ses recherches.

Lorsqu'une publication est aussi avancée, le mieux est de signaler quelques-uns des articles avec le nom des auteurs qui les ont rédigés. Ils sont placés à la tête de la pratique dans les grands hôpitaux de Paris, de Strasbourg, de Bordeaux, etc., ou de l'enseignement dans les Facultés et les Écoles secondaires de médecine. C'est de ces efforts réunis qu'est sorti le *Nouveau Dictionnaire de Médecine et de Chirurgie pratiques*, si favorablement jugé dans la presse médicale.

Récemment, en rendant compte des douze premiers volumes, le rédacteur en chef de *l'Union médicale*, M. Amédée Latour, membre de l'Académie de médecine, qualifiait le Dictionnaire de « publication sérieuse, à laquelle collabore l'élite de nos confrères de « Paris et des départements, expression fidèle de l'état de la science et de l'art à une « époque donnée et par toute une génération. Là se trouvent précisément le caractère et « l'utilité du Dictionnaire, et par là s'explique son succès. »

Après avoir signalé quelques-uns des articles que l'ordre alphabétique a groupés dans les douze volumes parus, M. Latour ajoute : « Ces monographies alphabétiques sont « rédigées avec concision, présentent fidèlement l'état de la science, rappellent succinc- « tement le passé et indiquent une bibliographie suffisante.

« Tels sont les caractères estimables du Dictionnaire édité par J.-B. Baillière et qui « lui ont assuré dès le début un succès qui va toujours croissant. A. LATOUR. »

(*Union médicale*, 1870.)

Nous n'avons rien à ajouter à ce jugement, qui résume parfaitement nos intentions, intentions réalisées jusqu'ici, nous l'espérons, et qui le seront complétement dans un avenir prochain.

Le *Nouveau Dictionnaire de Médecine et de Chirurgie pratiques* se composera d'environ 30 volumes grand in-8, cavalier, de 800 pages. Prix de chaque volume, 10 fr.

Les tomes Ier à XX sont en vente et les volumes suivants se succéderont sans interruption de quatre mois en quatre mois.

Les volumes sont envoyés franco par la poste, aussitôt leur publication, aux souscripteurs des départements, sans augmentation sur le prix fixé.

A la même librairie :

FORMULAIRE OFFICINAL ET MAGISTRAL
INTERNATIONAL

COMPRENANT ENVIRON QUATRE MILLE FORMULES

Tirées des pharmacopées légales de la France et de l'étranger ou empruntées à la pratique des thérapeutistes et des pharmacologistes, avec les indications thérapeutiques, les doses des substances simples et composées, le mode d'administration, l'emploi des médicaments nouveaux, etc.

ET SUIVI D'UN MÉMORIAL THÉRAPEUTIQUE

Par le Dr J. JEANNEL

Pharmacien principal de première classe, pharmacien en chef de l'hôpital Saint-Martin, à Paris

2e édition. 1876, in-18 de plus de 1000 pages, cartonné. . . . . 6 fr

---

Envoi FRANCO par la poste contre un Mandat

NOUVEAUX ÉLÉMENTS

D'ANATOMIE PATHOLOGIQUE

DESCRIPTIVE ET HISTOLOGIQUE

LIBRAIRIE H. GEORG
LIBRAIRE DE L'UNIVERSITÉ
Corraterie 10
GENÈVE

TRAVAUX DU MÊME AUTEUR.

Mémoire sur trois productions morbides, non décrites (en commun avec M. le professeur Ch. Robin). (Mémoires de la Société de biologie, 1re série, t. V, p. 185, 1853, avec planche.)

Sur le nævus en général et sur une modification particulière et non décrite, observée dans un nævus de la paupière supérieure (Thèse de doctorat, n° 38, in-4 avec une planche, Paris, 1854).

Des névralgies viscérales (Thèse pour l'agrégation, Paris, 1860).

Recherches cliniques et anatomiques sur les affections pseudo-membraneuses (productions plastiques, diphthéritiques, ulcéro-membraneuses, aphtheuses, croup, muguet, etc., 1 vol. in-8, 542 p., avec 6 planches, Paris, 1861.

Mémoire sur les signes anatomo-pathologiques et médico-légaux fournis par les mains des ouvriers piqueurs, tailleurs ou rhabilleurs de pierres meulières (Mémoires de la Société de biologie, 3e série, t. IV, p. 191, avec une planche, 1862).

Leçon d'ouverture du cours d'anatomie pathologique fait à la Faculté de médecine pendant le semestre d'été de l'année 1866 (Revue des cours scientifiques, 3e année, n° 47, p. 761, 1866).

Pleurésie purulente, suivie de pyopneumothorax, guérie au moyen de la thoracentèse et du lavage de la plèvre (Bulletin de thérapeutique, février 1872).

Des corps étrangers fixés dans le larynx, et de leur extraction (Bulletin de thérapeutique, août 1872).

Note sur l'élévation de la température centrale chez les malades atteints de pleurésie aiguë et auxquels on vient de pratiquer la thoracentèse [Comptes rendus de l'Institut (Académie des sciences), séance du 18 novembre 1872, et Gazette hebdomadaire de médecine, 1872].

Sur la valeur diagnostique du soulèvement anormal des artères sous-clavières pour reconnaître la dilatation de la partie supérieure de l'aorte (Bulletin de l'Académie de médecine, 2e série, t. III, p. 1192, 1874).

Sur les ulcérations tuberculeuses de la langue, etc. (Bulletin de la Société médicale des hôpitaux de Paris, 2e série, t. XI, 1874).

Observation d'oblitération embolique de l'artère humérale droite chez un homme tuberculeux (*ibid.*, 2e série, t. XII, 1875).

Sur la succussion hippocratique produite et perçue dans une tumeur abdominale (Bulletin de l'Académie de médecine, 3 août 1875. — Archives générales de médecine, t. XXVI, 1875).

Mémoire sur une espèce de fistule biliaire non encore décrite, et qu'on peut appeler hépato-bronchique ou broncho-hépatique, lu à la Société médicale des hôpitaux de Paris, le 13 août 1875 (Bulletin de la Société médicale des hôpitaux, 1875).

Élimination de la membrane interne de l'estomac, etc., à la suite de l'ingestion d'acide sulfurique (Bulletin de l'Académie de médecine, 19 décembre 1876 et 13 mars 1877).

Rapport général sur le service médical des eaux minérales de la France pendant les années 1872-73 (Mémoires de l'Académie de médecine, t. XXXII, 1877).

Sur les Ténias, les Échinocoques et les Bothriocéphales de l'homme (Mémoires de la Société médicale des hôpitaux, 2e série, t. XIII, 1877).

Articles Acariens, Anesthésie médicale, Animaux nuisibles, Bothrops, Cantharide, Chique, (*pulex penetrans*), Coléoptères, Larves, Latrodecte, Lépidoptères, Lucilie, Rhipiptères, etc., du Dictionnaire encyclopédique des sciences médicales.

PARIS. — IMPRIMERIE DE E. MARTINET, RUE MIGNON, 2.

NOUVEAUX ÉLÉMENTS

D'ANATOMIE PATHOLOGIQUE

DESCRIPTIVE ET HISTOLOGIQUE

PAR

A. LABOULBÈNE

AGRÉGÉ LIBRE DE LA FACULTÉ DE MÉDECINE DE PARIS
MEMBRE DE L'ACADÉMIE DE MÉDECINE
(Section d'anatomie pathologique)
MÉDECIN DE L'HÔPITAL DE LA CHARITÉ

Avec 298 Figures intercalées dans le texte.

PARIS
LIBRAIRIE J.-B. BAILLIÈRE ET FILS
Rue Hautefeuille, 19, près le boulevard Saint-Germain
1879

Tous droits réservés.

MANCHESTER
UNIVERSITY
LIBRARY

K-RB24
L2
Bio.
Lib.

PROLÉGOMÈNES

L'importance de l'anatomie pathologique n'a plus besoin d'être démontrée : médecins et chirurgiens, tous reconnaissent que la science des lésions morbides rend constamment les plus grands services.

Les altérations anatomiques des organes et des tissus ont été décrites et représentées dans des ouvrages volumineux, mais qui ne peuvent prendre place dans la bibliothèque de beaucoup d'étudiants. C'est ce qui m'a porté à réunir dans un cadre restreint l'ensemble de l'anatomie pathologique.

Un livre, à mon avis, doit toujours être fait en vue de ceux auxquels il s'adresse, et non suivant le goût exclusif ou personnel de l'auteur. Il est donc indispensable que je précise la tâche que je me suis imposée et le plan que j'ai adopté.

Pendant deux suppléances du cours d'anatomie pathologique faites à la Faculté, en remplacement du professeur Cruveilhier, j'ai toujours remarqué la préférence des auditeurs pour les descriptions nettes des altérations organiques et pour les figures permettant de saisir immédiatement des particularités compliquées, ou d'une compréhension pénible. Aussi les descriptions tracées à l'amphithéâtre sur des pièces fraîches feront-elles la partie principale, ou la base de cet ouvrage.

A la suite des observations faites à l'œil nu, j'aurai soin d'indiquer tous les détails de structure et de texture que les verres grossissants font constater. Autant que possible, chacune des descriptions histologiques principales sera accompagnée d'un dessin qui représente l'altération vue au microscope.

Je l'ai déjà dit, si je n'avais suivi que mon goût, j'aurais plutôt fait une série de monographies qu'un livre, et au lieu de suivre l'arrangement anatomique naturel, j'aurais choisi et placé en tête les sujets dont l'étude est

M374372

la plus ardue, tels que le système nerveux, les parenchymes, ou les néoplasies. Mais une telle exposition, excellente pour des recherches spéciales, devient impossible et doit être rejetée dans un traité; j'ai dû prendre l'ordre anatomique habituel, en commençant par l'appareil de la digestion, et en examinant successivement les appareils de la respiration, de la circulation, etc.

Beaucoup d'auteurs ont fait précéder leur œuvre par de longues considérations sur l'anatomie pathologique générale. Il m'a semblé que ces données, pourtant si intéressantes, étaient peu goûtées et peu lues; elles ont tort de venir de prime abord, tandis qu'elles devraient résumer des faits déjà connus; en un mot, elles vont du composé au simple et non du simple au composé.

Et cependant, l'utilité de l'anatomie pathologique générale est incontestable; elle devait trouver sa place mon ouvrage. Pour arriver à ce résultat, j'ai fait ici comme dans mes cours, à propos d'un organe important, j'ai exposé la question générale qui s'y rattache. C'est ainsi que j'ai traité de la tuberculose, en parlant des poumons, de l'épithéliome, en étudiant les lésions de l'estomac, de l'inflammation en général, après l'exposé du système vasculaire.

Le tégument externe, les organes des sens, les lésions chirurgicales des luxations et des fractures, n'ont pas été omis sans réflexion, mais leur étude est trop spéciale et doit se rattacher expressément aux traités que nous possédons sur ces matières. De plus, de nombreuses lacunes se trouvent dans plusieurs parties de mon livre, je suis le premier à les reconnaître.

On verra que je n'ai pas l'habitude de tourner les difficultés, mais de les aborder de front, et on pourra se convaincre que je n'ai jamais eu de parti pris. Élève de Cruveilhier ainsi que de Charles Robin, dont j'ai longtemps préparé les cours et auquel j'ai voué reconnaissance et attachement, je ne regarde comme acquis à la science que ce qui est rigoureusement démontré. Je dirai ainsi : *multiplication d'éléments cellulaires*, au lieu de *prolifération*, sans préjuger une origine souvent douteuse. Heureux de toute acquisition réelle, respectant les personnes, je discute les opinions avec une indépendance absolue et sans engouement pour des travaux dont l'étrangeté, ou l'origine exotique, sont trop souvent le seul mérite. Sans chercher les néologismes, et en m'efforçant toujours d'être

compris, je propose quelques rares dénominations nouvelles, telles que *pseudhymènes* et *néohymènes*, au lieu de pseudomembranes et néomembranes. La bibliographie, à laquelle on doit souvent avoir recours, sera résumée à la fin des chapitres sans surcharger le texte.

Les applications de l'anatomie pathologique aux autres sciences médicales, la certitude qu'elle donne à la clinique, ont besoin d'être indiquées; mais il faut prendre garde, suivant une expression pittoresque, d'exposer l'anatomie pathologique « comme une pathologie retournée »; j'espère avoir évité cet écueil.

Il y a, et il y aura longtemps encore, des découvertes à faire en anatomie pathologique. N'ayant ni la prétention ni le pouvoir de rendre clair ce qui est obscur, j'ai signalé les points nouveaux, les sujets négligés. Combien je serais heureux si ces indications pouvaient être utiles aux travailleurs et provoquaient des recherches servant aux progrès de l'anatomie pathologique !

1er Août 1878.

NOUVEAUX ÉLÉMENTS

D'ANATOMIE PATHOLOGIQUE

DESCRIPTIVE ET HISTOLOGIQUE

DÉFINITION, DIVISIONS, RAPPORTS DE L'ANATOMIE PATHOLOGIQUE AVEC LES AUTRES SCIENCES MÉDICALES

L'anatomie pathologique, science de l'organisation morbide, recherche et fait connaître toutes les lésions, ou altérations saisissables, du corps humain. Elle suppose et exige l'étude préliminaire de l'anatomie normale, aussi peut-on encore la définir rigoureusement : l'anatomie comparée de l'état normal et de l'état morbide.

Les lésions ou les altérations survenues dans les divers tissus et les divers organes, soit comme cause, soit comme effet, des maladies, atteignent les parties minimes et constituantes; ces lésions se manifestent ordinairement par des changements très-prononcés d'aspect, de forme, de consistance, de texture ou d'arrangement. Mais il ne suffit point de s'arrêter à connaître l'aspect extérieur et d'isoler, à l'aide du scalpel, les parties malades, il faut de plus, avec le microscope et tous les moyens d'investigation modernes (1), rechercher les modifications profondes, élémentaires, qui ont eu lieu aux diverses périodes de la maladie; il faut établir aussi celles qui restent après la guérison, comme une trace indélébile. Ainsi, en résumé : description exacte des lésions morbides; examen histologique des éléments altérés dans la maladie; appréciation du mode suivant lequel se produisent les altérations, tels sont, à la fois, et l'objet et le but de l'anatomie pathologique.

Les médecins des premiers âges n'ont pas connu l'anatomie pathologique du cadavre; toutefois, en observant les désordres des organes ex-

(1) Voyez CH. ROBIN, Traité du microscope, son mode d'emploi, etc. In-8. Paris, 1871. — M. DUVAL et L. LEREBOULLET, Manuel du microscope dans ses applications, etc. In-12. Paris, 1873. — L. RANVIER, Traité technique d'histologie. In-8. Paris, 1875.

ternes, les colorations anormales des muqueuses accessibles à la vue, les déjections et les liquides vomis, ils ont fait de l'anatomie pathologique sur le vivant, ou, en d'autres termes, de la physiologie pathologique.

Vers la fin du xve siècle, Benevieni, de Florence, plus tard Théophile Bonet, de Genève (1679), et surtout Morgagni, de Forli, ont été les fondateurs de l'anatomie pathologique (1). Le grand ouvrage de Morgagni, *De sedibus et causis morborum per anatomen indagatis*, publié en 1761, a fait époque; puis sont venues les collections de faits curieux, les *Thesaurus*, les observations comparant les lésions et les symptômes; les altérations du corps humain ont été reproduites par le moulage et le dessin.

Au commencement de ce siècle, Bichat fonda l'anatomie générale et avança « que chaque tissu a ses lésions propres ». Entrant dans cette voie féconde, les travailleurs modernes, aidés par le microscope et les procédés chimiques, sont arrivés à constituer la science de nos jours; mais qu'il reste encore de discussions ouvertes, et que de problèmes sont à résoudre!

L'anatomie pathologique du corps humain peut être considérée à deux points de vue différents, suivant qu'elle étudie d'une manière abstraite les lésions des tissus et des systèmes, ou suivant qu'elle comprend les lésions des organes proprement dits. De là résultent deux divisions principales : l'*anatomie pathologique générale*, ou des tissus, et l'*anatomie pathologique spéciale*, ou appliquée aux organes. Dans la seconde division, vient se placer l'*anatomie pathologique topographique*, recherchant les lésions de chacune des régions du corps, indépendamment des affinités ou des dissemblances de ces lésions et en vue du diagnostic local.

Cet ouvrage est destiné à présenter un tableau détaillé de l'anatomie pathologique, en suivant, pour les organes, l'ordre des appareils auxquels ils appartiennent. Les altérations des systèmes organiques et des tissus seront exposées à la place la plus appropriée et la plus convenable, ainsi que je l'ai expliqué dans les prolégomènes.

Les classifications tentées en anatomie pathologique ont été tour à tour nosologiques, physiologiques ou anatomiques. On pourra s'assurer en consultant les ouvrages de Meckel, de Cruveilhier, d'Otto, d'Andral, de Lobstein, de Rokitansky, de Förster, de Lebert, d'Uhle et Wagner, de

(1) Voyez pour les détails : P. Rayer, Histoire abrégée de l'anatomie pathologique. Thèses de Paris, n° 172, 1818 et br. in 8. — J. Cruveilhier, Histoire de l'anatomie pathologique, in Annales de l'anatomie et de la physiologie pathologiques, par Pigné, Paris 1842. — A. Laboulbène, Leçon d'ouverture du cours d'anatomie pathologique de la Faculté de médecine, année 1866, *in* Revue des Cours scientifiques, 3e année, n° 47, p. 761 et suivantes.

Lancereaux, etc. (1), combien une classification méthodique est difficile à établir.

Pour exposer le plus nettement possible l'ensemble des lésions morbides, je suivrai l'ordre suivant :

I. Lésions de texture, liées aux *troubles de la nutrition*, comprenant les inflammations, hypertrophies et atrophies, les hyperplasies et hypoplasies, les gangrènes, stéatoses, etc.

II. Les lésions liées aux *troubles de la circulation :* hémorrhagies, embolies, hydropisies, etc.

III. Les lésions résultant de *déplacements* ou de *connexions anormales :* prolapsus, hernies, hétérotaxies.

IV. Les lésions dues à des *corps étrangers*, celles par agents vulnérants, ou causées par des parasites.

V. Les lésions liées au *développement embryonnaire et primitif :* malformations congénitales, monstruosités.

Les rapports de l'anatomie pathologique avec les autres branches des sciences médicales sont importants et méritent d'être signalés. On peut affirmer que l'anatomie pathologique bien comprise est la base la plus sûre de la pathologie médicale et chirurgicale. C'est pour arriver à connaître l'état pathologique des organes, sur le malade, que tous les moyens d'investigation, surtout l'auscultation et la percussion, sont employés à tout instant en médecine. La chirurgie a recours au laryngoscope, à l'ophthalmoscope, à l'endoscope, etc., etc., pour voir sur le vivant l'état des organes lésés. Si la chirurgie a échappé aux systèmes qui ont encombré la médecine : c'est que le désordre anatomique chirurgical est, en général, plus facile à reconnaître que la lésion médicale presque toujours profondément cachée.

(1) J.-F. Meckel, Handbuch der pathologischen Anatomie. Leipzig, 1811-1818. — J. Cruveilhier, Essai sur l'anatomie pathologique en général. 2 vol. in 8, Paris, 1816. — Traité d'anat. pathol. générale. 5 vol. in-8, Paris 1849-1864. — A. Otto, Handbuch der pathologischen Anatomie der Menschen und der Thiere. Breslau, in-8, 1814. Lehrbuch der pathologischen Anatomie. In-8, Berlin, 1830. — G. Andral, Précis d'anatomie pathologique. 2 vol. in-8, Paris, 1829-1833. — J.-F. Lobstein, Traité d'anatomie pathologique. Paris et Strasbourg, 1829. — Rokitansky, Handbuch der pathologischen Anatomie. Wien, 1842-46. — Lehrbuch der pathologischen Anatomie. 3 vol. in-8, 1855-1861. — H. Lebert, Traité d'anatomie pathol. générale et spéciale. In-folio et 200 planches gravées et color., 1855-1861. — Aug. Foerster, Handbuch der pathologischen Anatomie. Leipzig. 1863. — Lehrbuch der pathologischen Anatomie. 10e édit., 1875. — Uhle und Wagner, Handbuch der allgemeinen Pathologie. Leipzig, 1862. Traduit en français par Mahaux et Delstanche, Paris, 1872. — Bœckel, article Anatomie pathologique, *in* Nouveau dictionnaire de médecine et de chirugie pratique, t. II, 1865. — Barth, article Anatomie pathologique, *in* Dictionnaire encyclopédique des sciences médicales, t. IV, 1866. — H. Frey, Traité d'histologie et d'histochimie, trad. Spillmann, 1871. — Ed. Rindfleisch, Traité d'histologie pathologique; trad. F. Gross, Paris, 1873. — Cornil et Ranvier, Manuel d'histologie pathologique. Paris. 1869-1873. — E. Lancereaux, Traité d'anatomie pathologique, t. I, 1875.

Il y a des lésions qu'on rencontre toujours dans une maladie déterminée, médicale ou chirurgicale, à tel point qu'on a pu, en nosologie, désigner la maladie d'après la lésion : cette lésion est pathognomonique et fournit le caractère anatomo-pathologique de la maladie. D'autres altérations peuvent manquer, ou n'être constatées que d'une manière accidentelle. Les lésions caractéristiques seules ont une physiologie pathologique ou une évolution de symptômes toujours identiques, alors il y a entre la lésion et le symptôme un rapport nécessaire, une coexistence et non une coïncidence.

La médecine légale s'appuie en grande partie sur l'anatomie morbide et elle recherche si les lésions du cadavre ont été produites pendant la vie ou même après la mort et, dans ce dernier cas, pour masquer un crime préexistant.

Enfin l'anatomie pathologique prête un utile concours à l'anatomie et à la physiologie. Des éléments anatomiques, des tissus dont l'existence est peu prononcée dans l'état normal se développent et forment tumeur dans l'état de maladie, tels sont les fibres musculaires hypertrophiées des conduits et des réservoirs quand une obstruction au sein des liquides s'est produite. Les expériences physiologiques les mieux instituées, les plus habilement conduites causent des mutilations qui gênent la méthode expérimentale ; la nature répond mal, le déterminisme du phénomène est difficile ou impossible à préciser. En pareil cas, la lésion anatomique, trouvée à l'autopsie, fournit une preuve manifeste en montrant jusqu'où s'étend la lésion et quels sont les désordres physiologiques qui doivent lui être rapportés.

Comme l'anatomie et la physiologie normales unies entre elles, sans que la première enseigne la seconde, l'anatomie pathologique et la physiologie pathologique sont en rapport presque continuel. Il y a plus, ces deux sciences de l'état morbide constituent en réalité deux manières d'étudier les lésions et les altérations pathologiques du corps humain, elles doivent être nécessairement solidaires et fort étroitement unies.

Je m'efforcerai de présenter simultanément l'anatomie morbide et la physiologie pathologique, car, ainsi que l'enseigne le professeur Claude Bernard, cette dernière vient éclairer la pathologie et lui fournir une rigueur scientifique, en substituant peu à peu à des données empiriques ou vagues sur les choses de son domaine, le *comment* et le *pourquoi* ces choses se passent ainsi.

Le mode d'apparition des altérations organiques doit être soigneusement noté. La lésion est parfois difficile ou impossible à saisir, mais dans la plupart des maladies *sine materia*, dont on n'a pas encore trouvé la cause matérielle, il est permis de penser que l'avenir la montrera.

LIVRE PREMIER

APPAREIL DE LA DIGESTION

L'ensemble du tube digestif, depuis la cavité buccale jusqu'à l'orifice anal, représente un long conduit membraneux, dilaté en plusieurs endroits. Dans les trois parties, ingestive, digestive et éjective, on remarque d'abord un renflement suivi d'un canal diminuant de calibre, comme la terminaison d'un entonnoir. La cavité buccale, le pharynx et l'œsophage forment la première portion infundibuliforme, servant à l'introduction des aliments et à laquelle sont annexées diverses glandes salivaires, d'autres plus petites, et les amygdales. L'estomac, le duodénum et le jéjuno-iléon constituent la portion plus spécialement digestive, recevant les canaux excréteurs du foie, du pancréas et dont la muqueuse renferme toute une série de petites glandes tubuleuses, plus les follicules clos intestinaux, simples ou agminés. Le renflement cæcal, le côlon et le rectum offrent la dernière partie chargée surtout de l'éjection des résidus alimentaires, n'ayant point de glandes volumineuses, mais les glandules du gros intestin.

Il résulte de ces dispositions anatomiques une conséquence naturelle, c'est que les lésions du tube digestif sont principalement des lésions de canalisation, influant sur les membranes du conduit, en réduisant le calibre, ou la lumière, et amenant des troubles de la nutrition. Les glandes, tant celles des muqueuses que celles des organes sécréteurs de la bile et du suc pancréatique, peuvent être atteintes des altérations spéciales aux tissus glandulaires.

On a donc ainsi les lésions si fréquentes de l'appareil tout entier de la digestion.

Je vais exposer successivement ces lésions en suivant l'ordre précédemment indiqué, puis je passerai à celles des glandes annexées, et enfin de la séreuse péritonéale qui revêt la majeure partie de tous ces organes.

SECTION PREMIÈRE

CAVITÉ BUCCALE

MUQUEUSE BUCCALE, JOUES, LÈVRES, GENCIVES, ETC.

Les altérations anatomo-pathologiques de la cavité buccale et pharyngée peuvent être aperçues directement sur le vivant et cette constatation précieuse ne doit point être négligée, car elle permet, par analogie, de se rendre compte de l'état des muqueuses qui sont situées profondément. Ainsi que nous le verrons plus tard, l'examen direct de la cavité laryngée au moyen du laryngoscope a plus fait pour la connaissance anatomo-pathologique de la muqueuse du larynx que les hypothèses les plus ingénieuses. Du reste, les inflammations catarrhales de la bouche et de la langue, les fausses membranes développées sur la muqueuse pharyngée intéressent au plus haut point le médecin.

1. — Stomatite érythémateuse, simple, aiguë et chronique.

Quand il existe chez un malade un degré modéré d'*inflammation catarrhale* aiguë ou récente, voici ce que l'on observe :

La membrane muqueuse de la cavité buccale présente une coloration rouge, diffuse et plus ou moins foncée ; elle est épaissie, luisante, sèche dans les endroits non baignés par la salive. La paroi interne des joues plus turgescente a été pressée contre les dents et en garde l'empreinte.

En abaissant fortement la lèvre inférieure, on voit sur sa face interne une vascularisation plus forte, due à des vaisseaux capillaires turgescents, formant des arborisations. Les saillies glanduleuses sont plus saillantes qu'à l'état normal.

Sur les gencives la rougeur et le gonflement sont très-nets ; sur la voûte palatine la rougeur est bien appréciable, mais le gonflement peu marqué, tandis que sur le voile du palais et la luette surtout, la tuméfaction est manifeste : la luette rouge, déformée, allongée et comme incurvée sur elle-même. Les parties de la muqueuse, situées en arrière dans la cavité buccale, au niveau et au delà des replis formés par les arcades dentaires, sont gonflées par suite de l'épaississement de leur tissu.

A un degré plus avancé de la stomatite catarrhale on constate à la surface de la muqueuse, et dans son intérieur de nouvelles lésions :

La muqueuse buccale gonflée et baignée de salive offre un enduit blanchâtre ou jaunâtre. Sur plusieurs points, cet enduit détaché laisse à nu le chorion muqueux, en formant des érosions très-superficielles et irrégulières.

Les verres grossissants permettent de reconnaître les altérations suivantes :

L'examen à la loupe indique une congestion, ou hyperhémie considérable de la muqueuse ; les saillies glandulaires sont accusées, ayant la forme de petites élevures, arrondies ou un peu ovalaires. Les vaisseaux sont fortement dessinés en rouge et représentent des mailles ou des arborisations.

L'examen, fait au microscope, de l'enduit de la stomatite simple pris sur la joue ou sur la gencive (*bandelette nacrée*), montre que cet enduit est constitué par des cellules abondantes d'épithélium pavimenteux buccal. Les cellules sont aplaties, lamelliformes, parfois repliées sur les bords, ou imbriquées et stratifiées entre elles. Leur bord n'est pas crénelé. Les dimensions sont les suivantes : 40 à 80 millièmes de millimètre ($0^{mm},04$ à $0^{mm},08 = 40\mu$ à 80μ) ; le noyau relativement petit mesure 3 à 5 millièmes de millimètre (3μ à 5μ) (1).

On observe constamment des granulations moléculaires, fines, punctiformes, noirâtres ou grisâtres, ayant de 1 à 2 millièmes de millimètre (1μ à 2μ) et d'autres granulations, à bords nets, réfractant fortement la lumière, jaunâtres, variables de grandeur entre 2 et 5μ.

Les globules purulents, ou leucocytes du pus, sont assez rares ; enfin des spores, ou corps reproducteurs de mucédinées et de végétaux inférieurs, se trouvent souvent dans cet enduit buccal.

L'alcool dilué, l'acide acétique, l'acide picrique et le picro-carminate d'ammoniaque rendent très-nets les contours des cellules épithéliales, elles sont gonflées par des solutions de potasse et de soude. L'acide acétique dissout une partie des granulations moléculaires, l'éther et le chloroforme dissolvent les granulations de nature graisseuse.

Les spores ne sont point attaquées par les réactifs ordinaires, mais seulement par les acides concentrés

Après la mort, la rougeur inflammatoire est moindre, et même elle a totalement disparu. En examinant la muqueuse buccale sous l'eau, les érosions sont appréciables ainsi que l'enduit formé par l'épithélium stratifié, plus abondant, et par les matières protéiques et graisseuses.

Quand la *stomatite* est passée à l'*état chronique*, on la reconnaît, à l'œil nu, par la coloration de la muqueuse devenue d'un rouge sombre ou brunâtre, parfois un peu ardoisé. Le chorion muqueux est plus épais, les glandules sont saillantes ; des varicosites vasculaires, plus rarement de petites hémorrhagies peuvent être observées.

Les altérations qui précèdent, tant à l'état aigu qu'à l'état chronique, sont dues à une hyperhémie, poussée parfois jusqu'à l'extravasat sanguin et amenant l'infiltration séreuse du tissu muqueux et sous-muqueux. Dans le

(1) Je me servirai indifféremment des chiffres ordinaires, ou de la lettre μ, pour indiquer les millièmes de millimètre.

chorion, il y a manifestement multiplication des éléments cellulaires, des cellules lamineuses, ou du tissu conjonctif, pourvues de un ou plusieurs noyaux.

L'hémorrhagie qui a lieu assez souvent, laisse après ses ecchymoses des hématies ou globules rouges du sang, rarement reconnaissables. Ordinairement, il reste des granulations pigmentaires provenant, par décomposition, de la matière colorante des globules rouges.

Les glandules devenues plus volumineuses offrent sur des coupes transversales, après durcissement, une multiplication de leurs éléments particuliers (noyaux et cellules), une dilatation des capillaires périphériques et parfois une ectasie de leur conduit excréteur.

GARIOT (J. B.), Traité des maladies de la bouche. Paris. 1805, in-8. — SÉBASTIAN (A.-A.), Recherches anatomiques, physiologiques, pathologiques et sémiologiques sur les glandes labiales. Groningue, 1842, in-4. — ALBRECHT (Ed.), Klinik der Mundkrankheiten. Berlin, 1863, in-8, 90 p. — JARDIN, Sur les différentes stomatites, etc. (Annales de la Société de médecine de Gand, 1868). — TUJAGUE, Du phlegmon diffus sous-muqueux de la bouche. Thèses de Paris, 1874. — WILKES (W.), Inflammation anthracoïde de la lèvre (Med. Times and Gazette, London, t. II, 1875). Voyez aussi les Traités généraux, ceux des maladies des enfants et des nouveau-nés.

2. — Stomatite vésiculo-ulcéreuse.

Cette stomatite me paraît mériter ce nom que je lui ai donné, plutôt que celui trop vague d'aphtheuse ou folliculeuse. Elle est voisine anatomiquement de la stomatite ulcéreuse simple. Les lésions qui vont nous occuper sont tantôt éparses ou disséminées, tantôt au contraire, réunies et confluentes:

Homme, trente et un ans. Sur les parois buccales de ce malade atteint de *stomatite vésiculo-ulcéreuse*, à lésions isolées, on voit des saillies faisant un léger relief, les unes petites, arrondies, ayant un demi-millimètre à un millimètre, les autres de 1 à 2 ou même 3 millimètres de diamètre, rouges, acuminées. Celles qui sont apparues en dernier lieu sont peu saillantes, les autres plus développées ont une portion proéminente et légèrement transparente; elles sont toutes recouvertes par l'épithélium buccal.

Plusieurs, enfin, sont un peu plus larges, plus avancées dans leur développement, la couche épithéliale s'est détachée, le chorion muqueux est à nu ; il en résulte une très-légère ulcération dont le fond est un peu grisâtre, les bords saillants et d'un rouge vif.

Femme, dix-neuf ans. — Les vésicules d'herpès buccal sont réunies sur la partie médiane de la muqueuse de la joue gauche, et elles constituent une plaque à bords festonnés et irréguliers. La dispositfon confluente des vésicules est aussi nette que possible. Cette plaque est peu épaisse, blanchâtre, oblongue, entourée d'une aréole d'une teinte rouge et un peu élevée. Sur le bord labial gauche et

supérieur, il existe des saillies vésiculeuses d'*herpes labialis*, de plus un très-léger engorgement des ganglions lymphatiques sous-maxillaires gauches.

En enlevant, au moyen de pinces, la légère couche grisâtre recouvrant la muqueuse, on trouve cette dernière fortement injectée et elle laisse écouler du sang. La plaque grisâtre n'est point épaisse, elle a une surface un peu inégale, son adhérence n'était point forte.

L'examen microscopique chez les deux malades qui précèdent m'a fait constater dans les diverses plaques buccales : de l'épithélium pavimenteux buccal, stratifié, lamelliforme, et pareillement des cellules du même épithélium moins aplaties, moins larges, mesurant seulement de 12 μ à 30 μ, et le noyau relativement plus gros, 4 μ à 6 μ.

Constamment j'ai trouvé des leucocytes de diverses variétés ayant de 9 à 11 μ, montrant après l'action de l'eau et surtout de l'acide acétique de 1 à 3 et 4 noyaux, d'autres leucocytes hypertrophiés, granuleux, de 11 à 13 μ, à noyau plus ou moins visible. Les globules rouges du sang, ou hématies, ayant de 7 à 8 μ, non déformés, lenticulaires, concaves sur leurs faces, existent toujours dans la préparation, provenant des points où la membrane adhérente a déchiré, quand elle a été enlevée, des vaisseaux capillaires.

Des granulations moléculaires et d'autres graisseuses sont mêlées à des spores de végétaux, plus rarement à des tubes de mycélium développés dans les parties les plus superficielles de la plaque grisâtre. Ces végétaux sont : le *Leptothrix buccalis*, abondant, les *Cryptococcus cerevisiæ* et des *Torula*, enfin *l'Oidium albicans* qui est exceptionnel (voyez, pour ces végétaux : Muguet et Pharyngites avec productions de fausses membranes.)

En donnant, il y a plusieurs années, le nom de vésiculo-ulcéreuse à cette stomatite, je n'ai pas voulu en préciser le siége, mais indiquer la manière exacte dont se produit la lésion. C'est d'abord une vésicule, et pour cela, il y a soulèvement de l'épithélium par un liquide séreux et production de cellules abondantes. Parfois, ces cellules de formation nouvelle dans un follicule buccal, ou une glandule buccale, distendent et soulèvent ce follicule, ce qui a fait comparer, par Worms, cette lésion à celle de l'acné de la peau. Mais j'ai constaté plusieurs fois que les cellules souvent infiltrées de graisse, et les matières granuleuses grisâtres viennent aussi par infiltration entre les follicules, et alors elles sont déposées dans les mailles du chorion muqueux. L'infiltrat est ainsi interfolliculaire, et, à la chute du revêtement épithélial, la muqueuse est à nu, de la même manière que si un follicule était ulcéré. A ce degré, la lésion ulcéreuse est la même, qu'elle débute par la distension glandulaire ou par l'érosion de l'infiltrat précité.

Quand l'ulcération est établie, le tissu périphérique est détruit molécule à molécule, il en résulte une perte de substance qui se répare bientôt de la manière la plus complète.

La dénomination d'*Aphthe* appliquée à cette sorte de stomatite est vicieuse, ainsi que j'ai cherché à l'établir dès 1861 ; elle s'applique dans la plupart des auteurs, comme terme générique, à des états pathologiques très-divers. L'angine herpétique ou l'herpès du pharynx, l'angine couenneuse commune (Bretonneau), la diphthérie vraie buccale, la stomatite ulcéro-membraneuse, diverses ulcérations pharyngées ont été désignées par ce nom d'Aphthes. Pour faire cesser une confusion qui n'a plus de raison d'être, le mieux est de supprimer un terme vieilli, et de désigner l'herpès buccal sous le nom de stomatite vésiculo-ulcéreuse. Du reste, cette description sera complétée en traitant des lésions pharyngées.

Von Ketelaer, De Aphthis nostratibus seu Belgarum Sprouw. Leid, 1772. — Mayerhauser, De Aphthis infantum. Francofurti, 1797. — Middentrop, De Aphthis neo-natorum. Groningæ, 1816. — Weigel, De aphthorum diagnosi ac natura. Marburgi, 1842. — Gubler (A), Sur l'herpès guttural (angine couenneuse commune) et sur l'ophthalmie due à l'herpès de la conjonctive (Bull. de la Soc. méd. des hôpitaux, Paris, 1858, 3e série). — Féron (C.), De l'angine herpétique. Thèses de Paris, 1858. — Laboulbène (A.), Recherches sur les affections pseudo-membraneuses, p. 478 et 523. Paris, 1861. — Rossi, Note sur la stomatite folliculaire, etc. (Gaz. méd. de Paris, 1862). — Worms (J.), De quelques caractères distinctifs de l'aphthe (Gaz. hebdom., 1864, et Dictionn. encycl des sciences médicales, t. V, 1866) — Verliac, Stomatite aphtheuse (Gaz. des hôpitaux, 1866).

3. — Stomatite ulcéro-membraneuse, nécrohyménique.

Cette stomatite me paraît devoir être séparée de l'ulcéreuse proprement dite ; elle est caractérisée anatomiquement par une portion détachée de la muqueuse buccale, à la suite d'un processus inflammatoire spécial, qui a sphacélé ou mortifié cette membrane muqueuse elle-même.

Homme, vingt-neuf ans. — A l'entrée du malade à l'hôpital je trouve, en lui faisant ouvrir la bouche, une partie de la muqueuse de la joue gauche devenue saillante, dirigée dans le sens transversal, ovalaire, et d'autres parties de même aspect verticalement placées sur le rebord gingival du maxillaire inférieur. La saillie interne de la joue a 2 centimètres de long sur 1 centimètre de large, elle est jaunâtre, molle, entourée d'un rebord finement injecté, de couleur rouge ; celles des gencives sont grisâtres, hautes de 5 millimètres environ ; leur rebord, injecté et fongueux, a une teinte violacée.

Deux jours plus tard, la plaque, ou saillie jaune, devenue mollasse, se détache en partie et je vois que la portion sous-jacente de la joue est déprimée, revêtue d'un détritus jaunâtre ; les bords sont irréguliers, mais non dentelés, élevés, un peu taillés à pic. Le fond de la muqueuse ulcérée est grisâtre, avec de petites granulations. Sur les gencives les ulcérations, également grisâtres, semblent avoir reçu une poussière de plâtre ou de craie, tenant au tartre dentaire produit en grande quantité. Les ganglions maxillaires sont engorgés. Guérison rapide par le chlorate de potasse.

Les lambeaux membraniformes, détachés et placés dans l'eau, m'ont offert, à l'œil nu et à la loupe, une plaque bucco-génale, à bords irréguliers, d'une teinte gris jaunâtre sur la face libre, rugueuse et avec des prolongements irréguliers sur la face adhérente, avec quelques points brunâtres ou d'un brun rougeâtre.

L'examen histologique à l'aide du microscope prouve que ce lambeau membraniforme examiné d'abord directement et puis après durcissement dans l'alcool, est formé : par des fibres reconnaissables du tissu conjonctif ou lamineux, plus ou moins appliquées les unes contre les autres, séparées par une grande quantité de granulations et de corps nucléaires, offrant des faisceaux lâches, parallèles ou entrecroisés, tels que les montre le chorion muqueux buccal. Ces fibres lamineuses, apercevables au milieu des granulations, sont fines, épaisses à peine de 1 à 2 μ; elles deviennent pâles et diffluentes par l'action de l'acide acétique. J'ai toujours trouvé des fibres élastiques éparses, contournées, deux ou trois fois plus épaisses que celles du tissu conjonctif, anastomosées, et résistant à l'action de l'acide acétique qui les met en évidence.

Des granulations moléculaires protéiques, des globules rouges du sang, des leucocytes de diverses variétés, se trouvent sur la membrane détachée récemment, ainsi que des lamelles épithéliales, soit lamelliformes, soit arrondies.

La figure 1 montre une coupe pratiquée sur la membrane mortifiée. On voit, à la surface, des restes d'épithélium buccal; celui-ci est en grande partie détruit par le soulèvement épidermique initial, vu par Bergeron, et puis par la macération de la membrane dans la cavité buccale. Les vaisseaux du derme sont volumineux, remplis de granulations. Les deux canaux, qui de haut en bas traversent la coupe, sont les vestiges des canaux excréteurs des glandes génales acineuses, situées entre les faisceaux musculaires, et même au-dessous de ceux-ci. Les canaux excréteurs de ces glandes, signalées déjà par Henle et bien décrites par Sappey, ne laissent aucun doute sur la nature de la membrane buccale, mortifiée, puis éliminée, dans les cas de stomatite ulcéro-membraneuse.

Le liquide épais et le détritus recouvrant les ulcérations buccales renferment des leucocytes (globules de pus à noyaux et sans noyaux) devenus hypertrophiés et granuleux, des hématies ou globules rouges du sang, un grand nombre de végétaux inférieurs, vibrions, bactéries ou *Leptothrix*.

D'après cet examen anatomique, je dois conclure, avec Jules Bergeron, que la plaque jaunâtre qu'on observe à la face interne des joues dans la stomatite ulcéro-membraneuse des soldats et des enfants, n'est autre qu'une portion mortifiée ou sphacélée de la muqueuse buccale. C'est après la chute de cette portion mortifiée que la muqueuse ulcérée, dans une étendue assez forte, se recouvre des éléments corpusculaires et ordinaires des cicatrices.

J'affirme que le processus pathologique de cette stomatite remarquable est caractérisé par la mortification et l'élimination superficielle de la muqueuse, parfois jusqu'à la couche musculeuse intra-génale. Mais ce processus est-il, comme le prétendent plusieurs auteurs, et Virchov en particulier, sous l'influence d'un exsudat interstitiel appelé bien à tort diphthérique,

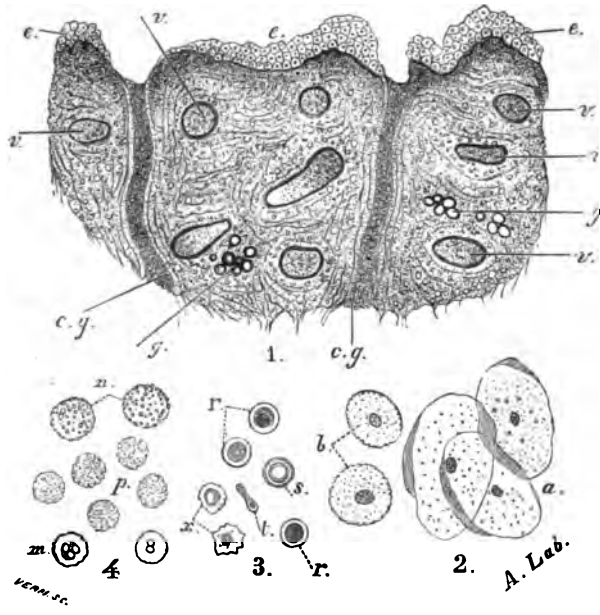

FIG. 1. — Membrane mortifiée ou nécrohymène de la stomatite ulcéro-membraneuse *.

et qui, comprimant les vaisseaux, amènerait de la sorte le sphacèle des tissus auxquels il se distribue? Mon opinion est diamétralement opposée à cette manière de voir. Nous avons ici le type de l'inflammation ulcéro-membraneuse, mais le produit pathologique n'est point une fausse membrane, une pseudhymène (ψεῦδος faux; ὑμήν membrane), car c'est la muqueuse elle-même, détachée, éliminée et formant une nécro-

* 1. Coupe perpendiculaire : *e*, *e*, fragments d'épithélium de la face interne de la muqueuse génale; *cg*, conduit excréteur des glandules situées au-dessous de la couche musculaire de la joue; *v*, *v*, *v*, coupe des vaisseaux très-dilatés et remplis de granulations provenant du sang décomposé; *gg*, graisse à l'état de gouttelettes; toute la nécrohymène est parsemé de granulations. — 2. *a*, cellules épithéliales lamelliformes superficielles; *b*, cellules plus profondes et à bords légèrement dentelés. — 3. Globules rouges du sang ou hématies : *r r*, globules à centre foncé, vus de face; *s*, le même dans un autre plan montrant le centre clair; *t*, même globule de profil nettement lenticulo-concave; *x*, mêmes globules déformés, crénelés ou hérissés de pointes. — 4. Leucocytes purulents ou globules du pus : *p*, ces globules légèrement moriformes à bords sinueux; *n*, mêmes globules hypertrophiés et granulo-graisseux; *m*, globules situés à la base de la figure et vus après l'action de l'acide acétique, celui de droite montre trois noyaux, celui de gauche deux noyaux. Grossissement de la figure 1 : 90 diamètres, les autres de 2 à 4 : 450 diamètres. (A. Laboulbène)

hymène (νεκρὸς mort, ὑμήν membrane) par suite d'un travail morbide, spécial qu'on peut appeler nécrohyménique ou ulcéro-membraneux.

Il s'agit véritablement d'une membrane mortifiée par suite d'une inflammation violente et particulière, les vaisseaux loin d'être oblitérés dans son intérieur sont béants et remplis de détritus de globules sanguins. Nous verrons en traitant de la dysenterie un processus analogue, et il n'a rien de commun avec la prétendue oblitération des vaisseaux nourriciers par un exsudat interstitiel.

L'inflammation ulcéro-membraneuse ou nécrohyménique a été appelée diphthérique, par une déplorable confusion de mots et d'idées. La diphthérie vraie, telle que l'a comprise et décrite Bretonneau, est caractérisée par une fausse membrane, ou pseudhymène, soit que celle-ci provienne d'un dépôt superficiel d'épithélium modifié, ou bien d'un exsudat fibrillo-corpusculaire, ainsi que la chose sera examinée en traitant des lésions du pharynx et du larynx.

Mais, je ne saurais trop le dire, l'inflammation ulcéro-membraneuse ou nécrohyménique, qui détache la plaque jaune précédemment décrite, n'a rien de comparable avec une production pseudhyménique, ou pseudo-membraneuse et elle ne doit, en aucune manière, porter le nom de diphthérique qui lui a été donné à tort en Allemagne. Il y a là une confusion, une appréciation fautive et des plus regrettables, qu'il convient de signaler expressément pour la faire disparaître.

Guersant et Blache, article *Stomatite* du Dict. en 30 volumes. — Isambert, Études sur le chlorate de potasse. Paris, 1856. — Bergeron, De la stomatite ulcéreuse des soldats et de son identité avec la stomatite des enfants, dite couenneuse, diphthérique, ulcéro-membraneuse. Paris, 1859. — Barrier, Traité des maladies de l'enfance. 3e édit. Paris, 1860. — Beltz, Stomatite ulcéro-membraneuse chez un adulte (Gaz. des hôpitaux, 1868). — Feuvrier, Stomatite ulcéreuse des soldats, relation d'une épidémie. In-8, 1874.

4. — Stomatites ulcéreuses diverses.

On peut trouver sur la partie interne des joues, et sur d'autres points de la muqueuse buccale diverses ulcérations dont la forme, la profondeur, la surface offrent des caractères particuliers et caractéristiques suivant les causes qui les ont produites (scrofule, syphilis, tuberculose, épithéliome, etc.). Leur étude viendra bientôt en décrivant les lésions de la langue et du pharynx, elle sera donc réservée; mais je dois m'occuper, dans un article à part, des ulcérations dues aux agents chimiques et pouvant accompagner les stomatites toxiques.

5. — Stomatites toxiques.

Les lésions que produisent divers agents, soit appliqués directement sur la muqueuse, soit après absorption de certains médicaments (mercure, tartre stibié, etc.), ont de l'importance pour le toxicologiste.

Les acides concentrés avalés par mégarde, ou mis en contact avec la muqueuse buccale dans une intention de suicide et d'homicide, produisent des colorations spéciales en imbibant les tissus de la muqueuse et en les désorganisant.

L'acide sulfurique produit une eschare noirâtre ou brunâtre, qui est bleuâtre quand il s'agit de la solution sulfurique d'indigo. L'acide azotique racornit l'épithélium buccal et lui donne une coloration jaunâtre ou orangée. La solution phosphorée des allumettes chimiques rend la cavité buccale blanchâtre et la langue d'un blanc éclatant, ainsi que j'en ai vu récemment un exemple. L'acide chlorhydrique forme des taches grisâtres et ayant l'aspect de détritus.

Les alcalis concentrés, la potasse et la soude, rendent les parois buccales boursouflées et grisâtres ; il en est de même de l'ammoniaque, l'épithélium est enlevé ou détruit. Le nitrate d'argent donne une teinte blanche qui brunit ensuite.

D'autres agents chimiques produisent des altérations particulières, tels sont le mercure et le tartre stibié. Il est démontré que le dernier de ces agents provoque, par absorption, une pustulation remarquable qui est cependant plus rapide et plus commune lorsqu'il est déposé en nature sur les tissus (Tardieu)

Dans la stomatite mercurielle, appelée plus spécialement stomatite métallique, on trouve les lésions suivantes :

Homme, vingt-trois ans, chétif, ayant fait usage, depuis une semaine, de pilules mercurielles. Au moment de son entrée la muqueuse buccale est tuméfiée, épaissie, montrant des deux côtés des joues l'empreinte des dents, en d'autres termes, les parois buccales offrent le moule des dents en creux ; les gencives sont elles-mêmes très-tuméfiées, douloureuses et saignantes ; la muqueuse est grisâtre avec des excoriations multiples.

Peu après, les dents sont moins solides dans les alvéoles, tandis que le rebord gingival et les parois génales se recouvrent de productions membraniformes. La salive visqueuse qui dès le début coule abondamment de la bouche entr'ouverte et l'odeur fétide sont caractéristiques, ainsi que le gonflement de la muqueuse buccale. Les glandes salivaires sont tuméfiées.

L'examen microscopique des productions membraniformes démontre qu'il s'agit de fausses membranes, ou pseudhymènes, au moins dans trois cas, que j'ai examinés et dont voici le résumé :

Les productions recouvrant la muqueuse sont formées d'épithélium pavimenteux stratifié, mélangé de granulations moléculaires abondantes et de matière amorphe.

Une seule fois j'ai trouvé, dans des ulcérations assez profondes, des fibrilles de fibrine ; ces fibrilles provenaient-elles du sang épanché ?

La salive qui s'écoule de la bouche parfois en quantité très-considérable renferme du mercure. Cette salive est riche en mucine et coagule par l'acide acétique, elle renferme aussi de l'albumine (Simon et Wright).

GRINGER, De modo excitandi ptyalismum et morbis inde pendentibus. Edinburgh, 1753. — MITSCHERLICH, De salivæ indole in nonnullis morbis. Berolini, 1834. — DONNÉ, Histoire physiologique et pathologique de la salive. Paris, 1836 ; et Cours de microscopie. Paris, 1844, in-8. — WRIGHT, On the physiology of the Saliva. London, 1842. — RICORD, Leçons sur le chancre, etc. Paris, 1858. — OVERBECK, Mercur und Syphilis. Berlin, 1861. — BEAULIES, Quelques considérations sur la stomatite mercurielle. Thèses de Strasbourg, 1862. — GUIPON, Observations de stomatite argentique (Bull. de thérap., 1866). — CABARET, Stomatite mercurielle déterminée par des frictions avec l'onguent citrin (Journ. des connaissances médic. et chir., 1867). — DENIS, Étude physiologique et pathologique de la salive. Thèses de Paris, n° 93, 1868. — A. TARDIEU, Étude sur l'empoisonnement, 2e édition, 1875.

6. — Gangrène de la bouche, Noma.

Fille, dix-huit mois, venant d'avoir à l'hôpital Necker une rougeole grave. Je trouve sur la face interne de la joue gauche une petite ulcération d'une teinte rouge sombre, et je remarque une induration périphérique très-forte. Le lendemain, cette partie ulcérée est devenue noirâtre et s'est étendue de moitié, au moins, dans tous les sens, puis la face interne de la joue arrive à n'être plus qu'une surface gangréneuse et ramollie. Enfin la joue est perforée de dedans en dehors; la petite malade succombe avec une infiltration étendue de tous les tissus de la joue, qui n'étaient pas d'un rouge vif, mais d'une teinte livide et d'un jaune rougeâtre foncé.

Divers fragments provenant des tissus putrilagineux de la joue examinés pendant que la malade vivait encore m'ont offert les éléments reconnaissables de la région : fibres conjonctives et élastiques, lambeaux musculaires et surtout une quantité de granulations noirâtres, des matières grasses, des cristaux de margarine, des spores de végétaux inférieurs.

Après la mort, j'ai constaté les mêmes éléments anatomiques et un infiltrat par des leucocytes nombreux, dans les tissus autour des parties gangrenées; j'ai suivi les vaisseaux artériels et je les ai trouvés perméables jusqu'auprès des portions mortifiées. Dans une étendue variant de un centimètre à un demi-centimètre, les artérioles disséquées et fendues étaient remplies par un coagulum sanguin non adhérent. Au milieu même du sphacèle, les rameaux artériels observables étaient remplis de détritus. Les veinules étaient également pleines de matières demi-solides. J'ai pu reconnaître de la fibrine dans les coagula en dehors du sphacèle buccal, mais non dans les vaisseaux des parties gangrenées. Il y avait des granulations noirâtres ou brunâtres, et les parois vasculaires étaient friables.

Les filets nerveux étaient reconnaissables dans les parties sphacélées, la gaîne conjonctive peu altérée, mais les tubes à myéline vides et avec de fines granulations et des gouttelettes de matière grasse.

Petit garçon de dix mois et demi, chétif, atteint d'entérite. La joue gauche présente un gonflement marqué vers le milieu de la hauteur, mais un peu en bas. La peau est tendue, luisante. Une induration est sensible à ce niveau. Le lendemain et les jours suivants, les tissus de la joue deviennent plus épais, d'une couleur violacée; il se produit une mortificatiou qui gagne les lèvres, la joue est perforée et le maxillaire est mis à nu. La paupière inférieure est atteinte au moment où l'enfant succombe.

L'examen, fait avec soin sous la direction de Monneret, fait constater un sphacèle de toute la joue, une partie de la face est détruite, l'os maxillaire est nécrosé en partie.

L'étude des vaisseaux est l'objet d'une étude spéciale. Les artères arrivant aux parties sphacélées sont remplies par un coagulum fibrineux, elles sont perméables à un centimètre environ du point où la mortification commence, les veines sont elles-mêmes remplies de coagula.

Dans les portions les plus escharifiées, on remarque, encore reconnaissables, les éléments des tissus cellulaire et fibreux (fibres conjonctives et élastiques). Les filets nerveux sont conservés. Une grande quantité de matière colorante brunâtre et des cristaux aiguillés, des matières grasses ainsi que des granules à forte réfringence occupent toutes les portions sphacélées.

Outre les lésions buccales, les intestins sont le siége d'une inflammation manifeste avec quelques ulcérations disséminées. Les poumons offrent les signes anatomiques de la pneumonie lobulaire, tant à droite qu'à gauche (février, 1851).

Je n'ai observé que peu de cas de gangrène buccale, mais dans les deux que je rapporte les vaisseaux ont été examinés et je les ai trouvés obturés par des coagula.

La gangrène de la bouche, (*stomacace, ulcus noma*, etc.) est caractérisée par la mortification d'une grande partie de la muqueuse et des tissus buccaux. Elle est devenue assez rare depuis l'amélioration de l'hygiène hospitalière et atteint surtout les sujets débilités. Dans le noma, il n'y a point de fausse membrane, de pseudhymène, mais le sphacèle des tissus buccaux peut s'étendre fort loin, atteindre les os, dénuder une partie de la face, enfin produire des désordres réparables seulement par des cicatrices étendues et le plus ordinairement mortels.

Y a-t-il obstruction constante des vaisseaux et obstacle au cours du sang dans tous les cas de gangrène de la bouche? J'ai trouvé les vaisseaux obturés, mais plusieurs auteurs les ont trouvés perméables ou bien ils ne regardent les coagulations que comme secondaires (Rillet et Barthez). Ce point d'anatomie pathologique exige de nouvelles recherches pour être définitivement établi.

La gangrène buccale résulte sûrement d'un défaut de proportion entre l'arrivée des éléments nutritifs, entre leur assimilation et la dénutrition des tissus de la joue. Je suis porté à attribuer le plus grand rôle à l'obstruction vasculaire. Quoi qu'il en soit, la partie mortifiée se décompose et exhale une odeur fétide. Nous retrouverons ces caractères dans la gangrène pulmonaire.

PLOUCQUET, De Chilocace. Tübingæ. 1794. — BARON, Journal de médecine de Leroux, 1816. — WEGAND, Der Wasserkrebs Erlangen, 1830. — RICHTER, Der Wasserkrebs der Kinder. Berlin, 1828; und Beiträge zur Lehre vom Wasserkrebs. Berlin, 1832. — TAUPIN, Journal des connaissances médico-chirurgicales, avril 1839. — HUNT, Med. chir. Transactions, t. XXVI, 1843. — TOURDES, Du Noma. Thèse de Strasbourg, 1848. — RILLET et BARTHEZ, Traité des maladies des enfants, t. II, 1854. — BOUNEAU, Gangrène de la bouche, suivie d'une nécrose du maxillaire supérieur et séquestre (Bulletin de la Soc. anat. de Paris, 1851). — DUFOUR, Tuberculisation généralisée suivie de gangrène de la bouche (Soc. anat., 1851). — VERNEUIL Lésions multiples du système osseux coïncidant avec une gangrène buccale (1851). — SISTRAT (A.), Étude sur la gangrène morbilleuse chez les enfants. Thèse de Paris, 1872.

7. — Hypertrophie et atrophie des lèvres et des joues.

L'hypertrophie des lèvres seules constitue la *macrochélie* (μακρὸς grand, χεῖλος lèvre), elle est commune chez les crétins et peut coïncider avec celle des joues et de la langue. La lèvre double est renforcée en arrière par un bourrelet muqueux. Dans un cas de *lèvre double*, la tumeur a été trouvée formée de tissu lymphatique par Billroth et par Dolbeau.

L'*hypertrophie* simple des joues est liée à l'éléphantiasis.

L'*atrophie* des joues et des lèvres accompagne ordinairement l'atrophie générale du visage.

8. — Néoplasmes, parasites des joues et des lèvres.

Les tumeurs et les néoplasmes des lèvres et des joues peuvent consister : 1° dans le développement exagéré des papilles ou *papillomes ;* 2° en *épithéliomes* connus aussi sous les noms de cancroïdes et de cancers, ceux des joues peuvent acquérir un développement considérable ; 3° de tumeurs *érectiles*, angiomes capillaires ou veineux ; 4° le *fibrome*, l'*enchondrome*, le *lipome* ont été signalés aux joues et aux lèvres. Toutes ces néoplasies seront successivement étudiées plus tard, je me borne actuellement à signaler leur existence possible aux joues et aux lèvres. 5° Les glandes labiales et buccales hypertrophiées, devenues énormes et colloïdes, ont parfois leur conduit excréteur oblitéré, et alors elles forment des *kystes glandulaires*.

Les *parasites*, très-rares dans ces régions, sont des échinocoques, et des cysticerques.

Hyperhémies. — Hémorrhagies.

Les parois buccales sont normalement plus vasculaires chez l'enfant nouveau-né et dans les premiers temps de la vie, les papilles sont plus développées, plus saillantes. On constate alors un état hyperhémique pouvant faciliter les hémorrhagies, et un premier degré d'inflammation aiguë, non-seulement dans la cavité buccale, mais encore dans toute l'étendue du canal intestinal et de la muqueuse bronchique.

Je ne mentionne présentement que pour mémoire, les colorations diverses dues à l'hyperhémie buccale dans les maladies fébriles générales : rougeole, scarlatine, fièvre typhoïde, de même les vésicules varioliques, les enduits divers qui peuvent revêtir l'intérieur des joues. Il va en être question en traitant de la langue et du pharynx.

Les hémorrhagies buccales du scorbut et de l'hémophilie se manifestent à la face interne des joues ou ordinairement sur les gencives, soit par des ecchymoses, soit sur des surfaces saignantes; il en sera bientôt traité à propos des gencives.

Vices de conformation, monstruosités de la bouche et des lèvres.

Les principaux vices de conformation de la cavité buccale consistent: en l'absence de la bouche ou *astomie*, (α privatif, στόμα, bouche), de la mâchoire supérieure *atéloprosopie* (ἀτελὴς, incomplet, πρόσωπον, visage), ou de la mâchoire inférieure *agnathie* (α privatif, γνάθος, mâchoire), *atélognathie* (ἀτελὴς incomplet, et γνάθος, mâchoire).

L'absence des lèvres seules est connue sous les noms d'*achélie*, (α privatif, χεῖλος, lèvre), d'*atélochélie*, (ἀτελὴς, incomplet, χεῖλος, lèvre); la petitesse extrême sous le nom de *microchélie*, (μικρὸς, petit, χεῖλος, lèvre).

Ces termes s'expliquent d'eux-mêmes par leur étymologie.

La petitesse de la bouche portée au plus haut degré occasionne la microstomie, (μικρὸς, petit, στόμα, bouche); la brièveté extrême de la mâchoire inférieure rend cette mâchoire brachygnathe (βραχυς, court γνάθος, mâchoire); de même il y a macrostomie (μακρὸς, grand, στόμα, bouche), quand le développement de la cavité buccale est exagéré.

Le *bec-de-lièvre* est constitué par la division congénitale des lèvres; il est presque toujours situé à la lèvre supérieure, cependant la lèvre inférieure est elle-même atteinte de fissure congénitale.

Le bec-de-lièvre simple, c'est-à-dire sans complication, est rarement médian, presque toujours latéral et gauche. La solution de continuité est placée au point de jonction de l'os incisif et du maxillaire supérieur; elle s'étend plus ou moins sur la hauteur de la lèvre, et peut atteindre la narine. Le bec-de-lièvre inférieur est toujours médian. Le bec-de-lièvre double est bilatéral, et avec un petit lobe médian plus ou moins développé.

Le bec-de-lièvre compliqué offre non-seulement la division des parties molles, mais celles du rebord alvéolaire et de la voûte buccale jusqu'au voile du palais; on a ainsi de larges fentes antéro-postérieures, et qui sont labio-alvéolaires, labio-palatines et uvulées.

La *gueule-de-loup* est caractérisée par l'atrophie des os intermaxillaires; la *gueule-de-lion* consiste en une fente qui, de l'angle des lèvres, se rend à la pommette et jusqu'à l'angle externe des yeux.

SCHMERING, Abbildung und Beschreibung einiger Missgeburten. Mainz, 1791, in-folio, avec 12 planch. — KNAPE, Monst. human. descript. Berlin, 1823. — HESSELBACH, Beschreibung der pathologischen Würzburger Präparate. Giessen, 1824, in-8. — OTTO, Seltene Beobachtungen zur Anatomie, Physiologie und Pathologie gehörig. Breslau, 1824. — *Ibid.*, Monstr. sexcentorum descrip. anatomica. Vratislaviæ, 1841, n° 386. — ISIDORE GEOFFROY SAINT-HILAIRE, Histoire générale et particulière des anomalies de l'organisation chez l'homme et chez les animaux, ou Traité de tératologie, t. I, Paris, 1832. — PAUL, Bulletin de la Société de Gand, 1857. — GRESSY (Al.), Des imperforations et atrésies congénitales de la face. Thèse de Paris, 1857. — LARCHER, Journal de l'anatomie et de la physiologie, De l'homme et des animaux. 1868. — HAMY, L'os intermaxillaire de l'homme à l'état normal et pathologique. Thèses de Paris, 1868. — MAGITOT (E.), Études tératologiques, de la Polygnathie chez l'homme (Annales de gynécologie, 1875).

Bec-de-lièvre simple. — MURALT, Ephemer. act. nov. curiosor., 1715. — BUTCHER, Quarterly Journal of medical science. Dublin, 1860. — BOUISSON, Recherches sur les fissures congénitales des lèvres, Variétés nouvelles tribut à la chirurgie, t. II. Montpellier, 1861. — PELVET, Mémoire sur les fissures congénitales des joues (Gaz. méd. de Paris, 1864). — *Bec-de-lièvre compliqué.* — HEISTER (L.), De labio leporino. In-4. Helmstadt, 1744. — ISID. GEOFFROY SAINT-HILAIRE, Histoire générale et particulière des anomalies de l'organisation, ou Traité de tératologie, t. I. Paris, 1832. — LAROCHE, Essai d'anatomie pathologique sur les monstruosités de la face. Paris, 1823. — GRATIOLET (P.), Des scissures anormales de la paroi supérieure de la bouche et du bec-de-lièvre en particulier (Ann. franç. et étrang. d'anat. et de physiol., t. III, 1839). — DENONVILLIERS, MICHON, GUERSANT, VERNEUIL, etc., Bulletin de la Société de chirurgie, 1856, 1857, 1859. — RICHET, DEPAUL, *id.*, 1861. — BOYMIER, Du bec-de-lièvre, son anatomie pathologique et son étiologie. Thèses de Paris, 1859. — VIRCHOW, Ueber Missbild. am Ohr und im Bereiche d. erst. Kiemenbogens (Archiv. für path. Anat., t. XXX et XXXII, 1864). — DEMARQUAY, Nouveau Dictionnaire de médecine et de chirurgie pratiques, t. IV, Paris, 1867). — CALLENDER, Philosoph. Transact. London, 1869. — CHRÉTIEN (H.), Des fissures congénitales de la voûte palatine et de leur traitement. Thèse de Paris, 1873.

VOUTE BUCCALE OU PALATINE

Les lésions les plus fréquentes observées sur la voûte palatine sont les *exostoses* médio-palatines ou latérales (ostéomes), les *enchondromes* très-

rares, les *gommes syphilitiques* (syphilomes) qui peuvent amener des nécroses et des perforations de la région. On a encore signalé des *tumeurs érectiles*, des *kystes* et des *polypes* de nature variable.

Les *perforations congénitales* de la voûte palatine accompagnent ordinairement les becs-de-lièvre simples ou doubles et la division médiane du voile du palais. Les *perforations non congénitales* sont accidentelles, traumatiques, ou résultent de la syphilis.

PLANCHER DE LA BOUCHE, GRENOUILLETTES

Les anciens auteurs appliquaient indistinctement le nom de *grenouillette*, ou *ranule*, à toute tumeur liquide ou demi-liquide de la région sublinguale. Le travail d'analyse qui a amené les chirurgiens modernes à rejeter presque complétement les termes génériques servant à désigner l'ensemble des maladies d'une même région (comme les mots *bubon* pour les tumeurs de l'aine, *sarcocèle* pour les tumeurs du testicule, etc.) ne paraît pas encore les avoir poussés à se débarrasser du terme tout aussi vague et impropre de *grenouillette*. C'est ce qui rend l'étude de ces tumeurs si complexe, si embrouillée, et ce qui nécessite des divisions et subdivisions qu'on ne saurait pourtant trouver excessives dans l'état actuel de la science.

Je désigne donc sous le nom de *grenouillette*, avec la majorité des pathologistes, toute tumeur liquide et enkystée du plancher de la bouche, et je comprendrai deux variétés : 1° les grenouillettes ordinaires ou communes ; 2° les grenouillettes exceptionnelles ou rares.

1. — Grenouillette commune.

La *grenouillette* ordinaire est caractérisée par une tumeur de volume très-variable, siégeant sous la langue, le plus souvent sur un des côtés du frein, parfois dépassant celui-ci, qui l'étrangle et lui donne un aspect bilobé. Cette tumeur est régulièrement arrondie, recouverte par la muqueuse buccale qui glisse sur elle facilement ; elle repose profondément sur les muscles sus-hyoïdiens. Au toucher, elle est molle, dépressible, nettement fluctuante.

Lorsqu'elle a acquis un certain volume, on peut souvent y découvrir de la transparence en l'examinant à une vive lumière. Si ce volume est très-exagéré, les dents sont repoussées en dehors. La consistance de la tumeur peut aussi être solide en certains points. Dans une observation rapportée par Louis, une religieuse des Annonciades portait sous la langue une

tumeur qui remplissait toute la bouche, repoussait les mâchoires et offrait par places des points d'une grande dureté. Dans un autre fait cité par les auteurs du *Compendium*, la tumeur faisait saillie hors de la bouche, refoulant en arrière la langue qu'on n'apercevait plus, mais ces cas sont tout à fait exceptionnels.

La dissection attentive d'une grenouillette ordinaire prouve que la tumeur adhère notablement aux muscles mylo-hyoïdien et hyo-glosse; généralement le canal de Wharton est perméable, il longe les parties inférieure et postérieure. La paroi du kyste est unie par du tissu cellulaire lâche à la muqueuse sous laquelle rampent des veines dilatées. Cette paroi est mince, fibreuse : on peut y trouver dans les kystes d'ancienne date des épaississements de consistance cartilagineuse. L'aspect intérieur du kyste est celui d'une membrane séreuse ; il est revêtu d'épithélium pavimenteux. Le contenu habituel est un liquide qui rappelle par ses propriétés physiques la salive sublinguale ; il est transparent ou légèrement ambré, visqueux, filant comme du blanc d'œuf; on a nié qu'il contînt, comme la salive, du sulfocyanure de potassium ; en revanche, il renferme de la pyine et de la mucosine (Gorup-Bezanez, Gmelin).

Les caractères du contenu de la poche aussi bien que ses rapports avec les organes voisins sur lesquels je viens d'insister, ne permettent guère de douter qu'il s'agisse en définitive, dans les cas de grenouillette ordinaire, d'un *kyste formé aux dépens d'une glandule sublinguale.*

2. — Grenouillettes exceptionnelles ou rares.

Je réunis sous ce nom toutes les tumeurs sublinguales auxquelles on donne encore abusivement le nom de grenouillettes, bien qu'elles doivent rationnellement se placer ailleurs, et j'indique cette place.

a. *Grenouillette aiguë.* — Il s'agit en pareil cas d'un gonflement aigu de la glande sous-maxillaire avec distension plus ou moins subite du canal de Wharton, consécutivement à l'oblitération de ce conduit excréteur ; l'obstacle est le plus souvent un corps étranger ou un calcul. La tumeur inflammatoire n'est donc ici qu'un élément accessoire au même titre que la rétention salivaire. C'est avec les accidents des corps étrangers et calculs salivaires que se range cette grenouillette.

b. *Grenouillette congénitale.* — On a trouvé sous la muqueuse du plancher de la bouche, des kystes congénitaux comme dans toutes les autres régions du cou. La coexistence de tumeurs analogues dans les régions voisines ôte alors toute physionomie spéciale à cette prétendue *grenouillette.* Un cas qui mériterait mieux ce nom est celui jusqu'ici

unique, rapporté par F. Guyon, où il s'agissait d'une imperforation de l'orifice du canal de Wharton, avec dilatation de ce conduit; le fait fut constaté à l'autopsie, l'enfant né un mois avant terme ne vécut que huit jours.

c. *Grenouillette séreuse.* — Ce nom aurait pu être appliqué aux grenouillettes ordinaires, si l'on adoptait pour elles l'origine dans la bourse séreuse sublinguale de Fleischmann : cette pathogénie, qui a été vivement défendue, ferait de la généralité des grenouillettes de véritables *hygromas*. On ne l'admet plus actuellement qu'à titre d'exception, pour les tumeurs médianes, avec tendance à l'épaississement des parois (Demons).

d. *Grenouillette dermoïde.* — Ces grenouillettes sont des kystes dermoïdes sublinguaux, n'acquérant jamais un grand volume, pouvant être reconnus à ce que le doigt laisse sur eux une empreinte (de Landeta).

e. *Grenouillette vasculaire ou sanguine.* — Bauchet et surtout Dolbeau ont fait connaître les tumeurs érectiles sublinguales et les dilatations par transformation kystique dont elles peuvent être le siége. C'est par la présence d'une collection liquide, comparable à la grenouillette kystique séreuse, que la dénomination de grenouillette sanguine a été employée par Dolbeau.

f. *Grenouillette hydatique.* — Kyste hydatique sublingual dont des exemples ont été signalés par Gosselin et Maurice Laugier.

g. *Grenouillette sus-hyoïdienne.* — Ce nom a été appliqué aux kystes du plancher de la bouche, faisant saillie vers la région sous-hyoïdienne plutôt que vers le plancher buccal. Ils se montrent presque toujours consécutivement à l'opération d'une grenouillette ayant d'abord une saillie nettement sublinguale.

Munnicks, Chirurgia ad praxin hodiernam adornata. Lib. I, cap. 26, 1689. — Desault, Œuvres chirurgicales, édit. Bichat, kyste dermoïde, t. II, 216, 1813. — Louis, Sur les tumeurs salivaires des glandes maxillaires et sublinguales (Mém. de l'Acad. royale de chir., t. III, p. 460, 1757); et Sur les tumeurs sublinguales (*Ibid.*, t. V, p. 406, 1774). — Fleischmann, De novis sub lingua bursis. Nuremberg, 1841. — Leflaive, Thèse de Paris, 1852. — Dolbeau, Mémoire sur une variété de tumeur sanguine ou grenouillette sanguine. Paris, 1857. — Forget (A.), Mémoire sur la nature, l'origine et le siége de la grenouillette (Mém. de la Soc. de chir., t. II, p. 219). — Demons, Des kystes du plancher de la bouche. Thèse de Paris, 1868. — Raillard Des grenouillettes. Thèse de Paris, 1871. — De Landeta, Réflexions sur quelques tumeurs sublinguales. Thèse de Paris, 1863. — Laugier (M.), Grenouillette kystique (Arch. gén. de méd., 1871). — Desprès (A.), Grenouillette (Dict. de méd. et de chir. prat., t. XVI, 1872).

GENCIVES

Les gencives n'étant, avant l'évolution dentaire, qu'un rebord épaissi de la muqueuse buccale, plus tard percé de trous sur la gouttière des maxillaires, pour le passage des dents, il convient de placer ici une courte description anatomo-pathologique des lésions gingivales.

Inflammation. — L'inflammation des gencives, ou gingivite, est la plus fréquente de toutes les inflammations buccales, et toutes les stomatites s'accompagnent de gingivite, comme nous l'avons déjà vu pour les stomatites érythémateuse, hydrargyrique, et chez les ouvriers verriers, ceux qui manient le phosphore; mais ici la gingivite est secondaire.

Dans la *gingivite aiguë*, le bord de la gencive appliqué sur la dent se gonfle et devient rouge et turgide. Les cellules épithéliales se multiplient, les anses des vaisseaux capillaires s'agrandissent, la face antérieure de la gencive se recouvre d'épithélium plus abondant, blanchâtre, et connu sous le nom de bandelette nacrée. Les cellules épithéliales abondent dans cette production blanchâtre, ainsi que des granulations protéiques et des végétaux inférieurs (*Leptothrix*).

La gingivite aiguë se termine souvent par un abcès qui porte le nom de parulie ou parulis (παρά, auprès, οὖλον, gencive). Cet abcès n'a rien de spécial; il occupe l'épaisseur de la gencive, atteint le volume d'un pois à une noisette, et il s'ouvre dans la bouche. Parfois l'abcès est symptomatique d'une lésion de l'os ou du périoste, alors après s'être vidé, il se rouvre ou bien l'abcès revient à l'état aigu à plusieurs reprises. Dans ces ostéo-périostites, on trouve l'inflammation du bord libre gingival avec décollement, fongosités, perforations, fistules du tissu gingival et abcès à répétition.

La *gingivite chronique* et fongueuse rend les gencives épaisses, violacées, puis s'accompagne de dépôts abondants d'une substance gingivo-dentaire qui recouvre le tartre ordinaire des dents.

Le tartre résulte du précipité des phosphates et des carbonates tenus en en dissolution dans la salive, sous l'influence du contact de l'air et de la muqueuse; le dépôt gingivo-dentaire de la gingivite fongueuse est grisâtre, mollasse, onctueux, et il est constitué par des granulations fines, des leucocytes, des détritus alimentaires, des végétaux (*Leptothrix*, *Vibrio*).

A la suite des inflammations buccales et dans des maladies déjà décrites, les gencives offrent des ulcérations : telles sont celles de stomatite ulcéro-membraneuse, de la salivation mercurielle, et celles qui peuvent accompagner l'état scorbutique.

Néoplasmes des gencives. — Les néoplasmes des gencives désignés sous le nom d'épulis (ἐπὶ sur, οὖλον gencive), sont constitués par des élé-

ments divers, embryoplastiques, ou formés de tissu embryonnaire, ou par des myéloplaxes, ou par des médullocelles. Ces tumeurs sont sujettes à récidive si l'ablation n'en a pas été complète.

Homme, trente ans, ayant à la mâchoire inférieure, au niveau du rebord alvéolaire, une tumeur paraissant sessile, large de deux centimètres, faisant saillie en avant et dans l'intervalle de deux dents voisines qui sont assez fortement ébranlées. La muqueuse qui la recouvre n'est pas ulcérée. La couleur est à peine altérée, un peu plus rouge qu'à l'état normal, la consistance de la tumeur est dure.

Ordinairement, l'épulis siége à la mâchoire inférieure. Son volume dépasse rarement celui d'une noix. Dans un cas cité par Jourdain, l'épulis était pédiculée. Dans une variété dite *pulsatile*, la coloration est d'un rouge plus intense et la palpation y fait découvrir des battements.

Chez des sujets où il a été possible d'examiner l'ensemble du maxillaire, le tissu morbide, sur une coupe, a été trouvé en continuité manifeste avec le périoste et même avec le tissu osseux dans lequel il pénétrait soit dans l'intervalle de deux alvéoles, soit même dans la cavité de l'une d'elles. La couleur est d'un rouge pâle ou rouge vineux, la consistance élastique; vascularité très-grande dans la variété dite pulsatile. Au microscope, on trouve dans la très-grande majorité des cas qu'on a affaire à une tumeur à myéloplaxes et à médullocelles (voy. aux Tumeurs des os). Dans quelques observations peu nombreuses on a noté la présence de tissu embryoplastique, ou conjonctif, à l'état embryonnaire.

Scorbut, hémophilie. — Dans le scorbut, les gencives devenues épaisses, violacées, fongueuses, peuvent, à l'état excessif, écarter les lèvres et sortir en saillie au dehors. Elles laissent écouler du sang au moindre contact et se couvrent d'ulcérations plus ou moins profondes. Pendant le siége de Paris, j'ai examiné des fragments de gencives chez plusieurs scorbutiques et je n'ai pas trouvé les vaisseaux altérés autrement que par leur diamètre agrandi. Une grande quantité de tissu embryoplastique, de noyaux surtout, était située entre les vaisseaux. Le sang était à l'état normal, excepté chez quelques malades et alors le nombre des globules blancs m'a paru légèrement augmenté.

Chez un homme hémophile ayant succombé à l'hôpital Necker dans mon service et ayant eu de très-nombreuses hémorrhagies gingivales, sans état scorbutique appréciable des gencives, je me suis assuré que les anses vasculaires qui se rendaient au bord gingival étaient manifestement altérées dans leur parcours. Les vaisseaux capillaires offraient de distance en distance, sur leur trajet, de fines granulations graisseuses, situées dans les cellules formant la paroi vasculaire.

Liséré saturnin des gencives. — Le liséré gingival saturnin, d'un gris ardoisé, si caractéristique chez les malades atteints de colique de plomb, ou qui ont longtemps été en contact avec des préparations de ce métal, a été considéré récemment comme un dépôt de molécules métalliques déposées dans les parois vasculaires après avoir été introduites dans la circulation générale. J'ai recherché sur plusieurs sujets si cette opinion était fondée. Après avoir procédé comme Cras, et avoir enlevé avec une lancette bien coupante un fragment de gencive, puis après l'avoir placé dans la glycérine, j'ai constamment vu des dépôts noirâtres, ressemblant à des taches pigmentaires, ou mieux, aux dépôts charbonneux de l'anthracosis du poumon. Ces dépôts étaient situés parmi les cellules du rebord gingival papillaire et non le long des vaisseaux qui apparaissaient fort nets, avec leur paroi intacte et leur contenu de globules sanguins. J'admets donc que le liséré gingival est un dépôt de plomb métallique à la surface des gencives chez les sujets que j'ai observés.

Peut-être chez les malades qui ont servi aux études de Cras (de Brest), l'intoxication était-elle chronique, et alors l'imprégnation du métal s'était-elle formée dans la paroi des vaisseaux à la manière des dépôts d'argent dans le rein (1). Il en était de même chez une malade à coloration noirâtre de la lèvre inférieure produite par un sel de plomb. (Voyez : Procédé pour déterminer la nature de certaines colorations des tissus produites par le plomb, par Gréhant. *Archives de physiologie normale et pathologique*, novembre 1873, p. 747.)

L'opinion émise par E. Magitot : que les dépôts de particules plombiques occupant la couche la plus profonde de l'épithélium buccal est visible surtout au collet des gencives, à cause de la transparence du tissu et de la blancheur de la dent sous-jacente, ne me paraît pas absolument exacte. Je crois que c'est au bord même de la dent qu'est le tatouage gingival, tandis que, ailleurs, les dépôts métalliques ont lieu dans les glandes labiales et les conduits de Rivinus. C'est aussi l'idée que m'a exprimée J. Renaut dans une communication encore inédite.

G.-F. Franci (præside Schelhammero), De Epulide et parulide, etc., in Halleri Disput. Chirurg., t. II, p. 289. Ienæ, 1692. — Jourdain, Traité des maladies de la bouche, t. II, p. 285 et 324, 1778. — Petit, Dictionn. en 60 vol., art. *Epulie*, t. XIII, p. 107, 1815. — Aubry, Maladies des gencives. Thèse de Paris, n° 24, 1816. — Marjolin et A. Bérard, Dict. en 30 vol., t. XIV, 1836. — Boyaux, Gonflement chronique et fongueux des gencives. Thèse de Paris, 1853. — Saurel, Mémoire sur les tumeurs des gencives connues sous le nom d'Epulis. Paris, 1858. — E. Dalain, De la périostite interalvéolo-dentaire. Thèse de Montpellier, 1862. — Chambounaud, Des fistules dentaires. Thèse de Paris, n° 87, 1867. — E. Magitot, Traité de la carie dentaire, recherches expériment. et thérapeutiques. Paris, 1867, in-8 avec 2 planches. Mémoire sur l'ostéo-périostite alvéolo-dentaire (Archives de médecine, juin-juillet 1867), repro-

(1) Cras, Le liséré plombique, moyen simple de le distinguer pendant la vie des lisérés qui peuvent le simuler (Archives de méd. navale, t. XXIII, 1875).

duit à la suite de son mémoire sur les tumeurs du périoste dentaire. Paris 1873 — A. VERGNE, Tartre dentaire et ses concrétions. Thèse de Paris, 1869, avec une planche. — MARTIN DUPONT, De la gingivite ulcéreuse des matelots. Thèse de Paris, n° 215, 1872. — MORCRETTE, Essai sur les abcès d'origine dentaire et sur les accidents qui les accompagnent. Thèse de Paris, n° 364, 1873. — J. SCHEFF, Fistules gingivales et cutanées dentaires (Wien. med. Presse, t. XVI, 1875).

SECTION II

LANGUE.

Ce n'est que par une division facilitant l'étude, mais existant rarement, qu'il est possible de séparer les altérations anatomiques de la muqueuse buccale, de celles de la langue et des gencives. La plupart des lésions décrites dans la section précédente coexistent et se retrouvent à la surface de la langue. Quelques-unes cependant sont particulières à cet organe et méritent une description à part. Du reste, l'ensemble des lésions buccales sera naturellement complété par celles du pharynx.

1. — Catarrhe lingual, enduits divers de la langue.

On trouve, dans beaucoup de maladies générales, et en particulier dans celles de l'estomac et de l'intestin, le *catarrhe lingual*, caractérisé anatomiquement par une production et une desquamation abondantes de l'épithélium.

Les *enduits de la langue* revêtent des aspects et des colorations différentes; ordinairement blancs, ils deviennent jaunâtres ou bleuâtres si la bile ou le sang les colorent. Ils sont utiles à connaître, et leur signification a une réelle valeur pour la séméiologie. Voici quelques types principaux entre lesquels il existe de nombreux états intermédiaires.

Dans l'embarras gastrique fébrile, la langue est élargie, comme étalée, blanchâtre ou légèrement jaunâtre dans sa partie supérieure, parce qu'elle est recouverte d'un enduit plus ou moins épais; les papilles sont visibles, mais comme gonflées, pressées les unes contre les autres, le sillon médian et quelques plis transversaux tranchent par une dépression légère au milieu de la teinte blanche générale; la pointe et les bords sont un peu rosés; enfin, sur quelques points, plusieurs papilles des bords offrent elles-mêmes une teinte rouge peu accusée. Le dessous de la langue est ordinairement un peu jaunâtre mais sans enduit particulier.

Ces caractères anatomiques de la langue chez les sujets atteints de ca-

tarrhe lingual et dont l'enduit de l'embarras gastrique (1) fébrile constitue un type nettement accusé, sont bien appréciables avec la loupe. Si on enlève par le raclage une partie de cet enduit, on le trouve composé des éléments suivants :

Des cellules aplaties, lamelliformes d'épithélium lingual, ayant un diamètre de $0^{mm},05$ à $0^{mm},07 = 50\,\mu$ à $70\,\mu$, avec un noyau plus ou moins visible. Ces lamelles épithéliales sont presque toujours tassées les unes contre les autre et entremêlées de granulations moléculaires. L'acide acétique et surtout l'acide picrique, en rendant plus apparents leurs contours, les font aisément reconnaître.

Plusieurs fois j'ai trouvé, dans la couche blanchâtre de l'enduit catarrhal de la bouche, des corps arrondis ou ovalaires, ou de forme assez irrégulière (voy. fig. 2) dont la détermination précise n'était point facile. Leur volume assez considérable $0^{mm},1$ à $0,15^{mm}$ ($100\,\mu$ à $150\,\mu$) dans le plus grand diamètre, leur teinte assez foncée, leur résistance aux agents dissolvant les corps gras, montraient qu'ils n'étaient point composés de granulations graisseuses. Je les crois composés de fines spores réunies les unes aux autres et recouvrant parfois à la manière d'une couche d'encroûtement les cellules épithéliales des papilles (voyez fig. 2). Du reste, Kœlliker (2) a signalé des revêtements de la langue qu'il regarde comme de nature cryptogamique. L'analogie de nos observations mérite d'être signalée.



Fig. 2. — Catarrhe buccal; cellules épithéliales, quelques-unes avec un revêtement cryptogamique*.

Les spores de grandeur ordinaire ($0^{mm},004$ à $0^{mm},007 = 4\,\mu$ à $7\,\mu$) et oblongues, soit d'*Oidium albicans*, soit de *Torula* sont fréquentes dans le catarrhe lingual et, au contraire, les filaments du mycélium y sont

(1) Denis de Commercy, a trouvé dans l'enduit saburral pour 15 grammes de résidu sec : phosphate de chaux, 5,2; carbonate de chaux, 1,3; mucus altéré, 7,5; perte, 1.

(2) Kölliker, *Éléments d'histologie humaine*, 2e édition française, p. 457 et fig. 231 Paris, 1870.

* *a*, *a*, *a*, cellules épithéliales de la surface de la langue, à divers états de développement, vues de face et de profil; *b*, *c*, *d*, corps d'aspect granuleux constitués par des spores cryptogamiques; *b*, masse arrondie constituée uniquement par des spores; *c*, cellule dont on aperçoit le noyau et encroûtée de spores; *d*, une cellule entourée par une masse irrégulière des mêmes spores; *e*, revêtement épithélial d'une papille linguale entouré de plusieurs couches de spores. Grossissement, 250 diamètres.

très-rares. Ces spores ne trouvent pas probablement les conditions de leur développement. Le *Leptothrix buccalis* est toujours abondant.

A la fin des maladies fébriles aiguës, de la pneumonie par exemple, dans le troisième septénaire des fièvres typhoïdes en voie de guérison, on trouve la langue en partie dépouillée et en partie revêtue d'une couche épaisse d'épithélium.

La langue est de volume normal ou un peu effilée, collante au doigt qui la touche, la surface en est inégalement blanchâtre avec des parties dénudées et rouges, ou bien d'une teinte rougeâtre parsemée de larges îlots blanchâtres, très-irréguliers.

Le sillon médian est fortement marqué, et de chaque côté des traînées blanches longitudinales sont appréciables, la base est moins dépouillée que le reste de la surface, la pointe et les bords sont d'un rouge vif.

Entre cet état de dépouillement partiel et le catarrhe de l'embarras gastrique, on trouve tous les passages.

Les deux bandes juxta-médianes sont tantôt étalées, tantôt minces ; les parties dépouillées et laissant les papilles sans le même revêtement que le reste de la surface sont très-irrégulières, mais c'est toujours vers la partie supérieure et de chaque côté de la ligne médiane qu'on les observe le plus.

Dans les maladies à formes adynamiques : fièvres typhoïdes, infections putrides ou urineuses, l'aspect de la surface linguale est remarquable.

Le malade tire avec peine la langue sèche, revenue sur elle-même, et arrondie plutôt qu'étalée. La couleur en est brune, foncée, due à un enduit desséché ; le dessus est inégal, ridé, semblable à du liége rugueux ou à du bois. Des fissures plus ou moins profondes occupent le sillon médian et en partent transversalement. En même temps la face interne des lèvres et les gencives sont recouvertes par des plaques d'un enduit brunâtre, comparé à un dépôt fuligineux.

Tantôt rugueuse, parfois assez lisse, la langue dans les affections typhoïdes peut ausssi offrir des taches brunâtres ou d'un rouge sanguin, en rapport avec la rupture des vaisseaux capillaires.

Chez les malades dont la langue est dépouillée par places, on trouve toujours les lamelles épithéliales et des leucocytes déjà signalés pour le catarrhe buccal à enduit uniformément étalé ; les places dénudées ont des cellules plus jeunes, d'un moindre volume, à noyau plus volumineux. Je ne les ai pas trouvées dentelées sur les bords.

Enfin chez les malades dont la langue est fuligineuse on trouve, après le ramollissement de l'enduit dans l'eau, des cellules épithéliales pavimenteuses des plus nettes, mais soudées, réunies entre elles par une gangue amorphe et colorée en brun. En ramollissant la croûte brunâtre avec du sérum, les globules rouges du sang sont reconnaissables, quoique les bords soient dentelés ou hérissés de prolongements. Parfois il n'y a que des granules rougeâtres d'hématosine.

Pour terminer cette revue abrégée de l'aspect de la langue dans les maladies diverses, il reste à décrire l'état lisse que présente cet organe après avoir perdu son revêtement épithélial et dont la scarlatine offre le type :

Langue très-rouge, extrêmement lisse à la surface, dépouillée de tout enduit et comme vernissée. La loupe fait reconnaître les papilles, mais celles-ci ne sont pas très-développées et le gonflement de la muqueuse les entoure, les enchâsse pour ainsi dire.

Le revêtement épithélial stratifié est tombé, les cônes des papilles filiformes et caliciformes n'existe pas.

Après le raclage et en observant au microscope, on trouve des cellules épithéliales rares, non lamelleuses, assez gonflées, à contenu trouble, granuleuses dans l'intérieur et avec un noyau volumineux.

2. — Glossite et stomatite parasitiques, muguet ; végétaux divers.

Dans le *muguet*, type de la glossite parasitique, la membrane muqueuse de la langue et de la bouche est sèche, luisante, offrant une réaction nettement acide au papier de tournesol.

Fille, quatorze ans. Sur la langue rouge et sèche, on remarque de petits points blancs arrondis, et d'autres plus volumineux qui se trouvent sur les papilles linguales. Quelques points confluents sont plus étalés et allongés. Des plaques blanches, à bords peu réguliers, se trouvent pareillement de chaque côté de la ligne médiane. Ces points et ces plaques sont irrégulièrement espacés et forment des saillies légères (voy. fig. 3).

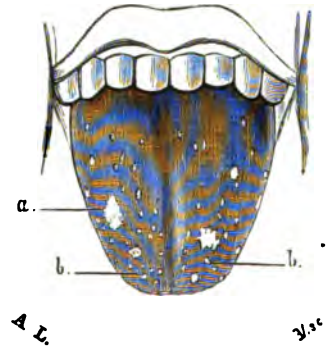

Fig. 3. — Muguet commençant à se développer*.

Par l'examen au microscope, on voit des lamelles épithéliales aplaties, à noyau petit. Ces lamelles épithéliales sont réunies en amas et, parmi elles, se trouvent beaucoup de matières granuleuses protéiques, un grand

* *a*, plaque de muguet ; *b*, *b*, papilles recouvertes de points blanchâtres.

nombre de spores (voy. fig. 4, *b*, *b*), mais peu de végétaux développés avec leur mycélium.

Femme, trente ans, arrivée au dernier terme d'une tuberculose pulmonaire, avec thrombose oblitérante de la veine crurale droite. La langue est couverte de muguet; une couche blanche est étalée sur la face supérieure; par places, elle est jaunâtre. En essayant d'enlever quelques points, je trouve que l'épaisseur de cette couche lichénoïde est plus grande dans les endroits qui ont servi de centre et qui se sont étendus en se réunissant. L'épaisseur varie de 1 à 3 et 4 millimètres. La consistance est celle du caséum. La friabilité est manifeste; j'écrase facilement les plus épaisses, tandis que les plus récentes ont une ténacité un peu plus forte.

Plusieurs fragments des plaques lichénoïdes du muguet chez cette femme, pris sur la langue, m'ont fait reconnaître avec le microscope une composition identique, tant après l'action de l'acide acétique que de l'acide picrique, de solutions de soude et de potasse, de l'éther, du chloroforme. Ce sont des cellules d'épithélium pavimenteux, lamelliformes, tassées, serrées entre elles, adhérentes (fig. 4); elles sont plus arrondies à la base des fragments. Le noyau est petit, plus volumineux sur les cellules profondément situées, un peu moins aplaties, devenues granuleuses mais n'étant pas dentelées. Constamment les cellules épithéliales pavimenteuses étaient mélangées de matières protéiques et graisseuses, les unes punctiformes, grisâtres, les autres à contours nets, réfractant fortement la lumière. Enfin il existe presque toujours des éléments de nature végétale (spores et mycélium), insolubles dans les réatifs ordinaires et plus abondants suivant l'ancienneté des plaques de muguet.

L'*Oidium albicans* Charles Robin, *Syringospora Robini* E. Quinquaud, est le plus fréquent; il offre un mycélium formé de filaments tubuleux, cylindriques, allongés, à bords foncés, parallèles, et dont l'intérieur est incolore ou à peine jaunâtre. Ces filaments sont articulés et formés par des cellules placées bout à bout, de longueur variable. Le végétal en se développant se ramifie une ou plusieurs fois. Les cavités de chaque cellule particulière renferment quelques granulations et parfois deux à quatre cellules ovales à contours pâles.

L'extrémité adhérente, ou en quelque sorte, la souche de l'*Oidium* consiste en une spore prolongée en tube, sans cloisonnement intermédiaire. L'extrémité libre ou fructifiante, est tantôt arrondie, tantôt formée par une cellule sphérique, ou ovoïde, plus grosse que celles qui la précèdent et séparée d'elles par un étranglement.

Les spores consistent en petits corps sphériques, ou un peu allongés, à bords nets, foncés, avec l'intérieur d'une teinte un peu ambrée. Vers leur centre on trouve une poussière fine et souvent un ou deux granules. Ces spores rarement sériales sont ordinairement libres à la surface ou dans les intervalles des cellules d'épithélium pavimenteux. Les réactifs ordinaires sont sans action sur l'*Oidium* dont les spores et les filaments ne sont attaqués que par les acides sulfurique ou nitrique concentrés.

On trouve presque toujours le *Leptothrix buccalis* sur les couches épithéliales du muguet, et souvent d'autres végétaux inférieurs, *Cryptococcus*, etc.

En faisant germer les spores de l'*Oidium albicans* du muguet sur des corps acides (zestes de citron, etc.), Quinquaud a vu un développement plus complet du végétal, des tubes sporophores naissant sur les parties latérales des tubes ordinaires. Quinquaud n'a pas trouvé l'oïdium dans les glandules de la bouche.

Le muguet buccal varie suivant le siége; il est, à l'extrémité de la langue, d'un blanc éclatant, formant des points ou de fines lignes; sur le reste de la langue il est arrondi comme des grains de semoule; sur la voûte palatine, il s'étale en feuillet uni, en nuage peu épais; à la face interne des joues, on trouve des plaques épaisses, disposées comme des grumeaux blanchâtres.



Fig. 4. — Éléments microscopiques du muguet; cellules épithéliales et végétaux*.

L'épaisseur des points blanchâtres est plus grande au centre, mais dans le muguet étendu, lichénoïde ou confluent, l'épaisseur inégalement répartie n'est jamais très-considérable. Elle ne dépasse pas 4 à 5 millimètres.

La consistance des plaques de muguet est celle du caséum épaissi; elles sont friables, faciles à écraser entre les doigts. Sur la face libre, le muguet se désagrége plus facilement qu'au point où il adhère et où l'épithélium est plus tassé. La ténacité n'en est jamais forte. L'adhérence, assez prononcée dès l'apparition, diminue plus tard. On enlève facilement les grains blancs du muguet en les raclant, la muqueuse reste encore recouverte de cellules épithéliales, et, pendant la vie, elle est rouge et vascularisée. Après la mort, le muguet est très-facile à détacher, il se clive en quelque sorte.

* Fragment de muguet montrant des cellules d'épithélium pavimenteux, des spores et des tubes plus ou moins développés de l'*Oidium albicans*. — *a*, *a*, et *c*, *c*, cellules d'épithélium; *b*, *b*, spores isolées; *d*, *d*, filaments du mycélium, tubuleux, cylindriques, cloisonnés, avec l'extrémité renflée en *e*, *e*, *g*; *h*, spores disposées bout à bout; *i*, cellule ovoïde terminale. Grossissement 350 diamètres (Charles Robin, *Végétaux parasites*).

Malgré son titre ordinaire de glossite ou de stomatite parasitique, le *muguet* n'est pas une simple moisissure ou un dépôt de mucédinées ayant germé sur quelques points de la cavité buccale. D'autre part, il n'y a aucune parité à établir entre une fausse membrane ou, en d'autres termes, une pseudhymène croupale, réellement diphthérique, et le muguet. Ici, point d'altération particulière de l'épithélium, comme nous le verrons, en traitant du pharynx et du larynx, point d'exsudat fibrino-cellulaire, mais un dépôt de matières grasses et protéiques et surtout de spores, un mycélium développé sur et entre les plaques d'un épithélium granuleux et très-abondant.

Le muguet est donc en réalité caractérisé par une production épithéliale exagérée sur plusieurs points de la langue et, par la propagation dans ce terrain favorable, de végétaux ou champignons microscopiques, parmi lesquels prédomine toujours l'*Oidium albicans* ou *Syringospora Robini*.

F. Sanponts, Auvity, etc., Concours sur la maladie appelée muguet, millet, blanchet (Hist. de la Soc. de médecine, années 1787 et 1788, publiées en 1790). — Jahn, Organismes végétaux dans le muguet (Journal de Hufeland, 1826). — Véron, Observations sur les maladies des enfants. Paris, 1825. — Lélut, Archives générales de médecine, 1827. — Gruby, Comptes rendus de l'Académie des sciences, 1842. — Hönerkopf, De natura vegetabili ac diagnosi aphthorum. Gryphiæ, 1843. — Fr.-Th. Berg, Om torsk hos barn. Stokholm, 1846. — Ch. Robin, Des végétaux parasites qui naissent sur l'homme et sur les animaux vivants. Paris, 1853. — A. Gubler, Mém. sur l'Oidium albicans (Mém. de l'Académie de médecine, t. XXII, 1857). — Quinquaud, Nouvelles recherches sur le muguet, classification et conditions de développement du Syringospora Robini (Archives de physiologie normale et pathologique, I, 1868). — Parrot, Muguet gastrique, etc. (Archives de physiologie normale et pathologique, 1869).

2. — Glossite aiguë simple et glossite parenchymateuse.

L'*inflammation superficielle et aiguë de la langue* est caractérisée par la rougeur et le gonflement de la muqueuse. Les papilles sont turgides. A cet état de gonflement s'ajoutent des enduits variables pour l'épaisseur et la coloration, tantôt blanchâtres ou d'un blanc jaunâtre ou nettement brunâtres et dont la description a déjà été donnée. Parfois l'épithélium est détaché et alors la langue est d'un rouge vif, comme vernissée.

Dans la *glossite superficielle et limitée* aux papilles de la base de la langue, ces papilles sont indurées, rouges et très-saillantes.

La *glossite folliculaire* atteint surtout la partie postérieure de l'organe et le gonflement est dû à la dilatation par réplétion du contenu dans les organes lymphoïdes folliculeux.

Homme, trente-huit ans, ayant une *glossite aiguë*, sans cause appréciable autre qu'un refroidissement violent de la muqueuse par ingestion d'eau glacée. La langue

est rouge, volumineuse, surtout à la pointe et sur les bords, ceux-ci ayant pris l'empreinte des dents et paraissant à l'étroit dans la cavité buccale. Le malade respire la bouche ouverte.

La surface de la muqueuse est épaisse, les papilles sont érigées, volumineuses, rouges, elles font saillie et paraissent comme des points élevés, se distinguant sur un fond blanchâtre formé par l'enduit lingual.

La loupe fait reconnaître les papilles les plus saillantes et redressées. En raclant la langue et examinant l'enduit au microscope, on trouve : des lamelles d'épithélium stratifié, revêtant les papilles et leur formant des gaînes, des granulations moléculaires et des spores de végétaux inférieurs.

Je n'ai pas examiné la langue de sujets morts de glossite aiguë simple, mais on doit présumer que le gonflement n'est pas dû seulement à la congestion sanguine des vaisseaux, mais aussi à la transsudation du liquide séreux d'un œdème actif. Des granulations protéiques se déposant dans le tissu muqueux et sous-muqueux, et enfin une multiplication cellulaire des tissus connectif ou lamineux, seraient probablement constatées.

Dans la *glossite parenchymateuse* aiguë, soit générale, soit latéralisée, le gonflement rapide de la langue, doublée ou triplée de volume, la fait sortir ou avancer hors de la bouche. La face supérieure est blanchâtre ou sèche, avec la pointe, les bords, le dessus, plus rouges. En arrière, la langue tend à repousser l'épiglotte; la face supérieure s'élève contre le palais et arrive parfois à le toucher.

Le gonflement peut s'étendre à la région sus-hyoïdienne, quelquefois à la parotidienne. Quand le pus est collecté, il est souvent impossible à reconnaître ; d'autres fois, il existe une saillie légère, plus mollasse que les points voisins. Après l'ouverture spontanée ou artificielle, le pus est reconnu à ses éléments spéciaux, à ses globules (leucocytes à noyaux ou granuleux) mélangés de globules rouges du sang (hématies).

Les altérations anatomiques sont un infiltrat abondant de sérosité, des granulations protéiques, des leucocytes placés le long des vaisseaux, et le ramollissement des fibres musculaires (Fœrster).

Ch. Fleming, On Inflammations and other affections of the Tongue (Dublin quarterly Journal, novembre 1850). — Bierbaum, Ueber die Glossitis (Journal für Kinderkrankheiten Erlangen, 1858). — Giraud, Observation de glossite, etc. (Annales de la Société de médecine de Saint-Étienne, etc., et Gazette des hôpitaux, 1861). — Demme, Uber Glossitis und ihre Behandlung (Schweizer. Zeitschrift für Heilkunde, Bern, 1863). — Evans, Glossite œdémateuse (The Lancet, London, 1863). — J. Charle, Des ulcérations de la langue dans la coqueluche. Thèse de Paris, n° 42, 1864. — Formont, Glossite aiguë causée par l'impression du froid (Union médicale, 1867). — Ferrari, Quelques cas de glossite (Gazzetta medica italiana, prov. Venete, n° 1, 1875). — Bojenski, Étude sur la glossite parenchymateuse. Thèse de Paris, n° 445, 1874. — Hume Clarke, Diseases of the Tongue, London, 1874. — Marcet, Sur un cas de glossite papillaire (Gaz. des hôpitaux, n° 75, 1875).

4. — Glossite chronique et glossite disséquante.

La *glossite chronique* peut être superficielle et détermine des sillons plus ou moins marqués entre les papilles devenues saillantes; en ce cas elle est donc papillaire et ne mérite pas de description spéciale, mais c'est à elle que se rattachent les cas curieux des prétendus poils de la langue et la glossite disséquante de Wunderlich.

Les poils de la langue ne sont, en réalité, qu'une hypertrophie papillaire. J'en ai examiné deux exemples bien nets. En voici le résumé :

La surface supérieure de la langue est couverte de prolongements filiformes, plus marqués en arrière et au milieu qu'à la pointe et sur les bords. Les prolongements ressemblent à un gazon ou à du velours peu fourni. Plusieurs sont couchés, entrecroisés. La pointe est plus foncée que la base et l'ensemble est d'une coloration d'un roux sombre, à fond plus clair.

Au microscope j'ai trouvé constamment les papilles revêtues d'une couche de cellules imbriquées et formant un prolongement anormal.

Les cellules appartiennent à l'épithélium pavimenteux corné; les lamelles sont contournées, dissociées par une solution de soude ou de potasse, offrant une coloration périphérique par l'acide picrique, et rarement un noyau visible; les filaments souvent pénicillés de l'extrémité de ces prétendus poils rappellent, grossis de 3 à 6 ou 8 diamètres, l'état figuré par beaucoup d'histologistes, entre autres Kœlliker (Voyez *Éléments d'histologie humaine*, p. 453, 2e édition française).

Ordinairement il existe, en même temps que l'état poilu de la base de la langue, une coloration brune ou brunâtre appelée *nigritie linguale*. Cette coloration est due au desséchement et à l'état corné de l'extrémité du revêtement papillaire et, de plus, à des végétaux parasites. Gubler, Ferréol et Maurice Raynaud en ont fait connaître plusieurs faits; celui que Raynaud a décrit dans les *Mémoires de la Société médicale des hôpitaux de Paris* (2e série, t. VI, p. 1-13, 1869) était remarquable par la *coloration noire;* le travail est accompagné de figures.

Landouzy, A. Gubler, M. Raynaud et Féréol ont parlé des hypertrophies épithéliales piliformes ou des poils de la langue, constituant une sorte de gazon comparé, par Gubler et Raynaud, à des épis ou à du foin couché par la pluie. De plus Raynaud et Féréol ont insisté sur la *coloration noire* de la langue siégeant à la partie postérieure de l'organe en avant du V lingual, sur la partie médiane, et s'avançant en un autre V à pointe dirigée en avant. Raynaud admet des spores, ainsi qu'il a été dit, et un mycélium d'espèce indéterminée; dans d'autres cas, au nombre de cinq, observés

par Gubler et Féréol, les parasites faisaient défaut; ils ne sont donc pas indispensables, mais constituent un élément surajouté.

Avant ces auteurs, il a été question de la coloration noire de la langue, mais sans rigueur scientifique aussi précise. Bertrand de Saint-Germain a décrit une nigritie linguale, avec coloration noire comparée à celle de la langue des perroquets et de la girafe. Il l'a rencontrée chez quatre sujets en santé, ayant débuté par une tache noire de la partie moyenne. Cette tache s'est étendue pendant quelques jours, et elle était d'un noir d'ébène. Eulenburg a vu la coloration noire due, suivant lui, à des corpuscules pigmentaires entourant les cellules épithéliales.

La *glossite disséquante*, qu'on peut aussi appeler *fissurante profonde*, n'serait qu'une glossite papillaire, en différant seulement par la profondeur des sillons ou crevasses dont la surface de la langue est alors couverte. Les papilles devenant mamelonnées donnent souvent à la langue un aspect capitonné (Dechambre).

Demarquay a décrit un cas de glossite disséquante qu'il a figuré et dont je reproduis le dessin (voy. fig. 5) :

Vieillard souffrant depuis de longues années d'une glossite chronique disséquante et provoquant des douleurs tellement intolérables que la moitié antérieure de la langue dut être amputée, opération qui réussit très-bien et dont le malade guérit parfaitement.

La maladie pouvait être prise pour un épithéliome papillaire, mais l'ancienneté du mal, l'absence d'adénopathies, même après les traitements irritants et multipliés auxquels on avait eu recours depuis plusieurs années, tout militait en faveur d'une glossite disséquante. L'examen de la pièce après l'opération confirme ce diagnostic (*Dict. de méd. et de chir. pratiques*, t. XX, p. 142, fig. 11).

Malgré cette appréciation de Demarquay, je conserve des doutes sur la nature de la tumeur linguale, et l'examen de la figure me donne l'idée d'un épithéliome superficiel, papillaire, fissuré, étalé, au lieu d'être ulcéré et arrondi.

Entre la glossite chronique et l'épithéliome viennent se placer des productions épidermiques remarquables, les plaques des fumeurs et le psoriasis buccal.

Les *plaques des fumeurs* sont formées par une induration avec épaississement de l'épithélium, siégeant à la pointe et sur les bords, sujette à se desquamer. On trouve alors des plaques grises, parcheminées, avec des fissures légères, et l'épithélium épaissi qui s'en va par lambeaux laisse une ulcération à contours peu réguliers.

Le *psoriasis buccal* est constitué par des taches opalines et transparentes

au début, qui deviennent opaques et nacrées par dépôt successif d'épithélium. Les papilles volumineuses sont confondues et réunies par une petite masse épithéliale. La forme est, ou bien arrondie, nummulaire, formée par des taches de 5 à 6 centimètres de diamètre, ou bien une grande plaque occupe le tiers antérieur de la langue jusqu'au V lingual ; ou, enfin, toute la face dorsale de la langue est recouverte de psoriasis. Ces plaques sont tantôt lisses, tantôt fissurées plus ou moins profondément.

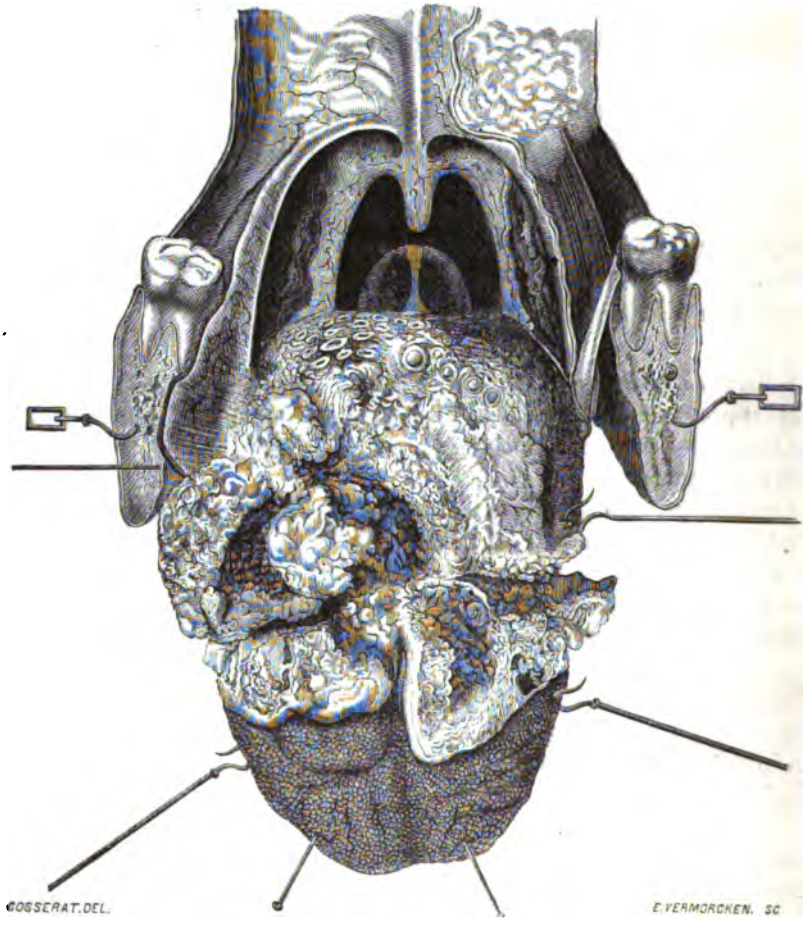

FIG. 5. — Glossite disséquante; épithéliome superficiel et fissuré de la langue.

La chute de l'épithélium amène une ulcération bientôt recouverte de nouvelles couches épithéliales pavimenteuses.

Du simple psoriasis lingual jusqu'à l'épithéliome confirmé et profond, il existe au seul point de vue anatomique, bien entendu, de nombreux intermédiaires. La constitution propre du sujet, sa réaction organique, le

siége du mal, expliquent la généralisation dans un cas et la localisation dans l'autre des lésions formées par l'épithéliome pavimenteux lingual, et dont il sera bientôt question. (Voyez *Épithéliome de la langue*.)

Mais la plaque des fumeurs est une cause d'irritation et de production épithéliale plus profonde, ainsi que Ulysse Trélat l'a précisé.

Bruce, Sur une affection innominée de la muqueuse linguale (état lichénoïde du professeur Gubler). Thèse de Paris, n° 236, 1872. — G. M. Debove, Le psoriasis buccal. Thèse de Paris, n° 493, 1873. — Mauriac, Du psoriasis de la langue et de la muqueuse buccale. (Union médicale, 1873 et 1874.) — R. Weir, Ichthyosis (Psoriasis) of the Tongue and vulva (New-York medical Journal, mars 1875).

5. — Épithéliome de la langue.

L'épithéliome lingual présente deux variétés principales : l'*épithéliome lingual superficiel* ou papillaire, et l'*épithéliome lingual profond* ou interstitiel :

Homme, 50 ans, fumeur, atteint d'*épithéliome superficiel*. Ce malade offre des plaques de psoriasis buccal disséminées à la face interne des joues et sur le dessus de la langue. La partie latérale gauche de cet organe montre une ulcération creuse à son centre, ovalaire, ayant un centimètre et demi dans son plus grand diamètre, avec les bords nettement délimités. La couleur est blanc jaunâtre. En explorant avec les doigts la base sur laquelle repose l'ulcération, on la trouve constituée par une plaque dure qui se continue insensiblement avec le tissu voisin.

Au-dessous du maxillaire inférieur on trouve deux ganglions volumineux, indurés, insensibles à la pression.

La maladie a débuté par une petite excoriation que le malade attribue au voisinage d'une dent gâtée. Mais l'ablation de celle-ci n'a pas modifié la marche du mal.

Examinée à la loupe, la surface dénudée de l'ulcère est hérissée de petits prolongements.

En râclant et enlevant quelques-uns de ceux-ci on trouve qu'ils sont formés par des papilles hypertrophiées et recouvertes de grandes lamelles et cellules d'épithélium lingual. Plusieurs d'entre elles ont des globes épidermiques dans leur intérieur.

Le malade n'a pas voulu consentir à une opération. Le traitement interne n'a modifié en rien l'ulcère lingual.

Dans cet état, l'épithéliome offre de la ressemblance avec la glossite chronique ulcéreuse simple, tuberculeuse, ou syphilitique, qui vont bientôt être décrites, et avec la glossite fissurante ou disséquante. Dans la forme ou variété d'épithéliome profond, les lésions linguales sont étendues à une partie notable de l'organe et atteignent les tissus connectifs et les interstices musculaires.

Homme de 54 ans, fumeur habituel. Sur le bord gauche de la langue, vers la pointe, on observe une large ulcération, recouverte de fongosités; ses bords sont anfractueux et déchiquetés, son aspect est grisâtre et sanieux. En arrière, les tissus voisins semblent sains au premier abord ; mais le doigt porté sur la base de la langue y fait reconnaître une induration caractéristique bien marquée.

La tumeur a amené un retentissement considérable sur le système ganglionnaire ; les ganglions sous-maxillaires sont envahis de chaque côté, quelques-uns atteignent presque le volume d'un œuf de poule et descendent jusqu'au voisinage de la clavicule. La peau paraît saine au-dessus de plusieurs d'entre eux, mais en quelques points elle est notablement adhérente et fait craindre une prochaine ulcération.

Cet homme ayant réclamé l'opération, elle est pratiquée à l'aide de l'écraseur linéaire. La cicatrisation se fait régulièrement.

La pièce pathologique, examinée à l'aide de coupes fraîches et sur des coupes durcies dans le liquide de Muller, donne les résultats suivants :

A l'état frais, le fond de l'ulcération est constitué par un tissu hypertrophié d'un blanc grisâtre, résistant, formant des aréoles ou mailles et ne donnant pas de suc proprement dit. Le tissu, quoique résistant et sec, est friable ; on en exprime des amas blanchâtres et jaunâtres, allongés ou irrégulièrement arrondis.

Ces petits amas sont composés de cellules épithéliales, grosses, déformées, volumineuses, ayant acquis un développement anormal, manifestement hypertrophiées ; d'autres sont comprimées et enroulées, en forme de globules épidermiques, emboitées à la manière des tuniques d'un oignon ; plusieurs sont garnies sur les bords de dentelures et de prolongements engrenés et beaucoup plus forts qu'à l'état normal. Il y a là hyperplasie véritable.

Les encroûtements cellulaires épithéliaux (globes épidermiques) ont au centre une petite masse de nature graisseuse ou colloïde.

Les bords de l'ulcération sont revêtus de prolongements papillaires constitués par des papilles hypertrophiées. Les cellules qui les recouvrent sont agrandies et lamelliformes, devenues cornées, avec le noyau peu apparent ou même invisible ; celles qui sont plus profondes ont l'aspect polyédrique et plusieurs sont pourvues de noyaux assez volumineux, ayant souvent deux nucléoles. Beaucoup de ces cellules ont des granulations graisseuses dans leur intérieur.

Après durcissement et sur une coupe perpendiculaire, on trouve la surface de la muqueuse érodée, ayant un revêtement épithélial épaissi; des globes épidermiques formés et d'autres en voie de formation se trouvent dans la couche épithéliale. Les cellules épithéliales jeunes sont répandues dans une grande épaisseur et infiltrées entre les muscles, dont les faisceaux primitifs sont écartés. Les vaisseaux capillaires sont très-notablement dilatés.

Dans une coupe passant à travers les prolongements que l'épithélium forme dans la profondeur de la langue, on voit les cellules épithéliales infiltrées dans tous les tissus, et les globes épidermiques (fig. 6) situés au milieu des prolongements coniques papillaires.

Dans la partie la plus ancienne, ce qui reste de la couche épithéliale offre des extravasats sanguins et les vaisseaux pénètrent jusqu'à la périphérie. Des

cavités se sont creusées dans la masse des tissus et sont en partie vides de leurs cellules épithéliales passées à l'état corné. Les faisceaux musculaires sont dissociés par les cellules épithéliales infiltrées dans leur épaisseur.

En résumé, l'épithéliome superficiel, ou le cancer épithélial de la langue *superficiel*, débute par les papilles, d'où le nom de *papillome* qu'on lui a souvent donné. Les papilles sont très-hypertrophiées, recouvertes de grandes cellules épithéliales imbriquées (fig. 7) parmi lesquelles on rencontre de nombreux *globes épidermiques* (fig. 8). On les rencontre surtout

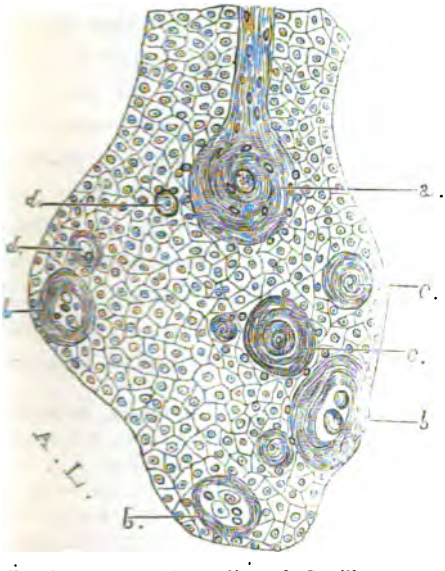

FIG. 6. — Epithéliome lingual. Papillome avec globes épidermiques *.

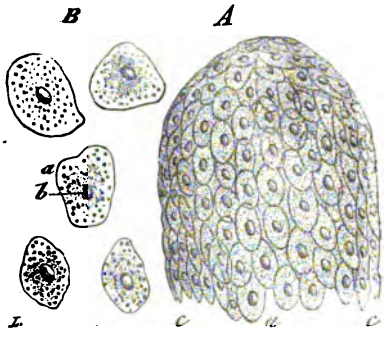

FIG. 7. — Papillome et son revêtement épithélial **.

sur les bords de l'ulcère : une coupe pratiquée sur la base de celui-ci fait constater qu'il est formé d'un tissu blanc grisâtre, grenu, dont la pression exprime de petits filaments jaunâtres et vermiformes (*vermiottes* de Virchow). Le microscope montre que ce tissu est surtout formé de

* Coupe verticale sur un épithéliome lingual. *a*, vers la base et la portion médiane d'une papille anormale, les cellules lamelliformes sont tassées en séries, montrant en plusieurs points leurs noyaux saillants; près du centre, les mêmes cellules sont enroulées, et au centre même, la cavité est pleine de granulations; *b*, *b*, *b*, gros globes épidermiques, avec les cellules nettement enroulées à la périphérie, au centre on voit des cellules à noyaux et des noyaux libres; *c*, *c*, cellules enroulées concentriquement formant le globe épidermique complet; *d*, *d*, globes de petit volume et en voie de formation. Grossissement, 200 diamètres.

** Eléments d'un papillome. *A*, papille hypertrophiée grossie 90 fois; *a*, cellules épidermiques arrondies; *c*, *c*, cellules épidermiques vues de profil et d'apparence fusiforme avec leurs noyaux; *B*, cellules épidermiques isolées; *a*, corps cellulaire; *b*, noyau. Grossissement, 300 fois. (L. Lebert.)

grosses cellules polyédriques engrenées, ou disposées concentriquement autour d'une petite masse colloïde.

L'*épithéliome interstitiel* semble débuter, suivant la remarque de Thiersch, au niveau des sillons interpapillaires et dans l'épaisseur même du derme muqueux. Les cellules épithéliales qui composent essentiellement la tumeur sont groupées sous forme de cylindres irréguliers séparés les uns des autres par des fibres musculaires, ou lamineuses, écartées et dissociées. Ces cylindres épithéliaux sont par places, d'aspect moniliforme, vu la présence de globes épidermiques disséminés dans leur épaisseur (fig. 7).

En s'approchant des bords de l'ulcère, on voit la proportion des éléments normaux devenir prédominante, en même temps que la lésion semble aussi plus superficielle et revêt les caractères du papillome précédemment décrit. En même temps, on constate la présence d'une grande quantité de noyaux embryoplastiques, dont l'apparition paraît se rattacher au processus morbide déterminé par la présence du tissu anormal jouant le rôle de corps étranger. On retrouve fort loin des traînées de noyaux et de cellules, surtout le long des vaisseaux, comme l'avait indiqué Follin. Les glandes ne paraissent jamais être le point de départ de la lésion, car, loin de prendre part dès le début à l'évolution des éléments épithéliaux, elles sont atrophiées par les éléments de formation nouvelle.

VORANGER, Du cancer de la langue. Thèse de Paris, n° 85, 1836. — MARJOLIN, OLLIVIER et DESORMEAUX, Diction. en 30 vol., t. XVII, p. 484 et suiv., 1838. — MAISONNEUVE, Des tumeurs de la langue. Thèse de concours de clinique chirurgicale, Paris, 1848. — LENOEL, Des affections chirurgicales de la langue. Thèse de Paris, n° 96, 1851. — ROBERT, Du cancer de la langue. Thèse de Paris, n° 192, 1856. — BILLROTH, Beitr. z. path. Histol., s. 213, Berlin, 1858. — BOYER-MIALLET, Du cancer de la langue. Thèse de Paris, n° 192 et n° 274, 1865. — Th. ANGER, Du cancer de la langue. Thèse pour l'agrégation, 1872.

DE L'ÉPITHÉLIOME PAVIMENTEUX. — Pour la première fois, j'ai eu à décrire l'épithéliome souvent appelé cancer labial, cancer de la langue. Il importe actuellement d'étudier d'une manière plus générale l'*épithéliome pavimenteux*.

Les anciens auteurs, sous la dénomination vague de cancer, avaient confondu le plus grand nombre des tumeurs dites malignes, c'est-à-dire à évolution rapide, sujettes à récidiver après l'ablation et infectant l'organisme d'un grand nombre de productions semblables. Les progrès de l'observation et de l'anatomie pathologique firent distinguer des tumeurs volumineuses et glandulaires, ou cancers proprement dits, d'autres productions plus particulièrement tégumentaires et qui ont reçu les noms de *noli me tangere*, cancer cutané, cancer épithélial, cancroïde, etc.

De plus, en recherchant la structure de ces dernières tumeurs, on a

trouvé des différences dans les épithéliomes suivant le lieu dont ils proviennent, et tantôt ils ont pour élément principal le tissu épithélial pavimenteux, tantôt le tissu épithélial cylindrique.

Le cancer épithélial pavimenteux, celui qui doit nous occuper actuelle-

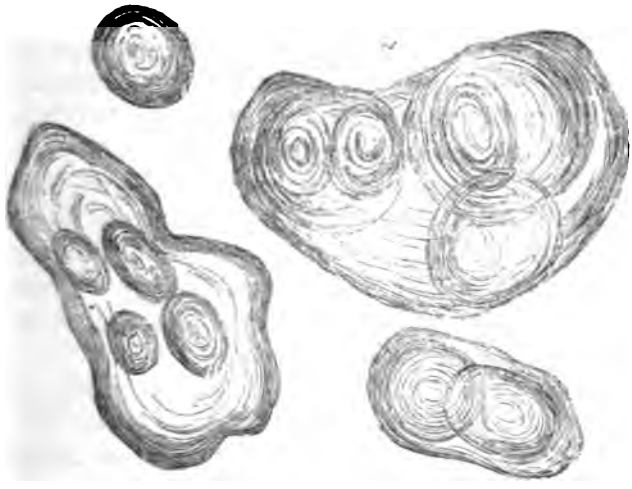

FIG. 8. — Globes épidermiques d'un épithéliome cutané *.

ment, est constitué par des cellules arrondies, polygonales ou lamelliformes, disposées en couches superposées et de formation plus ou moins récente. Il se développe sur toutes les parties du corps où normalement on trouve de l'épithélium pavimenteux soit simple, soit stratifié : tels sont les épithéliomes de la peau, des lèvres, des paupières, de la cavité buccale, du pharynx, de l'œsophage, de l'anus, des organes urinaires et génitaux, verge, vulve, vagin, utérus, etc.

L'épithéliome ordinaire ou pavimenteux offre, dans sa forme extérieure, une surface élevée plus ou moins saillante, ayant l'aspect d'une verrue ou bien d'une fente, d'une excavation fendillée, mais avec des bords indurés; d'autres fois, ce sont des saillies papilliformes à base large. Plus tard, il se forme une croûte superficielle et au-dessous existe une ulcération bientôt recouverte d'une croûte nouvelle, si on fait tomber la première. La surface ulcérée profonde suppure peu et s'agrandit lentement. Le fond en est grenu, formé de végétations faibles et granuleuses, grisâtres ou rougeâtres; autour des bords sont de minimes bosselures et ces mêmes bords sont relevés, indurés, parfois renversés en dehors. Les lésions

* Éléments d'une tumeur épidermique ou épithéliome pavimenteux du derme. *a*, globes épidermiques multiples. Grossissement, 300 diamètres (H. Lebert).

s'étendent, en profondeur, aux tissus voisins, aux couches inférieures de la peau et des muqueuses; elles envahissent de la sorte les tissus sous-jacents, déterminent la perforation des organes creux, et elles arrivent jusqu'aux cartilages et aux os. Les ganglions lymphatiques s'indurent et sont pris, à leur tour, d'une manière plus ou moins rapide, mais jamais primitivement : leur altération épithéliale est secondaire.

Nous avons vu des exemples d'épithéliome lingual; ajoutons actuellement que, d'une manière générale, le tissu des épithéliomes pavimenteux est assez dur, résistant, blanchâtre, peu vasculaire; la coupe est grenue et plus ou moins homogène. La consistance de ces tumeurs épithéliales est friable sur plusieurs points; le tissu est facile à séparer en fragments, aussi Cruveilhier l'avait-il désigné sous le nom expressif de cancer fragile.

Le suc, nul ou très-difficile à exprimer sur l'épithéliome pavimenteux frais, est peu miscible à l'eau, bien différent en cela du cancer glandulaire, ou épithéliome glandulaire, dont les cellules sont lâchement unies ou même séparées par un liquide.

La forme des cellules est très-variée : elles sont allongées ou ovales, ayant parfois des prolongements et des angles, ou disposées en raquette. Plusieurs, pressées les unes contre les autres, se sont aplaties, et il est facile de le constater quand on les voit de profil.

Les cellules de l'épithéliome pavimenteux sont plus ou moins soudées entre elles; elles sont disposées en amas, parfois pigmentées. A la surface elles sont nettement aplaties, plus bas leur forme est arrondie avec le noyau et le nucléole plus volumineux qu'à l'état normal; celles de la couche moyenne sont très-dentelées sur leurs bords (fig. 9) et imbriquées; d'autres, enfin, sont enroulées d'une manière concentrique; leur disposition rappelle celle des écailles d'un oignon ou d'une plante bulbeuse (fig. 8).



FIG. 9. — Cellules profondes et finement dentelées d'un épithéliome lingual*.

Plusieurs fois on trouve des cellules à contenu colloïde, surtout au centre ou sur les prolongements où sont les globes épidermiques (Voyez fig. 6).

Souvent aussi il existe plusieurs noyaux dans les cellules les plus volu-

* Cellules pavimenteuses d'un épithéliome lingual dont les bords sont hérissés de fines dentelures. *a*, cellule denticulée sur deux de ses bords opposés; *b*, *c*, cellules présentant des dentelures sur toute leur circonférence. Grossissement, 450 diamètres (Ch. Robin).

mineuses, et enfin plusieurs cellules (deux ou trois) sont englobées dans une grande cellule enveloppante.

Autour des lobules, le tissu conjonctif ou lamineux est ordinairement peu abondant. Les vaisseaux accompagnant ces travées conjonctives ne sont pas nombreux et seulement capillaires. L'épithéliome pavimenteux est rarement accompagné de tissu embryonnaire ou embryo-plastique, de tissu colloïde et de tissu fibreux.

Le développement de l'épithéliome pavimenteux est un des points les plus contestés et les plus difficiles de son histoire. J'ai déjà dit qu'il se développe sur les endroits recouverts d'épithélium de la peau et des muqueuses, et voici comment cette production a été expliquée :

A l'état normal, il est difficile de voir à la surface des papilles autre chose qu'une couche de cellules; mais dans les cas de tuméfaction active, il y a un tissu embryonnaire, ou plutôt de la substance organisée amorphe, riche en noyaux, autour de laquelle elle s'individualise en se segmentant. Ce fait est soutenu par Charles Robin. D'autre part, Rindfleisch prétend que le tissu épithélial se développe, non aux dépens des cellules épithéliales anciennes, mais à côté d'elles. Cette question si importante de la génération des cellules nous occupera souvent dans le cours de ce livre.

Fig. 10. — Coupe verticale d'un épithéliome pavimenteux en voie de segmentation *.

Les phénomènes de prolifération endogène n'ont jamais été vus à l'état physiologique, mais dans l'état pathologique on a constaté la multiplication des noyaux, plusieurs noyaux se trouvant dans la même cellule.

J. Arnold a suivi, chez les grenouilles, la formation de l'épithélium sur la peau privée d'épiderme ; il dit avoir observé un exsudat amorphe

* Coupe verticale montrant en *a*, *f*, la portion profonde constituée par une substance amorphe finement granuleuse, interposée aux noyaux dont quelques-uns n'ont point encore de nucléoles; *b*, *e*, segmentation commençant à se produire entre les noyaux et divisant la substance en corps de cellules ayant chacun un ou deux noyaux comme centre; *c*, *d*, *g*, cellules de plus en plus formées et s'aplatissant en approchant de la surface de la tumeur. Grossissement, 300 diamètres (Ch. Robin)

(matière amorphe sarcodique ou protoplasmique), l'apparition de noyaux et la segmentation de l'exsudat entre ces noyaux. Ch. Robin a vu et a représenté la production de noyaux libres dans une substance organisée, amorphe, et l'augmentation de cette substance qui individualise des globules, formés ainsi d'une matière sarcodique ou protoplasmique autour d'un noyau.

Ch. Robin compare cette segmentation chez l'adulte à ce qui se passe chez l'embryon, et il en recommande l'observation facile à la face interne des tubes rénaux, des culs-de-sac de la mamelle et des glandes salivaires. En ces points il n'y aurait, comme sur le vitellus, que l'individualisation d'une substance amorphe en cellules distinctes et séparables, sans prolifération par scission, gemmation ou génération endogène. Il est des épithéliums qui restent nucléaires par manque de substance interposée ou par défaut de segmentation.

La matière des papilles et la couche plus ou moins épaisse, homogène, nettement limitée, qui les forme, est revêtue par des cellules et des noyaux; ceux-ci se produisent toujours, mais les lignes de séparation des cellules, d'abord fort nettes, deviennent de moins en moins distinctes, ces lignes se perdent insensiblement dans la substance amorphe, uniformément granuleuse, et autour des noyaux. Dans les points où sont deux ou trois noyaux, les cellules sont plus grandes. On voit parfois la segmentation autour de trois ou quatre noyaux ou de deux ou trois cellules; il en résulte la production d'une énorme cellule épithéliale dans laquelle sont placées et incluses une, deux et trois autres cellules, et parfois il y a du liquide ou un contenu hyalin qui leur permet d'être mobiles dans l'intérieur.

Ces faits sont interprétés, par d'autres auteurs, comme des faits de génération endogène et intra-cellulaire, mais l'épithélium normal ne montre pas la prolifération endogène observée dans les cellules embryoplastiques ou embryonnaires.

Du reste, les masses épithéliales s'accroissent entre les espaces interpapillaires de la peau et des muqueuses, dans les bulbes pileux; les cellules des follicules se multipliant, la membrane amorphe du follicule disparaît par compression, et le tissu contigu est pénétré par l'épithélium envahisseur.

Les glandes sudoripares sont atteintes par une accumulation de l'épithélium dans leur intérieur; elles grandissent, s'anastomosent, tandis que les conduits excréteurs peuvent rester minces et plus vides.

Le développement de l'épithéliome pavimenteux cutané ou cancroïde n'est pas ordinairement rapide ; il n'est point accompagné de tissu lamineux et de vaisseaux, d'où l'ulcération lente des parties sous-jacentes, sans réparation du tissu détruit.

Les tumeurs épithéliales dites cancroïdes sont constituées, en réalité, par des masses d'épithélium pavimenteux stratifié, accompagnées de tissu embryonnaire ou de tissu conjonctif lamineux. On en distingue trois variétés principales :

1. Les épithéliomes pavimenteux lobulés forment des lobules irréguliers. Leurs cellules épithéliales sont en rénovation ou évolution épidermique, et dans leurs parties centrales elles sont enroulées en globes épidermiques, parfois colloïdes (épithéliome pavimenteux corné, ou colloïde).

2. Les épithéliomes pavimenteux perlés ont, au centre de chaque lobule, un véritable nodule ou perle épidermique ; c'est le cholestéatome de J. Müller.

3. Les épithéliomes pavimenteux tubulés sont constitués par des cavités tubulaires, formant des amas remplis de cellules pavimenteuses petites, n'atteignant pas la transformation épidermique cornée, et presque toutes étant au même point de développement. Ces épithéliomes tubulés se trouvent souvent dans la peau, les parois buccales, le sinus maxillaire, etc.

6. — Tuberculose de la langue.

La tuberculose linguale a été étudiée, avec beaucoup de soin, dans ces dernières années. U. Trélat, Féréol, Bucquoy, Isambert, etc., ont fait connaître successivement des faits qui ne laissaient aucun doute sur cette manifestation de la tuberculose. Parfois elle est primitive, comme dans un exemple remarquable que j'ai communiqué à la *Société médicale des Hôpitaux* (année 1874, p. 175), et dont voici le résumé :

Homme, 48 ans, étant allé dans plusieurs hôpitaux pour des ulcérations linguales. A Necker, les chirurgiens pensent à la syphilis ou à un épithéliome. A Saint-Louis, on avait diagnostiqué : cancer de la langue. L'iodure de potassium ne modifie en rien cet état, mais la teinture d'iode a une action favorable. Après deux ans (1872-1874), les ulcérations qui étaient cicatrisées reparaissent de nouveau sur la langue tuméfiée.

1872. — La première ulcération linguale survint peu à peu vers la fin de décembre. La langue devint plus volumineuse, la salivation plus abondante et laissant un mauvais goût dans la bouche. Le malade a, depuis longtemps, les dents mauvaises, mais non cassées, et en face de la place ulcérée il n'existe pas de bords tranchants dentaires, ni de saillie qui puisse faire penser à une ulcération traumatique. B... est fumeur de vieille date, il se sert d'une pipe à tuyau court et dont l'extrémité se place au niveau du point ulcéré.

1873. — Le siége exact de l'ulcération est sur le bord gauche de la langue, en avant du milieu, près de la pointe, à un demi-centimètre environ ; l'ulcération

est latérale et n'empiète pas sur la face supérieure ni sur la face inférieure de l'organe. Les bords sont tuméfiés, légèrement saillants, un peu festonnés et papilliformes ; le fond est grisâtre. Les glandules périphériques ont leur orifice visible, mais il n'y a pas de points jaunâtres ou blanchâtres au pourtour des bords élevés de l'ulcération. L'examen microscopique montre des cellules épithéliales et des noyaux à peu près dans l'état normal, quelques-uns granuleux ; les papilles ont leurs vaisseaux très-dilatés et leur revêtement extérieur plus épais ; ces particularités sont nettement apercevables à un faible grossissement et dans la glycérine.

A la fin de l'année 1873, une nouvelle ulcération se produisit du côté opposé à la première et s'annonça par un petit bouton semblable à une tête d'épingle, qui grandit, s'ulcère et s'étend peu à peu, s'accompagnant de douleurs sourdes, par moments lancinantes, qui s'exagéraient souvent le matin, mais n'empêchaient pas le sommeil ; de plus, l'ulcération était douloureuse à la pression, et saignait parfois quand le malade prenait des aliments. La langue, qui avait diminué de volume depuis la guérison de l'ulcère du côté gauche, mais sans revenir entièrement à son volume primitif, s'est tuméfiée de nouveau.

1874. — Le 15 janvier, je constate l'état suivant :

La langue est ulcérée sur le bord droit ; l'ulcération principale, de la grandeur d'une pièce de 20 centimes, siége à 1 centimètre environ de la pointe ; les bords

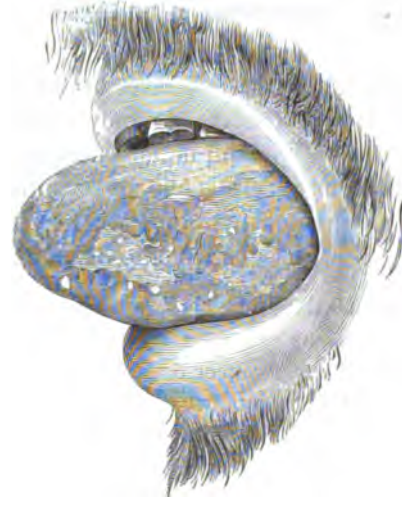

Fig. 11. — Tuberculose linguale ; côté gauche de la langue.

sont inégaux, peu saillants, décollés ; le fond est recouvert d'une production jaune pâle, comme réticulée, et laissant voir par places de fines saillies rosées. Autour, je remarque de petits points jaunâtres parsemés irrégulièrement et assez nombreux. Je touche fortement l'ulcération avec de la teinture d'iode, et je prescris un régime tonique : côtelette à sucer, potages épais, vin, extrait de quinquina.

Examinant au microscope les petits points jaunâtres périphériques, je constate qu'ils sont composés de noyaux granuleux, à forme irrégulière, et de cellules déformées passées à l'état caséeux. Ces lésions sont celles qu'on trouve dans les grains tuberculeux de moindre volume déjà caséifiés.

A la fin de février je relève l'état exact des ulcérations de la langue, et voici comment elles sont formées :

1° Une cicatrice, au bord gauche de la langue, siége à la place de l'ulcération qui a nécessité l'entrée de B... pour la première fois à Necker, en 1873. Il existe, en cet endroit, une dépression plane, très-superficielle, ayant les dimensions d'une pièce de 50 centimes, occupant non-seulement le bord gauche, mais, en avant et en arrière, un peu de la portion saine, de manière à former deux échancrures qui allongent le diamètre antéro-postérieur. Les bords, non saillants, sont recouverts de papilles qui se continuent avec celles du bord et de la face dorsale de la langue; la transition entre le fond et les bords de la perte de substance se fait par une pente douce, ce qui n'empêche pas de constater très-nettement les limites de l'ancienne ulcération.

2° La seconde ulcération, c'est-à-dire celle qui a amené pour la seconde fois le malade dans le service, en 1874, siége sur le bord droit de la langue, à 1 centimètre de la pointe. Ses bords sont rouges, saillants, découpés en dentelures arrondies et inégales, décollés; le fond recouvert d'une fausse membrane

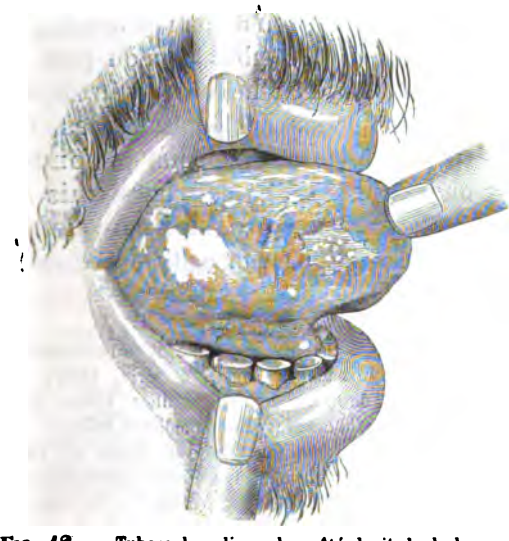

Fig. 12. — Tuberculose linguale, côté droit de la langue.

peu épaisse, jaune clair, comme réticulée par place, et laissant voir alors par transparence le fond de l'ulcère tapissé de fines granulations rosées.

3° En arrière de cette ulcération, on en voit une troisième située près du filet, à la face inférieure de l'organe; elle est irrégulièrement ovalaire, à grand diamètre parallèle à celui de la langue, et présente peu à peu les dimensions et la forme d'un haricot. Les bords rouges, peu saillants, dentelés, décollés; fond

recouvert d'une fausse membrane d'un blanc jaunâtre, épaisse, résistante, et qu'on ne peut détacher par le grattage. Autour de l'ulcération, on voit de petits points blancs jaunâtres disséminés, de la grosseur d'une tête d'épingle.

4° A égale distance entre les deux ulcérations précédentes, empiétant sur le bord gauche de la langue, et siégeant à sa face inférieure, on voit une perte de substance ressemblant à une fente ou à la section très-nette que ferait un instrument tranchant, sans saillie des bords, sans coloration blanchâtre du fond.

5° On trouve encore à la face inférieure de la langue, une petite ulcération, ressemblant à un furoncle ouvert par une incision cruciale, à bords blanc jaunâtre, décollés et saillants. Le malade prétend que c'est par des lésions de ce genre qu'ont commencé les autres ulcérations.

6° Enfin, du côté gauche, près du frein, petite ulcération exactement semblable aux ulcérations bien développées du côté droit, mais dont le malade ne s'était pas aperçu.

J'ai revu plusieurs fois ce malade, et il est venu mourir dans mon service; il était alors tuberculeux avancé, la langue était ulcérée dans une grande étendue et fort tuméfiée.

Les ulcères tuberculeux linguaux se trouvent surtout sur les bords et sur la face supérieure; ils peuvent exister avec une tuberculisation du voile du palais, des joues et de la paroi pharyngienne.

Ils débutent par de petits points ou de petites taches jaunes, saillantes, de 1 à 4 millimètres de diamètre, semblables à du pus concret. Ce sont des granulations tuberculeuses; l'épithélium se détruit à leur surface, et il reste un ulcère après élimination des points jaunes. Plusieurs ulcères se réunissent, la perte de substance n'est point profonde, ne végète pas, le fond est grisâtre ou jaunâtre, les bords rouges mais non élevés. Tout autour de la lésion parvenue à ce degré, on trouve de petits points jaunâtres, caractéristiques. L'engorgement ganglionnaire est faible, la salivation assez abondante.

U. Trélat, Note sur l'ulcère tuberculeux de la bouche et en particulier de la langue (Bull. de l'Acad. de méd., 1869, et Archiv. gén. de méd., 4e série, 1870). — Bourcheix, Des ulcères tuberculeux de la bouche et de la langue en particulier. Thèse de Paris, n° 125, 1870. — Féréol, Ulcération tuberculeuse de la langue (Union médicale, 1872). — Gazagne, Des ulcérations de la langue dans la phthisie pulmonaire. Thèse de Paris, n° 440, 1872. — Bucquoy, Féréol, Isambert, Laboulbène, etc., Observations d'ulcération tuberculeuse de la langue (Bull. et Mém. de la Société médicale des hôpitaux, 1872-1874). — L. Pouzergues, De l'ulcère tuberculeux de la langue. Thèse de Paris, n° 229, 1873. — Ch. Rémy, Ulcération tuberculeuse de la langue (Bull. Soc. anat. Paris, 1874). — T. Baudon, Des ulcérations tuberculeuses de la langue, etc. Thèse de Paris, n° 451, 1874.

3. — Syphilis de la langue.

La syphilis linguale, dont il convient de dire quelques mots, est parfois difficile à reconnaître par l'anatomie pathologique seule.

Le chancre *lingual* siége sur la pointe ou aux bords libres, et chez l'enfant sur le filet principalement; sa grandeur varie de quelques millimètres à 1 et 2 centimètres. Le fond et les bords sont indurés, ils sont comme enchâssés dans les tissus linguaux (*ulcus elevatum*). L'adénite est précoce sur les ganglions de l'angle du maxillaire. Ces chancres se transforment souvent, sur place, en plaques muqueuses secondaires.

Les *plaques muqueuses linguales*, parfois constituées par de simples taches rouges, mais lisses et entourées de papilles turgescentes, sont le plus souvent saillantes, convexes, d'où le nom de tubercules plats. La forme arrondie ou elliptique s'observe surtout sur les bords; la surface est souvent fissurée, ou bien deux plaques voisines et accolées sont séparées par un sillon.

Les *plaques grises*, d'aspect laiteux, de la syphilis constitutionnelle sont un mélange d'excoriations et de taches blanches ou grisâtres, suivant la remarque de Gubler.

La *gomme* ou tubercule syphilitique commence par être une tumeur dure, d'une évolution lente, acquérant le volume d'une noisette ou d'une noix, se ramollissant au centre; elle siége dans le parenchyme et surtout vers la base. La muqueuse s'amincit, devient violacée, et alors la gomme se vide en fournissant un pus ichoreux; il en résulte une ulcération profonde, laissant écouler de la sanie, rongeant, perforant l'organe et amenant des cicatrices vicieuses.

Les *ulcères syphilitiques* de la langue peuvent ressembler beaucoup à l'épithéliome superficiel ou profond ulcéré; le traitement est la pierre de touche.

Le musée pathologique de l'hôpital Saint-Louis possède des modèles en cire de la syphilis linguale et de l'épithéliome de cet organe qui sont très-remarquables. Je recommande leur inspection; elle fera encore mieux connaître les ulcérations linguales qu'une description toujours moins saisissante qu'une reproduction d'après nature.

Buzenet, Du chancre de la bouche, son diagnostic différentiel (Thèse de Paris, 1858). — Lagneau fils, Tumeurs syphilitiques de la langue (Gazette hebdomadaire, 1859). — Saison, Diagnostic des manifestations secondaires de la syphilis sur la langue (Thèse de Paris, 1871). — S. Chapuis, Des tumeurs gommeuses de la langue (Th. Paris, n° 397, 1873). — A. Fournier, Leçons sur la syphilis chez la femme; Syphilides de la bouche, etc., in-8, 1873.

8. — Ulcérations simples linguales, ulcères chroniques locaux.

Ces ulcérations, différentes de celles qui sont dues à une cause générale telle que la syphilis ou la tuberculisation, reconnaissent pour cause une action mécanique, un fragment de dent cassée déchirant la muqueuse linguale, une pièce de prothèse, ou bien l'action du tabac, du

tuyau de pipe; on a aussi signalé le passage fréquent du fil de lin sur la langue des fileuses, etc.

La surface ulcérée est grisâtre à fond granuleux, les bords sinueux ne sont pas ordinairement très-élevés, ils saignent facilement. La partie profonde de l'ulcération chronique est généralement indurée, par production abondante de tissu néo-conjonctif ou embryoplastique.

La cessation de la cause amène rapidement la guérison de ces ulcérations qui n'ont rien de spécial au point de vue anatomique.

9. — Tumeurs linguales, polypes, tumeurs érectiles, kystes, lipomes, fibromes.

Polypes. — Les productions désignées autrefois sous ce nom sont des végétations d'apparence verruqueuse plus ou moins saillantes, et qui occupent généralement la base de l'organe, mais qui, cependant, ont été observées sur toute sa surface.

Le microscope montre des papillomes, avec une simple hypertrophie des papilles et de leur gaîne épithéliale. Gosselin a opéré un épithéliome qui avait la forme d'un polype nettement pédiculé. (*Compend. de Chir.*, t. III, p. 706.)

Du reste, ces productions sont presque toujours de nature syphilitique et appartiennent à la période secondaire de la maladie. Elles se montrent fréquemment dans la période de réparation des plaques muqueuses, les fibromes pédiculés ont très-souvent été désignés sous le nom de polypes linguaux.

Tumeurs érectiles. — Les *tumeurs érectiles artérielles* sont d'un rouge vif, ayant débuté par un point rouge, congénital, longtemps stationnaire. Le développement en surface et en profondeur date de l'époque de la puberté. Tumeur molle, dépressible, réductible par la pression, légèrement pulsatile, donnant lieu par la moindre excoriation à des hémorrhagies inquiétantes.

Les *tumeurs érectiles veineuses* sont plus franchement sous-muqueuses que les précédentes. Couleur plus foncée, développement plus tardif, parfois seulement dans un âge avancé (Maisonneuve). Gonflement large, profond, recouvert par la membrane muqueuse amincie qui prend une teinte bleuâtre; il donne au doigt une sensation pâteuse; pas de battements. A l'œil nu, masse spongieuse criblée d'orifices. Au microscope, la lésion caractéristique réside dans l'énorme dilatation des capillaires. Les vastes espaces sanguins ainsi formés sont contenus dans un stroma fibro-musculaire (voyez *Vaisseaux capillaires*).

Dans la variété dite artérielle, les artérioles ont subi une grande hypertrophie; celle-ci porte surtout sur les veines, dans la variété veineuse,

L'anévrysme faux diffus, à la suite de plaie, et l'anévrysme circonscrit ont été constatés sur la langue.

Forcum (O.), Des tumeurs érectiles de la langue (Thèse de Paris, n° 69, 1862). — Ch. Monod, Étude sur l'angiome simple sous-cutané circonscrit (Thèse de Paris, 1873), avec planches.

Les *kystes linguaux* sont rares. On a décrit des kystes pileux, des kystes séreux simples, des kystes muqueux et des kystes hématiques.

Les *lipomes* ou tumeurs graisseuses ont été observés plusieurs fois. La tumeur unique, rarement multiple, est sessile, et siége le plus souvent vers la partie antérieure et sous la muqueuse de la langue.

Les *fibromes* sont moins rares que les lipomes. Ils sont durs, leur coupe offre une surface de section blanchâtre ou rosée à fibres concentriques. Ils sont formés d'un tissu conjonctif, dense, à fibres feutrées et parsemées d'un grand nombre de noyaux; dans certains points sont des cellules fusiformes pressées les unes contre les autres.

10. — Gangrène de la langue, glossanthrax, pustule maligne linguale.

La *gangrène* peut être la terminaison de la glossite profonde, ou résulter de l'application de caustiques, etc.

Le glossanthrax, pustule maligne ou charbon malin de la langue, provient de l'inoculation directe des bactéridies de la pustule maligne. Cette inoculation résulte de l'habitude qu'ont les bouchers et les équarrisseurs de mettre entre les dents l'instrument avec lequel ils dépouillent les bêtes charbonneuses.

Fig. 13. — Bactéridies du sang charbonneux chez le mouton (*).

Dans la *pustule maligne linguale*, on trouve une tuméfaction dure, recouverte et entourée de vésicules pleines de sérosité noirâtre ou brunâtre, qui, après rupture, laissent une plaque noire ou noirâtre, d'aspect gangréneux.

Les vésicules et le tissu périphérique renferment des bactéridies caractéristiques des affections charbonneuses et décrites pour la première fois

(*) Les globules du sang devenus agglutinatifs sont réunis en amas irréguliers. Les bactéridies occupant les intervalles sont droites ou coudées. Les plus courtes sont à peine visibles, les plus longues ne dépassent pas 0,02 de millimètre. Grossissement, 350 diamètres (C. Davaine).

par Davaine en 1863. Les bactéridies ont la forme de filaments droits, raides, cylindriques, rarement composés de deux, trois et quatre segments, longs de $0^{mm},01 = 10\ \mu$ pour les articles simples, et atteignant jusqu'à $0^{mm},05 = 50\ \mu$ pour la longueur totale. Les bactéridies sont toujours immobiles dans le champ du microscope.

11. — Corps étrangers de la langue. Parasites.

On a trouvé dans la langue des débris d'os ayant pénétré à la suite de blessures ou de coups de feu, des dents entières, des balles de plomb, etc.

Les parasites sont les trichines, les hydatides et le dragonneau ou filaire de Médine, indiqués par Davaine dans son *Traité des entozoaires*.

II. — Hyperémies, hémorrhagies linguales.

Les *hyperémies linguales* sont remarquables dans la plupart des fièvres, surtout la scarlatine confirmée, le stade de chaleur des fièvres intermittentes, la variole, la rougeole, et dans toutes les phlogoses atteignant la muqueuse linguale soit primitivement, soit d'une manière secondaire.

Les *hémorrhagies linguales* sont très-rares quand elles ne proviennent pas de plaies ou de solution de continuité ulcéreuse. Dans la variole hémorrhagique, dans la maladie de Werlhoff et dans l'hémophilie, on trouve des ecchymoses de la langue, principalement à la face inférieure. Il est de fait que les gencives surtout, et les joues fournissent le sang plus que la langue dans les stomatorrhagies.

III. — Vices de conformation de la langue.

L'absence de la langue constitue l'*aglossie* (α privatif; γλῶσσα, langue). Ce vice de conformation congénital accompagne ordinairement l'absence des mâchoires ou *agnathie*. Cet état est incompatible avec la vie. La *microglossie* (μικρὸς, petit; γλῶσσα, langue) est plus rare que la *macroglossie* congénitale des crétins (μακρὸς, gros; γλῶσσα), et surtout que la macroglossie arrivant peu après la naissance, et constituant une hypertrophie énorme de la langue, ou prolapsus, dont il va être question.

La langue peut être, en partie ou en totalité, soudée aux diverses parties de la bouche : c'est l'*ankyloglossie* (ἀγκύλη, frein, et γλῶσσα, langue).

L'ankyloglossie inférieure, médiane et congénitale, porte le nom vulgaire

de filet. Si l'adhérence est en forme de tumeur, elle est connue sous la désignation de soubrelangue.

L'ankyloglossie inférieure et sous-médiane peut avoir lieu avec le plancher de la bouche de chaque côté du frein; elle est congénitale ou accidentelle. L'ankyloglossie latérale a été observée avec les joues et les gencives. Enfin, parfois, l'ankyloglossie a lieu par la voûte; c'est une variété extrêmement rare, et l'adhérence par le frein exagéré est la plus commune de toutes.

La langue peut être congénitalement fendue en deux dans le sens de sa longueur, et former ainsi une double pointe, c'est la *schistoglossie* (σχιστὸς, fendu, et γλῶσσα); parfois elle est trifide, mais dans ces cas il n'y a pas réellement diglossie ou deux langues. Les sujets présentant ces dispositions congénitales ne sont pas viables.

Le *prolapsus de la langue* congénital, ou plus exactement presque congénital, qui ne doit pas être confondu avec l'hypertrophie consécutive aux glossites, est caractérisé par le volume énorme de la langue sortant de la bouche entre les arcades dentaires. On lui a donné les noms de procidence, prolongement chronique de la langue, de glossoptose (de γλῶσσα, langue, et de πτῶσις, chute), chute de la langue, macroglossie.

La langue sortie de la bouche est pendante, énorme, violacée, de consistance tantôt mollasse, tantôt plus dure; les dents forment un sillon sur les deux côtés. La surface est couverte de papilles considérables, limitant des sillons plus ou moins profonds, et cette surface est sèche, rugueuse, brunâtre. La portion de la langue restée dans la bouche paraît conserver sa conformation normale.

L'hypertrophie du prolapsus lingual paraît porter, d'après les observateurs, sur tous les éléments constituants, et surtout les muscles. Virchow a décrit la tumeur comme lymphatique caverneuse (tissu lymphoïde). Billroth admet une forme fibreuse.

De Jussieu, Mémoires de l'Acad. des sciences, 1718. — Maurand, Langue monstrueuse (Journal de médecine de Vandermonde, 1761). — Fréteau, Obs. sur une intumescence de la langue avec prolongement hors de la bouche (Journal général de médecine, 1816). — Th. Harris, Chronic intumescence of the Tongue (American journ. of med. sciences, 1830). — Délrech, Prolapsus linguæ (Bull clin. de Montpellier et Revue médicale, nov. 1831). — Von Loew, De Macroglossa, seu prolapsu linguæ dissert. Berolini, 1845. — Ch. Sédillot,. Sur l'hyperthrophie de la langue (C-R. de l'Acad. des sciences, 1854, et Contrib. à la chirurgie, Paris, t. 1. 1868.) — J. Syme, Prolapsus linguæ (Édinburgh med. and. surg. Journal, june 1857). — Gayraud, Étude sur le prolongement hypertrophique de la langue (Thèse de Montpellier. n° 68, 1865). — Th. Gies, De la macroglossie (Archiv. fur Klinische Chirurgie, 1873; et Archiv. gén. de médecine, juillet 1874).

SECTION III

PHARYNX

MUQUEUSE PHARYNGÉE, VOUTE DU PALAIS, AMYGDALES

Les lésions pharyngées, liées à l'inflammation aiguë ou chronique soit généralisée, soit partielle (angines diverses, gutturales et tonsillaires, etc.), ont toutes pour caractère anatomique une production épithéliale abondante, une hypersécrétion des glandules, un état congestif de la muqueuse poussé parfois jusques à la transsudation plasmatique. Je vais exposer d'abord les principaux types que l'on observe à l'état aigu et à l'état chronique, puis les néoplasmes pharyngés.

1. — Pharyngite catarrhale simple, érythémateuse.

Dans la pharyngite catarrhale, la muqueuse tapissant le fond du pharynx et les piliers est rouge et tuméfiée. Les orifices des glandules sont étalés et apparents sur quelques points; la membrane muqueuse est luisante et sèche, mais des mucosités d'un gris jaunâtre en recouvrent souvent diverses parties. Dans les endroits où le tissu conjonctif, ou lamineux, sous-muqueux est abondant, le gonflement est plus accusé, les glandules de la portion postérieure du pharynx sont visiblement tuméfiées et apparaissent comme de fines saillies granuleuses.

2. — Pharyngite parenchymateuse ou phlegmoneuse.

Dans la pharyngite phlegmoneuse, d'où résultent des abcès post ou rétro-pharyngiens, la muqueuse pharyngée est rouge, gonflée, tuméfiée comme dans la pharyngite aiguë; de plus elle est soulevée et forme une tumeur ovalaire à grand diamètre vertical ordinairement. En portant le doigt au fond de la bouche, après avoir déprimé la base de la langue, on sent de la fluctuation.

Après l'ouverture spontanée ou artificielle de l'abcès post ou rétro-pharyngien, le liquide sorti est purulent, renfermant de nombreux globules purulents, pourvus de noyaux en nombre variable, après l'action de l'eau et de l'acide acétique, ainsi que des globules rouges du sang et des granulations moléculaires.

Priou (Gaz. méd. de Paris, 1830). — Mondière, *l'Expérience*, t. IX. — Bérard, Dict. en 30 volumes, art. Pharynx, tome XXIV, p. 205. Paris, 1841. — Beaugrand, Journal des conn. médic.-chirurg., 1843. — Gehin, Des abcès rétro-pharyngiens (Thèse de Strasbourg, 1856).

— P. Gillette, Des abcès rétro-pharyngiens idiopathiques (Thèse de Paris, n° 225, 1867). — Roustan, Des abcès rétro-pharyngiens idiopathiques et de l'adénite suppurée rétro-pharyngienne chez les enfants (Thèse de Paris, n° 105, 1869). — Jacquemart, Étude sur les abcès du pharynx (Thèse de Paris, n° 8, 1872). — Schmitz, Der idiopathische retropharyngeal Abcess [Des abcès rétro-pharyngiens idiopathiques chez les enfants du premier âge]. (Jahrb. für Kinderkrankhetten Jahrgang, VI, Heft I, juillet 1873; analysé dans la Revue des sciences médicales de Hayem, tome II). — Oberrit, De l'abcès rétro-pharyngien (Wiener med. Presse, 1874). — Walther, Abcès rétro-pharyngien, carie du corps de la troisième vertèbre (Philadelphia med. and surg. Reporter, t. XXXII, 1875).

3. — Pharyngite vésiculo-ulcéreuse, herpès du pharynx.

Il a déjà été question, au sujet de l'herpès buccal, des *lésions vésiculo-ulcereuses* qui le caractérisent anatomiquement. Ces lésions ne diffèrent pas au pharynx de ce qu'elles sont dans la bouche et même sur les lèvres.

Homme, vingt-neuf ans. Rougeur également répandue sur le fond du pharynx, sur les piliers et le voile du palais. L'amygdale droite présente une plaque oblongue, à bords irréguliers, dentelée, blanchâtre. De plus, on voit une plaque à surface inégale, chagrinée, vésiculeuse sur le pilier antérieur du voile du palais, et enfin sur la lèvre supérieure des groupes de petites vésicules réunies les unes aux autres et formant des îlots irrégulièrement arrondis; quelques-unes de ces vésicules sont isolées.

Deux jours plus tard les vésicules sont rompues et une légère excoriation les remplace, les plus grandes ont le rebord festonné. Le cercle rouge qui les entoure est bien marqué. Les ganglions du cou ne sont pas engorgés; guérison rapide.

4. — Pharyngite ou angine pultacée.

La *pharyngite pultacée* résulte d'une production plus abondante d'épithélium stratifié; elle est fréquente dans la scarlatine, sans lui être absolument spéciale. On peut distinguer deux formes de cette pharyngite : l'une partielle, foliacée ; l'autre étendue, pseudo-membraneuse ou pseudo-hyménique.

F., dix-neuf ans. A la suite d'un refroidissement pendant ses règles, elle a été prise de mal de gorge, et on trouve de petites lames ou plaques foliacées, blanchâtres, ayant l'apparence caséeuse, peu adhérentes, se détachant très-facilement avec l'extrémité mousse d'une spatule. Les ganglions lymphatiques du col ne sont point tuméfiés. Ces plaques foliacées sont formées uniquement de grandes cellules épithéliales et de granulations moléculaires. Point de gangue fibrillaire, point de déformation notable des cellules d'épithélium.

Fille de vingt ans, ayant une scarlatine bien prononcée, comme prodromes et comme éruption. Le fond de la gorge est blanchâtre. Un enduit caséiforme

recouvre, comme une sorte de crasse, les amygdales et le pharynx ; il ressemble assez au muguet buccal.

Cet enduit n'est pas uniformément blanchâtre, quelques points sont jaunâtres et même un peu brunâtres ; il est facilement rayé et écrasé par un stylet mousse ; il n'adhère pas fortement à la muqueuse.

Le microscope fait voir avec les réactifs ordinaires, acide acétique, picrique, coloration par le carmin, etc., une composition purement épithéliale, à grandes lamelles stratifiées, des granulations moléculaires, des végétaux. Point de cellules denticulées ou offrant sur leurs bords des divisions fibrillaires.

La pharyngite pultacée (angine pultacée) peut occuper l'orifice postérieur des fosses nasales et celui des trompes d'Eustache, très-rarement elle gagne le larynx. Le croup scarlatineux vrai, et pultacé, est des plus rares.

Fig. 14. — Algue filiforme de la bouche (*Leptothrix buccalis*).

La membrane sous-jacente du pharynx est d'une rougeur écarlate et uniforme, parfois avec de petites ecchymoses. Il peut se former aussi des érosions et des ulcérations superficielles. Le sphacèle de la muqueuse et de l'amygdale a été observé, mais il résulte de complications.

On trouve constamment avec le microscope que les concrétions membraneuses ou pseudhyméniques de l'angine pultacée sont constituées : par une grande quantité d'épithélium pavimenteux dont les cellules sont lamelleuses et aplaties, tandis que dans la profondeur, à un degré moindre de développement, elles sont plus régulières, plus épaisses et plus visiblement nucléées, surtout après l'action de l'acide picrique, ou de l'acide acétique, ou de l'ammoniaque et de l'éther. Des globules de pus (leucocytes divers) ordinairement peu nombreux, une certaine quantité de matières amorphes parsemée de granulations moléculaires plus ou moins fines ayant de 1 μ à 2 à 3 μ, accompagnent ces lamelles épithéliales.

Plusieurs fois j'ai noté la présence de végétaux dans les concrétions blanchâtres et caséiformes de la scarlatine angineuse ; le *Leptothrix buccalis* y est le plus abondant mais non caractéristique, car il se trouve aussi dans les débris de la stomatite ulcéro-membraneuse ou nécrohyménique, dans la couche concrète des plaques herpétiques de la gorge.

Le *Leptothrix buccalis* est un végétal microscopique formé de fines baguettes, extrêmement ténues, courbées à leur extrémité libre, parfois coudées nettement et brusquement. Longues de $0^{mm},02$ et au plus de $0^{mm},1 = 20\ \mu$ à $100\ \mu$, elles n'ont que un demi-millième de millimètre $=$ $0,5\ \mu$ de largeur. L'épaisseur comprise entre les bords de la baguette est

partout égale, les bords sont parallèles, sans traces d'articulations. L'intérieur est transparent ; à un très-fort grossissement on y trouve de très-petits granules ronds (*spores futures?*) (voy. fig. 14).

Je pense que, dans l'état actuel de la science, les végétaux qu'on trouve dans les plaques de l'angine pultacée scarlatineuse ne sont pas plus caractéristiques que ceux qu'on a signalés dans la diphthérie vraie, et qu'ils ne peuvent rendre compte de la contagion de ces maladies.

5. — Pharyngite diphthéritique; diphthérie du pharynx, fibrine-épithéliale, fibrine-corpusculaire.

Diphthérie légère. — Homme, trente-six ans. Il a perdu son enfant du croup, il y a douze jours, il entre dans nos salles pour un mal de gorge.

La muqueuse des piliers, du pharynx, de la luette est rouge et présente sur l'amygdale droite une couche grisâtre légère, adhérente, tandis que sur l'amygdale du côté opposé je trouve une tache demi-transparente comme du mucus épaissi.

Le fond du pharynx est recouvert d'une couche d'un blanc grisâtre, tenace, semblable à de la couenne de lard, ne pouvant être que difficilement arrachée avec des pinces. Les ganglions sous-maxillaires sont volumineux.

Après des applications faites matin et soir avec un pinceau trempé dans le perchlorure de fer, puis plus tard dans l'acide phénique au centième, le malade a été guéri, mais les fausses membranes avaient une grande tendance à se reproduire, et elles ont persisté longtemps.

Examinées avec le microscope, à l'état frais, la couche grisâtre des amygdales m'a offert : une gangue d'apparence fibrillaire et des cellules d'épithélium pavimenteux très-reconnaissables et peu modifiées, plus un grand nombre de granulations moléculaires et graisseuses. Avec l'acide acétique les fibrilles étroites de 1 μ environ sont devenues diffluentes puis ont disparu, ainsi qu'une partie des granulations, les cellules épithéliales restant très-nettes, à noyau assez volumineux et avec des contours sinueux. Quelques-unes étaient creusées de vacuoles. Des globules rouges du sang provenaient sûrement des vaisseaux rompus.

Un fragment détaché du pharynx offre exactement les mêmes caractères et des globules de pus, mais les cellules épithéliales imbriquées, prises dans des aréoles, sont avec des contours un peu anguleux, un noyau assez volumineux; d'autres sont pourvues de cavités. Cette disposition de contours assez déchiquetés et de cavités internes est rendue des plus nettes par l'acide picrique et la coloration par l'eau iodée. Les fibrilles ne sont pas ou sont peu colorées par le carmin. Après séjour dans la gomme et l'alcool, sur des coupes minces, je retrouve la gangue aréolaire ainsi que les cellules ayant subi une altération manifeste.

Donc, au début de l'angine diphthéritique, les pseudhymènes ont pour caractère anatomique un état fibrillaire, qui me paraît devoir se rapporter à un exsudat pariétal fibrino-albumineux, plus des cellules presque intactes d'abord, bientôt altérées dans leur contour et leur intérieur plasmatique, offrant des vacuoles ou des cavités chez plusieurs d'entre elles. De plus, sur des coupes pratiquées après durcissement, on trouve un aspect aréolaire particulier.

Diphthérie grave. — Fille, quinze ans. Santé habituelle délicate. Au début, 14 octobre, j'aperçois nettement des fausses membranes blanchâtres sur les deux amygdales, en même temps d'autres au fond du pharynx qui sont réunies entre elles et dont on aperçoit la limite inférieure en déprimant fortement la base de la langue. Les piliers du pharynx et le voile du palais sont à peine rouges, sans fausses membranes. Ganglions du cou engorgés, tissu conjonctif ambiant œdémateux. Suintement fétide par la narine droite, mais rien ne peut être perçu dans l'intérieur. Un vésicatoire datant d'un mois et appliqué au bras gauche est grisâtre à la surface.

Le lendemain, 15 octobre, amygdales entièrement tapissées par des fausses membranes qui se sont étendues sur un des piliers et sur le bas du pharynx. On ne perçoit plus la limite inférieure.

Le 16 octobre, les fausses membranes pharyngées sont brunâtres, elles ont pris un aspect de mortification ou de sphacèle, elles commencent à se détacher comme un lambeau gangréneux. Des pellicules disposées par îlots, et presque entièrement réunies en une seule couenne, existent sur le vésisatoire du bras gauche.

Le 17 octobre, une concrétion grisâtre déborde le cornet inférieur de la narine droite. Les fausses membranes pharyngées ont l'apparence de gangrène. Les ganglions sous-maxillaires et le cou sont fortement engorgés, le vésicatoire est entièrement recouvert d'une couenne épaisse. La malade succombe.

Cette observation est ancienne, l'examen histologique des fausses membranes est noté de la manière suivante : nombreuses cellules épithéliales pavimenteuses déformées, fines granulations protéiques et graisseuses, pas d'aspect fibrillaire de la fibrine devenue probablement granuleuse. Nombreux globules purulents, quelques spores de végétaux inférieurs, pas de mycélium.

La détermination anatomique des productions pseudhyméniques de la diphthérie pharyngée doit être traitée avec détails. Examinons d'abord ces productions à l'œil nu :

Les fausses membranes observées sur les deux faces montrent sur celle qui est adhérente un aspect moins régulièrement plane, et un peu villeux ou mamelonné. Elles ont une forme ovalaire ou irrégulièrement polygonale quand elles sont peu étendues, ou bien elles représentent des lanières rubanées, des demi-cylindres, des plaques suivant l'endroit où elles se

sont développées dans le pharynx. La muqueuse tuméfiée forme un rebord d'un rouge sombre ou violacé autour d'elles. L'épaisseur varie de un à dix millimètres et plus. La couleur est blanchâtre pour les récentes, ou grisâtre peu après leur apparition; elle devient jaunâtre, ou brunâtre, ou noirâtre, suivant les stillicides sanguins et quand elles sont prêtes à se détacher. Leur adhérence est forte, leur ténacité remarquable; on ne peut les rompre facilement de même qu'on les écrase avec peine. Au moment où elles se détachent elles ont une odeur infecte et elles ressemblent à des lambeaux sphacélés. La face profonde a pris l'empreinte de la surface qu'elle recouvrait.

Les ganglions sont engorgés constamment dans la diphthérie même légère, et cette tuméfaction est plus constante que dans les autres pharyngites.

Examinées à l'état frais, les fausses membranes offrent une gangue ou matière unissante, parsemée de fines granulations moléculaires, qui lorsqu'elles deviennent libres sont agitées d'un vif mouvement brownien; des fibrilles grêles, larges au plus d'un millième de millimètre, dues à un exsudat fibrineux, minces, très-étroites, limitant des aréoles. La matière amorphe et la fibrine circonscrivent ou enveloppent les éléments suivants : des cellules épithéliales de grandeur variable et ayant subi diverses altérations. Les plus superficielles, par conséquent les plus anciennes, sont déchiquetées, avec des espaces clairs; elles ont des formes bizarres, des prolongements irréguliers. Les autres ont des formes moins denticulées, leur noyau est volumineux, et dans leur intérieur des vacuoles sont nettement observables.

Constamment on trouve des leucocytes, des matières grasses sous forme de globules arrondis, ambrés, variant de $0^{mm},001$ à $0^{mm},003$ ou $0^{mm},004 = 1\ \mu$ ou $3,\ 4\ \mu$, des globules rouges du sang, des cristaux irréguliers.

Enfin des spores, parfois des filaments de mycélium végétal. L'espèce de ceux-ci est difficile à déterminer; cependant, et quoique leur présence soit exceptionnelle, on reconnaît facilement le *Leptothrix*, et des *Cryptococcus*, des *Bacterium*, etc., mais jamais je n'ai vu le *Zygodesmus fuscus*, la *Tilletia diphtheritica*, signalés par Letzerich, et auxquels je ne puis attribuer la propriété de transmettre la diphthérie.

La muqueuse sous-jacente aux productions diphthéritiques varie dans son aspect, suivant qu'on l'examine près du début, ou quand le produit morbide s'est manifesté depuis un certain temps.

La membrane muqueuse est rarement pâle, presque toujours elle est congestionnée. Les vaisseaux capillaires sont distendus par le sang, surtout autour des glandules. En enlevant la fausse membrane, ou pseudhymène

diphthérique, j'ai trouvé au-dessous la muqueuse un peu grenue, arborisée; il est impossible de les séparer sans effusion sanguine. De plus, quand la pseudhymène existe depuis quelque temps et qu'elle est comme enchâssée dans le bourrelet du tissu sous-jacent, le chorion muqueux est infiltré de granulations et de globules de pus (leucocytes divers); ordinairement les capillaires se sont rompus, ils ont laissé échapper des globules rouges qui ont coloré la fausse membrane.

La muqueuse est, malgré les assertions de Bretonneau et de Trousseau, parfois exulcérée ou altérée superficiellement; le processus morbide n'a pas seulement existé à la surface, il n'est pas seulement croupal, fibrinocorpusculaire, il a été en même temps nécrohyménique, ou ulcéro-membraneux.

Les complications de la diphthérie sont nombreuses car c'est souvent une maladie à manifestations multiples, aussi d'autres organes que le pharynx sont atteints (Millard, Homolle, Bouchut).

La composition histologique des fausses-membranes diphthéritiques de la région pharyngée a été et est encore un sujet de controverse. Regardées d'abord comme constituées seulement par de la fibrine sortie des vaisseaux et concrétée en mailles fibrillaires, on tend aujourd'hui, depuis les travaux de Wagner, à les considérer comme formées uniquement par des cellules épithéliales ayant subi une altération particulière, scléreuse, vitreuse et qu'on a même appelée fibrineuse.

Il y a selon moi, dans cette manière de voir, une exagération manifeste.

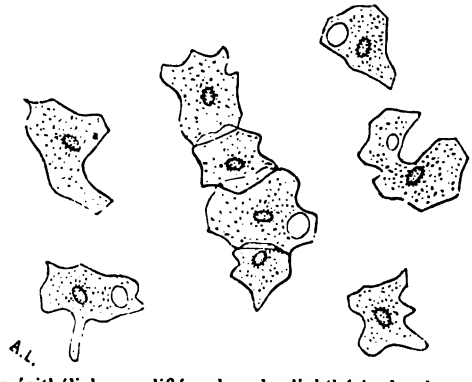

FIG. 15. — Cellules épithéliales modifiées dans la diphthérie du pharynx (A. Laboulbène).

Si on prend une fausse membrane récente, et qu'on la dilacère dans l'acide picrique, on trouve la gangue corpusculaire et aréolaire, et des cellules épithéliales; si on fait durcir dans l'alcool absolu, dans le liquide de Muller, ou bien dans le mélange de glycérine et de gomme, puis dans

l'alcool, comme le conseille Rindfleisch, enfin qu'on fasse des coupes, on voit manifestement une trame aréolaire et des cellules modifiées ainsi que le représente la figure 17.

Les faits reconnus par Wagner, en 1866, sont exacts, quoique je n'aie jamais vu de cellules aussi dilacérées que celle qu'il représente au summum de dégénération fibrineuse et que je reproduis. Rindfleisch me paraît dans le vrai (1) quand il estime que l'épithélium seul ne saurait produire une fausse membrane épaisse de la trachée, et en aussi peu de

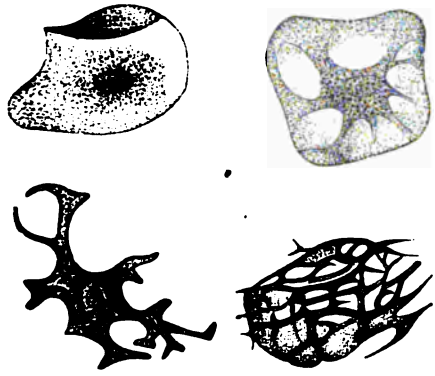

Fig. 16. — Dégénérescence fibrineuse des cellules épithéliales, d'après E. Wagner. (*Archiv der Heilkunde.*)

temps qu'on le voit parfois. En admettant une exsudation plasmatique et l'altération épithéliale, Rindfleisch, avec qui je me trouve d'accord, me

Fig. 17. — Coupe d'une plaque diphthéritique du pharynx et de la muqueuse sous-jacente (*).

paraît être dans le vrai, quant aux fausses membranes trachéennes et pharyngées (voy. fig. 15, 16 et 17).

(1) Rindfleisch, *Traité d'histologie pathologique*, traduction Gross, p. 363.

(*) Coupe verticale d'une plaque de l'isthme du gosier, avec le pli de la muqueuse sous-jacente. *a*, *b*, membrane diphthéritique; *c*, muqueuse. Grossissement, 300 diamètres. (E. Rindfleisch.)

Les lésions du cœur, du sang, des muscles ont été souvent constatées après la diphthérie pharyngée. Les nerfs des parties malades ont été trouvés altérés par Charcot et Vulpian.

Dans un cas de diphthérie pharyngée avec paralysie du voile du palais et incurvation légère de la luette, chez une femme morte à l'hôpital Necker, j'ai vu les lésions suivantes :

La muqueuse du voile du palais et du pharynx est injectée, et par places elle est infiltrée de leucocytes, de granulations graisseuses formant des corps granuleux : le tissu sous-muqueux est fortement congestionné.

Les muscles sous-jacents sont hypérémiés, devenus friables surtout dans la couche superficielle. Au microscope, on trouve le tiers environ des fibrilles en voie de dégénérescence graisseuse, de fines granulations protéiques apparaissent comme une poussière disséminée dans les fibres qui ont perdu leur striation; la coloration par le picro-carminate d'ammoniaque ne montre pas une multiplication de noyaux bien évidente.

Les nerfs sont altérés en partie; à côté de tubes sains, on en voit qui sont le siége : 1° d'une fragmentation de myéline; 2° de fines granulations graisseuses, et dans ces points la myéline est transformée. Ces granulations sont pour certains tubes excessivement nombreuses.

Dans le tissu lamineux, existent quelques corpuscules granulo-graisseux solubles dans l'éther et la potasse.

Une confusion s'est établie et elle a eu de graves inconvénients, aussi faut-il nettement préciser les faits. Avant le travail magistral de Bretonneau, ses prédécesseurs Marteau de Grandvilliers et autres croyaient à la mortification, puis au dépouillement de la membrane muqueuse du pharynx, de la trachée, etc., dans les maux de gorge, qu'ils appelaient gangréneux. Le premier, Bretonneau reconnut une fausse membrane surajoutée et donna le nom de diphthérite (διφθέρα, membrane) à la maladie où il l'observait. Pour lui, la production nouvelle était exsudée et déposée de dedans en dehors sur la muqueuse. Rien n'est plus clair, plus affirmatif que son opinion à cet égard.

Or, on a accepté ce mot si net de diphthérite, mais pour lui faire exprimer tout autre chose que ce qu'avait dit Bretonneau; on s'est servi de ce terme pour caractériser un processus différent : celui où l'exsudat ne serait pas seulement déposé, mais supposé infiltré dans l'intérieur même de la muqueuse à une profondeur variable. Il y aurait alors, par le fait de la stase sanguine, arrêt de circulation, et par suite mortification de la couche atteinte plus ou moins profondément, suivie enfin de l'élimination nécessaire du produit mortifié. On aurait, en ce cas, non point seulement de la diphthérite, mais une nécrohymène analogue à la plaque jaune de la stomatite ulcéro-membraneuse des soldats, ou des

jeunes enfants. Je fais des réserves sur ce prétendu processus infiltrant, si mal à propos appelé diphthéritique, et il en sera question à l'article dysenterie.

En résumé, le processus désigné sous le nom de diphthéritique, en France, indique exactement la production à la surface d'une membrane pharyngée ou autre, d'une fausse membrane, d'une pseudhymène, sur laquelle on peut discuter quant à la composition histologique, mais superficielle, et le plus ordinairement la muqueuse sousjacente est intacte ou faiblement exulcérée. Au contraire, l'expression diphthéritique, employée dans le sens des auteurs allemands, ne lui correspond pas : elle indique à tort un processus morbide différent, celui d'une infiltration interstitielle comprimant les vaisseaux et amenant la mortification du tissu. Or, le mot diphthéritique ainsi employé est faux et mauvais, et le prétendu processus diphthéritique n'est pas démontré rigoureusement. (Voyez Stomatite ulcéro-membraneuse et Dysenterie.) L'épithélium qu'on regardait, il n'y a pas longtemps encore, comme un élément peu vivant, est au contraire un de ceux dont les fonctions et les altérations sont de la plus haute importance. Il est un des éléments constituants des productions catarrhales et diphthéritiques ; il détermine les épithéliomes ou cancers.

MARTEAU DE GRANDVILLIERS, Sur les maux de gorge gangréneux qui ont régné en Picardie (Journal général de médecine, etc., août 1759). — BRETONNEAU, Des inflammations spéciales du tissu muqueux et en particulier de la diphtérite ou inflammation pelliculaire, etc. Paris, 1826. — GERLIER, Mort par concrétions cardiaques dans la diphthérie (Thèse de Paris, n° 135, 1866). — A. LETZERICH, La diphtérie locale et générale (Archiv. fur path. Anat. und Physiol., t. XLVI, mit fig.) ; Mikrochemische Reactionen des Diptherie. Pilzes (Berl. klin. Wochenschr. 1874, n° 6, analysé dans Revue des sciences médicales, tome IV, p. 94). — BEAU VERDENEY, Endocardite dans la diphthérie (Thèse de Paris, 1874). — G. HOMOLLE, Contribution à l'étude de la diphthérie, Lille, 1875. — LORAIN et LÉPINE, Nouveau dictionnaire de médecine et de chirurgie pratiques (Paris, 1869. t. XI, art. Diphthérie). — E. BOUCHUT. De la myocardite et de l'endocardite dans la diphthérite, etc. (Gaz. hôpitaux, octobre 1872). — LABADIE-LAGRAVE, Des complications cardiaques du croup et de la diphthérie (Thèse de Paris, n° 117, 1873). — H. SENATOR, Ueber Diphtherie (Archiv. für pathol. Anatomie und Physiologie t. LVI, nov. 1873). — J. EBERTH, Die diphtherischen Process (Centralblatt fur die medicinischen-Wissenschaften, n° 8, 1873, Berlin). — MAIER, Un cas d'endocardite diphthéritique (Archiv. fur path. Anat. und Physiol., t. LXII, 131). — GREENFIELD, Histologie de la diphthérie (Brit. med. journal, mai 1874).

6. — Pharyngite gangréneuse.

La *pharyngite gangréneuse* qu'on a voulu rayer du cadre nosologique n'existe que trop réellement, tantôt superficielle comme dans certaines complications de la fièvre typhoïde, d'angines dues à la scarlatine, la rougeole, les affections charbonneuses, etc., tantôt très-profonde et s'étendant jusqu'aux parties musculaires du pharynx.

J'ai eu le malheur de voir mourir d'angine gangréneuse un de mes meilleurs externes et voici ce qu'on observait :

Le fond de la gorge offrait des plaques grisâtres et noirâtres ayant l'apparence de détritus et enchâssées dans des bords élevés. Quelques parties détachées laissent à nu des pertes de substance profonde, à fond rougeâtre et saignant.

Les fragments recueillis étaient des portions de muqueuse sphacélée, reconnaissables aux glandules et au tissu conjonctif de la région.

La gangrène du pharynx est fréquente dans les cas d'empoisonnement par les substances caustiques. Davaine a observé la gangrène de l'amygdale dans la scarlatine. Cette gangrène est un résultat de plusieurs causes diverses, et comme la gangrène buccale, elle doit avoir pour cause principale l'arrêt du sang dans les vaisseaux.

7. — Pharyngite chronique simple.

Homme, soixante-deux ans, fumeur et alcoolique. La paroi postérieure du pharynx est d'un rouge sombre ou violacé, surtout par places. Les parties épaissies de la muqueuse ont une vascularisation très-marquée, les vaisseaux capillaires sont dilatés, variqueux. Les glandules sont plus saillantes qn'à l'état normal; on a sous les yeux une surface inégale avec de petites élévations jaunâtres et de plus, dans les intervalles, la muqueuse apparaît pâlie ou tout au moins normale. Une couche épaisse de mucosités grisâtres ou jaunâtres est étalée sur la muqueuse et forme de haut en bas des trainées longitudinales.

Sur des coupes perpendiculaires à la paroi postérieure du larynx, durcie dans le liquide de Muller, on voit un épaississement considérable du chorion muqueux, les glandules sont atrophiées par places, dans d'autres elles sont au contraire plus grosses et les acini sont gonflés par des cellules épithéliales et des noyaux glandulaires. Les vaisseaux sont fortement dilatés, et il existe des extravasations sanguines sur quelques points.

L'épaississement porte en majeure partie sur la membrane fibreuse dont les cellules et les fibres sont très-augmentées de nombre.

8. — Pharyngite glanduleuse, angine granuleuse.

X., quarante et un ans, professeur de droit, m'a offert à la partie postérieure du pharynx une hyperémie sur plusieurs points, formant des sortes d'îlots et entourant des saillies rougeâtres, parfois jaunâtres et même blanchâtres, les unes rondes, d'autres ovales, d'autres réunies et cohérentes, irrégulières. Le volume ne dépasse pas un grain de blé ou de riz. Le reste du pharynx a une teinte à peu près normale, pourtant un peu plus foncée qu'à l'état ordinaire. Les saillies sphériques sont inégalement distantes.

Une sécrétion épaisse, un mucus adhérent tapisse le fond du pharynx. La luette est un peu allongée, mais les amygdales ne sont point tuméfiées.

Pour moi, l'angine granuleuse est caractérisée par le développement

anormal des glandules pharyngiennes. J'ai vu chez trois sujets atteints de cette affection et qui avaient succombé d'une manière inopinée, les glandules obturées, gonflées par un mucus épais et une multiplication exagérée de leurs cellules : celles-ci, chargées de granulations, soit protéiques, soit graisseuses. Cet examen a été fait sur des parties fraîches.

Quand une pharyngite chronique préexiste, la muqueuse est bleuâtre ou ardoisée, les vaisseaux sont très-apparents autour des glandules. La muqueuse est tantôt comme je l'ai dit, parfois sèche et comme vernissée, ayant une apparence tannée, parcheminée.

9. — Tuberculose pharyngée.

Depuis quelques années seulement la tuberculose aiguë du pharynx est bien décrite. Isambert a contribué à cette connaissance, et m'a montré plusieurs faits très-probants.

Femme d'une trentaine d'années, atteinte de lésions tuberculeuses du poumon, encore peu avancées. Pharynx, bord des piliers, voile du palais avec de petites granulations grisâtres, demi-transparentes, d'autres jaunâtres, sous-épithéliales, semblables à des grains de semoule. Plusieurs granulations sont réunies en groupes, à bords festonnés et à surface inégale, chagrinée, mamelonnée. Sur la luette, groupe épais de granulations confluentes; sur le pilier droit, ulcération légère et en coup d'ongle. Le pourtour des granulations est de la couleur rosée du fond de la gorge, celles des plaques d'un rouge sombre.

Les granulations tuberculeuses forment souvent comme un semis abondant de petits points grisâtres ou jaunâtres. Le raclage ne les enlève pas, les groupes qui s'énucléent de la muqueuse laissent une ulcération superficielle; les plaques mamelonnées résultant de la confluence d'un grand nombre de granulations sont d'un gris terne ou jaunâtre, le liséré qui les entoure est nul ou peu marqué, d'un rouge sombre.

Sur la partie postérieure du pharynx, les granulations réunies sont dures au toucher, résistantes; parfois elles ont l'apparence de petites pustules furonculeuses, mais sans aréole enflammée à la base. Leur incision ne laisse pas sortir du pus, elles sont probablement constituées par des tubercules à l'état caséeux (voyez : *Tubercules pulmonaires et tubercules en général*).

10. — Scrofule du pharynx et ulcérations scrofuleuses.

L'ulcère scrofuleux est assez étendu, à bords irréguliers, peu profond, inégal, à granulations épaisses, recouvert de matières glaireuses et de

muco-pus. Érosions à fond jaunâtre sur les piliers, le fond de la gorge et dont on ne peut apercevoir la limite inférieure. La perte de substance présente à sa surface un mucus visqueux.

Souvent des ulcérations ont été suivies d'adhérences vicieuses et tiraillant les tissus.

Les éléments anatomiques consistent : en leucocytes déformés, hypertrophiés, ou au contraire racornis et en un mucus contenant de jeunes cellules ainsi que des granulations moléculaires.

11. — Syphilis du pharynx.

La muqueuse laryngée est d'un rouge sombre et elle est ordinairement sèche, la rougeur est disposée suivant des bandes longitudinales.

Les plaques syphilitiques ont une coloration grisâtre, un peu bleuâtre à reflet opalin ; elles ne sont pas très-chagrinées, mais plutôt lisses. Leur aréole inflammatoire offre une coloration d'un rouge carminé clair.

Dans le pharynx, les lésions de la syphilis tertiaire consistent en 1° syphilides ulcéreuses à fond jaunâtre, à bords peu marqués, n'offrant rien de spécial dans l'évolution; 2° en syphilides gommeuses, tantôt circonscrites, tantôt en nappes diffuses. La gomme circonscrite ramollie aboutit à une ulcération à bords circulaires, tandis que la diffuse rend la muqueuse tuméfiée et comme hypertrophiée.

De plus, les gommes sous-muqueuses peuvent acquérir un grand volume et former tumeur; dès lors, leur marche ulcérative, leur envahissement arrivent à la production d'un lupus syphilitique détruisant les parties dures et amenant finalement des cicatrices, des atrésies, des adhérences palato-pharyngées.

Les gommes du pharynx n'offrent rien de spécial à cet organe; les lésions élémentaires sont celles des gommes et de la syphilis en général, dont il sera question plus tard en traitant des muscles.

12. — Tumeurs, Néoplasmes pharyngés.

Les tumeurs qu'on observe sur le pharynx sont ordinairement dues au développement d'*épithéliomes*, de *gommes syphilitiques*, de *lupus scrofuleux*. L'épithéliome, ou cancer isolé du pharynx, est rare. Ordinairement il résulte de la propagation d'un épithéliome œsophagien ou des parties avoisinantes, de l'amygdale, etc.

Il peut exister aussi dans cette région des *myomes*, ou tumeurs musculaires, des *lipomes*, des *dilatations* ou *hypertrophie des glandules*

pharyngées, et quand leur conduit est oblitéré on trouve des *kystes* par rétention de ces mêmes glandules.

Les *lymphomes* ou *lymphadénomes*, dont nous verrons la constitution anatomique en traitant du système lymphatique, peuvent exister dans cette région sous forme de petites ou moyennes élévations, séparées et arrondies, assez dures. C'est dans la leucémie qu'on les rencontre surtout avec de la stomatite, notée par Mosler et Isambert.

Enfin les *fibromes*, appelés souvent polypes du pharynx, ont été fort étudiés. Les plus remarquables sont les *polypes naso-pharyngiens*, dont voici un exemple :

Homme, dix-huit ans, sujet depuis quinze mois à des coryza et à des épistaxis. Il s'est aperçu qu'il avait de la gêne au fond du pharynx, parce qu'une tumeur a peu à peu dévié et abaissé le voile du palais et déformé la joue.

Quand on introduit le doigt profondément dans la gorge, en le recourbant en crochet au-dessus de la voûte palatine, on sent une tumeur arrondie, très-dure, indolente à la pression. Elle déborde inférieurement un peu le bord du voile du palais qu'elle refoule fortement en bas. La joue est tuméfiée. La racine du nez est déformée. La cloison des fosses nasales est déjetée; en éclairant la région et faisant usage du *speculum nasi*, on aperçoit profondément une saillie ou tumeur grisâtre, recouverte de mucus.

Le siége et le lieu d'implantation des polypes du pharynx constituent une des parties les plus importantes à connaître de leur anatomie pathologique. Si l'on a pu diviser les polypes du pharynx et de la face en nasaux, naso-frontaux, naso-maxillaires et naso-pharyngiens, ces derniers étant les plus fréquents, une pareille nomenclature est défectueuse en ce qu'elle paraît établir une multiplicité d'origine, tandis qu'il n'existe qu'une différence dans la direction où s'est fait le développement du produit morbide. Nélaton et ses élèves, d'Ornellas et Robin-Massé, ont très-bien montré que, quels que fussent les rapports ultérieurs des fibromes à l'apogée de leur développement, ils reconnaissaient toujours un même lieu d'origine : l'insertion est crânienne ou basilaire, plus rarement on la trouve sur le sphénoïde, au voisinage de la fosse ptérygoïde. Voilà donc l'insertion primitive. Quant aux insertions qu'on a observées sur le vomer, l'ethmoïde et le maxillaire supérieur, ce sont des insertions secondaires ou, pour parler plus exactement, des adhérences établies par un travail plastique consécutif. Cette théorie, vraie dans la majorité des cas, paraît cependant être sujette à quelques exceptions (Verneuil, Follin). Quoi qu'il en soit, c'est toujours aux dépens du périoste que se fait l'évolution du néoplasme. Lorain a insisté sur l'épaisseur considérable de la couche fibro-muqueuse qui tapisse l'apophyse basilaire, siége ordinaire au début;

Ch. Robin a montré la composition histologique spéciale de la voûte du pharynx.

L'implantation est large; ce n'est que dans les fibromes très-développés que la dénomination de polypes devient exacte, et que leur base peut recevoir le nom de pédicule, eu égard au volume des gros prolongements qu'elle supporte.

La tumeur forme ordinairement une masse arrondie, mamelonnée, recouverte par une muqueuse épaissie et parfois exulcérée. La consistance est franchement fibreuse, sans élasticité. Les prolongements de la tumeur sont principalement importants à préciser. Outre la tumeur pharyngienne ou nasale initiale (suivant que le fibrome s'est porté d'abord en bas ou en avant), on observe des prolongements divers. Ce sont : le prolongement naso-maxillaire qui pénètre dans l'antre d'Highmore, le distend, détruit ses parois et peut venir faire saillie à la joue, sous les parties molles; le prolongement temporal qui s'insinue par la fente ptérygo-maxillaire et envahit la fosse zygomatique, là il se dévie sur la branche montante du maxillaire, remonte au-dessous de l'arcade zygomatique pour se développer dans la fosse temporale; le prolongement orbitaire qui se loge en arrière du globe oculaire en passant par la fente sphéno-maxillaire, et produit rapidement l'exophthalmie; cet embranchement offre souvent une consistance plus molle que le reste du fibrome; enfin le prolongement crânien qui perfore les cellules ethmoïdales, ou érode le trou déchiré antérieur pour pénétrer dans la cavité crânienne.

Le *fibrome* ou *polype naso-pharyngé* est formé par un tissu blanc grisâtre ou blanc jaunâtre, criant sous le scalpel, se laissant difficilement couper. Sur la tranche, on remarque parfois des vaisseaux béants, on y distingue aussi la lobulation nette de la masse morbide.

Le microscope montre tantôt des fibres lamineuses en nappes, tantôt des fibres lamineuses entre-croisées ou tournoyantes. De plus, des corps fibro-plastiques à noyau nucléolé et de la matière amorphe existent dans les parties les plus jeunes. Contrairement à une opinion anciennement accréditée, ces productions sont très-vasculaires : les capillaires y sont nombreux, et dans les cloisons interlobulaires, on observe des vaisseaux d'assez fort calibre. La plupart des vaisseaux, toutefois, ont une paroi simple et formée d'éléments embryonnaires.

Le pédicule qui s'insère perpendiculairement sur l'os est nettement fibreux. Dans le reste de l'étendue, la composition histologique varie, elle devient complexe et la tumeur est souvent mixte ou composée; ainsi on a trouvé dans ces fibromes des portions devenues graisseuses et des incrustations calcaires (Cloquet). Broca a signalé l'infiltration de sérosité d'une portion de la tumeur, qui lui donne parfois l'apparence d'un polype muqueux. Cruveilhier et Maisonneuve ont décrit une dégénérescence

kystique. Une dégénérescence cancéreuse était admise des anciens chirurgiens, et O. Weber dit avoir observé plusieurs fois la transformation du fibrome en sarcome. Je dois prévenir qu'il faut se mettre en garde contre une interprétation trop hâtive, basée sur l'examen histologique des portions en voie de développement. Rien ne ressemble plus à un sarcome, sous le microscope, que le tissu riche en noyaux et en corps fibro-plastiques d'un fibrome dont les éléments se multiplient.

GERDY, Des Polypes et de leur traitement, thèse de concours, 1838. — D'ORNELLES, Anatomie pathologique et traitement des polypes fibreux, thèse de Paris, 1854. — MAISONNEUVE, Gazette des hôpitaux, p. 110, 1855. — ROBIN MASSÉ. Des Polypes naso-pharyngiens, thèse de Paris, 1865. — LORAIN, Bulletins de la Société de chirurgie, 1860. — BROCA, Société de chirurgie, 28 février 1866. — PITHA et BILLROTH, Handbuch der allgem. und. spec. Chirurgie, Band III, p. 207. — POSTEL (Émile), Des Polypes naso-pharyngiens, thèse de Paris, n° 208, 1867. — CORNIL et RANVIER, Manuel d'histologie pathologique, t. I, p. 153, 1869. — MURON, C.-R. et Mém. de la Soc. de biologie, 5e série, t. I, p. 224, 1869. —VEILLON, Des Tumeurs malignes naso-pharyngiennes, thèse de Paris, 1874. — CH. ROBIN, Muqueuse du pharynx, Dict. encyclop. des sc. méd., etc., 2e série, 1876.

Hernie pharyngée, pharyngocèle.

Le pharynx peut offrir une sorte de hernie de la muqueuse à travers les fibres musculaires (pharyngocèle) ou de dilatation remarquable quand l'œsophage est rétréci au point où il commence. On a, dans le premier cas, un diverticulum simple ou multiple, ressemblant à de petites poches rondes, susceptibles de s'allonger et de s'agrandir. Leur siége est principalement au tiers inférieur du pharynx, et là elles passent entre les fibres horizontales du constricteur inférieur. Ces hernies de la muqueuse sont rares.

A l'autopsie d'un prêtre agé de soixante ans, et mort après avoir éprouvé depuis longtemps une grande difficulté d'avaler à laquelle il remédiait au début en se comprimant le cou au moment de la déglutition, il existait un diverticulum œsophagien. Une poche de six ou sept travers de doigt commençait au haut de l'œsophage, et s'ouvrait derrière celui-ci et les vertèbres. C'était donc une sorte de hernie de l'extrémité inférieure et postérieure du pharynx. (Borsieri. *Instit. med. pract.* t. IV, 2e part., et Béhier, *Clin. méd.*, 147.

Hyperhémies, hémorrhagies pharyngées.

Les *congestions* diverses du pharynx ont une grande importance, car elles se montrent dans toutes les angines et précèdent ou accompagnent

toutes les éruptions diverses dont le pharynx est le siége, ainsi que la cavité buccale.

La classification des angines est difficile à établir. Au point de vue anatomopathologique seul, elle réunit, avec une même lésion, des maladies différentes d'origine. Lasègue a exprimé cette idée dans son *Traité des angines*, et il a cherché à montrer les analogies des maladies fébriles du tégument externe avec celles de la gorge.

Dans la *scarlatine*, au début, la rougeur de la gorge est mate, vive, avec un peu de tuméfaction unilatérale ou bilatérale, partielle ou diffuse ; vers le troisième jour, l'hyperhémie est d'une couleur écarlate et la turgescence augmente. Plus tard la congestion s'efface, ou bien, ainsi que l'a observé Lasègue, la rougeur devient livide, la luette est œdémateuse et le pharynx se couvre d'un mucus visqueux à la seconde période de la maladie. Lasègue admet une éruption miliaire pouvant se former sur ce fond hyperhémié, on voit alors une série de petits points blancs plus confluents que ceux de l'herpès et constituant ces plaques de matière blanche plus ou moins caséeuse, pultacée, qu'on enlève assez facilement à l'aide d'un corps émoussé.

D'autres fois ils se forme des ulcérations qui se recouvrent d'un enduit blanchâtre; ces ulcérations peuvent devenir phagédéniques dans des cas exceptionnels. Enfin dans les formes graves de la scarlatine angineuse, vers le sixième jour, les plaques diphthéroïdes gagnent en étendue ; leurs bords sont entourés d'un liséré rouge vif; la muqueuse est lisse, d'un rouge cramoisi ou vineux.

Les tissus sont bouffis, fongueux, les fausses membranes s'imprègnent de sang; la surface est ulcérée, laisse suinter un ichor sanieux; l'haleine devient très-fétide ; c'est alors que se montrent les adénites cervicales ou bubons scarlatineux.

Dans la *rougeole*, avant l'exanthème, il y a un énanthème pharyngé; dans le premier stade, le pharynx est sec, rouge par place, mais la rougeur est plus pâle que celle de la scarlatine; parfois cependant elle est cramoisie.

Dans le deuxième stade, les muqueuses nasale, oculaire, laryngée et trachéale sont prises également, et l'arrière-gorge est veloutée, rouge, luisante. Sur la voûte palatine, la rougeur se présente par îlots, par taches, ou bien elle est légèrement papuleuse.

Dans le troisième stade, la gorge est rouge, couverte d'une sécrétion catarrhale puriforme qui peut se propager à la trompe d'Eustache : de là des surdi-mutités accidentelles; elle peut s'étendre jusqu'aux fosses nasales pour produire un coryza chronique ou une pharyngo-laryngite, à la suite desquels arrive, chez des sujets prédisposés, la tuberculose.

Dans la *variole*, l'éruption pharyngée, discrète ou confluente, n'ap-

paraît que du deuxième au quatrième jour après les pustules de la peau.

Elle est caractérisée par de petites pustules rondes, sphériques, veloutées avec une aréole linéaire, congestive; entre elles le tissu n'est point hyperhémié ; l'évolution est plus rapide qu'à la peau.

Lasègue admet l'*acné du pharynx*. Dans l'acné simple, au début, on a de petites élevures rouges, papuleuses, dans le segment sous-amygdalien ; puis des pustules arrondies, remplies de matière jaunâtre, qui plus tard se rompent et laissent des exulcérations qui guérissent vite. Leur siége est dans les glandes mucipares.

L'acné pustuleuse est caractérisée par des papules larges et suppurant peu ou point, du volume d'un très-petit pois; la muqueuse se congestionne ; le pus est caséeux.

L'acné indurée est formée par une pustule d'abord intacte, de consistance cornée; elle s'évacue, reste béante, donne naissance à des ulcérations, et alors on a l'apparence de petites grenades déchiquetées. Il se fait des poussées successives de cette variété d'acné.

Dans les cas d'*urticaire gutturale*, l'érythème ressemble assez à celui de la scarlatine; mais il n'y a jamais ni plaques blanchâtres, ni pseudo-diphthéritiques.

Enfin dans le *pemphigus*, peu étudié encore et peu connu, on voit des plaques blanches, variables de dimensions, sans rougeur vive autour d'elles. Lasègue a constaté sur le pharynx la présence d'une bulle remplie de sérosité opaline, coïncidant avec un pemphigus de la face.

Isambert, dans les *Annales des maladies de l'oreille et du larynx* (fasc. II, 187), a tenté une classification étiologique des angines. Il fait remarquer, par exemple, la diversité des diathèses qui peuvent produire l'angine glanduleuse, et j'y renvoie le lecteur.

Enfin dans mes *Recherches sur les affections pseudo-membraneuses*, j'ai moi-même, dès 1869, cherché à dresser un tableau des affections aiguës bucco-pharyngées, sans me dissimuler que cette tentative faite à un point de vue nécessairement exclusif ne pouvait comprendre qu'un côté des questions. L'anatomie pathologique n'est pas toute la médecine.

Les *hémorrhagies* du pharynx sont moins importantes que les hyperhémies pharyngées. Lasègue mentionne des individus qui crachaient du sang provenant de varices de l'arrière-bouche. Le pharynx était d'un rouge bleuâtre, la luette était le siége de varices, le voile du palais offrait des veines dilatées. J'ai vu plusieurs faits semblables.

Vices de conformation du pharynx.

Le pharynx peut être terminé en cæcum et ne pas être suivi par l'œsophage. Ce vice de conformation est, on le comprend, incompatible avec la vie. On a constaté l'atrésie du pharynx ; le simple rétrécissement porté à l'excès devient mortel comme la malformation précédente.

Il n'en est point de même des diverticules ou des prolongements ordinairement congénitaux que le pharynx envoie dans les parties voisines. En voici un exemple remarquable :

Un diverticulum pharyngien présentait une ouverture étroite, de 4 millimètres au plus de longueur, située sur le pilier postérieur du voile du palais, derrière l'amygdale ; cette ouverture donnait accès au diverticulum consistant en un tube large.

Il se portait en dehors, séparant le muscle stylo-pharyngien du nerf glosso-pharyngien, passait entre les carotides secondaires, puis croisait et couvrait en descendant le nerf hypoglosse, et s'appliquait enfin devant les gros vaisseaux et les muscles sous-hyoïdiens pour descendre jusqu'à la fourchette sternale. Là, ce tube progressivement dilaté se terminait en cæcum.

Cet appendice pharyngien présentait une tunique muqueuse revêtue d'épithélium pavimenteux et une tunique musculaire à fibres longitudinales en majorité rouges et striées; il recevait deux artères, l'une de l'occipitale, l'autre de la thyroïdienne supérieure (Watson).

Les fistules congénitales du cou, provenant du défaut de réunion des troisième et quatrième fentes branchiales de l'embryon, sont parfois en continuité avec le pharynx sur les parties latérales. Dans un cas de Neuhoefer, les deux conduits fistuleux présentaient chacun une dilatation ampullaire, et ce fait tend à expliquer la formation des kystes congénitaux du cou. Le diverticulum congénital de l'œsophage est probablement une fistule borgne interne par réunion incomplète des fentes branchiales.

La plus commune des fistules congénitales du cou s'ouvre ordinairement sur le côté externe à 15 millimètres au-dessus de la clavicule, puis se dirige en haut et en dedans pour arriver dans le pharynx à la hauteur de l'os hyoïde.

Coffin, Dilatation en cul-de-sac du pharynx (Bulletin de la Soc. anat. de Paris, 1847). — P. Brucher, Études sur les kystes congénitaux du cou (Thèse de Paris, n° 213, 1868). — G. Chrétien, Des fissures congénitales de la voûte palatine et de leur traitement (Thèse de Paris, n° 48, 1873). — Watson, Note sur un cas remarquable de diverticulum pharyngien (Journal of Anat. and Physiolog. t. XV, 1875). — S. Duplay, Des fistules congénitales du cou, fistules branchiales (Arch. gén. de médecine, janvier 1875).

VOILE DU PALAIS

Inflammations. — Néoplasmes.

Le voile du palais comprend à la fois le voile proprement dit et la luette.

Les *inflammations aiguës* du voile du palais et surtout de la luette, le gonflement œdémateux et la terminaison par abcès n'ont rien de spécial; l'inflammation chronique peut amener la procidence de la luette. Les affections diverses, simples ou diathésiques sont les mêmes que celles du pharynx. J'ai signalé plus haut la déviation de la luette et son altération dans la diphthérie. (Voy. p. 62.)

Les *néoplasmes* du voile du palais et de la luette méritent de nous arrêter.

Les tumeurs les plus fréquentes du voile du palais sont d'abord : le *prolongement hypertrophique de la luette*, les *syphilomes* (gommes syphilitiques) et les *adénomes* (tumeurs adénoïdes), dont voici un exemple :

Homme, vingt-huit ans. Tumeur arrondie, du volume d'une noisette, saillante du côté de la cavité buccale, à base large qui n'arrive pas jusqu'à la ligne médiane, en sorte que la tumeur est nettement latérale; pas de changement de couleur de la muqueuse; au toucher la consistance est dure, nullement fluctuante. Pas d'engorgement des ganglions cervicaux.

La tumeur ayant été enlevée, je constate à la coupe que la production morbide n'est pas adhérente à la muqueuse qui peut être facilement détachée. Le tissu est ferme, blanc jaunâtre, sensiblement lobulé. Il n'y a pas de suc à la pression ou au raclage.

Les lobules sont bien distincts quand on déchire des fragments de la tumeur. Plusieurs présentent l'apparence gélatiniforme ou colloïde.

Au microscope, je constate la présence de cellules épithéliales disposées en gaine et de noyaux glandulaires, de cellules embryoplastiques ou conjonctives, de fibres lamineuses. Enfin dans les culs-de-sac glandulaires sont de petits calculs faisant effervescence avec les acides chlorhydrique, azotique et acétique, formés de carbonate de chaux et de phosphate de chaux.

Le volume de ces tumeurs varie depuis la grosseur d'une noisette jusqu'à celui d'un œuf. La majorité des histologistes reconnaît que ces tumeurs sont constituées par une hypertrophie des glandes en grappes disséminées sous la muqueuse staphyline. Une opinion inverse a été récemment soutenue et, à propos d'un cas où l'examen clinique, l'étude du développement et de l'évolution morbide paraissaient caractériser un

adénome, Coyne a vu un sarcome glandulaire. En résumé, pour moi, les *adénomes* sont constitués par la multiplication des éléments des glandes du voile du palais et ils peuvent renfermer assez fréquemment des kystes par rétention. Plusieurs follicules offrent souvent des concrétions calcaires. Ces tumeurs ont été rapprochées, en Allemagne, de celles que Virchow a désignées sous le nom de psammomes; mais elles sont, en réalité, constituées par une hypertrophie glandulaire, avec crétification surajoutée.

Les *fibromes*, les *enchondromes*, les *sarcomes* ont en général leur point de départ dans le périoste ou la voûte osseuse. Les *épithéliomes* sont extrêmement rares dans le voile du palais ainsi que les tumeurs *vasculaires* et *érectiles*. Plusieurs des tumeurs précitées portent dans divers ouvrages le

FIG. 18. — Tumeur polypiforme siégeant au côté gauche de la luette (Mandl).

nom vague de *polypes*, c'est ainsi que Mandl a figuré une petite tumeur de nature indéterminée, siégeant au côté gauche de la luette (voy. fig. 18).

MICHON, Bull. de la Soc. de chirurg., janvier 1852. — GALLIET et BAUCHET, Gaz. des Hôpitaux janvier 1852. — CH. ROBIN, Moniteur des hôpitaux, 1856. — PARMENTIER, Gazette médica 1856. — ROUYER, Moniteur des hôpitaux, 1857. — LETENNEUR (de Nantes), Journal de méd. de l'Ouest, avril, 1870. — THAON, Myxome lypomateux du voile du palais (Bull. Soc. anat., 1872). — CLÉRAULT, Tumeur congénitale de la voûte palatine (Bull. Soc. anat de Paris, 1874). — COYNE, Note sur une tumeur du voile du palais considérée comme un adénome (Gaz. méd. Paris, 1874).

Vices de conformation du voile du palais et de la luette.

Les vices de conformation de cette région consistent : en l'*absence du voile du palais;* la *division médiane congénitale* accompagnant souvent le bec-de-lièvre, avec ou sans division de la voûte palatine osseuse et de la luette.

L'*absence de la luette*, sa *division médiane* en deux parties (luette bifide), tantôt isolée ou tantôt accompagnant la division du voile du palais, peuvent être observées.

AMYGDALES

L'anatomie pathologique des amygdales s'est longtemps bornée à leur état d'inflammation aiguë ou chronique et à leur hypertrophie. L'étude histologique, plus approfondie, a fait constater dans ces organes une série complexe d'altérations.

Inflammations. — Hypertrophie. — Néoplasmes.

1. — Amygdalite aiguë.

L'amygdalite aiguë ou pharyngite tonsillaire, rarement isolée, atteint à la fois les deux amygdales; elle vient souvent se surajouter à l'inflammation chronique ou à l'hypertrophie.

Enfant blond, six ans et demi, à chairs molles, sujet aux maux de gorge avec enrouement.

Les deux amygdales ou tonsilles sont saillantes, laissant à peine entre elles un espace de quelques millimètres; la luette est déviée en avant. Les deux amygdales sont donc gonflées, et de plus rouges et sèches, comme vernissées, avec un très-léger enduit blanchâtre, irrégulièrement réparti. Les orifices ordinaires sont élargis, remplis de mucus et il existe dans plusieurs des concrétions blanchâtres ou d'un blanc jaunâtre, arrondies, assez consistantes, ne s'enlevant pas par le raclage, car elles sont profondément situées; il faut les soulever pour les retirer. Sur un fragment d'amygdale, enlevé pour empêcher la suffocation, on fait sortir de l'amygdale pressée ou comprimée un liquide épais et trouble.

Enfant, huit ans, atteint d'amygdalite aiguë double portée à l'extrême. J'ai trouvé sur la coupe, à l'état frais, les vaisseaux dilatés, remplis de globules rouges; le tissu réticulé et les follicules étaient distendus par des cellules grisâtres et des corps mucléaires de 8 à 9 μ, ainsi que par des matières granuleuses.

Il n'existait pas de pus collecté.

L'*amygdalite pultacée* et la *diphthérie amygdalienne* n'offrent rien de particulier quant à la pseudhymène. La *gangrène* de l'amygdale, observée dans les fièvres graves, et la scarlatine en particulier, résulte aussi d'une inflammation pharyngée violente, et l'amygdale, déjà volumineuse, est comme étranglée par les piliers du voile du palais.

L'*amygdalite phlegmoneuse* produit des abcès amygdaliens qui ont leur

siége dans le tissu connectif périfolliculaire plutôt que dans l'amygdale elle-même, et le pus collecté s'ouvre dans la cavité pharyngée à travers la tonsille ou les piliers du voile du palais. Mais parfois la collection purulente, atteignant tout le tissu lamineux périphérique sous-amygdalien, se porte au loin en dehors, soulève la peau du cou, fuse dans la région sous-hyoïdienne au-dessus de la clavicule, et même dans la poitrine. On a observé l'ulcération de la carotide interne après une inflammation phlegmoneuse de l'amygdale.

2. — Amygdalite chronique. Hypertrophie, lymphome simple des amygdales.

Il paraît facile de caractériser l'amygdalite chronique, mais il n'en est rien; la clinique prouve que l'inflammation répétée produit des altérations diverses ; tantôt l'amygdale est grosse, arrondie et friable; tantôt elle est indurée, lobulée, comme fibreuse sur certains points. De là, des formes molles et dures décrites dans l'inflammation chronique ou dans l'hypertrophie amygdalienne. Certains auteurs n'admettent pas l'inflammation chronique, mais un état de dilatation des follicules amygdaliens; d'autres prétendent que les follicules clos ont disparu.

On observe ordinairement dans l'hypertrophie ordinaire, survenue après des inflammations aiguës et répétées, l'état suivant :

Fille, seize ans. Les amygdales sont toutes les deux fort grosses et la gauche plus que la droite. Après ablation au tonsillotome faite à l'hôpital Necker, l'amygdale gauche pèse 7 grammes, l'amygdale droite 6 grammes. L'aspect des deux amygdales rappelle celui d'une noix ; la coloration est d'un gris rougeâtre, l'aspect un peu mamelonné ; des vacuoles de grandeur variable les unes par rapport aux autres, présentent une surface comme criblée de trous ; la consistance est mollasse.

Après durcissement dans la gomme et l'alcool absolu, coloration au carmin et examen dans la glycérine, je trouve les tissus entourant l'amygdale et celui de la tonsille elle-même, très-augmentés de volume. La couche épithéliale pavimenteuse est nettement dessinée, plus épaisse qu'à l'état normal. Au-dessus, le derme ou chorion muqueux, formé de fibres lamineuses, est manifestement épaissi et ses replis dans les cryptes amygdaliens sont des plus nets avec une égale épaisseur. Le stroma amygdalien, les corps fusiformes, les cellules embryoplastiques à prolongements anastomosés, nucléées fortement au milieu (nœuds fertiles et tissu lymphoïde de His) sont épaissis et multipliés (hyperplasie et hypertrophie), les corpuscules renfermées dans les mailles sont très-abondants.

Les follicules clos sont agrandis, de grandeur variable et inégale à la périphérie; le tissu connectif ou lamineux est peu marqué, mais, dans leur intervalle, il est séparé en fibres très-distinctes de 1 à 2 μ, et ces fibres ont des cor-

puscules et des noyaux (embryo-plastiques) avec des granulations nombreuses interposées. Les vaisseaux qui rampent à la périphérie des follicules clos et dans leur intervalle sont plus gros qu'à l'état normal.

En résumé, il y a hypertrophie des éléments quant au volume et au nombre (hyperplasie et hypertrophie), dilatation des follicules clos qui peuvent être visibles à l'œil nu, comme des grains de semoule. Le tissu connectif interfolliculaire est à l'état normal, ou bien il est hypertrophié.

J'ai examiné un assez grand nombre d'amygdales enlevées chez des enfants ou chez des sujets âgés de moins de vingt ans, je n'ai pas trouvé la disparition des follicules clos. Au contraire, dans l'hypertrophie simple amygdalienne des adultes, assez souvent unilatérale, j'ai constaté, en même temps que la dilatation folliculaire, un plissement de la membrane périphérique ayant alors un contour sinueux et irrégulier. Tantôt il y avait un grand nombre d'éléments corpusculaires et embryo-plastiques interposés, tantôt des fibres bien accusées et moins de cellules. La consistance de la totalité des tissus de l'amygdale est alors accrue.

Femme, vingt-cinq ans. Amygdalites répétées. Ablation d'une amygdale hypertrophiée, l'autre amygdale ayant été enlevée en partie, il y a deux ans.

L'amygdale enlevée est grosse comme un petit œuf de pigeon, oblongue avec un prolongement inférieur; dure et d'un gris rougeâtre. La coupe longitudinale montre un tissu mou, parsemé de fins grains, reconnaissables à la vue et au toucher.

Après durcissement, la muqueuse (épithélium et derme muqueux) est très-reconnaissable, hypertrophiée, surtout le dernier. Les follicules clos sont apercevables; le contour sur plusieurs est en forme de rosace ou de polygone à bords arrondis et rentrants. Après lavage au pinceau, le tissu ramifié et réticulé est très-net, plus développé; il offre des fibrilles lamineuses, des corps fusiformes assez nombreux; enfin des noyaux embryo-plastiques et des granulations fines sont interposés aux follicules clos plus ou moins déformés. Les vaisseaux capillaires sont gros, remplis de globules rouges (hématies).

Virchow et son école ont donné le nom de lymphome simple, ou lymphadénome simple, au développement plus considérable des follicules clos lymphatiques, autour des cryptes de l'amygdale. Il y aurait souvent, d'après eux, disparition complète des contours des follicules clos. De plus, l'hypertrophie, ou la multiplication de quelques éléments embryo-plastiques ou du tissu réticulé, suffirait pour constituer nettement le lymphadénome; mais j'ai déjà fait remarquer (polypes naso-pharyngiens, p. 69) combien il est difficile de caractériser un sarcome ancien et de le distinguer d'un fibrome en évolution. J'aime mieux dire actuellement : Hypertrophie ou hyperplasie simple amygdalienne, et ajouter : portant sur les follicules

clos ou sur la stroma de l'amygdale, que lymphadénome ou lymphosarcome. Nous verrons bientôt que certains lymphadénomes malins ne peuvent être distingués des épithéliomes de l'amygdale.

Il faut noter ici soigneusement l'hypertrophie amygdalienne trabéculaire, ou lymphadénome portant sur le tissu de His, qui accompagne, et parfois précède l'adénie ou la lymphadénie leucémique ou leucocythémique (hypertrophie des ganglions lymphatiques s'accompagnant ou non de l'augmentation des globules blancs du sang). Parfois le lymphadénome, dit malin, atteint et perfore un des vaisseaux volumineux du cou; de là, production d'anévrysme de la carotide ou de tumeur sanguine amygdalienne tout à fait spéciale.

3. — Fibromes et polypes fibreux des amygdales.

Les *fibromes* amygdaliens peuvent provenir des éléments du chorion muqueux et prendre la forme de polype, ou bien envahir toute la substance de l'amygdale et coïncider avec les dilatations kystiques des follicules.

Homme, quarante et un ans. Tumeur de l'amygdale droite, datant de cinq ans, grosse comme un petit œuf de poule, à grand diamètre vertical; la tumeur plonge dans le pharynx jusqu'au niveau de la base de l'épiglotte. En haut, elle s'étend jusqu'au bord postérieur de la voûte palatine; elle obstrue presque complétement l'isthme du gosier et ne laisse entre elle et l'amygdale gauche qu'un petit espace de 1 à 2 centimètres qui s'élargit dans les mouvements de déglutition, pendant lesquels la tumeur remonte. Celle-ci fait bomber en avant le voile du palais dont la muqueuse buccale recouvre le tiers supérieur; elle dévie fortement à gauche la luette et se trouve bridée à droite par le pilier antérieur.

Là où la tumeur est recouverte par la muqueuse, elle offre une surface lisse et régulière; plus bas, elle présente un aspect analogue à celui de l'amygdale saine. Elle est élastique, dure, mais paraît fluctuante en certains points, surtout à sa partie centrale fortement bombée en avant; de plus, elle est immobile, mais on peut la soulever un peu avec le doigt, qu'il est possible d'insinuer derrière elle. Pendant les mouvements de déglutition, le voile du palais remontant sur elle en laisse une plus grande portion à découvert.

Après l'opération faite par Verneuil, la tumeur, examinée à l'œil nu, est contenue dans une coque fibreuse ayant la couleur et la dureté de la tunique albuginée du testicule. Elle présente quelques bosselures du volume d'une lentille; les unes sont jaunâtres et répondent à une portion de tissu qui constitue la tumeur; les autres sont bleuâtres et formées par de petits kystes uniloculaires ou multiloculaires contenant, soit de petits caillots, soit un liquide séro-sanguinolent. A la coupe, la tumeur est formée de deux portions : l'une centrale, qui semble formée par le tissu amygdalien et contient un grand nombre de kystes, dont un très-volumineux qui s'est rompu pendant l'opération; l'autre portion,

périphérique, de couleur jaunâtre, très-dure et d'aspect fibreux, qui contient elle-même quelques kystes qui touchent à ceux de la partie centrale. C'est le tissu central qui formait le pédicule et tenait à la fosse amygdalienne.

Au microscope (examen fait par Thaon au laboratoire de Ranvier), on constate que la tumeur est composée, en grande partie, de tissu fibreux à divers états de développement. Ce tissu semble avoir eu pour point de départ l'adventice des vaisseaux et le réticulum des follicules.

Dans ce stroma on remarque, en outre, des cavités remplies de matière muqueuse et des vaisseaux de nouvelle formation ayant donné lieu à quelques hémorrhagies. Des follicules de l'amygdale, les uns ont subi la transformation fibreuse, les autres ont conservé leur réticulum intact, mais sont absolument dépourvus de cellules lymphatiques. Cette matière fibreuse, riche en substance muqueuse, pourrait bien n'être que le résultat d'une inflammation très-lente et très-ancienne (E. Bourdon, *Bulletin de la Société anat. de Paris*, t. VII, 1872).

Les fibromes de l'amygdale n'ont pas de tendance à envahir les autres organes et à se généraliser; ils ne sont redoutables que par le volume qu'ils acquièrent.

4. — Sarcome, tumeur embryo-plastique ou fibro-plastique de l'amygdale.

Les différents *sarcomes* fasciculés de l'amygdale sont rares, probablement parce que la tumeur qu'ils forment n'est pas enlevée avant qu'ils se soient, en majeure partie, convertis en fibromes.

Les tumeurs fibro-plastiques ont moins de tendance à se généraliser que les tumeurs à éléments corpusculaires ou embryonnaires. Leur composition histologique fait reconnaître des corps fusiformes ou embryoplastiques.

5. — Épithéliomes, cancers, lymphadénomes et lymphosarcomes malins des amygdales.

La confusion entre les tumeurs amygdaliennes ci-dessus désignées est très-grande. Ces tumeurs, distinguées surtout au point de vue théorique plutôt que par l'étude clinique, offrent une ressemblance frappante pour l'anatomiste. Tous les degrés possibles ont été observés les reliant les unes aux autres; leur distinction pathologique est des plus difficiles, ou même illusoire, ainsi que je l'établirai bientôt.

L'*épithéliome pavimenteux* de l'amygdale, cancroïde ou cancer épithélial, si fréquent aux lèvres et à la langue, peut avoir son point de départ sur l'amygdale, mais parfois celle-ci n'est atteinte que secondairement.

Au début, la tumeur est inégale, lobulée, puis il survient une ulcération profonde, difficile ou impossible à distinguer des ulcérations syphilitiques. Les ganglions situés derrière l'angle de la mâchoire sont pris assez vite, moins cependant que dans les carcinomes mous, médullaires ou encéphaloïdes.

Homme, soixante-quatre ans. Atteint depuis cinq à six mois, au plus, d'une gêne au fond de la gorge, à droite; peu après d'une grosseur formée par un ganglion au côté droit du cou et à l'angle du maxillaire inférieur. En déprimant la langue, on voit le voile du palais rouge, luisant, refoulé en avant par une tumeur implantée sur la face latérale droite du pharynx. Au toucher, cette tumeur est assez dure et très-inégale. Le volume est celui d'un petit œuf occupant la place de l'amygdale droite; la surface grisâtre, mamelonnée, n'est pas ulcérée, mais végétante, et à prolongements irréguliers.

A l'autopsie, pratiquée vingt jours après son entrée à l'hôpital Necker, je trouve que l'amygdale du côté droit a disparu et est remplacée par une tumeur friable, granuleuse, d'un blanc rosé, à surface très-inégale, exulcérée et même détruite sur plusieurs points. En examinant avec attention, je vois que l'infiltration de l'épithéliome a gagné le pilier antérieur et s'étend un peu vers la base de la langue. L'intérieur du larynx ne présente aucune altération saisissable; son orifice renferme un petit fragment de la tumeur amygdalienne, probablement détaché dans les manœuvres d'extraction pendant la nécropsie.

L'examen histologique, fait après durcissement dans la gomme et dans l'alcool absolu, montre un épithéliome pavimenteux analogue à celui déjà décrit sur la langue, p. 38-41. Il y avait dans le cas actuel un certain nombre de globes épidermiques.

Les *épithéliomes*, ou *carcinomes squirrheux* et *encéphaloïde*, ou *cancers* proprement dits de l'amygdale sont assez rares. Passaquay dans sa thèse (pages 66 et suiv.) en a dressé une petite statistique. De plus, la plupart des tumeurs désignées sous les noms de tubercules malins, d'ulcères malins, et surtout de lymphomes et lymphadénomes malins, ne sont, à mon avis, que des carcinomes mous des amygdales.

Le *carcinome squirrheux* est caractérisé par une tumeur dure, lobulée, limitée ou étendue aux tissus environnants. Plus tard apparaissent l'ulcération et des fongosités, ainsi que l'engorgement ganglionnaire caractéristique. Le *carcinome encéphaloïde*, médullaire, mou, de l'amygdale est rapide dans sa marche, obstrue le larynx et forme des masses végétantes.

Est-il facile de distinguer les lymphadénomes et les lymphosarcomes malins des épithéliomes dits médullaires? Je ne le pense pas. Voici ce qu'en dit Passaquay, d'après Virchow : « Dans le lymphosarcome mou de l'amygdale, c'est l'élément cellulaire qui domine; dans les mailles du réticulum,

se voient un certain nombre de cellules lymphatiques normales et un plus ou moins grand nombre d'autres cellules beaucoup plus volumineuses, de formes variées, possédant un, quelquefois plusieurs gros noyaux à nucléole brillant. Les cellules lymphatiques normales peuvent avoir même disparu complétement pour faire place à ces éléments nouveaux. » Ne faut-il pas une idée bien arrêtée, *a priori*, pour ne pas trouver là une description de l'épithéliome à grandes cellules dont le noyau possède une réfringence de corps gras? Enfin Passaquay, obligé de se prononcer sur cette question, est forcé de conclure de la manière suivante : Si l'élément cellulaire est formé par la prolifération des cellules épithéliales qui tapissent les trabécules à l'état normal, la distinction anatomique entre ce genre de tumeur (lymphosarcome) et le carcinome devient tout à fait impossible. Elle ne lui cède en rien, du reste, comme malignité, et sa marche, sa tendance à l'envahissement, sa généralisation rapide en font une des variétés les plus redoutables du cancer (R. Passaquay, *Thèse de Paris*, p. 52).

La conclusion me paraît facile à tirer : il n'y a pas de distinction anatomique entre les diverses tumeurs qui font le sujet de cet article.

6. — Tuberculose de l'amygdale.

Elle est très-rare ; je n'en ai point observé d'exemple. Lebert ni Virchow n'en signalent point. Isambert m'a dit n'en avoir pas constaté. Passaquay en rapporte quelques faits (*loc. cit.*, p. 78). Dans le *Journal de Schmidt*, année 1854, il est dit que sur 1317 cas de tuberculose, il y avait cinq fois tuberculose de l'estomac et autant pour les amygdales ; Willigk, cité par Fœrster, indique sur 2321 cas de tuberculose, 8 cas de tubercules des amygdales.

7. — Syphilis amygdalienne.

La syphilis atteint l'amygdale de plusieurs manières ; ordinairement on constate les accidents de la période secondaire : pharyngite syphilitique, accompagnée de rougeur, de gonflement des piliers et de la luette. A cette période, on peut observer l'hypertrophie qui ne diffère pas anatomiquement de l'hypertrophie simple, précédemment décrite.

Les plaques muqueuses, légèrement saillantes, peuvent, par exception, offrir des végétations. En voici un exemple :

Homme observé par Fournier à l'hôpital du Midi. L'isthme du gosier est complétement obstrué dans sa moitié droite par une tumeur volumineuse qui

semble développée sur l'amygdale et le pilier du côté correspondant, qui, de plus, se prolonge en avant et en haut sur toute la moitié droite du voile du palais. La surface de cette tumeur, lisse et grisâtre sur quelques points, est rugueuse, granulée et exulcérée dans la plus grande partie de son étendue. Sa consistance est assez ferme. Rougeur et tuméfaction, inflammation des parties voisines. Douleurs d'angine très-violentes. Sur le bord droit de la langue, exulcération superficielle, recouverte d'une sorte de pseudo-membrane grisâtre et adhérente.

Le diagnostic est : Plaques muqueuses hypertrophiques et végétantes de l'isthme du gosier, plaques muqueuses de la langue. (A. Fournier, in *Thèse d'agrégation de Fano*, 1869, et R. Passaquay, *Thèse de Paris, loc. cit.*, p. 50.)

Enfin, la syphilis de l'amygdale peut se manifester par les syphiloses gommeuses de la période la plus avancée. Mandl les indique dans son *Traité des maladies du pharynx et du larynx* (page 787, 1872). Lasègue croit que les syphilides tertiaires amygdaliennes ont la forme d'élevures, ou gommes, qui s'ulcèrent par la suite.

Corps étrangers et parasites des amygdales.

Dans les replis de l'amygdale on trouve assez souvent une *matière caséiforme*, moulée dans l'endroit qui la renferme et de forme arrondie, plus ou moins régulière. Ce sont de petits grumeaux ou de petites masses d'un blanc jaunâtre, tantôt mamelonnées, tantôt lobulées, lisses et offrant une odeur fétide quand on les écrase entre les doigts. Bouchut décrit ces concrétions comme liées à une forme d'amygdalite qu'il appelle caséeuse ; il me paraît se servir d'un terme impropre : l'amygdalite caséeuse serait plutôt la tuberculose amygdalienne en voie de ramollissement ou de caséification.

Au microscope, ces petits grumeaux sont composés de fines granulations, en partie seulement solubles dans l'éther ou dans le chloroforme. Elles renferment peu de lamelles épithéliales, au moins dans plusieurs que j'ai examinées. La surface est revêtue de filaments de *Leptothrix*.

Les *calculs amygdaliens* ronds, ou au contraire ovoïdes, à prolongements mamelonnés, parfois coralliformes (Yearsley), peuvent acquérir le volume d'un pois ou d'une fève. Ils sont consistants, mais friables, à cassure assez nette, avec une disposition concentrique sur leur coupe médiane. Ils renferment du phosphate et du carbonate de chaux, plus des matières organiques.

Les *parasites* observés dans les amygdales sont des échinocoques et des trichocéphales.

Les *kystes hydatiques* ont été rencontrés dans l'amygdale. Dupuytren, Robert, Vidal (de Cassis), Chassaignac en ont donné des exemples.

Homme offrant une grande gêne de la déglutition, ainsi que dans l'articulation des sons et la respiration ; tumeur de l'amygdale gauche, ayant acquis peu à peu le volume qu'elle offrait au moment de l'opération et prise pour un abcès chronique. Il en est sorti un flot de liquide transparent et une membrane blanche, élastique, arrondie en poche (kyste hydatique).

On trouva plus tard, à l'ouverture du cadavre, un kyste hydatique dans l'abdomen (Robert, cité par Cruveilhier, *Dictionnaire de méd.*, article ACÉPHALOCYSTES, p. 264).

Le fait d'un *trichocéphale* dans l'amygdale a été signalé par Rudolphi, et un second est mentionné dans la *Revue microscopique de Londres*, pour 1842.

Vice de conformation des amygdales.

Le manque total des amygdales a été vu sur des fœtus à terme et il a été de même constaté peu après la naissance. Ces faits doivent être séparés de ceux où l'amygdale disparaît chez l'adulte, par atrophie complète.

FANO, Cancer encéphaloïde de l'amygdale (Bull. de la Soc. anat. de Paris, t. XXI, p. 109, 1846). — DUCHAUSSOY, Tumeur fibro-plastique de l'amygdale (Bull. de la Soc. anat. de Paris, t. XXVIII, p. 150, 1853). — WILLIGK, Prag. Vierteljahrschrift, Band, XIII, 1856. — CURLING, Fibrome de l'amygdale (the Lancet, février 1858). — VERNEUIL, Gaz. hebd. de méd. et de chirurgie, 1858. — VIRCHOW, la syphilis constitutionnelle, trad. Picard, Paris, 1860. — DESNOS, article AMYGDALES, in Nouv. Dict. de méd. et de chir. pratiques, t. II. Paris, 1865.— E. VIDAL, article AMYGDALES, in Dict. encyclopéd. des sciences médicales, t. IV, 1866. — BRUN, Des tumeurs des amygdales. Thèse de Paris, n° 178, 1866. — MOSLER, in Virchow, Archiv für patholog. Anatomie, février 1868. — LASÉGUE, Traité des angines, 1868. — FOUILLOUX, Bull. de la Soc. anat. de Paris, 5e série, t. VI, p. 273, 1871. — SEVESTRE, Ulcération de l'amygdale gauche, etc. (Bull. de la Soc. anat. de Paris, 5e série, VII, 1872). — MANDL, Traité pratique des maladies du pharynx et du larynx, 1872. — E. BOURDON, Fibrome de l'amygdale (Bull. de la Soc. anat. de Paris, juin 1872). — RÉNÉ PASSAQUAY, Tumeurs des amygdales (Thèse de Paris, n° 219, 1873). — BOUCHET, De l'amygdalite caséeuse chronique (Comptes rendus de l'Acad. des sciences, 17 avril 1876).

SECTION IV

ŒSOPHAGE.

Les altérations que présente l'œsophage consistent surtout en rétrécissements ou dilatations de ce conduit qui laisse passer dans l'estomac les liquides et le bol alimentaires. L'inflammation simple et primitive y est rare ; elle offre plusieurs formes anatomiques qui vont d'abord nous occuper. Les lésions résultant de l'action des corps étrangers et celles produites par des néoplasmes sont les plus fréquentes.

Inflammations, ulcérations, gangrène de l'œsophage.

1. — Œsophagite aiguë.

Femme de trente-deux ans, ayant présenté les signes d'une œsophagite, sans cause appréciable autre qu'un refroidissement à la suite d'ingestion d'eau froide.

L'œsophage est revenu sur lui-même. Après avoir été fendu dans toute sa longueur, il offre principalement à la partie supérieure et inférieure les altérations suivantes: La membrane muqueuse est rouge, sans ulcération, fortement vascularisée, plus épaisse qu'à l'état normal, et ses glandules sont plus saillantes. De plus, elle est recouverte en plusieurs endroits d'une couche gluante, grisâtre ou d'un gris jaunâtre que le lavage fait disparaître. A la coupe, le tissu sous-muqueux est épais et infiltré de liquide ; il diminue de volume par une forte pression des doigts. Il n'y a de pus appréciable dans aucun point.

A l'examen microscopique, je trouve l'enduit visqueux formé par du mucus renfermant d'abondantes cellules épithéliales et des globules de pus (leucocytes divers).

Ce fait d'œsophagite aiguë est le seul que j'aie vu, et je l'ai observé dans le service de Monneret, à l'ancien hôpital de Bon-Secours. La malade se plaignait de douleurs très-vives sous le sternum et entre les épaules ; l'ingestion des aliments était presque impossible, excepté pour quelques gouttes de liquide. Elle succomba brusquement à une rupture vasculaire, ayant formé un caillot cérébral considérable, avec irruption dans les ventricules latéraux.

MONDIÈRE, Recherches sur l'inflammation de l'œsophage et sur quelques points de l'anatomie pathologique de cet organe. (Thèse de Paris, 1829, et Archives génér. de médecine, 1830). —

Billard, Traité des maladies des nouveau-nés. Paris, 1837, 3e édit., p. 303. — Oppolzer, Wien. medic. Wochenschrift, nos 2, 5, 12, 1851. — Spengler, Wien. med. Wochenschrift, n° 25, 1853. Cartet, Remarques sur un cas de péri-œsophagite. Thèse de Paris, n° 224, 1864. — Lebert (H), Traité d'anat. path. gén. et spéciale, t. II, p. 158, 1861, in-fol.

2. — Œsophagite phlegmoneuse.

J'ai observé à la Salpêtrière, dans le service de Manec, un exemple d'œsophagite avec suppuration sous-muqueuse, chez une femme aliénée qui avait avalé un fragment de bois volumineux et pointu. Ce corps étranger s'était arrêté dans la partie inférieure du conduit et avait déterminé des accidents que rien n'a pu arrêter.

L'inflammation du conduit œsophagien est bornée à sa partie inférieure, au-dessus de l'endroit où l'œsophage traverse le diaphragme. Elle est des plus évidentes. La muqueuse est érodée; dans l'intervalle situé entre le chorion muqueux et les muscles, le tissu est imbibé par un liquide purulent. Ce liquide est collecté dans une étendue de quatre centimètres et d'autres petits abcès moins considérables existent autour, en grand nombre. Il n'y a pas de perforation. Le microscope fait reconnaître dans ce liquide des globules de pus abondants (leucocytes de diverses variétés et à plusieurs noyaux), des granulations moléculaires, des globules de graisse. De plus, les fibres lamineuses sont gonflées; des éléments embryo-plastiques sont nombreux et présentent parfois deux noyaux pour une seule cellule.

Les fibres musculaires sous-jacentes sont infiltrées de matières protéiques grisâtres, quelques-unes renferment des granules graisseux.

3. — Œsophagite aiguë folliculeuse.

Dans certaines conditions, la forme folliculeuse de l'œsophagite a été observée à l'état aigu. L'inflammation des glandules œsophagiennes est signalée par Rœderer et Wagler, dans l'épidémie de Goettingue. On trouve dans l'œsophage des élevures rouges et arrondies, souvent percées d'un trou à leur centre.

Je ne l'ai point vue et je n'ai pas d'exemple à en fournir.

4. — Œsophagite diphthérique, pseudhyménique; muguet de l'œsophage.

La *diphthérie* de l'œsophage est rare ; Cruveilhier, Mondière, etc., en ont rapporté des exemples; je n'en ai observé que trois cas, l'un par extension de diphthérie pharyngée avec croup du larynx, et les fausses

membranes ou pseudhymènes, peu consistantes, ne reposaient pas sur une surface ulcérée. Elles étaient nées sur place et non transportées du pharynx dans l'œsophage.

J'ai constaté récemment l'existence de cellules à bords sinués dans ces pseudhymènes, ressemblant assez à celles de la figure 15. Mais je n'ai point, malgré mes recherches, trouvé des végétaux pénétrant dans les vaisseaux sanguins sous-jacents, ainsi que Wagner dit l'avoir constaté.

Les cellules en état de multiplication considérable étaient reliées entre elles par de rares filaments, solubles dans l'acide acétique, reparaissant par l'action de l'ammoniaque, et qui me paraissent de nature fibrineuse.

Le *muguet* de l'œsophage est moins commun encore que celui de l'estomac. Il offre des cellules pavimenteuses et des spores et mycéliums de végétaux, surtout de l'*Oidium albicans*.

Parmi les fièvres éruptives, la *variole* peut avoir des manifestations œsophagiennes, constatées à l'autopsie. Les ulcérations qui succèdent à la formation des pustules varioliques ont donné lieu à des adhérences et produit le rétrécissement du conduit.

« En 1668, la petite vérole fut d'un très-mauvais caractère à Hildesheim, et parmi les tristes effets de cette épidémie, on remarqua l'exemple d'une petite fille qui eut les parois de l'œsophage tellement collées ensemble, que rien ne pouvait absolument passer ; elle mourut de faim misérablement » (1).

On a signalé la possibilité de bulles du *pemphigus* dans l'œsophage. A la suite de la rupture des bulles, la surface restait excoriée et pouvait devenir ulcéreuse.

5. — Œsophagite toxique.

L'œsophage ainsi que la cavité buccale offrent après le passage des acides concentrés et des alcalis caustiques une coloration souvent caractéristique. L'acide sulfurique produit des eschares brunes ; l'acide azotique colore les tissus en gris jaunâtre, parfois orangé ; l'acide chlorhydrique détermine des taches épaisses, boursouflées et grisâtres ; avec l'acide oxalique on observe des taches blanches ou blanchâtres.

La potasse, la soude, l'ammoniaque tuméfient et rendent mollasses les parois qu'elles ont touchées dans l'œsophage. Enfin, l'émétique ou le

(1) Brechefeld, *Ephem. natur. curios.*, p. 182, 1671, in Follin, thèse d'agrégation, p. 19, et Béhier, *Clinique médicale*, t. I, p. 118.

tartre stibié offre une action locale pustuleuse dont j'ai observé et représenté l'exemple suivant :

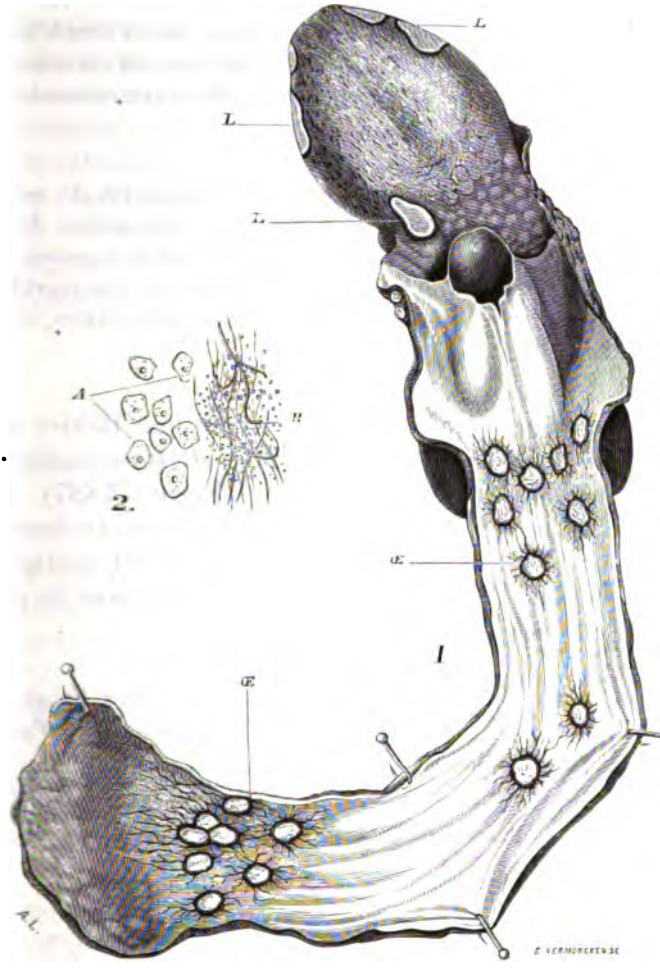

Fig. 19. — Pustulation stibiée de l'œsophage *.

Femme de quarante-deux ans, excédée de travail et atteinte de pneumonie du côté gauche du thorax.

Elle avale pendant deux jours 40 centigrammes de tartre stibié dans un julep diacodé, et elle succombe dans l'adynamie.

* Fig. 19. — Langue et œsophage étalé, montrant des lésions produites par le tartre stibié. 1, L, L, ulcérations linguales ; Œ, Œ, ulcérations œsophagiennes. 2, A, cellules épithéliales pavimenteuses, granuleuses et à noyau bien net ; B, fibres lamineuses ou conjonctives mêlées à d'autres fibres élastiques, celles-ci reconnaissables à leur direction contournée. Il existe un très-grand nombre de granulations moléculaires. Grossissement, 300 diamètres.

A l'autopsie, je constate sur la langue des plaques blanches revêtues de détritus et recouvrant des ulcérations, quatre à l'extrémité, une vers la base. Ces taches avaient été vues pendant la vie (voy. fig. 19).

L'œsophage, après avoir été fendu et puis étalé, montre de nouvelles ulcérations situées au nombre de sept à la partie supérieure, deux vers le milieu et enfin huit autres à la partie inférieure. Toutes ces ulcérations ont un aspect variolique, avec le bord un peu saillant et le centre déprimé, elles sont entourées d'un réseau vasculaire très-marqué.

L'examen microscopique permet de constater l'existence de nécrohymènes, c'est-à-dire de parties constituantes de la muqueuse elle-même de l'œsophage. Des cellules d'épithélium pavimenteux se trouvent autour des points ulcérés, puis dans le milieu de ceux-ci des fibres de tissu lamineux ou conjonctif et d'autres fibres élastiques, un grand nombre de granulations moléculaires, des leucocytes (voy. fig. 19, 2, A, B).

Je dois rapprocher de ce fait intéressant celui que Béhier a publié et figuré dans le tome IIIe du *Traité de l'auscultation médiate*, etc., de Laennec (4e édition d'Andral, p. 560, avec planche, 1837). Les parties supérieure et inférieure de l'œsophage sont presque exclusivement le siége des ulcérations dues à l'émétique pris à la dose de 50 centigrammes par jour, ressemblant à de grosses pustules d'ecthyma dont la partie supérieure aurait été détruite.

La pustulation stibiée de l'œsophage est à redouter localement après l'ingestion de potions renfermant l'émétique à haute dose. Tardieu, ainsi que je l'ai déjà noté, admet, après absorption du poison, la manifestation de pustules stibiées. Quoi qu'il en soit, l'action du tartre stibié sur l'œsophage détermine la mortification de la muqueuse suivie d'ulcérations caractéristiques.

6. — Œsophagite chronique.

Homme de quarante-six ans, buveur, atteint de rétrécissement fibreux de l'œsophage au-dessus du cardia. L'œsophage est dilaté, la muqueuse est d'un rouge brunâtre et par places la couleur est ardoisée. De petites érosions s'observent le long du conduit. De plus, le développement anormal des glandules est très-manifeste, ainsi que la dilatation et l'état variqueux des capillaires; cet état est nettement appréciable avec la loupe.

Le tissu conjonctif sous-muqueux est épaissi, les fibres musculaires et les fibres-cellules sont elles-mêmes hyperplasiées, mais non granuleuses.

La partie rétrécie n'offre dans le tissu sous-muqueux qu'un développement considérable du tissu conjonctif à fibres lamineuses pressées et à noyaux embryo-

plastiques. Pas d'épithéliome, ni de cellules libres donnant lieu à la production de suc. La coupe raclée n'offre que des éléments conjonctifs.

L'*œsophagite chronique* n'est point primitive, et on le comprend, puisque l'œsophage est un canal où les aliments ne séjournent pas. Aussi faut-il tantôt la présence d'un corps étranger, tantôt un rétrécissement précédé de dilatation pour que la muqueuse, et surtout le tissu sous-jacent s'hypertrophient par le fait d'une excitation répétée, mais ne déterminant point l'inflammation phlegmoneuse.

L'œsophagite chronique se trouve ainsi compliquant d'autres lésions ou les accompagnant, telles que l'épithéliome, les néoplasmes, les ulcérations, la gangrène, etc.

3. — Ulcérations œsophagiennes.

Les *ulcérations de l'œsophage* peuvent résulter, ainsi que cela vient d'être exposé, de l'inflammation aiguë ou chronique, de l'action d'agents toxiques corrosifs, de la variole, du pemphigus. Nous verrons bientôt que d'autres ulcérations proviennent de la destruction de néoplasmes et de la présence de corps étrangers.

Les fièvres graves, la fièvre typhoïde surtout qui produit des ulcérations pharyngées et trachéales, offrent aussi des ulcérations œsophagiennes irrégulières signalées par Louis (1) et pouvant amener la perforation du conduit.

La syphilis peut-elle donner lieu à la production d'ulcérations œsophagiennes? Cette question controversée me paraît devoir être résolue par l'affirmative.

Existe-t-il dans l'œsophage des ulcérations comparables à celles de l'estomac et du duodénum? Albers en a admis l'existence, mais je n'en ai point observé d'exemple. Les ulcérations que j'ai vues, établissant une communication entre le canal œsophagien et les organes voisins, étaient de nature tuberculeuse, carcinomateuse ou épithéliale, et n'offraient pas les caractères de l'ulcération stomacale simple. Il me semble d'ailleurs que l'œsophage n'étant qu'un conduit de passage pour les aliments, n'offre pas la possibilité de la digestion des surfaces mises à nu, comme cela se voit dans l'estomac, où une simple érosion est fréquemment activée par l'action du suc gastrique.

En résumé, les ulcérations œsophagiennes sont légères, superficielles, irrégulières, et résultent alors de l'inflammation catarrhale de la mu-

(1) Louis, *Recherches sur la fièvre typhoïde*, t. I, p. 143, 1841.

queuse ; elles peuvent provenir d'une action corrosive légère, ou du contact d'un agent vulnérant, peut-être de l'élimination de tissus muqueux dont les vaisseaux ont été oblitérés.

Les ulcérations arrondies résultent de l'inflammation de follicules, de la destruction de néoplasmes, de la disparition par compression lente, mais prolongée, des éléments formant les tuniques œsophagiennes au contact d'une tumeur dure ou d'un corps étranger résistant.

Cette production des ulcérations œsophagiennes sera mieux comprise quand j'aurai traité des ulcérations stomacales, où le processus ulcératif mérite une étude spéciale et approfondie.

8. — Gangrène de l'œsophage.

Cette grave lésion peut résulter d'une inflammation poussée à l'extrême, mais ordinairement elle n'arrive point d'une manière primitive ; elle est plutôt la complication d'un état grave (scarlatine angineuse, etc.). Résulte-t-elle d'une oblitération vasculaire ? Je ne puis le décider par des faits.

La gangrène œsophagienne par poisons irritants et agents chimiques n'a besoin que d'être indiquée, ainsi que celle qui résulte de la compression de corps étrangers ou de tumeurs.

Hypertrophies et néoplasmes de l'œsophage.

1. — Myomes, fibromes, lipomes, kystes, etc.

Les hypertrophies et les hyperplasies proprement dites de l'œsophage, développées aux dépens des éléments anatomiques ou des tissus, sont assez nombreuses.

A. *Myomes*. Les hypertrophies musculaires considérables constituent des *myomes* œsophagiens qui peuvent soulever la muqueuse, mais en conservant une base sessile et sans se pédiculiser à la manière des polypes. Ils sont formés en majeure partie par des fibres œsophagiennes, lisses, musculaires, longues de 15 μ à 60 μ, avec un noyau ovale ayant 12 μ à 25 μ de long ; les contours de ces fibres sont parfois un peu ondulés.

La multiplication des fibres musculaires dans l'hypertrophie générale des parois est remarquable. Albers, de Bonn, a décrit et figuré des couches œsophagiennes regardées comme musculaires par Follin. Ne s'agit-il pas d'un fibrome ou d'un fibro-myome ?

La couche interne des fibres musculaires est seule dégénérée, car on peut souvent constater l'intégrité de la couche musculaire externe. La paroi malade, épaisse d'un huitième de pouce à un demi-pouce, est dure et presque cartilagineuse; elle se laisse peu comprimer et crie sous le scalpel comme de la couenne de lard; la coupe présente à l'œil nu des stries transversales serrées les unes contre les autres qui ont de l'analogie avec la trame d'un tisserand. La modification morbide envahit toute la périphérie de la tunique musculeuse, d'où il résulte que la paroi œsophagienne est uniformément indurée et le canal également rétréci. La muqueuse d'abord intacte finit par s'altérer, devient rugueuse et s'ulcère: dans cette dernière période de la maladie, le tissu musculaire s'épaissit de plus en plus et est recouvert dans toute son étendue par une large ulcération qui prend un point de départ à la musculeuse et envahit successivement de dedans en dehors le tissu induré (J.-F.-H. Albers, *Atlas der pathologischen Anatomie für praktische Aertze*, II^ter Abtheilung, pl. 18, fig. 6, et pl. 22, fig. 2, Bonn, 1842).

Voici un bel exemple d'hypertrophie musculaire :

Femme ayant succombé au bout d'un an de rétrécissement de l'œsophage. Celui-ci est hypertrophié, la muqueuse rouge, épaissie. Les fibres musculaires en augmentaient tellement le volume, qu'on aurait pu le comparer à celui de l'œsophage du cheval. Au milieu de son trajet il était dilaté à un tel point, qu'à ce niveau sa tunique musculeuse avait l'épaisseur de l'une des couches musculaires de l'abdomen et que son diamètre était huit fois plus considérable. La fin de l'œsophage n'offrait rien d'anormal; le diamètre de la dilatation équivalait à huit fois le diamètre du reste du canal (Delle Chiaje, *il Progresso*, Naples, 1840).

B. *Fibromes.* — Les fibromes œsophagiens sont tantôt sessiles et étalés, et plus souvent allongés et pédiculés, ayant alors la forme de polypes. C'est sous ce dernier nom qu'ont été décrites la plupart des tumeurs œsophagiennes à pédicule allongé, constituées soit de tissu fibreux, soit de tissu muqueux avec glandules, soit même de tissu épithélial dégénéré.

Les vrais polypes fibreux ou *fibromes* renferment dans leur intérieur des fibres conjonctives à divers degrés de développement, soit fusiformes, à noyau ovoïde, soit fibrillaires, ondulées, ayant 1 à 2 millièmes de millimètre de diamètre, entremêlées ou non de fibres élastiques, ces dernières étant insolubles dans l'acide acétique, à bords nets, et plus ou moins contournés.

C. Les *lipomes* œsophagiens ont la forme arrondie, ils sont de la grosseur d'un pois ou d'une noisette, formés de tissu lamineux et de graisse sous forme de vésicules adipeuses, entourées de fibrilles conjonctives.

D. *Hypertrophie et dilatations folliculaires.* — L'hypertrophie des glandes acineuses, dont Cruveilhier a décrit le dernier terme sous le nom

de *kystes folliculaires*, consiste dans le développement exagéré de ces glandules, parfois avec oblitération du canal excréteur et rétention du liquide sécrété.

Chez les individus âgés, ces glandes acineuses de l'œsophage peuvent être partiellement hypertrophiées, quelques-uns de ces acini décuplés de volume; étaient remplis de leur production ordinaire et formaient ainsi des vésicules saillantes d'apparence kysteuse (1).

E. Les *adénomes* œsophagiens sont très-rares; les *lymphadénomes* ne se développent pas dans les parois elles-mêmes.

2. — Polypes de l'œsophage; tumeur dermoïde; plaques ossiformes.

A. Les végétations polypeuses minimes et villeuses, les *papillomes* de l'œsophage méritent d'être signalés. J'en ai vu à la surface de plaques d'œsophagite chronique.

Sous le nom générique de *polypes de l'œsophage* on a compris, ainsi que je l'ai dit, toutes les tumeurs qui, développées à la surface muqueuse ou dans les parois œsophagiennes, se sont pédiculisées et se trouvent dans l'intérieur du conduit. Ces tumeurs diffèrent entre elles.

Les polypes œsophagiens sont variables de forme et d'aspect, revêtus par la muqueuse, plus ou moins vasculaires et rarement ulcérés. A la coupe, on reconnaît tantôt un tissu fibreux, composé de fibrilles lamineuses (fibromes), ou de la graisse (polypes lipomateux), ou des dilatations kystiques, et ce sont les glandules œsophagiennes distendues qui occupent une partie du polype.

On a signalé dans l'œsophage des polypes venus de loin et dont le point d'implantation était sur le pharynx ou le larynx. Ces polypes sont ordinairement des fibromes ou des sarcomes.

Un polype tirait origine de la paroi postérieure du larynx, puis il s'enfonçait dans l'œsophage d'à peu près trois pouces, diminuant de volume transversalement à mesure qu'il s'éloignait de son origine, et finissait par se perdre dans les replis de l'œsophage qui dans cet endroit était rugueux et tellement rétréci, qu'il pouvait admettre seulement le bout du petit doigt. Le corps polypeux était intérieurement composé d'une substance d'un blanc mat, granuleuse, résistant au scalpel, inégalement découpée vers sa base libre (Vimont, *Annales de la Société de médecine pratique de Montpellier*, t. VIII, p. 69).

(1) Frerichs, in Wagner, *Handwörterbuch der Physiologie*, Braunschweig, Band III, p. 746.

Beaucoup de ces tumeurs polypiformes ont été décrites par Græfe, Baillie, Schneider, Pringle, Monro, etc., et confondues avec des carcinomes ou épithéliomes.

GERBY, Des Polypes, etc. Thèse de concours. Paris, 1833. — ALBERS, Atlas der pathol. Anatomie, band II, Tafel 15, 1842. — ROKITANSKY, Polype fibreux de l'œsophage, etc. (Œster. Medic. Jahrbücher, t. XXI, Band. II, et Arch. gén. de méd., t. IX, p. 332, 1840). — ARROWSMITH, Polype de l'œsophage, etc. (London, medic. chir. Transactions, t. XIII, 1847, et Arch. gén. de méd., t. XVI, p. 501, 1848). — HUGUIER, Gaz. des hôpitaux, n° 32, 1852. — FOLLIN, Polypes de l'œsophage, in Thèse d'agrégation, p. 43-47, 1853. — MIDDELDORPF, De polypis œsophagi, Breslau, 1857.

B. *Tumeur dermoïde.* — Goschler a décrit une tumeur dermoïde de la paroi postérieure du pharynx; c'était une tumeur présentant une enveloppe ayant l'aspect de la peau, couverte de poils, formée d'épithélium pavimenteux et remplie d'un tissu conjonctif ou lamineux ondulé qui contenait beaucoup de glandes sébacées et de nombreux follicules pileux.

C. *Productions dites cartilagineuses ou osseuses de l'œsophage.* — Sous ces dénominations, on trouve décrites anciennement un assez grand nombre de lésions consistant en indurations plus ou moins étendues de l'œsophage, et dites cartilagineuses ou osseuses. L'examen histologique manque, il n'y a donc pas de certitude anatomique.

Les ossifications ou plutôt les plaques ossiformes sont probablement dues à des concrétions calcaires. Andral, qu'on trouve cité comme ayant observé des productions cartilagineuses œsophagiennes, n'en a parlé que pour l'estomac (1).

3. — Épithéliome ou Cancer de l'œsophage.

Le *carcinome*, ou *épitheliome* de l'œsophage, est le plus souvent végétant et sous l'aspect encéphaloïde ; les formes sèche, squirrheuse ou fibroïde et surtout cancroïde, y sont plus rares. Ces différentes variétés vont être bientôt décrites et précisées en traitant de l'estomac.

Dans le cancer œsophagien peu avancé on trouve des nodosités, des plaques du tissu sous-muqueux, soulevant la membrane superposée, faisant saillie dans le conduit et pouvant obturer même complétement ce dernier ; puis, la muqueuse, souvent intacte ou seulement hyperhémiée au début, s'infiltre d'éléments épithéliaux et finalement elle s'ulcère sur un point isolé ou sur toute la surface.

Une ou plusieurs ulcérations œsophagiennes sont alors constituées,

(1) ANDRAL, *Anat. pathologique*, t. I, p. 216, 1825.

végétantes, à surface inégale, rétrécissant le conduit. De plus, l'épithéliome s'étend en profondeur, gagne les couches musculaires, atteint les parties voisines, et alors des perforations se produisent, qui font communiquer la cavité œsophagienne soit avec la trachée, sort avec les bronches, les poumons, l'aorte et le péricarde. Béhier a présenté un remarquable tableau de ces communications anormales.

L'œsophage n'est peut-être jamais cancéreux du haut en bas ; on n'en connaît pas d'exemple, la tumeur restreinte prend toutes les formes: en anneau, en polype, en bourgeon plus ou moins volumineux.

Les éléments de l'épithélium dégénéré qui constitue le cancer de l'œsophage consistent en cellules de diverses formes, ordinairement arrondies, d'autres fois ovalaires ou terminées en raquette, etc. Leur diamètre varie de $0^{mm},02$ à $0^{mm},03 = 20$ à $30\ \mu$ et même jusqu'à $35\ \mu$ et $60\ \mu$. Souvent plusieurs cellules sont emboîtées les unes dans les autres. Les noyaux sont uniques ou multiples, réfractant fortement la lumière, gros, mesurant $0^{mm},01$ à $0^{mm},02 = 10\ \mu$ à $20\ \mu$.

Si l'élément fibreux domine, ce qui est rare, les cellules sont serrées entre des fibres lamineuses et dans l'épithéliome papilliforme, verruqueux, les cellules peuvent être enroulées, comme on l'observe à la langue et au pharynx.

Le siége ordinaire du cancer né dans l'œsophage est aux deux extrémités, tandis qu'un cancer par propagation se développe dans la plupart des points du conduit.

Voici deux exemples de cancer œsophagien, remarquables par l'absence de dilatation au-dessous des points rétrécis :

Homme, soixante-quatre ans. Tumeur de l'œsophage à quatre centimètres du cardia, proéminente à l'extérieur avant l'ouverture de l'organe, ne comprimant aucune partie voisine ; son bord inférieur est en forme de bourrelet, puis l'œsophage est sain.

Le calibre de l'œsophage au point rétréci est d'un centimètre. Incisée selon sa longueur, on voit que la tumeur est formée d'une substance blanche, caséiforme, fournissant un suc cancéreux. La tumeur paraît avoir commencé par le tissu sous-muqueux. Fibres musculaires très-hypertrophiées au niveau de la lésion et au-dessus d'elle. *Pas de dilatation* de l'œsophage au-dessus d'elle. Ganglions voisins dégénérés (Géry, *Bulletin de la Société anatomique de Paris*, 1853 p. 235).

Femme, cinquante-neuf ans, malade depuis dix mois, présentant un ganglion engorgé, dur, du volume d'une cerise, en avant du muscle sterno-mastoïdien, et plusieurs autres ganglions formant un chapelet sur les parties latérales du cou.

L'œsophage est cancéreux dans huit centimètres de son étendue, laissant à peine passer une sonde de femme; parois constituées par un tissu d'un blanc

gnistre, très-dur d'un centimètre d'épaisseur. *Pas de dilatation* au-dessus. Le rétrécissement commence au bord inférieur du larynx; muqueuse œsophagienne ulcérée en plusieurs endroits. Point de communication de la trachée dans l'œsophage (Coulon, *Bulletin de la Société anatomique de Paris*, 1859, p. 107).

Le cancer œsophagien est rarement isolé; s'il se montre après avoir commencé dans d'autres points, il est reconnaissable au rétrécissement qu'il produit. Soit qu'il débute par l'œsophage ou qu'il ne soit que secondaire, l'épithéliome atteint les ganglions voisins qui sont affectés dans la moitié des cas, et, par ordre de fréquence : les ganglions bronchiques, les ganglions œsophagiens et les ganglions cervicaux (Béhier, *Cliniq. médicale*, p. 89).

Dans l'observation suivante, le point de départ d'une diathèse carcinomateuse ayant envahi le foie et les séreuses péritonéale et pleurale, a été sûrement l'œsophage devenu cancéreux à sa partie inférieure.

Femme, cinquante-six ans, morte avec les signes d'un rétrécissement de l'œsophage. Cavité buccale et langue saines. Œsophage présentant à son extrémité inférieure, dans l'étendue d'au moins quatre centimètres, des parois épaissies et transformées en un tissu lardacé, squirrheux. Muqueuse couverte de petits mamelons confluents, sans érosions. Extrémité inférieure œsophagienne offrant une large ulcération ayant l'étendue de la paume de la main, occupant le cardia et dont le foie forme la paroi antérieure. Cette ulcération profonde a les bords taillés à pic.

Le reste du tube digestif, depuis l'estomac jusqu'au rectum, présente une injection vive de la muqueuse intestinale au niveau de granulations sous-péritonéales cancéreuses. La muqueuse du duodénum, qui a subi un épaississement considérable, est en outre, le siége d'une dilatation des glandes de Brunner, lesquelles renferment une substance blanche et molle. Le foie, énorme, est recouvert de godets cancéreux.

Le microscope fait reconnaître des fibres de tissu cellulaire ou conjonctif, larges de 0,^{mm}001 à 0,^{mm}002 = 1 à 2 μ, entre-croisées sous divers angles, des cellules à bords nets, rondes ou ovoïdes, de 10 μ à 12 μ de diamètre, à nucléole réfractant fortement la lumière. Un grand nombre de granulations moléculaires d'une teinte ambrée, ayant l'aspect graisseux, occupent le champ du microscope (Charles Bernard et A. Laboulbène, *Union médicale*, p. 601, 1852).

Bayle et Cayol, Dict. des sciences médicales, t. III, p. 614, art. Cancer, Paris, 1812. — Albers, Atlas der pathol. Anatomie, Band II, Tafel 20, 21, 22, 1842. — Oppolzer, Wiener Wochenschrift, n° 5, 1851. — Fœrster, Illustr. med. Zeitung, Band III, p. 65, 1855. — Bardeleben, Lehrb. der Chirurgie, Berlin, Band III, p. 515, 1861. — P. Gindre, Recherches sur les complications anatomiques du cancer de l'œsophage. Thèse de Paris, n° 187, 1863. — Chalybœus, Œsophagus Krebs (Deutsche Klinik, 1868). — Simon, Ueber carcinomatöse Stenose des Œsophagus, Berlin, 1868. — Whipham, Epithéliome de l'œsophage ouvert dans la trachée (Med. Times and Gazette, nov. 1874). — Landrieux, Epithélioma pharyngo-œsophagien (Bull. de la Soc. anat. Paris, 1874). — Ziembicki, Epithéliome de l'œsophage, dégénérescence ganglionnaire, etc. (Bull. de la Soc. anat. Paris, 1875).

4. — Tuberculose œsophagienne.

Lebert a noté la coexistence assez fréquente des carcinomes de l'œsophage et des tubercules pulmonaires (*Traité des maladies cancéreuses*, p. 445), sur laquelle Béhier a pareillement insisté. Isambert m'a dit n'avoir jamais trouvé dans l'œsophage les granulations et la tuberculose miliaires, dont les exemples sont fréquents au pharynx, sur les piliers et la luette. Mais si la tuberculisation de la muqueuse et des parois œsophagiennes est rare, elle n'en a pas moins été constatée d'une manière sûre, et j'en ai vu deux exemples au moins, mais sur lesquels je n'ai pas gardé de notes assez précises pour les rapporter.

On a signalé quelques rares cas de tuberculose caséeuse, à masse assez volumineuse et péri-œsophagienne, dont la propagation s'est faite du dehors en dedans et a amené ainsi une perforation tuberculeuse.

Homme, soixante-sept ans, souffrant de catarrhe depuis de longues années, puis de dysphagie; le malade succomba d'inanition. L'autopsie montre que la dysphagie provenait de tubercules existant dans le tissu cellulaire sous-muqueux. Une collection de ces tubercules siégeait à la partie supérieure, et une autre dans la portion inférieure de l'œsophage. La première était formée de tubercules durs, et la seconde en partie ramollie. Tubercules crétacés constatés dans le poumon. (*Würtemberg med. Corresp. Blatt*, Band 23, 1844, et Follin, *loc. cit.*. p. 51).

5. — Syphilis œsophagienne.

Follin, dans sa thèse d'agrégation que j'ai si souvent citée, a regardé comme probables les rétrécissements de l'œsophage dûs à la syphilis. Virchow, dans ses *Archives* et son *Traité des tumeurs*, admet la syphilis de ce conduit; il dit même avoir observé une fois, sur les bords d'un ulcère en rétraction, des tumeurs gommeuses jaunes, et, une autre fois, un ulcère plat, à fond induré et graisseux, peut-être syphilitique.

West, Maury, cité par Bumstead, ont relaté des faits qui me paraissent probants. A. Fournier est du même avis, et il m'a communiqué une observation recueillie par H. Liouville, avec dessin à l'appui, qui me paraît démontrer la réalité de la syphilis de l'œsophage.

Homme, trente ans, syphilitique et succombant à un œdème aigu du larynx consécutif à une tumeur ulcérée de la glotte. A l'autopsie on trouve une tumeur ulcérée d'un des replis aryténo-épiglottiques.

Dans l'œsophage, il existe : 1° des cicatrices évidentes d'anciennes ulcérations guéries ; 2° des plaques blanchâtres, allongées, au nombre de six, constituées par des dépôts interstitiels de matière blanchâtre, d'apparence fibroïde, dure, infiltrant la muqueuse et qui paraissent dues à la syphilis.

Pour tous ceux qui ont vu la pièce fraîche, il s'agissait d'une infiltration gommeuse en plaques de la muqueuse œsophagienne.

Je ne cite que pour mémoire, car la constatation anatomique fait heureusement défaut, les faits que m'a rapportés A. Fournier de deux sujets syphilitiques à la période tertiaire, ayant un rétrécissement œsophagien et guéris par l'iodure de potassium. J'ai observé un fait semblable à l'hôpital Saint-Antoine, chez une femme.

West (de Birmingham), Deux observations de rétrécissement syphilitique de l'œsophage (Bull. de thérap., 1860, t. LVIII, p. 319). — Virchow, Syphilis constitutionnelle, trad. Picard. Paris, 1860, p. 88. — Maury (de Philadelphie), in Bumstead, The pathology and treatment of Venereal Diseases, 3e édit., p. 591.

Hyperhémies, Hémorrhagies œsophagiennes.

L'*hyperhémie œsophagienne*, ordinaire au moment de la naissance, est constante dans l'état d'inflammation chronique. Les veines œsophagiennes sont dilatées et variqueuses autour de plusieurs tumeurs, néanmoins l'angiome œsophagien ne me paraît pas avoir été signalé.

Dans la cirrhose on a décrit l'*état variqueux* des veines œsophagiennes, situées près du cardia.

L'*hémorrhagie* est produite dans l'œsophage par l'ulcération des vaisseaux et par les corps vulnérants. Après la mort par rupture d'un anévrysme, on trouve le conduit plein de sang. Dans un fait rapporté par Bucquoy, il y avait un épithéliome perforant, plus une altération épithéliale, par multiplication cellulaire, dans les glandules du conduit.

Homme, quarante-deux ans, mort avec une difficulté d'avaler, datant de cinq mois, et après avoir vomi une grande quantité de sang. A l'autopsie, on trouve l'*œsophage plein de sang*. Développement des glandules de l'œsophage, qui, du volume d'une tête d'épingle, parsèment l'organe de haut en bas. A la réunion du tiers supérieur avec le tiers moyen, large ulcère de tout le pourtour de l'organe, offrant quatre centimètres de hauteur à droite et cinq centimètres à gauche, Surface inégale, rugueuse, bords peu indurés. La partie de droite met à nu la tunique musculeuse dans l'étendue d'une pièce de cinq francs ; en arrière, on trouve une ouverture qui communique avec l'aorte, laquelle est appliquée directement à l'œsophage par l'orifice dilaté, mais non ulcéré, d'une artère œsophagienne. En avant, perforation qui communique par une ouverture de deux cen-

timètres de large sur cinq millimètres de long, avec la bronche gauche. Sang répandu dans les voies aériennes.

Examen histologique fait par Ch. Robin. Hypertrophie épithéliale des glandes œsophagiennes, avec envahissement et destruction des tissus voisins, comme cela a lieu au col de l'utérus, à la face, etc. L'ulcère offre tous les caractères et la structure des ulcères épidermiques pavimenteux. (J. Bucquoy, *Bulletin de la Société anat. de Paris*, 1855.)

A. Audibert, Des Varices œsophagiennes dans la cirrhose du foie. Thèse de Paris, n° 146. 1874. — Hanot, Varices œsophagiennes, rupture, mort (Bull. Soc. anat. Paris, p. 147, 1875).

Rétrécissements et dilatations de l'œsophage.

1. — Rétrécissements de l'œsophage.

Les *rétrécissements* et dilatations forment deux lésions ordinairement corrélatives et qui peuvent résulter d'un grand nombre de causes diverses. Une des plus fréquentes et des plus faciles à saisir est l'œsophagite toxique, dont les traités de médecine légale et de pathologie fournissent de nombreux exemples, dus principalement aux acides sulfurique, nitrique, etc., et aux alcalis concentrés.

Homme, vingt-cinq ans, ayant avalé pour se suicider de l'acide sulfurique étendu d'eau-de-vie, succombant dans le marasme, après un an de souffrances.

L'œsophage ouvert montre au-dessous de la partie cervicale un premier rétrécissement annulaire de deux centimètres de hauteur, laissant passer une sonde de femme de fort calibre, pas de cicatrice appréciable. Près du diaphragme, deuxième rétrécissement étendu, mesurant quatre centimètres, latéral, ne laissant point passer un stylet de trousse. Les parties situées au-dessus du rétrécissement sont peu dilatées, la muqueuse est réticulée, plus foncée en couleur qu'à l'état normal, mais sans végétations, ni développement glandulaire exagéré, ni ulcérations.

Le rétrécissement fendu permet de constater un tissu grisâtre, dur, de un centimètre et demi d'épaisseur, dont la coupe sur tous ces points fait voir une apparence fibreuse. Au microscope, on trouve des fibres conjonctives et d'autres fusiformes, allongées. Dans l'intervalle des corps nucléaires, tous ces éléments sont pâlis par l'acide acétique et se colorent, surtout les noyaux, par le carmin.

Le foie est atrophié et sur plusieurs points cirrhotique. On trouve aussi des noyaux d'apoplexie pulmonaire.

Les *rétrécissements cicatriciels* sont très-nets ; ils proviennent de plaies, de lésions par corps étrangers aigus, parfois d'abcès sous-muqueux, dont le pus s'est largement vidé dans la cavité œsophagienne, sans que le malade ait vomi pour cela : la cavité de l'abcès s'est rétractée et est devenue

le point de départ d'un rétrécissement inodulaire. Du reste l'évolution de la cicatrice sur les points ulcérés ou détruits par une plaie, par une eschare chimique, etc., est absolument analogue.

Homme, vingt-huit ans, ayant avalé un fragment d'os et succombant au bout de dix-huit mois, après avoir présenté les signes du rétrécissement de l'œsophage.

L'œsophage est dilaté depuis son origine pharyngienne jusqu'à cinq centimètres au-dessous de ce point. En cet endroit, il existe un obstacle et le reste de l'étendue du canal est revenu sur lui-même. L'œsophage étant fendu, je trouve la partie supérieure avec la muqueuse un peu épaissie, rougeâtre et de petits points exulcérés. Au-dessous du point rétréci, elle est plissée longitudinalement et d'une coloration jaune blanchâtre, un peu rosée.

Le point rétréci montre, après avoir été incisé, qu'il est constitué par une tumeur grisâtre, occupant la totalité du conduit, plus épaisse néanmoins à droite, avec une ouverture fistuleuse faisant communiquer l'œsophage avec une petite cavité latérale de la grandeur d'une noisette et où les aliments liquides pénétraient.

Le tissu est entièrement conjonctif, formé de fibres lamineuses, de nombreux noyaux et cellules embryo-plastiques, de rares vaisseaux sanguins. C'est en résumé un sarcome fasciculé et fuso-cellulaire.

Il n'y avait de tumeur nulle part ailleurs, ni de tubercules, ni de cancer.

Il me paraît hors de doute qu'il a existé une collection purulente et puis il s'est formé du tissu nouveau, tissu embryo-plastique et conjonctif, qui a rétréci le calibre du conduit œsophagien.

L'histoire anatomique des rétrécissements touche de près à l'inflammation chronique œsophagienne et vient quelquefois se confondre avec elle. L'étiologie des divers rétrécissements comprend, du reste, une série de causes très-variées, que j'aurai soin d'indiquer, après avoir examiné le siége ordinaire, le nombre, les complications de ces rétrécissements, envisagés d'une manière générale.

Le siége d'élection, quand il n'y a pas eu plaie ou lésion directe d'un point quelconque, est aux portions supérieure et inférieure de l'œsophage. La loi formulée par Andral sur les conduits membraneux malades, « qui le sont toujours beaucoup plus vers leur orifice de communication que vers les autres points de leur cavité », est parfaitement vraie : c'est au-dessous du pharynx, c'est au-dessus du cardia, en un mot aux deux points extrêmes du conduit que se trouvent les rétrécissements de cause interne, non chirurgicaux.

Le nombre des rétrécissements est de un, de deux, de trois et même plus considérable, mais le fait est rare. Le rétrécissement unique est plus

fréquent que le rétrécissement multiple. Le degré varie depuis l'obturation complète jusqu'à une faible diminution de calibre.

Dans la partie supérieure au rétrécissement œsophagien, il y a souvent une distension du conduit, dilatation variable avec l'étroitesse et l'état des parois, tandis qu'au-dessous du même rétrécissement on observe le retrait du canal œsophagien revenu sur lui-même, rarement altéré, offrant au plus quelques ulcérations longitudinales. Dans les points où séjournent les aliments non rejetés, il y a une sorte de macération et une exulcération fréquente de la muqueuse. Béhier pense que les rétrécissements cicatriciels ont très-rarement des dilatations au-dessus des portions rétrécies, tandis que les dilatations sont assez fréquentes dans les coarctations cancéreuses (*Cliniq. médicale*, t. I, p. 89). Cette assertion est vraie, en général; cependant les faits que j'ai rapportés de cancer ou d'épithéliome œsophagien (voy. p. 94 et 95) montrent l'absence de dilatation. Il est impossible, par conséquent, de poser une règle absolue à cet égard.

Les causes des rétrécissements œsophagiens tiennent aux lésions de la paroi propre du conduit, à des tumeurs de voisinage qui la compriment de dehors en dedans, ou à des corps étrangers qui oblitèrent plus ou moins la cavité.

Les altérations par lésion de la paroi elle-même sont dues à l'inflammation aiguë et surtout chronique, à l'hypertrophie, à l'épaississement, à la végétation de quelques-uns de ses éléments, à des myomes, à des polypes, au retrait cicatriciel après ulcérations ou plaies, aux tumeurs et néoplasmes de toute nature, qui peuvent se développer dans la muqueuse, les couches musculaires ou fibreuses, les glandules, etc. de l'œsophage.

On a longtemps discuté la question de savoir si la syphilis peut être cause d'un rétrécissement œsophagien. J'ai admis et démontré la réalité du rétrécissement syphilitique (voy. p. 96 et 97).

Les rétrécissements par compressions de dehors en dedans résultent de la présence ou du voisinage de toutes les tumeurs ou néoplasmes, soit de la région cervicale, soit intra-thoraciques, soit sous-diaphragmatiques, qui peuvent atteindre une portion de l'œsophage. Telles sont les tumeurs cancéreuses du médiastin, l'intumescence des ganglions lymphatiques bronchiques, les tumeurs rétro-trachéales, kystiques et autres, les goîtres, les exostoses des corps vertébraux, et, de plus, les ectasies artérielles, les anévrysmes aortiques, de la carotide, de la sous-clavière, et l'anomalie de parcours de l'artère sous-clavière droite.

Les corps étrangers sont des plus nombreux, j'en donnerai un aperçu dans un article spécial ; parmi eux se trouvent des polypes venus de loin, et dont j'ai fait connaître un exemple (p. 92).

APPIA, Dissertatio de strictura œsophagi, Heidelberg, 1842. — E. FOLLIN, Des rétrécissements

de l'œsophage. Thèse d'agrégation, 1853. — BOCKENHEIMER, Ueber die Stenose der Œsophagus. Dissert., Würzburg, 1861. — BÉHIER (J.), Clinique médicale de la Pitié, Paris 1864. — ROUSSELOT-BEAULIEU. Thèse de Paris, 1864. — MANSIÈRE, Des rétrécissements intrinsèques de l'œsophage. Thèse de Paris, 1866. — CORNIL, Rétrécissement de l'œsophage, causé par un cancroïde à cellules pavimenteuses (Gaz. des Hôpitaux, 1867). — GANDAIS, Rétrécissements cicatriciels et cancéreux de l'œsophage. Thèse de Paris, n° 123, 1869. — FERRIÉ, Études sur les rétrécissements fibreux et cicatriciels de l'œsophage. Thèse de Paris, 1874.

2. — Dilatation de l'œsophage.

Nous venons de voir que la dilatation est la conséquence du rétrécissement, mais non la conséquence obligée. Elle peut manquer ou être très-peu marquée. Dans la dilatation récente, la membrane muqueuse œsophagienne qui résiste est épaissie, fortement vascularisée et comme boursouflée dans la partie sus-jacente; la durée de la maladie modifie ces conditions, et, quand le développement est lent, les parois œsophagiennes sont forcées, en quelque sorte, et comme étalées, par suite du séjour prolongé des matières alimentaires au-dessus du point rétréci. L'hypertrophie est plus rarement possible dans ces conditions, tandis que l'ulcération est, au contraire, fréquente.

La *dilatation de l'œsophage* peut être générale ou partielle.

La dilatation générale est quelquefois poussée très-loin, comme le démontrent les deux observations suivantes :

Homme de trente ans, succombant au bout d'une année de dysphagie avec accidents aigus, ultimes. L'œsophage dans toute sa largeur était très-distendu, il était plus large dans le milieu de sa longueur, sans former de diverticulum, là il avait un diamètre de onze centimètres, à peu près. Le sac renfermait un kilogramme de liquide épais, de mauvaise odeur, acide, formé de sang décomposé, d'albumine coagulée et de mucosités. La muqueuse était presque entièrement ulcérée et détruite, et ce qui restait encore des débris était friable et pultacé. La tunique musculeuse était distendue, les fibres longitudinales et transversales se croisaient en larges réseaux; quelques points rouge foncé de la muqueuse ulcérée indiquaient le lieu d'où venait le sang. A l'endroit où l'œsophage s'insère dans l'estomac, il existait un anneau dur, rétréci, qui pourtant n'avait pas empêché, pendant la vie du malade, de laisser passer une sonde de baleine, munie d'une éponge; le pylore offrait la même particularité (1).

Homme, vingt-quatre ans, ayant éprouvé depuis neuf ans des vomissements simples. A l'ouverture du corps, on trouve qu'à la partie inférieure l'œsophage est étroit et forme un anneau épais et saillant dans la cavité de l'estomac, à peu près

(1) LINDAU, in Casper, *Wochenschrift fur die gesammte Heilkunde*, et *Gaz. méd. de Paris*, 1840, p. 731.

comme le museau de tanche de l'utérus dans le vagin. Au-dessus de cet anneau, l'œsophage, depuis l'estomac jusqu'au pharynx, est dilaté au volume du bras d'un homme de taille moyenne.

Tuniques hypertrophiées, surtout la musculeuse dont la couche la plus interne offre presque une ligne d'épaisseur. Depuis un pouce au-dessus du cardia jusqu'au tiers supérieur du canal existent de nombreuses ulcérations, taillées à pic, mesurant depuis la largeur d'une lentille jusqu'à celle d'une pièce de monnaie (1).

Les dilatations partielles de l'œsophage portent sur une partie seulement du conduit; elles peuvent être multiples et correspondent au nombre des rétrécissements qu'elles surmontent; elles sont d'autant plus marquées que le rétrécissement se rapproche de l'estomac, et l'état des parois œsophagiennes permet, suivant son élasticité ou sa rigidité morbide, la plus grande distension ou le peu de dilatation du canal.

Les dilatations unilatérales forment une bosselure ampullaire, à tuniques souvent modifiées et avec la muqueuse réticulée ou ulcérée dans une partie de son étendue.

Les dilatations peuvent être latérales ou postérieures, rarement antérieures ; quand elles viennent au-dessous du pharynx, elles représentent une sorte de jabot ou de sac. Alors elles se portent en arrière, entre l'œsophage et la colonne vertébrale, et, quand elles se remplissent d'aliments, elles sont à leur tour, par compression, une cause de rétrécissement œsophagien.

Homme, cinquante-quatre ans, succombant de faim et d'épuisement après neuf années de souffrances.

L'œsophage offrait un diverticulum considérable au-dessous des fibres transversales du constricteur inférieur du pharynx. L'ouverture de ce diverticule était étroite et n'avait pas le diamètre de l'œsophage, mais il s'élargissait subitement, de sorte qu'il formait un sac volumineux, long de 3 pouces 7 lignes, large de un pouce trois quarts et de la grosseur d'un poing d'enfant. La partie supérieure de ce sac atteignait jusqu'au milieu du cartilage thyroïde; l'inférieure jusqu'au quatorzième anneau de la trachée; la paroi de ce sac était assez épaisse et composée de trois couches: l'externe était celluleuse et recouverte de fibres cellulaires très-marquées qui allaient de l'œsophage au diverticule; la deuxième, la membrane muqueuse, était plus épaisse que dans l'œsophage et dans le pharynx; enfin la troisième se continuait avec l'épithélium de l'œsophage.

Le diverticulum, quand il était rempli d'aliments, trouvait une résistance vers les vertèbres cervicales, se portait en avant et fermait complétement l'œsophage. C'est ainsi qu'il a causé la mort du malade (2).

(1) Rokitansky, *Medicin. œsterr. Jahrbücher*, Band XI, et *Archiv. gén. de Méd.*, t. IX, p. 329, Paris, 1840.

(2) Rust's, *Magazin fur die gesammte Heilkunde*, et in Follin, *thèse d'agrég.*, p. 55.

Dans d'autres cas, le sac descend entre l'œsophage et le rachis jusque dans la poitrine (Ludlow, in Follin, *loc. cit.*, avec dessins).

Dans un fait de Rokitansky, un diverticule pendait le long du cou vers le thorax.

Le lobe gauche de la glande thyroïde est atrophié; le lobe droit renferme un kyste cartilagineux, du volume d'un œuf, et qui pénètre derrière le sternum et la clavicule, vers le sommet de la poitrine.

A travers les fibres inférieures et horizontales du muscle constricteur inférieur du pharynx, la muqueuse, qui est épaissie, se prolonge dans une poche constituant un diverticulum de plus de deux pouces de longueur, au moins aussi large que le pharynx, soutenu par l'enveloppe celluleuse de l'œsophage, de manière que le canal pharyngien allait directement dans cette cavité, au lieu d'aller dans l'œsophage. Si l'on essaye de passer un doigt ou une sonde dans le canal alimentaire, on tombe toujours dans cette poche. Les parois offrent encore quelques bandelettes de fibres musculaires pâles; en dedans, elle est tapissée par un infundibulum de la muqueuse, très-lisse à sa surface, et offrant des dépôts de lymphe plastique dans son épaisseur. Immédiatement près de l'ouverture de ce diverticulum, l'œsophage est considérablement rétréci et comme atrophié dans tout le reste de son étendue (Rokitansky et E. Follin, *loc. cit.*, p. 56).

Plaies, perforations, fistules, ruptures.

A. Les solutions de continuité accidentelles et les perforations chirurgicales de l'œsophage ont lieu de dehors en dedans par les instruments faisant *plaie*, ou bien elles arrivent de dehors en dedans par la propagation de tumeurs amenant la destruction des parois de ce conduit. Les *perforations* de dedans en dehors sont ordinairement produites par des néoplasies de la paroi elle-même, ulcérant à la fois la muqueuse et les autres tuniques, ou enfin par des corps étrangers détruisant les tissus avec lesquels ils sont en contact.

B. Les perforations mettent en rapport soit directement, soit par l'intermédiaire d'*un trajet*, canal droit ou sinueux, appelé *fistule*, la cavité œsophagienne et les organes voisins ou éloignés.

Les communications les plus anormales avec la trachée, les bronches, les poumons, les plèvres, la glande thyroïde, l'aorte, le péricarde, le corps des vertèbres, etc., ont été très-soigneusement recherchées, résumées et présentées par Béhier dans sa *Clinique médicale* (*loc. cit.*, pp. 81-89 et Observations), et par Saussure et Carteron (*Mémoires de l'Académie de médecine*, t. XXX, 1873).

C. *Ruptures de l'œsophage.* — Malgré ce qui en a été dit, les ruptures

de l'œsophage n'ont lieu, à mon avis, qu'avec une altération préalable des tissus; cependant la rupture complète de l'œsophage cancéreux n'a été observée qu'un nombre de fois restreint, comparativement à la somme considérable de perforations ulcératives qui ont été constatées.

La célèbre observation de Boerhaave, relative à l'amiral Wassenaer, qui eut l'œsophage rompu après des efforts répétés de vomissement, ne saurait être acceptée sans réserves. Le célèbre médecin de Leyde croyait à l'intégrité parfaite des deux bouts de l'œsophage, divisé transversalement et en otalité, les deux bouts étaient écartés l'un de l'autre, on ne trouvait ni ulcère, ni érosion. Mais n'existait-il point de lésion de tissu, d'état granulo-graisseux des fibres, dont il ne pouvait avoir connaissance? Nous verrons plus tard que les ruptures prétendues spontanées du cœur s'accompagnent toujours de lésions préalables du myocarde.

Je ferai remarquer, d'ailleurs, que la rupture est plus facile sur les points où les membranes sont altérées; car, dans les divers conduits membrano-musculeux de l'économie, il en est ainsi. Le rétrécissement de l'œsophage produit presque toujours la dilatation sans rupture, dilatation avec hypertrophie, ou, au contraire, amincissement des parois relativement peu atteintes dans leur texture.

Je dois dire que plusieurs auteurs, entre autres Schönlein, Oppolzer, Grammatzki, admettent la possibilité de la rupture des fibres musculaires intactes de l'œsophage.

L'état des fibres musculaires et des tissus environnants devra être constaté avec grand soin dans les cas nouveaux qui pourront être observés pour trancher, en définitive, cette intéressante question.

Bouillaud, Observations de rupture de l'œsophage (Archiv. gén. de médecine, t. I, p. 531, 1823). — Vigla, Recherches sur les communications accidentelles de l'œsophage avec les poumons et les bronches (Archiv. gén. de médecine, 1846, t. XII, p. 129 et 314). — Grammatzki, Ueber die Rupturen der Speiseröhre, Kœnigsberg, 1867.

Corps étrangers de l'œsophage.

Les corps étrangers constatés dans l'œsophage sont extrêmement nombreux : ce sont des fragments de viande d'os, d'arêtes de poisson, des morceaux de fruits, des noyaux de ceux-ci, des ustensiles de table, couteaux, etc., des fragments de pierre, de verre, des dents naturelles ou artificielles, un bout d'étui de baïonnette, une clef, des épingles, des aiguilles, du plâtre, des épis de blé, des pièces de monnaie d'or et d'argent, etc., etc.

Aux accidents primitifs causés par l'introduction du corps étranger dans l'œsophage succèdent, lorsqu'il ne tombe pas dans l'estomac, une

inflammation qui peut être suivie d'abcès et amener parfois une perforation redoutable.

On a signalé des paquets de lombrics comme pouvant produire des accès de suffocation ; Davaine admet ces faits et en rapporte un exemple.

Vices de conformation de l'œsophage.

Quand le pharynx est terminé en cæcum, l'œsophage manque totalement, ou bien les deux extrémités, oblitérées et de longueur variable, de l'œsophage sont séparées entre elles. Tantôt il y a une bandelette fibreuse entre ces bouts séparés, parfois on ne trouve point de tissu fibreux, parfois le bout inférieur s'ouvre directement dans la trachée.

Voici un exemple remarquable de vice de conformation de l'œsophage, dont la pièce est conservée au musée Dupuytren :

Enfant de trois jours, mort à l'hospice des Enfants-Trouvés. L'œsophage était constitué par deux segments distincts : le supérieur, ayant le calibre ordinaire, se terminait en cul-de-sac à un pouce du larynx, derrière la trachée, à laquelle il n'adhérait que par du tissu cellulaire ; l'inférieur suivait, à partir de l'estomac, son trajet habituel, puis venait s'ouvrir à la partie postérieure de la trachée, au niveau de la bifurcation des bronches, par un petit orifice, peu apparent, oblong, fermé par un grand nombre de plis. L'estomac et l'intestin étaient fort petits ; on introduisait à peine une des branches d'une paire de ciseaux dans l'intestin grêle (1).

Dans certains cas, l'œsophage a été trouvé double. Enfin, il existe des faits qui paraissent prouver qu'une valvule ou une coarctation fibreuse œsophagienne n'est pas incompatible avec la vie.

Une vieille femme avait manifesté depuis la première enfance une grande difficulté à avaler des aliments solides ; elle avait été réduite à ne prendre que de petites portions à la fois, sans quoi il survenait un vomissement œsophagien. A la mort, on trouva une dilatation de l'œsophage. Au-dessous du pharynx, à six travers de doigt, existait une valvule complétement circulaire, avec une ouverture d'environ un centimètre de diamètre. La valvule semblait formée de la muqueuse repliée et renfermant dans ses replis, autour de l'ouverture, une couche de fibres fermes, circulaires, tendineuses, ce qui lui donnait une grande solidité (*Bolletino delle scienze med.*, t. XIX, p. 267, et Follin, *loc. cit.*, p. 41).

(1) Parmeu, *Bulletins de la Société anatomique de Paris*, année 1835, p. 75.

SEDLOW, Diverticule œsophagien, etc. (Med. obs. and inquir., t. III, 10, et H. Lebert, Traité d'anat. path. gén. et spéc., t. II, p. 161, 1861). — A. ZINI, Cas de diverticule de l'œsophage (Sitzungsb. der Vers. d. Aerzte in Steiermark, t. XI, 1874). — EYQUEM, Des malformations congénitales de l'œsophage. Thèse de Paris, N° 401, 1875.

SECTION V

ESTOMAC

La dilatation du tube digestif formant l'estomac, ou ventricule, commence après que l'œsophage a franchi le diaphragme pour se continuer par l'orifice pylorique avec le duodénum; elle constitue une cavité revêtue d'une muqueuse spéciale et pourvue de membranes musculeuse et séreuse superposées. L'estomac peut être lésé dans toutes ses parties constituantes, mais sa muqueuse, dont les glandules fonctionnent activement pour la digestion est souvent atteinte, tantôt moins et tantôt plus qu'on ne l'a admis suivant certaines idées théoriques.

Les épithéliomes, les tumeurs dites cancéreuses ainsi que les érosions et ulcérations sont très-fréquents.

Inflammations, ulcérations, gangrène de l'estomac, gastromalacie.

1. — Gastrite catarrhale, superficielle.

Pendant l'époque où la gastrite prédominait en pathologie, la lésion stomacale était admise sans conteste, mais plutôt de conviction confiante que par une observation rigoureuse. Plus tard, les recherches approfondies de Louis et d'Andral ont fait voir les exagérations dans lesquelles on était tombé et ont réduit à des proportions déterminées les lésions réelles de l'estomac. Toutefois les altérations légères de la gastrite catarrhale ne pouvaient être appréciées qu'avec l'aide des verres grossissants; il y a, dans ces cas rares, difficiles à observer chez l'homme, à moins de circonstances exceptionnelles et plus manifestes chez les animaux, des lésions incontestables.

Homme, quarante ans, atteint d'embarras gastrique fébrile, et, au cinquième jour de la maladie, mort subitement par rupture d'un anévrysme de la crosse de l'aorte. Autopsie, vingt heures après la mort.

L'estomac ayant été fendu avec précaution le long de la petite courbure, la muqueuse est trouvée recouverte d'une matière muqueuse, transparente et présentant une réaction plutôt neutre que nettement alcaline. Une partie est coupée et

placée dans de l'alcool absolu. Le reste de l'estomac est lavé doucement et avec précaution, puis étalé dans l'eau qui le recouvre d'une épaisseur d'un centimètre environ. Plusieurs points de la surface muqueuse et une grande partie de la portion avoisinant le pylore montrent, à la loupe, une injection arborisée des plus nettes. Les glandules, qui sont entourées de ces parties vascularisées plus fortement que les autres, sont elles-mêmes plus saillantes ; sur d'autres points, il y a manifestement des ecchymoses, avec extravasat sanguin. Enfin, dans les parties où le mucus était plus foncé en couleur et un peu rougeâtre ou brunâtre, il y a de légères érosions de la surface.

La couche superficielle s'enlève difficilement, on ne peut en obtenir des lambeaux un peu étendus. A la coupe, le tissu sous-muqueux se montre infiltré ; il est épaissi, et la pression des doigts le fait diminuer de volume.

Je trouve à l'état frais, au microscope et à un grossissement faible, de 60 diamètres, les glandes à pepsine augmentées de calibre, dilatées en ampoule, les fibres conjonctives du tissu sous-muqueux sont écartées par un infiltrat transparent. A un grossissement de 400 diamètres, je trouve sur la surface libre de l'estomac des cellules d'épithélium gonflées, en tuméfaction trouble, et, en certains points, peu abondantes. Les cellules des glandules mucipares, au contraire, sont plus nombreuses et parsemées de granulations moléculaires ; le tube qui les forme, surtout près du pylore, est plus gonflé, plus rempli qu'à l'état normal.

L'infiltrat sous-muqueux est riche en granulations protéiques de $0^{mm},001$ à $0^{mm},003 = 1\ \mu$ à $3\ \mu$, solubles dans l'acide acétique.

Après durcissement dans l'alcool absolu et dans le liquide de Müller, j'ai observé les mêmes particularités : la multiplication cellulaire, les noyaux plus volumineux, les granulations protéiques abondantes, enfin, les vaisseaux agrandis dans leur calibre et parfois rompus.

On voit par ce qui précède que, dans le catarrhe aigu de l'estomac ou embarras gastrique fébrile, il y a une lésion accusée, consistant en une hyperhémie poussée jusqu'à l'ecchymose de la muqueuse, avec gonflement et excrétion augmentée des glandes mucipares. La réaction du liquide est neutre et non acide. Du reste, les expériences de W. Beaumont sur le Canadien atteint de fistule gastrique avaient démontré ce fait important de la non-sécrétion du suc gastrique, pendant un catarrhe léger de l'estomac, alors qu'il y avait un état congestif et même une hémorrhagie punctiforme de la muqueuse.

2. — Gastrite phlegmoneuse.

La gastrite phlegmoneuse n'est pas moins évidente que la gastrite catarrhale. A son degré le plus élevé, elle constitue le phlegmon diffus de l'esto-

mac ; dans d'autres cas, les collections purulentes sont délimitées et ressemblent à de petits abcès métastatiques. L'ouverture d'un abcès d'aspect furonculaire dans l'estomac peut devenir le point de départ d'une ulcération simple, longue à se cicatriser, et la même rupture, s'effectuant du côté du péritoine, détermine la péritonite suraiguë.

Homme de vingt-six ans, arrivé mourant, dans un état adynamique, à l'hôpital Saint-Antoine. Habitudes alcooliques incontestables, au dire des personnes qui l'amènent.

L'estomac étant ouvert vingt-six heures après la mort, je trouve la muqueuse rougeâtre, facile à étaler, sans former des mamelons épais, présentant de petites ecchymoses et des érosions légères, surtout vers le pylore. La muqueuse est donc hyperhémiée, épaissie, offrant sur plusieurs points de petites dépressions, irrégulièrement arrondies, par lesquelles s'écoule un liquide grisâtre et puriforme. Je compte facilement plus de douze points pareils ; sur d'autres, il y a des petites saillies qui paraissent mollasses et qui sont tout à fait rapprochées de la surface muqueuse.

A la coupe, les parois stomacales sont imbibées de fluides, dans les tissus sous-muqueux et musculaire. Les muscles sont moins rosés que de coutume et comme macérés. Les points par lesquels s'échappe le liquide puriforme sont autant d'ouvertures de petits abcès, du volume d'un pois à celui d'une amande. Les petites saillies sont constituées par de minimes collections purulentes.

Le liquide, examiné au microscope, est composé de granulations moléculaires et de leucocytes purulents, nageant dans un sérum épais. Il y a aussi de nombreuses granulations protéiques. Les fibres connectives sont écartées par l'infiltrat séro-granuleux, et les fibres musculaires sont elles-mêmes très-nettement granuleuses.

Les glandes à pepsine, examinées à un grossissement de 300 diamètres, étaient souvent distendues, remplies de granulations et de cellules gonflées, mais, sur le pourtour de l'abcès, elles étaient détruites, leur cavité était ouverte et plusieurs n'étaient plus reconnaissables.

Le péritoine n'était pas dépoli et n'offrait ni rugosités, ni pointillé hémorrhagique.

Voici un exemple d'inflammation stomacale, avec petites collections purulentes disséminées :

Homme de quarante-huit ans, alcoolique. Mort rapidement avec des symptômes d'infection purulente. L'estomac a des parois épaisses, mais il n'est pas distendu et n'offre rien à l'extérieur, au premier abord.

Après avoir fendu l'estomac, je trouve la muqueuse non mamelonnée, mais injectée et arborisée par plaques ; elle paraît ramollie, mais non ulcérée ; elle est soulevée en un très-grand nombre de points.

La coupe verticale de l'ensemble des parois mesure un centimètre sur la plu-

part des points épaissis, et, en cherchant avec soin, je remarque des endroits où sous la muqueuse se trouve du pus jaunâtre, disposé par petites plaques, épais et concrété.

Le pus existe sous la muqueuse et entre les couches musculaires ; il peut être suivi dans la majeure partie de l'estomac, constituant de la sorte de petits abcès, séparés ordinairement les uns des autres. Cependant quelques-uns, de forme irrégulière et découpée, paraissent fournis par la réunion de petites collections primitivement séparées.

Le liquide était nettement purulent, riche en leucocytes à plusieurs noyaux, ainsi que en granulations protéiques. Le tissu conjonctif et les muscles n'étaient pas altérés, ils paraissaient à l'état normal. Les glandes de l'estomac étaient plus développées ; leur partie profonde, dilatée et distendue était remplie de granulations et de cellules pressées les unes contre les autres.

La gastrite phlegmoneuse présente plusieurs variétés ; elle a été étudiée avec soin dans ces dernières années, et plusieurs traits doivent être ajoutés aux observations qui précèdent.

La membrane muqueuse semble ordinairement peu altérée, et parfois des lambeaux, de plusieurs centimètres, peuvent être détachés, suivant le procédé de Louis. La lésion est plus profonde : le pus occupe uniformément le tissu sous-muqueux ; il s'écoule par la pression, il est disposé en nappe ou en couche purulente au-dessous de la muqueuse. On a vu le pus sous le péritoine (Proust), il était d'apparence crémeuse, de couleur jaunâtre ; les muscles peuvent être peu altérés.

Andral a observé le soulèvement de la muqueuse dans toute son étendue par une couche purulente de trois lignes d'épaisseur ; le pus était infiltré dans le tissu cellulaire sous-muqueux.

Rokitansky signale l'aspect de la muqueuse ressemblant à un crible, par où s'écoule du pus. Mayer a compté dans un cas trois abcès, d'un volume d'une noix.

Actuellement on peut établir trois divisions dans la gastrite phlegmoneuse : 1° dans la première, on trouve des saillies ou des espèces de vésicopustules, ouvertes ou non, à la surface interne de l'estomac [*ventriculus pustulosus*, abcès intra-folliculaires (?), aphthes de l'estomac de certains auteurs]. Ces collections purulentes existent dans l'intérieur de la muqueuse. 2° On voit dans le tissu conjonctif, ou lamineux sous-muqueux, et entre les plans musculaires de l'estomac, des abcès locaux, circonscrits, ouverts ou non ; 3° il existe de très-nombreux abcès sous-muqueux ; ou bien une nappe ou une infiltration purulente, épaisse, est étendue à tout le viscère. Si l'ouverture de cette collection se fait par des points multiples, l'estomac a un aspect de crible très-remarquable.

En résumé, l'inflammation purulente de l'estomac peut offrir les types anatomiques suivants :

1° Abcès intra-muqueux ; 2° abcès sous-muqueux circonscrits; 3° infiltration purulente généralisée.

SESTIER, Abcès métastatique des parois de l'estomac (Bull. de la Société anatomique de Paris, t. VIII, p. 130, 1833). — G. ANDRAL, Clinique médicale, t. II, maladies de l'abdomen, 1839. — MAZET, Phlegmon diffus de l'estomac (Bull. de la Société anat. de Paris, t. XV, p. 173, 1840). — MASCAREL, Bull. de la Soc. anatomique de Paris, t. XV, p. 176, 1840. — MAUNOURY, Infiltration purulente puerpérale de l'estomac (Bull. de la Société anat., t. XVII, p. 175, 1842). — MAYER, Abcès sous-muqueux de l'estomac (Bull. de la Société anat. de Paris, t. XVIII, p. 298, 1843). — RAYNAUD (M.), Rapport sur l'infiltration purulente des parois de l'estomac (Bull. de la Société anatomique, t. VI, p. 62, 1861, et Gazette hebdomadaire, t. VIII, p. 511, 1861). — AUVRAY, Étude sur la gastrite phlegmoneuse (Thèse de Paris, 1866). — GRAINGER-STEWART, Observation de gastrite phlegmoneuse (Edinburgh med. journ., feb. 1868).

3. — Gastrite folliculeuse, diphthérique, pseudyménique, muguet de l'estomac.

Billard a signalé la *gastrite folliculeuse aiguë* des nouveau-nés ; les glandules sont saillantes, leur contenu plus volumineux.

La *diphthérie stomacale* est rare, son existence est admise néanmoins par des observateurs de grand mérite, surtout chez les enfants très-jeunes et dans les maladies infectieuses, et je crois qu'elle existe ainsi que la dipththérie de l'intestin. Mais il faut se garder de confondre entre elles les diverses productions membraneuses de l'estomac.

Les plaques pseudhyméniques diphthéritiques signalées, depuis Villermé, par Fœrster, Haberson, Howsip, Rilliet et Barthez, etc., doivent offrir la composition histologique dont nous avons déjà parlé plusieurs fois, avecd es cellules hypertrophiées et déformées. Elles sont entièrement différentes des nécrohymènes éliminées à la suite d'intoxication.

Le *muguet* de l'estomac a été décrit par Valleix (1) comme pouvant former deux larges bandes à partir du cardia, composées de grains fins et rapprochés, ou constitués par des granulations, des points jaunes, des plaques plus ou moins larges. J'ai vu l'estomac d'un enfant de quinze jours montré à la Société médicale des hôpitaux par Parrot, et à la surface duquel se trouvaient un grand nombre de petites saillies jaunâtres, arrondies, ombiliquées, espacées, ou confluentes en certains points, formant alors des plaques irrégulières. La muqueuse était injectée ; les petites saillies étaient constituées par les glandes dilatées et remplies de tubes et de spores végétaux rapportés par Parrot à l'*Oidium albicans*. En ce cas, les glandules me paraissent avoir été le siége d'un mycosis spécial, et je tiens à montrer la différence de ce muguet stomacal avec celui de la

(1) Valleix, *Clinique des maladies des enfants nonveau-nés*, p. 247, 253, 258; 1838.

bouche, par exemple, où les glandes ne sont pas constamment prises et où le muguet s'étale à la surface des papilles et sur la muqueuse.

La variole et d'autres fièvres éruptives peuvent-elles donner lieu à des lésions de l'estomac? Cela me paraît hors de doute pour la variole. Hérard en a montré un exemple en 1846 à la Société anatomique.

4. — Gastrite toxique.

D'après ce que j'ai dit en traitant de la stomatite et de l'œsophagite toxiques, on peut se représenter les lésions trouvées dans l'estomac et qui sont à peu près pareilles, ou du moins très-analogues.

Les acides concentrés et les alcalis caustiques déterminent des plaques phlacélées par destruction du tissu muqueux, suivies de phlegmasies secondaires, ayant pour effet l'élimination des parties mortifiées.

La muqueuse offre l'apparence d'un magma grisâtre, d'une bouillie noirâtre ou rougeâtre, plus ou moins étendue en profondeur, parfois suivie de perforations, et alors l'inflammation péritonéale périphérique, plus ou moins étendue, indique si cette perforation a eu lieu pendant la vie ou tout au moins si le patient a survécu pendant quelque temps.

Si l'acide était concentré, on trouve le sang très-épaissi, comme carbonisé dans les vaisseaux de la partie mortifiée et même des parties éloignées; si un alcali, au contraire, a causé la mort, le sang est plutôt diffluent et comme dissous au milieu de l'eschare.

Le microscope aide moins que la chimie dans l'étude de la gastrite toxique, résultant de poisons extérieurs.

Dans un cas de suicide par l'absorption d'une grande quantité d'acide sulfurique, observé dans le service de Rayer, j'ai trouvé les lésions suivantes extrêmement étendues et vraiment exceptionnelles :

Homme de vingt-cinq ans, fortement constitué, apporté mourant dans le service. Autopsie vingt-six heures après la mort : lèvres et bouche noires, on les dirait carbonisées ; œsophage avec des traînées noires, longitudinales, mais non perforé. Estomac petit, rétracté, offrant, dans son intérieur, une matière semblable à de la suie, et de plus, sur la plus grande partie de la surface interne, des taches noires et rougeâtres, presque confluentes, qui par le raclage s'enlèvent facilement.

La muqueuse est ratatinée dans les points non escharifiés; elle est fortement injectée ; on voit enfin deux perforations, l'une près du cardia, l'autre, sur la grosse tubérosité ; les bords des perforations sont épais et comme charbonneux. Des matières noires, venant de l'estomac, ont pénétré dans le péritoine, qui est lui-même hyperhémié et phlogosé.

Les matières stomacales et les plaques noires de la muqueuse rougissent forte-

ment le papier de tournesol. Les éléments de la muqueuse, les fibres du tissu cellulaire, ou conjonctif, et les follicules ne sont pas reconnaissables dans les plaques carbonisées; on les retrouve, au contraire, très-nets dans les endroits où la muqueuse n'est pas boursouflée.

Les vaisseaux entourant l'estomac ont des coagulations considérables. Rayer trouve des coagulations dans plusieurs artères de la poitrine et du bassin.

L'empoisonnement par les poisons irritants et corrosifs détermine presque toujours la destruction rapide de la muqueuse stomacale. Il n'en est pas de même pour les poisons hyposthénisants ou cholériformes. Dans l'empoisonnement par le sublimé corrosif, par le phosphore et par l'arsenic, la phlogose n'est pas la lésion principale, l'hyperhémie et l'hémorrhagie sont prédominantes, alors il y a certains détails qui méritent d'être indiqués, mais, de l'avis même de Tardieu, ils ne sont pas toujours pathognomoniques (1).

Chez les sujets morts après un empoisonnement sur-aigu avec le sublimé corrosif, on trouve en même temps que la muqueuse buccale gonflée, ramollie, couverte d'un enduit pultacé épais, des lésions pareilles dans l'œsophage, surtout à l'extrémité inférieure. L'estomac est en général contracté; on aperçoit par transparence dès l'ouverture de l'abdomen, une rougeur due à l'injection du réseau capillaire des parois du ventricule; on remarque des ecchymoses sous-péritonéales. Après avoir été fendu et étalé, l'estomac laisse voir une muqueuse rouge, ramollie, enflammée par places, rarement avec des plaques gangréneuses; une fois Taylor a constaté une perforation.

Mais dans quelques cas rares, la membrane muqueuse de l'estomac n'a présenté aucune érosion, aucune autre altération appréciable, qu'un peu de ramollissement (Tardieu). De plus, des lésions identiques à celles que j'ai décrites, ont été observées dans l'intoxication résultant des préparations mercurielles externes (nitrate acide de mercure, etc.). La surface interne de l'estomac a été trouvée rouge, arborisée, parsemée d'ecchymoses comme l'intestin.

J'ai observé les altérations anatomiques suivantes après un suicide par la matière phosphorée des allumettes chimiques ordinaires :

Femme de cinquante-six ans, ayant pris, pour se suicider, la pâte phosphorée de quatre paquets d'allumettes chimiques, délayée dans du bouillon chaud, morte trois jours après, à la Pitié.

(1) A. Tardieu, *Etude médico-légale et clinique sur l'empoisonnement*, in-8, p. 366, 493 et 665, 2e édit., 1875.

Ecchymoses dans l'œsophage, et surtout l'estomac, vers le pylore; les plus grandes ont un diamètre de deux centimètres, elles sont au nombre de cinq. Pas d'ulcérations; beaucoup d'autres ecchymoses dans l'intestin grêle, vers la fin de l'iléon. L'estomac, non distendu, offre la muqueuse jaunâtre, légèrement mamelonnée, à glandules un peu saillantes; il renferme un liquide sanguinolent noirâtre. Plèvres, péricarde et péritoine avec des taches d'un noir violacé, variables en grandeur, mais généralement petites, semblables à du pourpre hémorrhagique; sérosité sanguinolente dans les deux plèvres et le péricarde.

Au microscope : globules sanguins abondants, plus ou moins déformés; fibrine non appréciable, devenue probablement granuleuse; glandules stomacales chargées de graisse; foie et reins stéatosés; muscles en dégénérescence graisseuse; fibres musculaires de l'estomac à noyau plus volumineux, plusieurs avec des granulations de nature graisseuse.

L'exemple suivant montre des lésions très-accusées de l'estomac, mais non constantes, dans un cas d'empoisonnement par l'arsenic :

Homme de trente ans, ayant pris, pour se suicider, une forte dose d'acide arsénieux et ayant succombé trois jours après. Autopsie, vingt-sept heures après la mort. A l'ouverture de l'estomac, il s'écoule des matières brunâtres, qui sont recueillies pour l'analyse chimique; elles renferment de petits grains blanchâtres et jaunâtres; de petits grains pareils sont déposés à la surface de la muqueuse. Le relief des plis muqueux dans l'estomac est assez prononcé. Il existe une tuméfaction et un peu de rougeur de la membrane muqueuse, qui n'est point décomposée, ni ramollie; en un mot, sur laquelle la putréfaction ne paraît pas se produire (non plus que dans le reste de l'abdomen). Des plaques hémorrhagiques, d'un noir brunâtre ou rougeâtre, occupent une grande partie de l'organe près du cardia et de la grosse tubérosité; elles ont une grandeur variable entre elles des pièces de 5 francs et de 2 francs en argent; les intervalles paraissent à l'état sain, d'une teinte grisâtre ou rosée. Les hémorrhagies ou suffusions sanguines sont rapprochées, et, dans plusieurs endroits, de petites ecchymoses existent autour d'elles. Les plus grosses taches font une saillie d'environ un demi à trois quarts de centimètre; enfin, une seule plaque présente l'aspect gangréneux, sans odeur, mais d'une coloration un peu verdâtre et de la grandeur d'une pièce de 50 centimes; elle se trouve vers le milieu de la grosse tubérosité. La muqueuse n'est généralement pas rouge; placée sous l'eau, elle montre bien l'hyperhémie de certains points et les fortes plaques ecchymotiques en relief; de plus, des exulcérations à la surface de plusieurs plaques, enfin, une saillie des glandules stomacales. L'œsophage et l'intestin étaient hyperhémiés par places; ce dernier avec aspect psorentérique de ses petites glandes.

Des hémorrhagies étaient manifestes entre les fibres musculaires du cœur et sur les deux reins; le foie et les centres nerveux étaient atteints de dégénérescence graisseuse ou stéatosés, surtout le foie.

L'examen microscopique m'a montré les globules rouges du sang plus ou moins altérés, et la fibrine fibrillaire caractéristique de l'hémorrhagie stomacale

récente. Les glandes à pepsine étaient peu volumineuses et plusieurs étaient érodées à leur orifice. La plupart des cellules du foie étaient plus volumineuses qu'à l'état normal, elles renfermaient un grand nombre de granulations graisseuses et de la graisse sous forme de véritables petites gouttes réfractant fortement la lumière.

La rougeur de la muqueuse a été observée dans les cas d'empoisonnement par l'arsenic à haute dose, mais parfois aussi la muqueuse est simplement grisâtre. Les ecchymoses, ou infiltrations sanguines sous-muqueuses, sont les lésions ordinaires. La gangrène est exceptionnelle, ainsi que les ulcérations profondes et les perforations.

Tardieu fait remarquer expressément (*loc. cit.*, p. 367) que les lésions produites par l'arsenic ne sont pas seulement l'effet d'une action locale ; elles sont les mêmes que le poison ait été ingéré ou qu'il ait pénétré à la suite d'application externe. Roux a constaté chez une jeune fille, morte à la suite d'une cautérisation du sein par la pâte arsenicale, que la surface interne de l'estomac et une grande partie du conduit intestinal étaient phlogosés et parsemés de taches noires.

Enfin, les suites des gastrites toxiques sont importantes à connaître, et la disposition anatomo-pathologique des parties montre que beaucoup de rétrécissements pyloriques sont dus à la rétraction du tissu cicatrisé, provenant d'une mortification par poison corrosif et de l'ulcération qui en résulte. Il peut aussi s'établir des adhérences ou des communications anormales qui entravent les fonctions des organes et finissent souvent par amener la mort. On trouve alors des portions de l'estomac détruites, transformées en tissu fibreux, ou bien certaines parties sont ulcérées d'une manière chronique.

5. — Gastrite chronique.

La *gastrite chronique*, dont l'existence avait été mise en doute après les exagérations de Broussais à son sujet, peut exister seule, ou bien elle complique presque toutes les lésions stomacales anciennes; elle occupe la périphérie des ulcérations simples, des parties envahies par diverses tumeurs. La gastrite chronique se produit encore au contact des corps étrangers de l'estomac, sous l'influence de maladies diathésiques, etc.

Homme de quarante-trois ans, adonné à l'ivrognerie, mort subitement de rupture vasculaire, autopsié vingt-cinq heures après la mort.

L'estomac étant fendu et étalé, je constate l'épaisseur plus grande et la résistance accrue des parois. La muqueuse offre une teinte générale grisâtre; par

places cette coloration est devenue plus foncée, d'une teinte gris ardoisé et même noirâtre, formée par un dépôt pigmentaire, appréciable avant tout lavage, ne disparaissant point après l'action de l'eau. L'estomac ne s'étale pas en couche uniforme; il représente des plis variés, tortueux, sinueux, formant des saillies et des enfoncements (voy. fig. 20), qui rappellent l'aspect alvéolaire des ruches d'abeille (état mamelonné de Louis.). De plus, une couche de mucosités épaisses revêt la muqueuse, et cette couche de mucosités est plus prononcée dans les enfoncements. Sur quelques points, il y a de légères érosions, très-superficielles.

Après un lavage modéré, la teinte grisâtre et les parties foncées sont plus nettes, les vaisseaux capillaires de la muqueuse sont appréciables; ils sont gonflés et plusieurs sont nettement variqueux; sur beaucoup endroits il y a des ecchymoses plus ou moins récentes, reconnaissables à l'intensité de la teinte rougeâtre ou brun ardoisé.

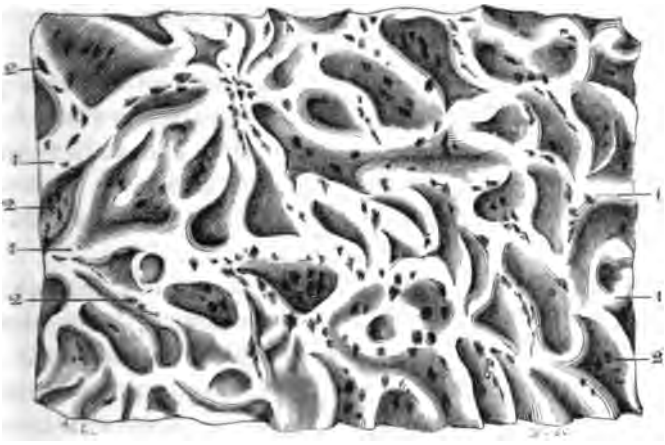

Fig. 20. — État mamelonné de la muqueuse de l'estomac. *

Avec la loupe, je constate, sur les sommets des aréoles formant cloison, des saillies glandulaires, et, vers le pylore, des villosités nettement appréciables, sous forme papillaire, plus de petites dilatations glandulaires, kystiques, de la région pylorique.

A la coupe, les membranes de l'estomac sont épaisses; sur quelques points, le tissu sous-muqueux est comme lardacé.

Au microscope et à un faible grossissement, je trouve les fibres connectives hypertrophiées, plus grosses, plus serrées, et les glandules à contours plus turgescents; quelques-unes ont leur orifice obturé, et forment ainsi de véritables petits kystes; du reste, plusieurs ont leur fond gonflé et dilaté; le fond seul est alors kystique. Sur d'autres points, les glandes à pepsine sont atrophiées.

* Fig. 20. — État mamelonné de la muqueuse stomacale ou estomac à colonnes, vu à œil nu; 1, 1, 1, 1, plis formant des circonvolutions élevées et limitant des aréoles irrégulières; 2, 2, 2, 2, ecchymoses de la membrane muqueuse.

A un grossissement plus considérable, les glandules offrent une multiplication de leur épithélium et des gouttelettes graisseuses abondantes.

Le tissu lamineux sous-muqueux montre des fibres serrées et des noyaux un peu plus volumineux qu'à l'état normal. Les éléments des tuniques musculaires sont bien reconnaissables, mais entourés de granulations protéiques.

Les lésions de la gastrite chronique, non ulcéreuse, non liée à une diathèse dite cancéreuse, et qu'on a désignée ainsi que la gastrite aiguë sous le nom de *cardiatite* quand elle siége à gauche, et de *pylorite* quand elle est bien marquée à droite, consistent en une hyperhémie avec un développement hypertrophique inégal des tissus muqueux et sous-muqueux surtout, qui sont rétractés sur certains points, d'où l'aspect alvéolaire. Les glandules à pepsine sont dilatées, avec dépôt graisseux dans leurs cellules multipliées d'une manière anormale, tandis que d'autres glandules sont atrophiées; quelques-unes sont oblitérées à leur orifice extérieur et devenues kystiques.

L'hypertrophie papilliforme de la région pylorique m'a, dans plusieurs cas, paru très-marquée ; de plus, la couche sous-muqueuse, épaissie et comme lardacée, avait, surtout près du pylore, une étendue anormale, d'où des rétrécissements véritables dans cette région. Je reviendrai sur cet état, résultant ici de l'inflammation chronique, à propos du rétrécissement et de l'hypertrophie stomacales.

L'hypertrophie de la membrane muqueuse de l'estomac n'est jamais aussi considérable à l'état aigu qu'à l'état chronique ; les aréoles ne sont pas aussi dessinées par l'épaississement aigu de la muqueuse et de ses glandules. Dans la gastrite chronique, la muqueuse proprement dite est moins hypertrophiée, moins rétractée que le tissu sous-jacent, mais alors elle devient plissée, contournée, en un mot, mamelonnée (fig. 20). Du reste, il est digne de remarque que tous ces estomacs si fortement aréolaires sont plutôt diminués qu'agrandis.

La dilatation kystique des glandules stomacales est remarquable ; elle est aussi fréquente dans la gastrite chronique que dans l'entérite, où nous la retrouverons. De plus, l'inflammation persistante favorise le développement de parties qui normalement n'existent pas; telles sont les villosités de la région pylorique, et une disposition mentionnée par Fœrster sous le nom d'état dermoïde. La gastrite chronique aide, par le développement exagéré des tissus de la muqueuse, à la production des tumeurs appelées papillomes et polypes fibreux.

J'ai déjà fait remarquer combien l'inflammation des tissus sous-muqueux occasionnait fréquemment le rétrécissement simple, mais qui, siégeant au pylore, acquiert une gravité extrême, puisqu'il peut s'accompagner de dilatation générale et produire, par la fermeture pylorique, des

accidents généraux, analogues à ceux des tumeurs cancéreuses ou autres, obstruant l'orifice gastro-duodénal.

Les parasites végétaux, entre autres les Sarcines, dont il sera bientôt question (fig. 32 et 33), sont rares dans la gastrite chronique simple.

Lancereaux a voulu établir des divisions anatomiques, répondant à des divisions pathogéniques, dans les inflammations chroniques de l'estomac, par exemple, entre la gastrite alcoolique simple et la gastrite urémique. « Si, dit-il, toutes les deux ont pour caractère commun l'épaississement de la membrane muqueuse, la teinte grisâtre ou ardoisée de cette membrane, l'altération granulo-graisseuse des glandules, toutefois, dans la gastrite urémique, l'estomac est affecté d'une manière uniforme dans toute son étendue, ses replis sont nombreux et saillants, la surface interne couverte d'un enduit visqueux, très-adhérent. Dans la gastrite alcoolique, au contraire, l'altération de la surface interne de l'estomac est limitée, inégale; la membrane muqueuse est lisse, tapissée seulement d'une faible quantité de mucus ; elle est de teinte grisâtre ou ardoisée, semée de plaques d'injection ou de taches noires, pigmentaires. Les ulcères sont assez communs dans cette dernière maladie, tandis qu'ils sont extrêmement rares dans la première (1). »

J'ai fait cette citation pour montrer la tendance de quelques auteurs à poursuivre les distinctions étiologiques dans l'anatomie pathologique elle-même. Je crois que c'est demander trop. L'observation que je rapporte d'un sujet alcoolique montre que les distinctions admises par Lancereaux ne se rencontrent pas constamment, nécessairement ; et alors elles n'ont plus le caractère pathognomonique.

A mon avis, ces données étiologiques, excellentes en pathologie et en thérapeutique, ne peuvent s'appliquer aux lésions de la gastrite chronique, lésions à peu près semblables, malgré la différence des causes.

Je reviendrai sur ces faits en traitant des ulcérations de l'estomac, et, plus tard, des diverses endocardites.

En résumé, les formes ou les variétés de la gastrite chronique ont été exagérées; on ne peut les classer d'une manière étiologique; il est impossible de les rapporter sûrement à une cause produisant toujours les mêmes effets. Il n'y a pas anatomiquement autant de gastrites chroniques qu'on l'a dit et qu'on pourrait le croire. Le plus ou moins d'altération des tissus muqueux et sous-muqueux, des glandules de l'estomac, l'état granulo-graisseux, la destruction de ces dernières, et, comme terme ultime, l'état de sclérose appelé par Brinton *linitis* (voy. p. 125), ne sont que des

(1) E. Lancereaux, *Atlas d'anatomie pathologique*, texte, p. 15, 1871.

degrés, des étapes plus ou moins avancées d'un processus inflammatoire, arrivant finalement à la sclérose, mais résultant de causes diverses, sans être sous la dépendance constante et caractéristique de quelques-unes d'entre elles.

BŒRHAAVE, Ventriculi inflammatio, in Aphorismos Commentaria Gerardi van Swieten. Ed. Parisiis, t. III, p. 144, 1771.— BROUSSAIS (F.-J.-V.), Histoire des phlegmasies chroniques, etc. Paris, 1808 et 3e éd., t. II, 1822. — LOUIS (P.-C.-A.), Du ramollissement, etc., de la muqueuse de l'estomac (Archiv. gén. de médecine, 1re série, t. V, 1824). — ANDRAL (G.), Clinique médicale, maladies de l'abdomen, t. II, 1839. — FRERICHS, Art. VERDAUUNG, in Wagner's Handwörterbuch der Physiologie. Braunschweig, 1846. — FOX (W.), Diseases of the Stomach, in A System of Medicin, edited by J. Russell Reynolds, London, t. II, 1868. — BOTTENTUIT (E.-L.), Des gastrites chroniques, thèse de Paris, n° 107, 1869. — BRINTON (W.), Lectures on the Diseases of the Stomach, etc., 2e édit. London, 1864, trad. par A. Riant. Paris, 1870.

6 — Ulcère simple de l'estomac.

Le nom d'ulcération simple, ou d'*ulcère simple*, donné par Cruveilhier par opposition aux autres ulcérations stomacales produites par la destruction de néoplasmes, par exemple, nous paraît le meilleur de tous ceux qui ont été proposés. Les expressions : ulcère perforant (Rokitansky), ulcère chronique rond (Niemeyer), ulcère de l'estomac (Brinton), gastrite ulcéreuse (Valleix), érosion folliculaire ou aphtheuse, érosion hémorrhagique, etc., se rapportent à des modalités de l'ulcération simple, mais ne lui conviennent pas d'une manière aussi complète.

Cruveilhier a eu l'incontestable mérite, dès 1830 et surtout en 1838, d'avoir séparé nettement l'ulcère simple de l'estomac des autres érosions ou solutions de continuité de nature dite cancéreuse, épithéliale ou autre. Presque à la même époque (1839), Rokitansky arrivait au même résultat, mais en attribuant à une gangrène partielle l'ulcération qui tendait à la perforation du viscère.

L'ulcère simple de l'estomac en activité présente les caractères ci-après :

Femme de vingt-quatre ans, observée plusieurs fois à l'hôpital Saint-Antoine, ayant un ulcère simple diagnostiqué pendant la vie. Elle est entrée une dernière fois dans mon service avec une pneumonie au troisième degré, dont elle est morte le lendemain. L'estomac fendu permet de voir sur la petite courbure une ulcération transversale, de trois centimètres et demi de long sur deux centimètres de largeur, plus une seconde ulcération, placée à un centimètre et demi en avant de l'anneau pylorique. Cette dernière ulcération est de la grandeur d'une pièce de monnaie, ayant près de deux centimètres de diamètre et bien arrondie.

La première ulcération occupe toute l'épaisseur de la muqueuse. Les bords ne sont pas épaissis, ni décollés, et, au-dessous, les fibres musculaires sont recou-

naissables après un lavage pratiqué avec soin pour enlever une couche muco-pultacée.

La surface du second ulcère est grisâtre; les bords sont très-légèrement épaissis, mais coupés droit, sans que les parois soient relevées fortement, ni décollées : on les dirait faits avec un instrument et à l'emporte-pièce.

Enfin, entre la face postérieure et la petite courbure de l'estomac, assez près du deuxième ulcère déjà noté, je trouve une cicatrice nettement délimitée, déprimée, d'aspect fibreux, non tomenteuse et tiraillant les tissus voisins. La cicatrice occupe toute l'épaisseur des parois stomacales, et le péritoine lui adhère fortement; il y a même une telle rétraction, que l'estomac paraît, en ce point, rétréci et devenu biloculaire. La cicatrice est nette, c'est-à-dire sans altérations à sa surface, ni érosion, ni déchirure appréciables.

Le premier ulcère et le second étaient tapissés d'une matière muco-grisâtre qui, à l'examen microscopique, m'a offert des globules de pus (leucocytes de diverses grandeurs), quelques-uns granuleux, et, de plus, des granulations moléculaires; enfin, des éléments végétaux mal définis, spores et mycélium. Je ne les ai pas trouvés semblables à ceux du muguet (*Oidium albicans*).

Les fibres musculaires situées sous l'ulcération étaient granuleuses; de plus, la base elle-même était indurée et renfermait de nombreux éléments embryoplastiques et des cellules fusiformes au milieu d'un tissu conjonctif à fibres lamineuses ordinaires.

Il n'y avait point d'éléments épithéliaux accumulés; les glandes voisines offraient une augmentation de leur contenu; plusieurs étaient distendues à un point exagéré, et d'autres avec des ruptures et un état granulo-graisseux de leurs éléments, toutefois sans multiplication d'épithélium. Les vaisseaux plus volumineux étaient intacts, non athéromateux, les capillaires que j'ai examinés avoisinant les ulcérations n'étaient pas granuleux; leur calibre était conservé et leur intérieur sans coagulations.

Dans le fait suivant, l'ulcère simple a produit la mort par hémorrhagie :

Homme de vingt-neuf ans, mort de gastrorrhagie, à l'hôpital de la Pitié.

L'estomac rempli de caillots est débarrassé de ceux-ci et puis placé dans l'eau. Je remarque de suite une perforation située en arrière et un peu au-dessous de la petite courbure, sur l'artère splénique. Cette perforation a eu lieu exactement au centre d'un ulcère simple, mesurant deux centimètres de diamètre, de forme arrondie et infundibuliforme; l'orifice perforant laisse à peine pénétrer la pointe d'un stylet de trousse, mais c'est par là que le sang s'est écoulé. Pas de thrombus ni de caillots d'aucune sorte dans l'artère fendue et examinée avec soin. Vaisseaux capillaires paraissant à l'état normal.

Sur un autre point, dans la région pylorique de l'estomac, je trouve une ulcération ou plutôt une fissure sur une cicatrice siégeant près du pylore, à deux centimètres de celui-ci. Cette cicatrice, profonde, rétractée, a contracté des adhérences avec le foie; le péritoine adhère parfaitement au tissu hépatique.

La portion érodée de la cicatrice renferme des globules sanguins, et la cica-

trice elle-même est composée, au microscope, de fibres lamineuses, sans épithélium, sans noyaux libres.

Aucune tumeur, ni épithéliale, ni fibreuse, n'existe dans l'estomac, ni dans les autres organes soigneusement examinés.

Les observations précédentes montrent l'ulcère simple, ou rond, ou perforant de l'estomac en activité et en réparation. Dans la seconde observation, une récidive avait eu lieu sur une cicatrice ancienne. La perforation, atteignant un vaisseau important de l'estomac, avait causé la mort par hémorrhagie.

Les lésions si nettes de l'ulcère simple de l'estomac indiquent bien sa différence avec les néoplasmes ulcérés et les autres solutions de continuité dont l'estomac peut être le siége.

Les causes de l'ulcère simple sont multiples : une partie de la muqueuse étant perforée par un abcès vidé à la surface de l'estomac ; une portion de la muqueuse se trouvant dépourvue de son mucus protecteur ; ou dépouillée après élimination d'eschare, est facilement attaquée par le suc gastrique et digérée en quelque sorte. Il y a toujours, pendant la vie, le phénomène de digestion par le suc gastrique, qui se produit après la mort, et qui a si longtemps occupé les pathologistes sous le nom de ramollissement stomacal, gélatiniforme, blanc, noir, etc.

Ces causes ne sont pas les seules, et l'ulcère simple peut encore résulter d'une lésion traumatique laissant une surface accessible à l'activité du suc gastrique. Parfois, l'ulcère a pour point de départ un follicule enflammé, ouvert, ou une perte de substance résultant de la fonte d'une gomme. On voit de même l'ulcération survenir après une hémorrhagie légère sous-muqueuse et interstitielle. Quand la muqueuse disparaît devant le petit extravasat sanguin, la solution de continuité produit l'ulcère simple. Celui-ci résulte encore de l'action d'une substance toxique, et, enfin, il n'est pas impossible que l'oblitération de ramuscules vasculaires et la mortification de la membrane anémiée donnent lieu à l'ulcère simple.

Dans tous les cas, la solution de continuité produite par l'ulcère est nette sur les bords et comme taillée à l'emporte-pièce. Point d'épaississement calleux, végétant, ni de décollement étendu. L'induration ne se remarque que sur des ulcérations anciennes, et les cicatrices formées ne sont pas végétantes, même quand une récidive a lieu.

Souvent on trouve des ulcérations d'âge différent, qui permettent de bien saisir les divers âges ou phases de l'ulcération, parfois l'hémorrhagie interstitielle et, à côté d'elle, l'érosion de points semblables ou périfolliculaires.

La cicatrisation assez fréquente des petits ulcères simples sépare nettement ces ulcères de l'épithéliome stomacal. La terminaison par perforation leur est commune, mais elle est bien plus fréquente dans l'ulcère simple. De plus, l'ouverture de vaisseaux volumineux lui appartient presque en propre ; il est rare que les néoplasies stomacales, qui s'accompagnent si souvent d'hémorrhagies capillaires, déterminent la perforation d'une artère de moyen calibre. Enfin, l'ulcère simple ne détruit pas constamment les tissus auxquels il vient d'adhérer; le foie, la rate, comblent la perforation, et comme il ne provient pas d'une maladie diathésique, c'est un accident local.

MATHEW BAILLIE, Morbid Anatomy of the human Body, 1re éd., 1804. 2e éd., London, 3e fascicule, p. 55-57, pl. V, 1812. — ABERCROMBIE (J.), Obs. sur l'inflammation et l'ulcération de l'estomac (Edinburgh medical and surgical Journal, January 1824). — CRUVEILHIER (J.), Anat. path. du corps humain. In-folio, livr. X, pl. 5 et 6; livr. XX, pl. 5 et 6. Paris, 1830-1842. — Sur l'ulcère simple chronique de l'estomac (Revue médicale, février 1838). — Mémoire sur l'ulcère simple de l'estomac (Archiv. génér. de médecine, 5e série, t. VII, p. 149 et 442, 1856). — SESTIER, Ulcère fort étendu de l'estomac, simulant un cancer de cet organe (Bull. de la Société anatomique de Paris, t. VII, p. 42, 1832). — ROKITANSKY, De l'ulcère perforant de l'estomac (Oester. med. Jahrb., t. XVIII, cah. 2, 1839; et Archiv. gén. de médecine, 3e série, t. VIII, p. 195, 1840). — BRYANT, Ulceration of the Stomach, fatal hemorrhage (London med. surgic. Review, juillet 1841). — DAHLERUP, De ulcere ventriculi perforante. Hafniæ, 1841. — JAKSCH, Prager Vierteljahrschrift, 1842. — EKMAN, On ulcus ventriculi perforans. London, 1850. — ROLL, De ulcere ventriculi perforante. Amstelodami, 1851. — LUTON (A.), Recherches sur quelques points de l'histoire de l'ulcère simple de l'estomac (Recueil des travaux de la Société médicale d'observation de Paris, 1858, et Dictionnaire de méd. et de chirurgie pratiques, t. XIV, p. 220 et suiv.). — MULLER (L.), Das Corros-Geschwür im Magen und Darmkanal. Erlangen, 1860. — BUY, Essai sur l'ulcère simple de l'estomac, thèse de Paris, 1862. — CAZENEUVE, Ulcère simple de l'estomac (Bull. médical du nord de la France, 1862). — ZANDYCK, Ulcère simple de l'estomac et ulcère perforant du duodénum (Bull. médical du nord de la France, 1862). — INZANI e LUSSANA, Dell'Ulcera perforante dello Stomaco (Ann. univ. di med., 1862). — LEUDET, Des ulcères de l'estomac à la suite des abus alcooliques (Actes du Congrès médic. de Rouen. Paris, 1863). — ANSTETT, De l'ulcère chronique de l'estomac, thèse de Strasbourg, 1863. — GIRAULT, De l'ulcère simple de l'estomac, thèse de Paris, n° 100, 1867. — THIEFELDER, Fistule gastro-duodénale survenue à la suite d'un ulcère de l'estomac (Deutsches Archiv. für Klinik Med., t. IV, p. 33, 1868). — TOULMOUCHE (A.), Des ulcères de l'estomac (Archives gén. de médecine, 6e série, t. XIV, 1869). — LEMOINE, De l'ulcère simple de l'estomac, thèse de Paris, n° 321, 1872. — JAGO, Estomac en forme de sablier avec cicatrices (Med Times and Gazette. 1872). — WOOD, Cas de cicatrice de l'orifice pylorique consécutive à un ulcère stomacal (British med. Journ., t. V, p. 758, 1874).

3. — Ulcérations stomacales diverses.

Les *exulcérations légères* du catarrhe aigu et celles de la gastrite chronique, ou des maladies infectieuses, sont irrégulières, allongées, non taillées à pic.

En précisant les lésions de l'ulcère simple, j'ai cherché à faire voir que la solution de continuité, qui lui donnait naissance et qui rendait la mu-

queuse stomacale accessible à l'action du suc gastrique, constituait le fait principal. L'accident local ne provenait pas d'une maladie constitutionnelle, les causes étaient accidentelles, non spécifiques.

Les *ulcérations des néoplasmes* ne diffèrent donc de l'ulcère simple que par la tendance du tissu nouveau à s'accroître et à végéter, malgré l'activité digestive du suc gastrique. Les ulcères dits cancéreux ont des bords relevés, un fond végétant, ils sont irréguliers et non arrondis exactement; ceux que la syphilis peut produire par destruction de gommes, les solutions de continuité provenant de fonte de tubercules, d'adénomes, de lymphomes ulcérés, diffèrent pareillement de l'ulcération simple. Le tissu de nouvelle formation, qui sert de base à l'ulcère, fournit le signe distinctif, car dans l'ulcère simple les éléments seuls de la muqueuse entourent celui-ci.

8. — Gangrène de l'estomac.

La gangrène de l'estomac peut résulter de l'inflammation de la muqueuse chez les nouveau-nés (Billard); elle a été observée dans plusieurs maladies infectieuses, telles que le typhus, la pustule maligne, etc.; elle accompagne constamment la destruction plus ou moins profonde des tuniques de l'estomac par des poisons corrosifs, des liquides brûlants.

Les eschares, rejetées parfois pendant la vie, offrent, plus ou moins reconnaissables, les éléments de la muqueuse, fibres conjonctives et glandules.

9. — Gastromalacie.

Le ramollissement gélatiniforme n'a qu'un intérêt historique. Cruveilhier l'avait décrit comme propre aux sujets succombant dans un grand état de faiblesse, dans des affections graves, l'état puerpéral, etc., surtout chez les enfants mal nourris. La membrane muqueuse tuméfiée, demi-transparente, grisâtre, se réduisait en pulpe sous la pression des doigts. Il y avait, dans ces faits, une digestion des parois muqueuses gastriques, arrivant peut-être avant la mort et se continuant après dans de fortes proportions.

Les ramollissements blanc et noir admis par Rokitansky ne diffèrent du précédent que par la coloration différente des parties de l'estomac : dans l'un, la coloration rappelle celle du blanc d'œuf légèrement cuit; dans l'autre, la coloration provient de détritus formés avec l'hématine ou le pigment du sang altéré et sorti de ses vaisseaux. Il n'y a donc, dans la gastro-

malacie de formes diverses, rien de plus qu'une altération par fluidification de tissu et le plus souvent cadavérique.

Hypertrophies et néoplasmes de l'estomac.

1. — Hypertrophie générale et partielle; atrophie; limite.

L'*hypertrophie générale* des tuniques de l'estomac est comparable à celle de l'œsophage, portant tantôt sur la couche musculaire, tantôt sur le chorion muqueux, et alors rétrécissant la cavité en rétractant tout l'estomac. De la sorte est produite une hypertrophie concentrique. Dans les cas où toutes les tuniques sont hypertrophiées, on les distingue sur la coupe et à l'œil nu.

L'*hypertrophie partielle* est plus fréquente dans la région pylorique; du reste, il est rare que, dans ces cas, il n'y ait pas de lésion concomitante : souvent le développement de papillomes ou de kystes accompagne l'état mamelonné de la muqueuse, car cette hypertrophie de

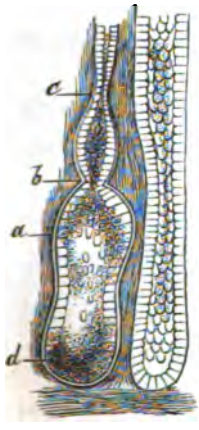

Fig. 21. — Glande tubuleuse de l'estomac commençant à se rétrécir et à devenir kystique *.

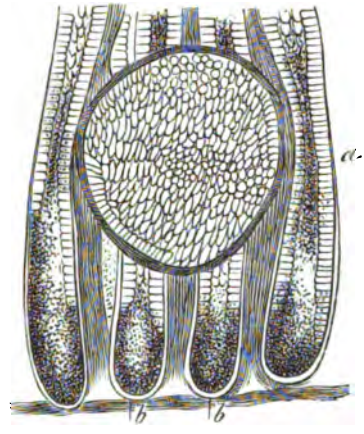

Fig. 22. — Glande tubuleuse de l'estomac devenue kystique **.

certains éléments comprime les organes glandulaires ou favorise le développement de tumeurs.

* Fig. 21. — La glande tubuleuse située à gauche est resserrée aux points *c* et *b*; *a*, membrane limitante épaissie ; *d*, dégénérescence graisseuse du contenu (W. Fox).

** Fig. 22. — Kyste formé par une glande tubuleuse et rempli d'épithélium prismatique. *a*, tube gastrique adjacent dont le contenu est en dégénération graisseuse; *b*, *b*, membrane limitante épaissie (W. Fox).

Ainsi, dans l'hypertrophie générale ou partielle de la muqueuse de l'estomac, suite ordinaire de la gastrite chronique, on trouve l'état mamelonné de cette muqueuse relevée en plis et, suivant l'expression de Trousseau, l'estomac à colonnes. La saillie des glandules est manifeste, des végétations polypiformes se produisent, mais, plus tard, quelques-unes des glandes tubuleuses se sont modifiées; elles se sont resserrées par places (voy. fig. 21); d'autres sont devenues hystiques, par suite de l'oblitération du conduit vers la partie supérieure, c'est-à-dire au moment où elles vont atteindre le bord libre de la muqueuse stomacale (Voyez figure 22).

L'*atrophie* des tuniques stomacales est l'état opposé à celui qui vient d'être indiqué. Parfois plusieurs éléments sont en voie d'atrophie à côté d'autres éléments exubérants ou hypertrophiés. Alors, pendant que le derme muqueux devient prédominant, plusieurs glandules sont en développement kystique, à côté d'autres qui se trouvent en régression ou en dégénérescence graisseuse.

Un fait remarquable et aujourd'hui bien observé est celui de l'état graisseux des tubes ou des glandes à pepsine, suivi de leur atrophie partielle ou générale. Il ne faudrait donc pas admettre que l'état mamelonné fût toujours un indice d'hypertrophie ; celle-ci est souvent accompagnée de l'atrophie concomitante.

Les tubes gastriques peuvent avoir une partie de leur surface interne envahie par de la graisse sous forme de granulations et même de goutte-

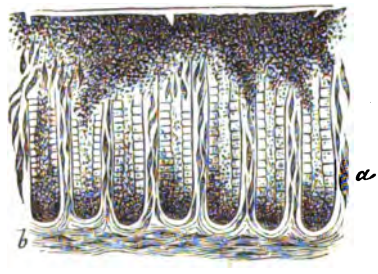

FIG. 23. — Muqueuse et glandes tubuleuses de l'estomac en dégénérescence graisseuse *.

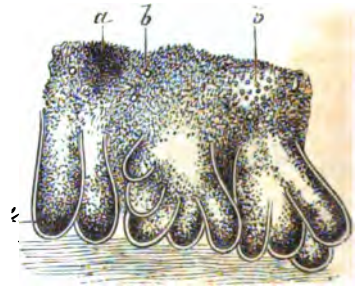

FIG. 24. — Glandules de l'estomac en voie d'atrophie **.

lettes (voy. fig. 23); leur orifice communique largement avec une couche granulo-graisseuse, et finalement (fig. 24) une grande partie, tant des tubes

* FIG. 23. — Glandes tubuleuses à contenu granulo-graisseux, surtout dans leur fond et vers leur orifice devenu indistinct; *a*, tissu interstitiel et *b*, derme muqueux (W. Fox).

** FIG. 24. — Glandes tubuleuses, avec la membrane limitante épaissie, *c*, et remplies de granulations graisseuses. *a*, petites masses de pigment; *b*, *b*, globules graisseux libres (W. Fox).

gastriques à pepsine que des glandules muqueuses, sont détruits, d'abord en partie puis totalement. On comprend que, dans ces cas, les fonctions de l'estomac soient compromises, et que l'atrophie des glandules tubulaires de la muqueuse amène tous les accidents d'une dyspepsie opiniâtre.

Rokitansky admet une atrophie spontanée, marastique, avec disparition des glandes à pepsine. Il la considère comme très-rare.

Sclérose stomacale ; linite. — A la suite de l'abus de l'alcool, il peut arriver que par infiltration plastique et puis néo-formation conjonctive, un véritable état scléreux se produise. Cet état, regardé par Brinton comme propre aux buveurs, envahit une partie, surtout vers le pylore, ou la totalité de l'estomac ; il est caractérisé par le développement exagéré de la trame conjonctive interstitielle. En somme, c'est une inflammation chronique, moins nouvelle qu'on ne l'a dit, et ayant des rapports avec certaines formes de cirrhose hépatique et rénale.

Voici le résumé des lésions, d'après Brinton :

L'estomac présente une teinte grisâtre et une opacité particulières, tenant à la tunique péritonéale, de teinte plus foncée qu'à l'ordinaire. Le poids de l'estomac est accru ; les parois dures ne s'affaissent pas et résistent comme une grosse artère ou une poire en caoutchouc.

L'épaisseur est six à huit fois plus grande qu'à l'état normal. Malgré cet épaississement, les différents tissus restent encore distincts les uns des autres. Mais les couches musculeuses, le tissu cellulo-fibreux, la membrane muqueuse, tout a pris un air de ressemblance anormale. Ces tissus doivent l'augmentation de leur épaisseur à la présence d'une même substance, dont l'infiltration uniforme est un des caractères de la lésion. La dissection montre, dans la masse bleuâtre formant les parois, un tissu dur, demi-élastique, fibreux, ressemblant aux cicatrices indurées ou aux bords des ulcères simples.

Au microscope, on trouve une masse fibreuse, à l'état rudimentaire, plus ou moins mélangée avec les tissus normaux de l'estomac, composée de filaments ondulés, plus ou moins distincts ; les vaisseaux y sont rares ; on n'y voit pas de fibres jaunes ou élastiques, mais çà et là quelques cellules et quelques noyaux.

Brinton a proposé le terme : *linitis*, linite, pour désigner cet état scléreux, qu'il distingue de la gastrite interstitielle, de l'hypertrophie simple et de l'infiltration fibroïde.

2. — Myomes, fibromes, adénomes, lymphomes, etc.

A. *Myomes.* — L'hypertrophie musculaire ne constitue pas seule les myomes de l'estomac. Les tumeurs que l'on trouve dans l'intérieur du ventricule, et qui sont formées par du tissu musculaire, ont ordinaire-

ment l'apparence de polypes. D'abord interstitielles, ces tumeurs, du volume d'un pois ou d'une amande, font saillie du côté de la muqueuse et se pédiculisent ensuite. Souvent elles sont multiples; j'en ai observé quatre sur un même sujet; elles étaient de la grosseur d'un pois, leur consistance était ferme, un peu élastique.

En disséquant ces myomes, on les trouve reliés avec des faisceaux musculaires; le microscope y fait constater des fibres musculaires stomacales avec un noyau qui est parfois difficile à voir. Les contours des fibres lisses ont quelquefois une série d'ondulations ou de nodosités.

B. *Lipomes.* — Les lipomes sont ordinairement pédiculés, arrondis ou oblongs, peu considérables, constitués, au microscope, par des fibres lamineuses et des cellules remplies de gouttelettes ou d'une grosse goutte huileuse. Ils sont souvent multiples. Le tissu adipeux, néoplasique, arrive dans la cavité stomacale tantôt en refoulant la membrane muqueuse, et tantôt il se porte du côté du péritoine, en écartant les fibres de la tunique musculeuse.

C. *Fibromes; papillomes.* — Les *fibromes* de l'estomac ont souvent, comme les précédentes tumeurs, la forme de polypes; ils sont, au début, profondément situés et, plus tard, on les trouve revêtus de la muqueuse plus ou moins hypertrophiée dans ses glandules. Rokitansky les croit plus fréquents dans la région du cardia et vers la petite courbure.

Le microscope fait constater, dans les fibromes, les fibrilles ordinaires du tissu fibreux ou lamineux, ayant de 1 à 2 μ de large, parfois des éléments embryo-plastiques sous forme de cellules ou de noyaux.

Les *papillomes* d'aspect villeux viennent de la muqueuse; ils peuvent être pédiculés, avec une consistance mollasse; ils sont très-développés parfois dans la région pylorique. Ce sont des productions fibrillaires, jeunes, fuso-cellulaires, revêtues de leur épithélium cylindrique. Cornil et Ranvier (1) ont représenté des papilles de nouvelle formation, parfois très-allongées sur la muqueuse stomacale.

D. *Adénomes.* — Les *adénomes* de l'estomac ne sont pas rares; ils proviennent d'une hypertrophie spéciale et d'un bourgeonnement des glandules stomacales, d'où résulte une saillie polypeuse. Les petits adénomes de l'estomac sont mollasses et vasculaires.

A la coupe, il n'y a pas de suc; au microscope, on trouve des amas de cellules cylindriques; d'autres cellules sont hypertrophiées et devenues rondes, réfringentes. Sur des coupes durcies, on voit des tubes en long, avec

(1) Cornil et Ranvier, *Manuel d'histologie pathologique*, t. I, p. 288, fig. 152, et p. 298, fig. 157, 1869.

des culs-de-sac plus ou moins étagés et espacés. Le tissu connectif intermédiaire est tantôt très-peu abondant, tantôt, au contraire, hypertrophié; souvent les cellules sont en transformation colloïde; sur la section en travers, les tubes sont bordés de cellules cylindriques. La rétention du liquide dans les glandules oblitérées les fait ressembler aux œufs de Naboth, c'est-à-dire aux follicules fermés et dilatés de la muqueuse du col utérin. Lancereaux a représenté un cas curieux d'adénome stomacal (1).

L'état villeux de la surface coïncide souvent avec la dilatation kystique; de là des états complexes. Virchow, Cornil et Ranvier ont donné des figures d'adénomes kystiques avec développement du tissu connectif et des glandules (*loc. cit.*, fig. 156 et 157). Les polypes muqueux ne sont très-souvent que des adénomes avec kystes plus ou moins développés des glandes gastriques, revêtus par une muqueuse épaissie et très-vasculaire.

Les follicules gastriques hypertrophiés, dans la gastrite chronique, et devenus kystiques, nous ont déjà occupé (voy. fig. 22). Ils peuvent alors, en augmentant de volume ainsi que les éléments conjonctifs environnants, constituer, ainsi qu'il vient d'être dit, les polypes muqueux. On voit d'abord un soulèvement de la muqueuse, surtout sur les replis de l'estomac mamelonné ou à colonnes, puis une tumeur du volume d'un pois, d'une amande et même plus. On trouve parfois un grand nombre de ces petites productions, fixées au nombre de 5 à 6 ou 10, sur une base commune. La teinte est rougeâtre, la consistance molle. Les tubes à pepsine sont dilatés, d'autres forment des kystes remplis de mucus ou de cellules déformées. Le tissu conjonctif intermédiaire est souvent infiltré et largement cloisonné.

D. *Lymphadénomes.* — Les tumeurs lymphoïdes de l'estomac, dites *lymphadénomes*, ont un aspect particulier. Ce sont des saillies bosselées, ayant 2 à 5 centimètres de long et 2 à 3 d'épaisseur, grisâtres, offrant souvent des taches rougeâtres, résultant d'ecchymoses; elles ont la surface molle, avec des saillies contournées, rappelant les circonvolutions intestinales; elles sont fort souvent ulcérées. J'ai vu de ces tumeurs chez des sujets en apparence assez bien portants, et qu'on avait prises, à l'autopsie, pour des cancers encéphaloïdes, auxquels elles ressemblaient extrêmement.

Les lymphadénomes de l'estomac reposent sur une base épaissie, la muqueuse est indurée autour. Après durcissement, on voit nettement, sur la coupe perpendiculaire de la tumeur, des glandes tubuleuses devenues graisseuses, et, entre elles, un tissu conjonctif réticulé, caractéris-

(1) E. Lancereaux, *Traité d'anatomie pathologique*, t. I, p. 409, fig. 133, 1875.

tique. Les glandes, comprimées par les cellules environnantes, s'atrophient et on ne trouve plus alors que le tissu réticulé du lymphadénome avec des débris de glandes, ou même ce tissu tout seul.

Lancereaux a vu quinze à vingt tumeurs grisâtres ou rosées, hémisphériques, irrégulièrement arrondies, du volume d'une petite noisette, faisant saillie à la surface de la muqueuse épaissie de l'estomac (1). Cruveilhier a signalé un fait qui se rapporte à cette altération : La surface interne du ventricule présentait un grand nombre de replis sinueux, affectant la disposition des circonvolutions cérébrales et dirigés de l'orifice cardiaque vers l'orifice pylorique, à une petite distance duquel ils s'arrêtaient. Indépendemment de ces replis, la muqueuse épaissie de l'estomac offrait une multitude de petites granulations plus ou moins saillantes à la surface.

E. *Angiomes.* — Il n'est point sûr que de véritables angiomes pareils à celui que je ferai connaître pour l'intestin aient été rencontrés dans l'estomac. Rokitansky a signalé des polypes télangiectasiques ; Barth a présenté à la Société anatomique une tumeur de l'estomac polypiforme, implantée au-dessus du pylore, très-vasculaire, peut-être érectile (2).

F. *Productions cartilagineuses et calcifiées.* — Andral mentionne dans son *Anatomie pathologique* le fait d'une masse véritablement cartilagineuse, développée au milieu du tissu cellulaire sous-muqueux de l'estomac (3). Il semblait, en coupant cette masse, qu'on incisait un cartilage costal. Une tumeur cartilagineuse a été trouvée par Dieffenbach chez une femme qu'on croyait atteinte d'une tumeur ovarique squirrheuse. L'estomac très-épaissi était cartilagineux, et la paroi antérieure avait un pouce d'épaisseur. Malgré l'affirmation d'Andral, s'agit-il, dans ces faits, de fibromes ou d'enchondromes avec tissu cartilagineux réel, de nouvelle formation, comme nous l'entendons aujourd'hui ?

J. Webster a publié un fait d'une obstruction du pylore par un corps cartilagineux, du volume d'un bouchon de bouteille et contenant un grand nombre de pointes osseuses. Ne faudrait-il pas dire : pointes ossiformes et calcifiées ?

Virchow a fait connaître, dans ses *Archiv* (t. VIII, p. 103, et t. IX, p. 618), des concrétions calcaires siégeant dans le tissu conjonctif interglandulaire, et entre les faisceaux des muscles lisses. Ces concrétions avaient l'aspect de points et de traînées blanchâtres.

G. *Mélanose.* — La *mélanose* ne compliquant pas les tumeurs, et, de

(1) E. Lancereaux, *Traité d'anatomie pathologique*, t. I, p. 319-320, 1875.
(2) Barth, *Bulletin de la Société anatomique*, t. XXIV, p. 47, 1849.
(3) Andral (G.), *Précis d'anatomie pathologique*, t. I, p. 276, 1829.

plus, étant distincte de la pigmentation simple de la muqueuse de l'estomac, est très-rare. Andral rapporte qu'en ouvrant l'estomac d'une femme de 50 ans, morte à la Charité, en 1826, il trouva un liquide noir comme de l'encre, qui, mis en contact avec du linge et du papier blanc, leur donnait une teinte semblable à celle qu'aurait produite sur eux l'apposition de la choroïde. La surface interne du ventricule était parsemée d'un grand nombre de taches d'un noir foncé, toutes exactement circulaires ou ovalaires et de la grandeur d'une pièce de un franc et de deux francs. La muqueuse était noire dans toute son épaisseur (1).

Il n'y avait pas eu de vomissements pendant la vie; sans doute, que l'élimination du pigment, ajoute Andral, se faisait d'une manière insensible, ou qu'elle n'a commencé que peu de temps avant la mort.

3. — Epithéliomes, tumeurs cancéreuses de l'estomac.

Sous le nom de cancer de l'estomac on a compris plusieurs espèces de tumeurs différentes les unes des autres au point de vue histologique. De plus, des auteurs de mérite considérant le carcinome comme différent de l'épithéliome ont établi une distinction fictive, à mon avis, mais qui a augmenté le nombre des lésions stomacales, au lieu de réunir des faits du même ordre. Je vais successivement passer en revue les diverses formes de l'*épithéliome stomacal* et je résumerai ensuite, comme je l'ai fait pour la langue (voy. p. 40), les généralités se rapportant à l'épithéliome cylindrique et à l'épithéliome glandulaire.

Voici un exemple d'*épithéliome cylindrique, papilliforme* de l'estomac, ou cancer épithélial cylindrique de cet organe :

Homme de cinquante-six ans, ayant offert pendant la vie une tumeur de la région pylorique, mort rapidement dans le marasme à l'hôpital Necker.

Je trouve près du pylore une tumeur étalée en cercle complet, formant une large saillie papillaire non ulcérée, composée de moyennes et petites végétations d'un gris rougeâtre, friables, pédiculées, qui obstruent l'orifice stomaco-duodénal, sans cependant être posées absolument sur lui. Ces végétations coupées donnent peu de suc. La muqueuse fendue en ce point est épaissie ainsi que les tissus sous-jacents. Les parois stomacales, au niveau de la tumeur, mesurent 2 centimètres, et on voit que les fibres connectives du chorion muqueux formant une couche épaisse, dense, fibroïde, blanchâtre, sont principalement atteintes. La lésion occupe le tissu conjonctif sous-muqueux et s'étend aux muscles hypertrophiés. Le péritoine est indemne.

(1) Andral (G.), *Note sur un cas de mélanose de l'estomac* (Archives gén. de médecine, 1re série, t. X, 1826).

Dans d'autres points de l'estomac, la muqueuse est mamelonnée, le ventricule est légèrement dilaté. Le contenu n'offre que des mucosités, mais non des matières noirâtres.

Examinée de suite au microscope, une coupe perpendiculaire à la muqueuse fait constater des papilles bien saillantes, offrant de l'épithélium cylindrique et, par places, des noyaux plus développés à nucléole brillant.

Les glandules, non-seulement les tubes à pepsine, mais aussi les petites glandules composées pyloriques ont leur intérieur rempli de granulations réfringentes et de cellules dont le noyau est plus volumineux qu'à l'état normal. De plus, leurs contours membraniformes anhystes sont effacés, et des noyaux nombreux ainsi que des cellules épithéliales infiltrent la muqueuse.

Le tissu sous-muqueux est épaissi, formé de fibres conjonctives volumineuses, larges de 1 à 2 μ et parmi elles de nombreux corps embryoplastiques, cellules et noyaux libres. Les cellules épithéliales, surtout dans le fond des tubes et dans les parties dilatées ou ectasiées, sont inégales en volume. La plupart sont arrangées régulièrement le long des parois, les autres inégales entre elles, moins régulièrement cylindriques, offrent des granules graisseux réfractant fortement la lumière. Les vaisseaux sont dilatés dans la couche sous-muqueuse. Les fibres musculaires sont sans altération notable.

Après durcissement et sur plusieurs coupes minces, je trouve très-nettement des papilles de longueur différente, plusieurs renflées en massue d'une manière plus ou moins régulière et dont l'intérieur est rempli de fibres lamineuses, de granulations fines, ainsi que de vaisseaux. Sur des coupes en travers de ces excroissances papillaires fongueuses et de la muqueuse, je remarque des cavités assez régulièrement arrondies, mais de diamètre variable, revêtues d'épithélium cylindrique, placé en dehors pour les excroissances et pour la muqueuse placé en dedans des enfoncements ou replis. Chez ces derniers et entre eux, le tissu fibreux est enroulé, entremêlé sous divers angles et il sépare des cavités qui ne sont autres que des glandules stomacales coupées en travers.

Le cancer ou épithéliome cylindrique stomacal n'offre pas constamment la forme papillaire, souvent au contraire il a l'apparence de saillies rondes, ou de masses mamelonnées, fongiformes, avec une consistance molasse et d'une teinte blanchâtre ou grisâtre. Le suc donné par la pression ou le raclage est blanchâtre et assez abondant quand la tumeur est volumineuse. Lancereaux a donné la figure d'une tumeur arrondie et mamelonnée d'origine épithéliale cylindrique, dans son *Traité d'anatomie pathologique*, tome I, page 444.

Le fait suivant se rapporte à ce que l'on désigne souvent sous le nom de carcinome simple ou fibreux, ou squirrheux de l'estomac, de cancer dur, de cancer connectif. C'est l'*épithéliome fibreux*, ou *squirrheux*, peu développé quant aux éléments globocellulaires, mais très-riche en fibres conjonctives serrées et d'aspect fibroïde.

Homme, soixante ans, mort à la Pitié avec une tumeur de la région épigastrique droite. L'estomac mis à découvert offre des bosselures de la région pylorique et de la petite courbure ; plusieurs tumeurs oblongues ont le volume d'une amande. L'estomac étant fendu, ces tumeurs sont bien visibles ; elles sont revêtues par la muqueuse non ulcérée ; on les trouve largement sessiles et siégeant auprès de l'orifice pylorique ainsi que sur la petite courbure, un peu en arrière, au nombre de quatre. La plus volumineuse est juxta-pylorique. La coupe en est fibreuse, grisâtre, dure, laissant voir une apparence de fibres feutrées, la surface assez régulière, on y trouve plusieurs couches superposées, une d'elles, revêtue par la muqueuse résulte évidemment du tissu sous-muqueux hypertrophié ; l'autre répond au tissu conjonctif situé entre le revêtement péritonéal et les muscles. De cette masse partent des cordons fibreux, blanchâtres, durs, rectilignes, allant dans les tuniques de l'estomac vers la muqueuse et dans le tissu sous-muqueux ou le péritoine. Ces tractus ont l'apparence de cordons cicatriciels.

Le reste de la muqueuse stomacale offre des signes évidents de gastrite chronique, l'état mamelonné est manifeste, avec une teinte ardoisée par places. La distension de l'estomac est assez considérable, sans être excessive.

Sur des coupes fraîches et par la pression on obtient peu de suc dit cancéreux ; par le raclage on enlève un liquide miscible à l'eau en petite quantité et dans lequel le microscope fait reconnaître un grand nombre d'éléments cellulaires, volumineux, à noyau parfois énorme et nucléolé, plus quelques fibres de tissu conjonctif ou lamineux.

Après durcissement, on remarque des fibres conjonctives ou lamineuses extrêmement abondantes, constituant la plus grande partie des tumeurs, ne laissant entre elles que de rares espaces. Ceux-ci, de forme irrégulière, non arrondis, mais plutôt allongés et parfois linéaires, sont remplis d'éléments cellulaires. Les cellules sont grandes de 15 μ à 20 et jusqu'à 30 μ, pressées, tassées les unes contre les autres, plusieurs ont un noyau volumineux, ayant 10 μ à 12 μ et renfermant un et parfois deux nucléoles. Les cellules n'offrent pas de granulations graisseuses, mais seulement quelques granulations protéiques. Les tractus d'aspect cicatriciel présentent la même texture et plusieurs, quoique peu développés, ont néanmoins des cellules identiques placées entre les fibres longitudinalement disposées.

Le squirrhe de l'estomac, le carcinome fibreux, ou squirrheux, diffère de l'induration fibreuse localisée, par la production des éléments cellulaires. Quoi qu'on en ait dit, le stoma n'est pas dans ces cas alvéolaire et caverneux. Les éléments cellulaires sont disposés simplement entre les fibres, et c'est la différence de rapport entre le stroma et les cellules qui donne la forme dure du carcinome ou épithéliome. Cette discussion sera reprise bientôt.

Dans les deux observations nécroscopiques ci-après l'*épithéliome glandulaire*, ou cancer stomacal, a une forme spéciale, dite *médullaire* ou *encéphaloïde*.

Homme, cinquante-huit ans, succombant à l'hôpital Necker après avoir eu de nombreux vomissements noirâtres et ayant offert une tuméfaction très-marquée à l'épigastre. Après avoir enlevé et fendu l'estomac qui ne paraît pas plus développé qu'à l'état ordinaire, je trouve plusieurs tumeurs d'aspect végétant, sous la forme de masses rondes et mollasses de diverses grandeurs; elles sont situées en grande partie sur la petite courbure et sur la face antérieure, mais la grande courbure en présente aussi. Ces tumeurs paraissent très-vasculaires; leur tissu est mou, pulpeux, d'un gris rougeâtre, facile à écraser entre les doigts. La cavité de l'estomac est plutôt revenue sur elle-même et rétrécie au point où sont les tumeurs. Plusieurs sont ulcérées, surtout celle de la face antérieure, et sur ces points, les bords sont élevés, végétants, mollasses. De nombreuses hémorrhagies se sont produites à la surface qui est noirâtre et brunâtre par places. Les élevures fongueuses ont un aspect sphacélé et d'une couleur lie de vin ou rougeâtre. Le reste de la muqueuse, d'une teinte assez foncée, est recouvert de mucosités et un peu mamelonné; il existe de petites dilatations des glandules visibles à la loupe sur le sommet des sillons.

Des masses d'un aspect pareil à celles de l'estomac, mais non ulcérées, existent dans le péritoine, dans le foie, dans la plèvre et le poumon. Des traînées blanchâtres, dues à la réplétion des vaisseaux lymphatiques, se rendent de l'estomac et de divers points du péritoine jusqu'aux ganglions lymphatiques gonflés eux-mêmes et dégénérés.

Les tumeurs incisées offrent une substance mollasse, grisâtre, jaunâtre par places, et à la surface, d'une teinte rougeâtre sombre à cause d'hémorrhagies répétées. Un suc épais, très-miscible à l'eau est exprimé par la moindre pression; le raclage enlève une couche grisâtre. Le microscope montre des cellules de formes variées (fig. 25); les plus nombreuses mais non les plus grosses qu'on enlève des alvéoles par le pinceau, ont une coloration pâle, une forme à peu près arrondie ou ovalaire, parfois à prolongement irrégulier; néanmoins la forme ronde est encore la plus fréquente. Beaucoup de ces cellules ont un noyau, les plus grandes en ont plusieurs (cellules géantes), d'autres ont tantôt le noyau nucléolé, tantôt vésiculeux. Quelques cellules sont chargées de graisse, et plusieurs petites ont le noyau invisible et l'intérieur rempli par des granulations et des gouttelettes graisseuses. Du reste, ces granulations à aspect réfringent et de nature grasse, sont très-abondantes dans les préparations. Le diamètre des cellules varie de $0^{mm},015$ à $0^{mm},03 = 15$ à $30\ \mu$, les noyaux ont de $0^{mm},007$ à $0^{mm},01 = 7$ à $10\ \mu$. L'infiltration graisseuse de quelques cellules est considérable, et les gouttelettes graisseuses ont parfois de 2 à $5\ \mu$ de diamètre.

Après durcissement, je trouve des fibrilles conjonctives ou lamineuses, minces, larges de $1\ \mu$ environ, enroulées, tassées, anastomosées, séparées les unes des autres par des espaces alvéolaires irréguliers. Ces espaces sont très-visibles après

avoir enlevé les cellules nombreuses qui les remplissent. Les cellules ont de 10 μ à 25 μ, elles renferment un, deux et parfois trois noyaux; les nucléoles sont bien visibles sur plusieurs.

Les masses du péritoine et du foie présentent les mêmes éléments histologiques.

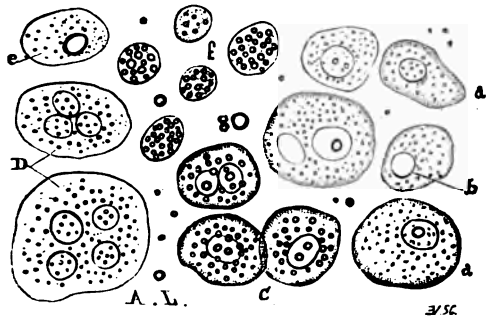

Fig. 25. — Cellules d'un épithéliome glandulaire mou, ou encéphaloïde de l'estomac *.

Le liquide renfermé dans l'estomac a offert dans le fait suivant des particularités importantes à connaître :

Femme, cinquante-six ans, ayant succombé avec une induration dans la région épigastrique, après avoir offert des vomissements noirs à plusieurs reprises.

L'abdomen étant ouvert, je trouve l'estomac un peu agrandi. Après avoir été incisé, il présente sur la surface du grand cul-de-sac, sur la petite courbure et vers le pylore, des saillies épaisses et des tumeurs molles largement sessiles, sur lesquelles la muqueuse est détruite, ramollie, réduite en pulpe, avec des inégalités fongoïdes, ecchymosées, rougeâtres et brunâtres. Au pourtour, les bords des parties détruites sont calleux, relevés, épaissis et fongueux.

Dans plusieurs points du reste de la muqueuse, des portions isolées sont gonflées, peu résistantes, et plusieurs sont ecchymosées fortement. Le reste de la surface est plutôt lisse que mamelonné. Sur un point en arrière, près de la grande courbure, une destruction des parois est très-manifeste, celles-ci sont presque perforées et le péritoine épaissi adhère à la rate qui est volumineuse. Le reste de la muqueuse est épais et de teinte ardoisée.

Un liquide noirâtre et très-odorant, acide, se trouve dans l'estomac.

Sur la coupe des tumeurs stomacales, je trouve un tissu blanchâtre, avec des ecchymoses nombreuses sous forme d'un pointillé et de petites taches rouges. Un suc lactescent s'écoule par la pression. Au microscope, je constate l'existence de grandes cellules pâles à noyau volumineux, ayant de $0^{mm},015$ à $0^{mm},02$ et jusqu'à

* Fig. 25. — Éléments cellulaires obtenus par la pression et en chassant au pinceau les cellules de leurs alvéoles. *a*, *a*, cellules à un seul noyau; *b*, cellule à noyau vésiculeux; *c*, *c*, cellules dont le noyau est nucléolé et graisseux; *D*, grandes cellules à noyaux multiples; *e*, cellule dont le noyau est devenu graisseux; *f*, cellules petites et remplies de gouttelettes graisseuses; *g*, goutte d'aspect réfringent et de nature grasse. Grossissement, 350 diamètres.

$0^{mm},03 = 15$ à 20 et 30 μ, ovalaires ou irrégulièrement arrondies, de gouttelettes graisseuses abondantes, et de plus, de nombreux globules rouges du sang.

Le liquide renfermé dans l'estomac est composé de fines granulations et de débris alimentaires, cellules végétales et fibres musculaires, gouttelettes de graisse. En outre, j'y constate la présence d'une grande quantité de Sarcines, éléments végétaux sous forme de petites masses cubiques, allongées, élastiques, formées de cellules séparées entre elles par de fins sillons (Voyez page 151 et figures 32 et 33).

Après avoir fait durcir divers points des tumeurs stomacales plus ou moins volumineuses, on constate de la manière la plus évidente un stroma fibreux composé de fibres lamineuses fines, chacune en particulier ayant $0^{mm},001 = 1\ \mu$, et pressées les unes contre les autres, circonscrivant des loges ou petites aréoles. Ces aréoles sont garnies d'éléments cellulaires qui ne sont pas adhérents les uns aux autres, mais facilement enlevés par le pinceau. Les cellules arrondies en général, d'autres ovales ou terminées par des prolongements, ont une moyenne de $0^{mm},016$ à $0^{mm},025 = 16\ \mu$ à $25\ \mu$ dans la plus grande largeur, les noyaux de $0^{mm},007$ à $0^{mm},012 = 7\ \mu$ à $12\ \mu$ de diamètre.

La forme de l'*épithéliome* ou du *cancer stomacal* anciennement appelé colloïde et actuellement *aréolaire*, *colloïde*, *muqueux* ou *myxomateux*, est remarquable par l'état de mollesse et l'apparence gélatiniforme de la masse des tumeurs :

Homme, soixante-deux ans, ayant succombé dans le marasme. A l'ouverture de l'abdomen, l'estomac, dont le volume ne paraît pas augmenté, offre sous la séreuse péritonéale de petites nodosités mollasses, situées sur la petite courbure et vers la région pylorique. Après avoir été ouvert, le ventricule montre plusieurs tumeurs larges, étalées, diffuses, d'une teinte grisâtre et demi-transparentes, faisant corps avec la muqueuse et les tuniques sous-jacentes. L'une de ces tumeurs mesure huit centimètres de long sur cinq de large.

Les parties de la muqueuse stomacale situées entre ces tumeurs sont d'un gris jaunâtre et un peu rouge; les glandules sont saillantes, mais l'estomac est à peine mamelonné.

Le pancréas et le foie offrent des tumeurs grisâtres et demi-transparentes, d'aspect colloïde, ainsi que les ganglions lymphatiques voisins de tous ces organes. L'épiploon est lui-même atteint en plusieurs endroits.

A la coupe, les tumeurs sous-péritonéales, depuis celles petites comme des grains de blé jusqu'à celles qui égalent la grosseur d'une noix, ont la même apparence. Elles ont une consistance molle, un aspect lisse, un peu gris rosé, avec des points très-nombreux et transparents à la manière d'une gelée ou de la gélatine demi-fluide. Sur les tumeurs les plus grosses, on voit à la loupe de très-fines alvéoles renfermant la substance gélatineuse ou colloïde. Les ganglions

lymphatiques ont eux-mêmes l'apparence colloïde, mais plusieurs ont plutôt l'apparence du cancer dit encéphaloïde avec quelques points plus clairs et gélatiniformes. Il en est de même pour les tumeurs du foie et surtout du pancréas.

Au microscope, je trouve un suc abondant, mais transparent, peu ou point et par places seulement. Les cellules sont assez petites en général, ayant de 15 μ à 20 μ, mais en très-grand nombre; quelques-unes cependant sont fort grandes et renferment deux ou trois cellules emboîtées; elles ont de 23 μ à 30 μ. Les noyaux sont volumineux. La matière enveloppante ou protoplasmique est colloïde, homogène ou, au contraire, vésiculeuse et comme kystique, les noyaux sont rarement uniques et le plus souvent au nombre de deux, trois ou quatre. De nombreuses granulations moléculaires se trouvent aussi dans les cellules et à l'état libre. Beaucoup de cellules sont érodées et sans noyau; d'autre part, plusieurs noyaux sont libres sans corps cellulaires.

Le tissu conjonctif ou lamineux est très-fin, les fibres minces peu serrées, de 1 μ, un peu dissociées par un liquide muqueux, circonscrivent de grandes et légères alvéoles ou travées arrondies.

Après durcissement dans l'alcool absolu et la gomme, les alvéoles arrondies sont très-visibles, leurs fibrilles sont nettement appréciables, souvent interrompues et de dimensions variables. Plusieurs à la périphérie sont très-garnies de fibres et englobent un certain nombre d'alvéoles secondaires; celles-ci sont parfois peu complètes et leurs fibres ont elles-mêmes disparu. Les vaisseaux sanguins assez nombreux le long des alvéoles sont par places rompus et ont laissé sortir leurs globules rouges, très-appréciables.

L'*épithéliome mélanique* ou *cancer mélanique* de l'estomac frappe au premier abord par sa teinte noire. Les granulations mélaniques caractéristiques sont déposées dans les cellules dégénérées :

Femme, trente-huit ans, ayant succombé à l'hôpital Necker après avoir subi, dans un service de chirurgie, l'extirpation d'un œil regardé comme cancéreux. Je n'ai pas constaté de vomissements noirs. L'estomac est de volume ordinaire. Après avoir été fendu, il présente sur la petite courbure une série de tumeurs noirâtres plutôt qu'ardoisées. Le reste de la muqueuse est mamelonné, sans pigmentation dans le grand cul-de-sac; cette membrane est assez diffluente et très-ramollie (digestion post mortem). Des masses noirâtres de grandeur variable, depuis le diamètre d'une lentille à celui d'une pomme se trouvent dans l'abdomen sur l'épiploon, le foie, etc., et dans la poitrine, sur la plèvre et dans les ganglions thoraciques. Les ganglions abdominaux sont eux-mêmes tuméfiés, et plusieurs sont noirâtres.

En incisant les tumeurs de l'estomac, je trouve une résistance peu considérable, et la pression fait écouler un suc gris foncé ou noirâtre.

Les cellules sont grandes et moyennes, ayant de 25 μ à 20 μ. Elles ont un noyau volumineux, et leurs contours sont bien accusés; dans leur intérieur, je trouve un grand nombre de granulations fines, noires, de 1 à 2 μ, refoulant le noyau sur un coin; sur des coupes durcies je m'assure plus tard que les fibres

conjonctives ou lamineuses ont entre elles des granulations noires. Celles-ci sont abondantes dans les tumeurs de l'épiploon, du foie et de la plèvre, ainsi que dans les ganglions thoraciques. Les ganglions abdominaux en renferment beaucoup moins.

CHARDEL, Monogr. des dégénérescences squirrheuses de l'estomac. Paris, 1804. — DANIEL, Sur le squirrhe de l'estomac. Paris, 1804. — SHARPEY, De ventriculi carcinomate. Edinburgh, 1823. LOUIS (A.), De l'hypertrophie de la membrane musculaire de l'estomac, etc., dans le cancer du pylore (Recherches d'anatomie pathologique, p. 120. Paris, 1826). — CRUVEILHIER (J.), Description anatomique du cancer de l'estomac, de l'intestin grêle, de la mamelle, etc. (Bull. de la Soc. anat. de Paris, t. I, p. 195, 1826 ; t. II, p. 4, 1827). — KLAPROTH, De scirrho ventriculi. Berolini, 1827. — MONTAULT, Induration de nature squirrheuse, bien circonscrite et non ulcérée, occupant le pylore (Bull. de la Société anatomique de Paris, t. IV, p. 70, 1829). — MAROTTE, Cancer de l'estomac, matière encéphaloïde dans le canal médullaire de l'humérus (Bull. de la Société anat., 1835). — PRESSAT, Cancer de l'estomac avec perforation, péritonite, obstruction de la veine porte par de la matière encéphaloïde (Bull. de la Société anat., t. XI, p. 60, 1836). — CONTOUR, Cancer de l'estomac et du pancréas, etc., oblitération spontanée de la veine porte (Bull. de la Société anat., t. XV, p. 161, 1840). — BARRAS, Précis analytique sur le cancer de l'estomac, etc. Paris, 1842. — BRUCH (C.), Sur le cancer et l'hypertrophie de l'estomac (Zeitschrift für ration. Med., Band VIII. Heft 3. 1849. — LEBERT (H.), Traité pratique des maladies cancéreuse, etc., p. 459. Paris, 1851. — Traité d'anat. pathologique générale et spéciale, t. I, p. 302-312, pl. XLI, 1855-1861. — ROCQUES, Infiltration cancéreuse de la totalité des parois de l'estomac, marche latente (Bull. de la Société anat., 1857). — KŒHLER, De carcinomate ventriculi. Berolini, 1866. — FENGER, Du cancer de l'estomac, etc. Copenhague, 1874. — DUMONTPALLIER, Cancer généralisé, estomac, intestins, épiploons, poumons. France médicale, n° 56. 1875. — DUDON, Observ. de cancer de l'estomac, perforation de la paroi abdominale, communication avec le côlon transverse (Bordeaux médical, 1875).

DE L'ÉPITHÉLIOME CYLINDRIQUE ET DE L'ÉPITHÉLIOME GLANDULAIRE. — Les nombreuses tumeurs rassemblées sous le nom de cancer de l'estomac, comprennent en majeure partie les épithéliomes dont je viens de donner des exemples. Les plus fréquents étant l'épithéliome cylindrique et surtout l'épithéliome glandulaire, ce sont eux qu'il convient détudier d'une manière plus générale et plus complète.

Les *épithéliomes cylindriques* c'est-à-dire les néoplasmes constitués par l'épithélium cylindrique, peuvent envahir toutes les muqueuses où se trouve normalement cette variété d'épithélium, mais leur siége le plus habituel est le tube digestif, depuis l'estomac jusqu'au rectum. Tantôt les tumeurs ont l'apparence papilliforme, et j'en ai donné un exemple remarquable. On voit dans ces cas des excroissances fungiformes ou fongueuses, revêtues d'épithélium cylindrique. Des masses plus ou moins considérables du même épithélium se développent peu à peu dans les glandules et de la sorte on a, suivant l'expression de Fœrster, un papillome destructeur; celui-ci devient enfin par passages insensibles un épithéliome ou un carcinome glandulaire.

Les deux figures 26 et 27 montrent une végétation stomacale papilli-

forme, libre à la surface de la muqueuse et la coupe d'une néoplasie épithéliale cylindrique, intéressant les cavités folliculeuses en long et en travers.

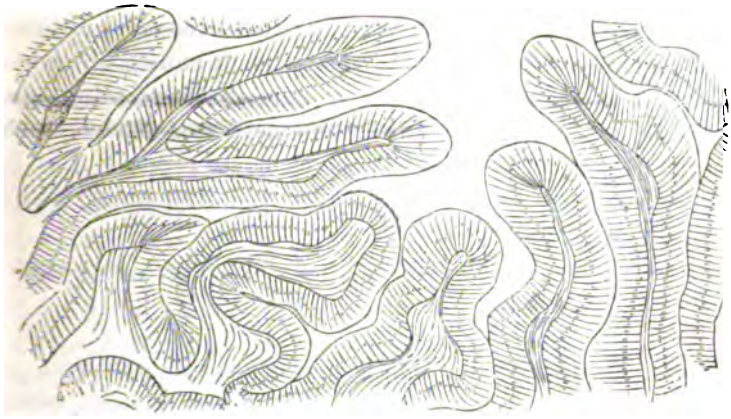

Fig. 26. — Végétations papilliformes d'un épithéliome cylindrique de l'estomac *.

Dans l'épithéliomé cylindrique constitué, les cavités glandulaires s'agrandissent et pendant que leur intérieur se remplit, elles bourgeonnent latéralement, l'épithélium s'infiltre dans les tissus environnants et peut subir diverses transformations.

Du reste l'épithéliome cylindrique forme non-seulement des saillies fongiformes papillaires, mais très-souvent il a l'apparence de tumeurs ou de nodosités mamelonnées. La consistance est molasse, la teinte grisâtre ou rougeâtre. La pression fait sourdre un suc peu abondant composé de cellules d'épithélium cylindrique plus ou moins nettes, offrant parfois l'aspect fusiforme ou en raquette, pouvant être creusées de cavités, ou ayant deux et plusieurs noyaux ressemblant enfin à d'autres formes épithéliales.

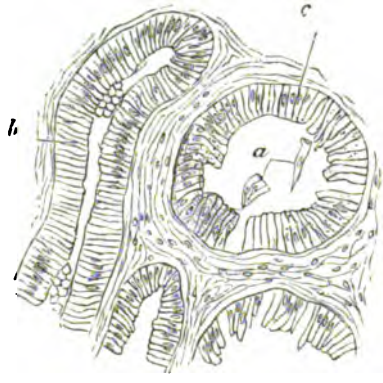

Fig. 27. — Section pratiquée sur un épithéliome cylindrique *.

* Fig. 26. — On voit sur la coupe d'un épithéliome cylindrique de l'estomac, les végétations papilliformes ressemblant à des excroissances renflées et revêtues de cellules épithéliales cylindriques. Grossissement, environ 300 diamètres. (E. Rindfleisch.)

* Fig. 27. — Coupe d'un épithéliome cylindrique. *a*, cellules cylindriques détachées et libres; *b*, cavité folliculeuse vue dans le sens de la longueur; *c*, cavité semblable plus agrandie et vue coupée en travers. Ces cavités sont recouvertes d'une couche de cellules cylindriques à l'intérieur et entourées de tissu conjonctif ou lamineux. Grossissement, 300 diamètres. (V. Cornil.)

Peu à peu et au bout d'un temps variable les tumeurs formées par l'épithélium pavimenteux prennent un aspect différent de celui du début, elles s'ulcèrent à la surface, les bords s'indurent pendant que le centre se creuse et se détache. Les vaisseaux sont peu nombreux en général ainsi que le tissu conjonctif et leur rapport de nombre avec celui des follicules, envahis détermine la variété de la tumeur plus ou moins fibroïde et vasculaire. La gravité de cet épithéliome est au moins aussi grande que celle des autres formes, elle tend à l'ulcération des tissus environnants, par extension et puis par destruction de ses éléments propres. Les dégénérescences graisseuses et surtout colloïdes sont fréquentes, j'ai vu des portions sphacélées, prêtes à se détacher.

J'aurai soin plus tard de distinguer l'épithéliome pavimenteux de l'adénome proprement dit.

L'*épithéliome* ou *carcinome glandulaire* comprend plusieurs variétés principales : le squirrhe, l'encéphaloïde, les cancers colloïde, mélanique, etc. J'ai décrit déjà en partie ces formes diverses. L'*épithéliome glandulaire fibreux*, dur, connectif, si connu sous le nom de cancer squirrheux, est remarquable par sa structure et son développement. Sa dureté depuis si longtemps observée le caractérise tout d'abord. Les tumeurs qui le constituent ne sont pas végétantes, ni riches en suc, elles sont au contraire, étalées, fibroïdes, résistantes au point de n'être coupées qu'avec peine, la surface de section est d'un blanc grisâtre parsemée de traînées d'un blanc net. A un examen moins superficiel, on trouve toujours dans les épithéliomes durs des portions moins compactes et moins fibreuses ; les parties les plus résistantes et les plus blanches ont des zones ou des portions voisines plus molles. Il y a souvent des couches superposées et de petits espaces qui sont occupés par des traînées grisâtres ou rougeâtres plus ou moins épaisses ; d'autres sont jaunâtres avec un aspect un peu lipomateux.

A un point de vue général, on peut dire que l'épithéliome dur ou le cancer squirrheux est composé d'une masse fibreuse, ou stroma, renfermant entre ses mailles ou ses aréoles incomplètes des cellules épithéliales plus ou moins dégénérées ou transformées. Ce n'est point seulement la disposition aréolaire qui caractérise le tissu morbide, mais aussi la présence de ces corps cellulaires en multiplication qui donnent au néoplasme sa gravité et son mode de développement.

Les cellules renfermées dans le tissu fibreux sont parfois extrêmement grandes, de 20 μ à 30 μ et jusqu'à 35 μ, le plus souvent, de 15 μ à 25 μ avec des noyaux énormes de 10 μ à 15 μ réfractant fortement la lumière. Quand ces cellules sont tassées, elles prennent l'aspect polyédrique ; quand elles sont, au contraire, en régression on les trouve ordinairement avec des

gouttelettes graisseuses et même remplies de graisse. Ce sont ces cellules qui donnent l'apparence jaunâtre aux traînées qu'on observe sur la coupe fibreuse des squirrhes de l'estomac et de la mamelle.

Les épithéliomes durs se rétractent souvent à leur partie centrale et ils s'ulcèrent à leur partie libre, il se peut alors que la surface devienne plus végétante qu'on ne l'aurait supposé, mais ordinairement la destruction de tissu est lente et la perte de substance va diminuant peu à peu sous l'action des sucs de l'estomac et de légères hémorrhagies.

L'*épithéliome glandulaire, mou, encéphaloïde*, médullaire, offre une mollesse et une couleur blanchâtre, grisâtre et rosée qui rappelle la teinte du cerveau, d'où lui vient son nom ordinaire. Il est formé par des masses, souvent considérables, lobées ou lobulées, tendant à s'accroître et laissant sourdre du sang à leur surface pendant que des hémorrhagies se produisent à l'intérieur. La coupe offre une section ressemblant à une pulpe molle et laisse suinter par la pression un suc abondant composé de cellules nombreuses de forme et de grandeur variables, tantôt simples, tantôt avec des noyaux multiples nucléolés. La grandeur des cellules est de 18 à 20 et jusqu'à 30 μ, dans le plus grand diamètre.

Fig. 28. — Cellules du suc dit cancéreux de l'épithéliome glandulaire *.

J'ai donné (page 133) la représentation de plusieurs cellules que j'ai dessinées dans un épithéliome glandulaire mou de l'estomac, voici d'autres formes de ces cellules (fig. 28) provenant de tumeurs analogues et que Cornil a figurées.

Sur des coupes durcies, l'épithéliome glandulaire mou, offre un stroma fibreux mince qui forme de larges alvéoles où se trouvent les cellules précédemment indiquées : celles-ci sont tassées, comblant les alvéoles, se détachant sans peine, car elles ne sont pas reliées les unes aux autres, ni cimentées entre elles. Les cloisons ont, en outre, une grande quantité de vaisseaux,

* Fig. 28. — Cellules diverses trouvées dans le suc de l'épithéliome glandulaire. *a, a, a, a*, cellules irrégulières, mais non sphériques; *b, b*, cellule presque sphérique; *c, c, c, c*, cellules se rapprochant de la forme prismatique; *d*, cellule fusiforme; *e*, cellule en sablier; *f, f*, grandes cellules à vacuoles et noyaux multiples, *h, h*, cellules excavées. Grossissement, 250 diamètres. (Cornil, *Mémoires de l'Académie de médecine*, t. XXVII, page 318).

ce qui explique la nutrition facile du tissu néoplasique et les hémorrhagies qu'on y trouve si fréquemment.

Une variété de la forme molle ou encéphaloïde de l'épithéliome, est le *carcinome hématode* ou *érectile* rare à l'estomac. Nous verrons en traitant des lésions des vaisseaux capillaires, que ces derniers peuvent dans certains cas devenir extrêmement abondants, ectasiés, dilatés en chapelet ou en massue et produire par leur rupture des épanchements sanguins souvent abondants.

L'*épithéliome colloïde*, alvéolaire, muqueux, myxomateux, résulte de la dégénérescence colloïde ou muqueuse des cellules qui remplissent les

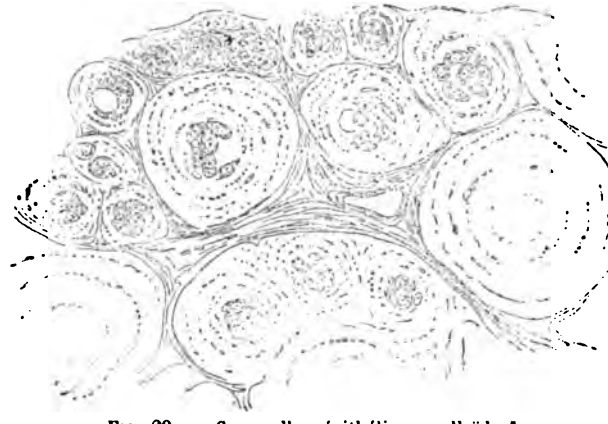

Fig. 29. — Coupe d'un épithéliome colloïde *.

alvéoles d'une tumeur analogue à l'encéphaloïde qui vient d'être décrit. L'aspect de gelée, de miel frais, en un mot gélatiniforme, est tout à fait spécial et il se reproduit dans toutes les tumeurs qui se manifestent secondairement. C'est en vain que Fœrster a voulu distinguer un carcinome muqueux et un épithéliome muqueux ; les deux ordres de tumeurs sont identiques.

L'épithéliome colloïde porte en Allemagne le nom de cancer ou carcinome alvéolaire, parce que les faisceaux fibrillaires des alvéoles sont très-faciles à voir, ceux-ci étant remplis d'un liquide gélatiniforme (fig. 29) et peu vasculaires. Les travées du stroma sont régulièrement arrondies, parce que la substance colloïde s'accumule en masses sphériques ; de plus, la substance gonflant toujours, les cloisons finissent par s'atrophier et disparaître, et finalement la grande alvéole qui en résulte prend à son tour la forme arrondie.

Fig. 29. — Épithéliome colloïde, muqueux ou gélatiniforme, sectionné, et montrant les travées de tissu conjonctif ou lamineux circonscrivant des aréoles remplies de cellules ainsi que de liquide colloïde et muqueux. Grossissement, 200 diamètres. (E. Rindfleisch.)

Les cellules qui remplissent le stroma sont très-souvent vésiculeuses, mais elles ne diffèrent pas réellement des cellules épithéliales que nous connaissons déjà. Elles sont volumineuses, ayant de 18 μ à 20 μ, 30 et jusqu'à 40 μ; souvent une cellule en renferme une autre et les noyaux sont très-volumineux et réfringents (fig. 30).

L'origine de la matière colloïde ou muqueuse provient en partie de la métamorphose régressive d'un grand nombre de cellules épithéliales, mais il est difficile d'admettre que ce soit une cause unique, et le problème de la production est encore à résoudre. Quoi qu'il en soit, cette matière envahit tous les tissus avec une extrême facilité et se propage de la manière la plus dangereuse.

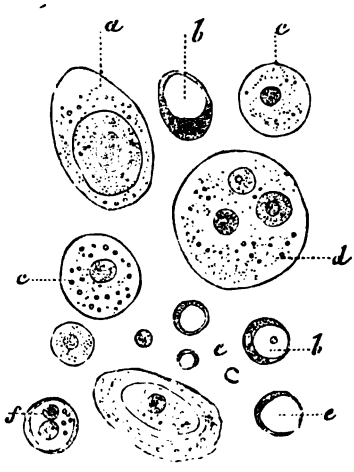

Fig. 30. — Éléments cellulaires de l'épithéliome colloïde*.

L'*épithéliome mélanique*, ou le cancer mélanique, est caractérisé au premier coup d'œil par sa coloration : les cellules contenues dans le stroma se touchent sans interposition de substance mélanique et c'est dans leur intérieur que se trouve la matière granuleuse noire. Les cloisons fibrillaires elles-mêmes peuvent être infiltrées de ces mêmes grains noirs, mais il faut qu'il n'y ait à la fois des granulations dans les cellules et le stroma ; sans cela, et si le troma seul était infiltré de matière mélanique on aurait plutôt un sarcome mélanique qu'un épithéliome. Ces deux sortes de tumeurs histologiquement distinctes se généralisent très-facilement.

Le développement des épithéliomes glandulaires est très-controversé, comme celui de l'épithéliome pavimenteux. Je reviendrai sur ces questions difficiles en traitant de la mamelle.

4. — Tuberculose de l'estomac.

Les tubercules sont rares dans l'estomac, cependant j'en ai vu des exemples ; ils ressemblent à ceux de l'intestin, mais il ne faut pas les

* Fig. 30. — Cellules de l'épithélium colloïde ou gélatiniforme. *a*, cellule vésiculeuse, contenant une autre cellule dans son intérieur ; *b*, *b*, cellules vésiculeuses vides ; *c*, cellule vésiculeuse avec un noyau sphérique ; *d*, cellule volumineuse et distendue, renfermant trois autres cellules ; *e*, *e*, cellules atrophiées. Grossissement, 300 diamètres. (V. Cornil, *Mémoires de l'Académie de médecine*, t. XXVII).

confondre avec des petites masses caséiformes déposées parfois dans les glandules et autour des ulcérations chroniques; Fœrster dit que les ganglions lymphatiques voisins sont engorgés de matière tuberculeuse dans la tuberculose de l'estomac.

Les tubercules situés profondément et même sous le péritoine formant la tunique externe de l'estomac, peuvent, par leur fonte, amener des perforations. Les granulations tuberculeuses du péritoine abdominal, si nombreuses dans certains cas de phthisie galopante sont en général bien plus rares sur l'estomac que sur les intestins (voy. Tuberculose intestinale).

5. — Syphilis stomacale.

La syphilis de l'estomac est encore plus discutée que celle de l'œsophage. Je crois à son existence sans pouvoir en offrir d'exemple et je pense que certains ulcères chroniques de l'estomac peuvent avoir pour cause directe des syphilomes en plaques et des gommes de l'estomac. On réunira des observations probantes pour établir ce point difficile de syphilographie. J'ai vu des malades incontestablement syphilitiques et offrant les signes de l'ulcère simple de l'estomac bien plus que ceux de la gastralgie ordinaire, guérir parfaitement par l'iodure de potassium.

Hyperhémies, hémorrhagies.

La *congestion* de la membrane muqueuse de l'estomac est très-marquée chez le nouveau-né. De plus les ecchymoses légères et une exsudation sanguinolente dans la cavité stomacale ne sont pas rares chez le fœtus et dans les premiers temps de la vie ; ces troubles circulatoires sont dus à la gêne de la circulation pulmonaire et à celle du foie.

Chez l'adulte, l'hyperhémie provient de la présence des aliments, surtout s'ils sont trop chauds ou trop froids et composés de substances excitantes. L'hyperhémie stomacale offre des mailles et des arborisations tantôt en plaques, tantôt en points séparés.

L'*anémie* de la muqueuse stomacale et des autres tuniques ne se trouve que dans l'anémie générale vraie, après une perte abondante de sang, ou bien dans les maladies avec marasme.

Les *hémorrhagies* de l'estomac sont interstitielles ou bien elles ont lieu dans l'intérieur de sa cavité. Les ecchymoses légères sont sous forme de taches et de piqueté brunâtre ou noirâtre, non enlevées par le lavage ; elles

ne font pas de relief à la surface, ou au contraire elles proéminent fortement, de un centimètre parfois dans certaines intoxications déjà signalées (voyez page 113).

Les *hémorrhagies interstitielles* sont une des causes de l'ulcère simple de l'estomac. Rindfleisch les regarde comme la plus fréquente (1), peut-être la seule, ce qui est une exagération. Pour lui l'ulcère simple est consécutif à un infarctus hémorrhagique : celui-ci occupe toute l'épaisseur de la muqueuse, les glandes tubuleuses sont noyées dans le coagulum. Quand le suc gastrique a dissous et digéré l'infarctus, il reste une perte de substance de même grandeur, l'ulcère simple est établi ; la réaction formatrice est faible dans le fond et sur les bords de l'ulcère, et le suc gastrique détruit et dissout les éléments cellulaires nouveaux avec une grande rapidité, de là l'extrême chronicité de la réparation.

L'érosion hémorrhagique de Cruveilhier est une lésion analogue : ces érosions hémorrhagiques sont superficielles, arrondies, ou oblongues, situées sur les replis de la muqueuse, leur grandeur est de 2 millimètres à 6, 8 et plus. Quand elles guérissent il y a du pigment noir à leur place.

Les *hémorrhagies dans la cavité* de l'estomac après rupture de vaisseaux anciens ou ceux de formation nouvelle, ont lieu dans la plupart des maladies stomacales, les néoplasmes, les anévrysmes, le scorbut, les déviations du flux menstruel. La cavité renferme du sang en caillots ou au contraire sous l'apparence de suie délayée, de marc de café, parce que dans le premier cas le sang n'est pas attaqué par le suc gastrique ; dans le second, au contraire, il est digéré en partie.

La muqueuse sous-jacente à un épanchement sanguin considérable peut ne présenter que de faibles altérations. Il faut distinguer bien entendu les faits dans lesquels le sang provient des fosses nasales ou des bronches, ou bien du pharynx et de l'œsophage après avoir été dégluti.

En résumé le sang versé dans la cavité stomacale peut être en caillots, en petits fragments ou au contraire sous forme de poussière noire. J'en reparlerai en traitant des vomissements de sang (voyez page 152).

La pigmentation qui résulte de l'hémorrhagie interstitielle ne s'enlève pas par le lavage.

Déplacements. — Hernies de l'estomac.

Les *déplacements* ont des causes multiples. Ceux qui sont congénitaux seront exposés en traitant plus bas (voyez page 147) des hernies stomacales. Les autres, compatibles avec la vie, ou survenus dans l'âge adulte,

1 E. Rindfleisch, *Traité d'histologie pathologique*, trad. Cross, p. 368, 1873.

sont les suivants : l'estomac prend une position verticale ou bien il s'abaisse vers l'hypogastre par la grande courbure, les deux points extrêmes pylore et cardia, restant à leur place; l'estomac se dilate (voyez dilatation), mais dans certains cas le pylore s'abaisse et l'estomac devient en quelque sorte rectiligne. Si le cardia est abaissé à son tour, l'œsophage s'allonge en proportion suivant la remarque de Pierre Bérard. Le ventricule change parfois de position parce qu'il est refoulé par une tumeur du foie ou de la rate, ou parce qu'il est extrêmement dilaté.

La *dilatation* et le *rétrécissement* de l'estomac vont immédiatement nous occuper.

1. — Dilatation de l'estomac.

La dilatation reconnaît pour cause une expansion permanente des parois stomacales ; c'est une lésion tenant à deux causes principales : un obstacle pylorique et une distension des tuniques qui se sont forcées, en quelque sorte. Les rétrécissements cancéreux du pylore ou les cicatrices résultant de l'ulcère simple, et de même toute tumeur, adénome, enchondrome, hydatide, etc., du pylore, produisant la sténose pylorique peut produire la dilatation de l'estomac. D'autre part l'altération des tuniques musculeuses qui est due soit à la dégénérescence granulo-protéique, soit à la dégénérescence graisseuse des fibres cardiaques, amène la distension forcée des fibres, leur relâchement permanent et la dilatation finale de l'estomac. Dans certains cas les tuniques sont en bon état ; mais la distension reconnaît une cause purement mécanique, le malade mange énormément (boulimiques, maniaques, polyphages), l'estomac est mécaniquement distendu.

Duplay a vu dans le service de Rayer et décrit un cas remarquable de dilatation énorme de l'estomac avec état sain des membranes et du pylore :

Homme, cinquante-quatre ans. En ouvrant l'abdomen, on n'aperçoit aucune portion de l'intestin grêle. L'estomac, d'une dimension énorme, forme une espèce de poche qui occupe toute la cavité abdominale ; il représente une sorte de croissant dont l'une des cornes est placée dans la portion la plus élevée de l'hypocondre gauche, et dont l'autre remonte dans l'hypocondre droit ; il est entièrement déformé, la grosse et la petite tubérosité ne se distinguent plus sur la grande courbure qui descend jusque dans l'hypogastre et derrière la symphyse du pubis. La partie moyenne du bord colique de l'estomac est l'endroit qui semble avoir subi la plus grande distension et forme la partie la plus déclive de la poche que représente le viscère. Les orifices cardiaque et pylorique situés bien plus au-dessus du fond de l'estomac qu'ils ne le sont ordinairement, sont rapprochés l'un de l'autre et se trouvent au même niveau. L'intestin grêle est refoulé

en arrière et dans le petit bassin par le volume énorme de l'estomac. A droite et à gauche, on aperçoit, dans la région des flancs, une petite portion du côlon ascendant et l'S iliaque du côlon. Quant au côlon transverse, il a suivi l'estomac dans son développement. Au lieu de circonscrire en haut l'abdomen et la partie supérieure du paquet intestinal, il forme à la partie la plus déclive de l'hypogastre une espèce de fer à cheval dont la cavité est tournée en haut; le grand épiploon, moins étendu que dans l'état normal, est replié sur lui-même.

L'estomac, séparé des parties voisines, est mesuré avec soin. La grande courbure, depuis l'orifice cardiaque jusqu'à l'orifice pylorique, a trente pouces de long; la petite courbure, qui en a cinq, présente une incurvation très-marquée, ce qui permet aux deux orifices d'être très-rapprochés l'un de l'autre. De la partie moyenne de la petite courbure à la partie moyenne de la grande, la face antérieure, mesurée verticalement, offre sept pouces de hauteur. L'estomac renferme environ une pinte d'un liquide verdâtre; la muqueuse présente çà et là quelques marbrures d'un rouge livide, mais sans aucune trace de ramollissement. Les orifices cardiaque et pylorique sont parfaitement sains; ce dernier conserve ses dimensions et sa conformation naturelle. L'estomac est insufflé par curiosité, et il acquiert, après des efforts réitérés, des dimensions vraiment extraordinaires (1).

Cruveilhier rapporte l'exemple d'une distension considérable de l'estomac sans obstacle au pylore, mais avec un rétrécissement médian. Le sujet était gros mangeur :

Homme, trente-trois ans, très-fortement constitué et gros mangeur. A l'autopsie, les parois du thorax et de l'abdomen détachées permettent de voir que l'estomac remplissait la presque totalité de la capacité abdominale. Il était recourbé sur lui-même en demi-cercle, étendu de haut en bas de la région épigastrique au détroit supérieur du bassin, et d'un côté à l'autre depuis les limites latérales de l'hypochondre, du flanc et de la fosse iliaque du côté droit jusqu'aux mêmes limites du côté gauche. Tous les intestins grêles et gros étaient recouverts par l'estomac; la poche énorme formée par ce viscère était divisée par un rétrécissement circulaire en deux vastes poches, dont l'une occupait la moitié latérale droite de l'abdomen (hypochondre, flanc et région iliaque droite), et l'autre, la moitié latérale gauche. Le rétrécissement moyen était situé immédiatement à droite du pylore; la poche droite était presque entièrement formée par le développement de la petite tubérosité de l'estomac; les intestins grêles et gros étaient rétrécis et vides; un litre et demi environ de liquide jaunâtre était contenu dans l'estomac, dont la face interne était d'un brun-ardoisé, et dont les granulations étaient beaucoup plus prononcées que dans l'état normal.

Les parois de l'estomac étaient considérablement hypertrophiées : leur épaisseur avait au moins quatre fois celle d'un estomac ordinaire. Les trois membranes, muqueuse, fibreuse et musculeuse y participaient également, surtout la

(1) A. Duplay, *Archives génér. de médecine*, 2e série, t. III, p. 183, 1833.

membrane musculeuse que je n'ai jamais vue aussi épaisse, et sur laquelle j'ai pu isoler parfaitement et étudier la direction des trois plans de fibres qui la constituent. La membrane muqueuse présentait un aspect grenu et comme chagriné dans les deux tiers droits de l'estomac jusqu'au niveau de l'orifice cardiaque. Sa résistance, sa densité étaient en proportion de son épaisseur; elle résistait au frottement du scalpel et aurait pu facilement être disséquée ou séparée de la tunique sub-jacente dans toute son étendue. La membrane muqueuse de l'extrémité splénique de l'estomac ne présentait nullement l'aspect granulé de l'extrémité pylorique et se déchirait avec facilité.

Je m'attendais à trouver un rétrécissement organique du pylore; point du tout : le pylore était sain, résistant un peu à l'introduction du doigt, mais pas autrement que dans l'état ordinaire. Plusieurs faits m'autorisent à admettre que l'hypertrophie de l'anneau pylorique peut déterminer tous les phénomènes du rétrécissement pylorique par cause organique (1).

Dans la dilatation excessive, l'estomac remplit toute la cavité abdominale depuis les hypochondres jusqu'au bassin; il apparaît dès l'ouverture du cadavre. Le cardia et le pylore sont à leur place ordinaire, mais le bord convexe et le grand cul-de-sac sont en bas d'une vaste poche, l'estomac prend parfois la forme de bissac, comme nous venons de le voir. La capacité du ventricule peut devenir énorme, on y a trouvé 90 livres de liquide, d'où le nom d'hydropisie du ventricule, nom tout à fait erroné donné dans plusieurs observations. L'hydropisie ne peut être constituée anatomiquement que dans une cavité close.

La muqueuse est anémiée, mais quelquefois avec des épaississements partiels, rarement étendus, et plus souvent de l'éraillure des membranes. Les matières renfermées dans l'estomac et ingérées depuis un temps éloigné sont acides, décomposées, mais non digérées. S'il y a du sang, elles prennent la teinte noirâtre ou marc de café.

Les Sarcines sont très-fréquentes chez les sujets dont l'estomac est largement dilaté et qui vomissent par regorgement.

La dilatation atrophique de l'estomac peut n'être que relative, car l'estomac dilaté a ses parois à peu près comme dans l'état sain. Mais dans l'atrophie réelle, la couche musculeuse est beaucoup plus réduite que les autres tuniques. C'est dans ces cas que la rupture est plus facile, surtout quand un travail morbide antérieur l'a préparée. La dilatation atrophique suppose toujours, d'après Cruveilhier, un rétrécissement du pylore par néoplasme.

Duplay (A.), De l'ampliation morbide de l'estomac, etc. (Archiv. générales de médecine, 2e série, t. III, 1833). — Peebles (J.-H.), Observ. de distension énorme de l'estomac (Edinburg med. and surg. Journal, juillet 1840). — Rilliet (F.), Mémoire sur la dilatation de l'estomac (Gazette

(1) J. Cruveilhier, *Traité d'anatomie pathologique générale*, t. II, p. 858, 1852.

hebdom. de méd. et de chirurgie, p. 262, 1859). — KUSSMAUL, Dilatation de l'estomac et son traitement, etc. (Archiv. gén. de médecine, 6e série, t. XV, 1870). — HILTON FAGGE, On acute dilatation of the stomach (Guy's hospital Reports, vol. XVIII, 1873). — PENZOLDT, Die Magenerweiterung, u. s. w. Erlangen, 1875 (analys. dans Hayem, Revue des sciences médicales, t. VII, 1876). — ALFONSI, De la gastrectasie (Thèse de Paris, n° 28, 1876).

2. — Rétrécissement de l'estomac.

Le volume de l'estomac peut être fort réduit et d'une manière uniforme, ce viscère ressemble alors à un intestin. Je l'ai vu tel à la Salpétrière chez une malade qui était morte d'inanition, en refusant la nourriture depuis longtemps. Les rétrécissements ont parfois la forme d'une série de resserrements et le ventricule est disposé en chapelet. Meckel a vu la grosse tubérosité absente et remplacée par un développement pylorique correspondant. Le rétrécissement circulaire siégeant à la portion moyenne de l'estomac lui donne la forme en bissac. Les cicatrices internes résultant soit de l'action des caustiques, soit d'ulcères simples guéris peuvent occasionner également la forme en bissac plus ou moins régulière. Ces rétrécissements médians sont dangereux (voyez page 145). Le rétrécissement pylorique est de tous le plus redoutable, car il peut donner lieu, quelle que soit sa cause, au développement total de l'estomac par dilatation hypertrophique ou atrophique. Billard a insisté sur les villosités qui se développent sur la muqueuse stomacale dans le cas de rétrécissement, chez les jeunes sujets.

3. — Hernies de l'estomac.

Les *hernies* de l'estomac, c'est-à-dire le déplacement s'accompagnant de l'issue du viscère hors de l'abdomen par une ouverture de celui-ci, sont rares. Elles occupent quatre points spéciaux : le diaphragme, l'épigastre, l'ombilic, la région inguinale.

La hernie diaphragmatique est congénitale ou accidentelle et, dans le premier cas, le diaphragme offre des fentes ou des perforations qui permettent aux viscères abdominaux de pénétrer dans la cavité thoracique. P. Bérard a trouvé l'ouverture plus fréquente à gauche qu'à droite : les bords sont lisses, l'estomac s'engage dans l'ouverture et peut y passer avec la rate, le colon, le foie, etc., comprimant le poumon. Des sujets ont pu vivre malgré ce déplacement. Quand la hernie est le résultat d'un accident, on trouve pour condition la rupture ou la déchirure du diaphragme ; celle-ci est causée par une plaie diaphragmatique, par une pression exagérée de l'abdomen et même, d'après Cruveilhier, le refoulement

possible de la cloison diaphragmatique par faiblesse ou relâchement de cette cloison.

La hernie stomacale épigastrique se produit au-dessous de l'appendice xiphoïde, soit dans un endroit où la ligne blanche est écartée, soit auprès de la ligne médiane et par une éraillure aponévrotique. Ces tumeurs petites, réductibles, augmentent après les repas.

La hernie de l'estomac par l'ombilic est rare en dehors de l'exomphale congénital et des éventrations. L'estomac est toujours largement déplacé.

La hernie inguinale renfermant l'estomac est authentique. Aux cas de Yvan, de Fabre, cités par Bérard, je puis ajouter celui observé par Rayer d'un malade à grosse hernie inguinale, donnant à la percussion un son clair quand le malade était à jeun et devenant mate dès que le malade venait de boire.

Plaies, perforations, ruptures, fistules stomacales.

A. Les *plaies de l'estomac* ne s'observent qu'à la suite de blessures directes, ayant intéressé les parois abdominales et même traversé la rate. On voit souvent la muqueuse herniée dans les plaies larges et la muqueuse stomacale vient se montrer au dehors. On trouve les signes d'une péritonite suraiguë quand les matières renfermées dans l'estomac ont pénétré pendant la vie dans la cavité abdominale.

B. Les *perforations* sont produites par les progrès d'une tumeur perforante, épithéliome et surtout ulcère perforant ou simple. L'ouverture ressemble dans ce dernier cas à un orifice arrondi, taillé à l'emporte-pièce. Cette solution de continuité est souvent petite et, comme pour les plaies, des altérations de la muqueuse et des signes anatomiques de péritonite montrent que la perforation a eu lieu pendant la vie et non après la mort.

C. Les *ruptures* ont été considérées longtemps comme fréquentes à la suite de la gangrène, de l'érosion, de l'action de poisons caustiques et surtout du ramollissement. Beaucoup de ces lésions sont douteuses comme cause de ruptures, la dernière surtout attribuée au ramollissement qui est une lésion cadavérique. La rupture après distension et amincissement des parois est très-rare pendant la vie.

Le siége est d'une grande importance. Une perforation est plus souvent pylorique dans l'ulcère simple ; dans la région gauche et au grand cul-de-sac, c'est plutôt une rupture ou une déchirure par ramollissement cadavérique.

L'état antérieur des parois domine la question des ruptures stomacales. Quand les parois sont très-altérées il est possible qu'un effort de toux et de

défécation, que la distension par des gaz et les aliments, et enfin que les efforts de vomissement puissent la produire, mais plus rarement qu'on ne l'avait admis.

D. *Fistules stomacales.* — Quand la perforation de l'estomac ne laisse pas écouler dans le péritoine les matières du ventricule, mais que par hernie ou adhérences établies, l'ouverture s'est maintenue vers la peau ou dans les cavités qui se trouvent juxtaposées à l'estomac, il y a *fistule gastrique*. La plus célèbre de ces fistules est celle qui résulta d'un coup de feu ayant enlevé une partie du côté gauche de la poitrine chez un jeune Canadien, A. St-Martin, et dont la relation nous a été faite par W. Beaumont. Je donne la figure de cette lésion remarquable (voyez fig. 31). Je ne puis que rappeler les fistules pratiquées, dans un but d'études physiologiques, chez le chien et d'autres animaux, et qui ont rendu de grands services à la science.

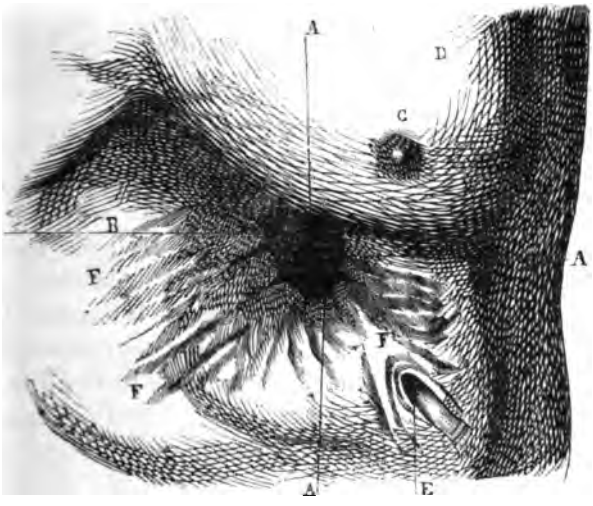

Fig. 31. — Fistule gastrique d'Alexis Saint-Martin observée par W. Beaumont *.

La plupart des fistules gastriques sont gastro-cutanées ; on en connaît cependant de gastro-coliques établies avec le côlon tranverse, de gastro-duodénales allant de l'estomac dans la troisième portion du duodénum, et d'autres cystico-gastriques mettant en communication la vésicule du foie et l'estomac (1).

* Fig. 31. — Côté gauche de la poitrine et du flanc, l'ouverture est bouchée par la muqueuse stomacale formant valvulve. AAA, bords de l'ouverture; B, insertion de l'estomac à la partie supérieure de l'orifice; C, mamelon; D, face antérieure du côté gauche de la poitrine; E, cicatrices produites après l'ablation d'un cartilage; F, F, F, cicatrice de l'ancienne plaie.

(1) J. Cruveilhier, *Traité d'anatomie pathologique générale*, t. II, p. 539 et suiv., 1852.

Corps étrangers et parasites.

1. — Corps étrangers de l'estomac.

Les corps étrangers de l'estomac sont presque toujours venus par l'œsophage et alors on comprend combien la liste peut en être longue. On a trouvé dans l'estomac des corps durs mêlés aux aliments : morceaux d'os, arêtes de poissons, noyaux de fruits, d'autres fois des cailloux, fragments de pierre, de verre, de métal, des pièces de monnaie, bagues, couteaux, fourchettes, aiguilles, épingles, etc., etc. Puis viennent les corps avalés par mégarde et tenus dans la bouche, ceux qui l'ont été à la suite de paris ou de gageures, ceux qui ont pénétré dans l'estomac pendant le sommeil, dents artificielles, etc., etc., il est inutile d'y insister.

Les corps étrangers venus par l'intestin sont des calculs biliaires ou des vers intestinaux; enfin très-rarement des projectiles, balles de plomb, fragments ou éclats de fer ont pénétré du dehors jusque dans la cavité stomacale.

On voit que les substances les plus hétérogènes ont été trouvées dans l'estomac; les corps étrangers redoutables sont ceux qui peuvent éroder les tuniques du ventricule et qui les traversent pour sortir au dehors par l'intermédiaire d'une collection phlegmoneuse. D'autres fois il y a des accidents de gastrite chronique, et des fongosités de la muqueuse ont été constatées à l'endroit où séjournaient les dents de la fourchette retirée par L. Labbé. Enfin la présence du corps étranger et son contact prolongé sont tolérés par la muqueuse gastrique d'une manière inattendue, ainsi qu'on a pu s'en assurer à l'autopsie de maniaques dont l'estomac renfermait des corps étrangers avalés depuis longtemps.

FERRUS, Estomac traversé d'une épingle, etc. (Acad. de médecine, 14 juin 1825). — BARNES, Couteau avalé et extrait de l'estomac par une incision pratiquée au bas ventre (The Edinburgh philos. Journal, janvier 1825 et Archiv. gén. de méd., t. XV, 1827). — BEAUFILS, Corps étranger ayant séjourné pendant deux ans dans l'estomac et rendu par le vomissement (Acad. de médec., 28 novembre 1826). — SONNIE-MORET, Corps étrangers dans l'estomac, etc. (Archiv. gén. de médecine, t. VIII, 1835). — CHEMIN, Introduction d'une fourchette en fer dans l'estomac, expulsion au bout de vingt mois par l'anus (Bull. de l'Académie de méd., t. XIV, p. 852, 1849). — ADLER, Séjour prolongé d'un corps étranger dans l'estomac (Preuss. Vereins Zeitung, n° 15, 1857, et Arch. gén. de méd., t. XIII, p. 238, 1859). — BELL, Gastrotomie faite pour extraire un corps étranger (barre de plomb) de l'estomac, guérison (Boston Journal et Gaz. hebdom. de méd. et de chir., p. 541, 1860). — PATTCHETT, Cuiller avalée, ulcération et perforation consécutives de l'estomac, mort (The Lancet, t. II, p. 447, 26 septembre 1874). — L. LABBÉ, Gastrotomie pour l'extraction d'un corps étranger avalé (fourchette), ayant pénétré dans l'estomac (C.-R. de l'Académie des sciences, 24 avril 1876; Bulletin de thérapeutique, t. XC, p. 426, 1876).

2. — Parasites de l'estomac.

A. Parmi les *parasites végétaux* qu'on rencontre dans l'estomac, il convient de citer le *Leptotrix buccalis*, les Bactéries et les Vibrioniens, l'*Oidium albicans* et des espèces voisines d'Oidium, et enfin le plus remarquable de tous, la Sarcine ou *Merismopædia ventriculi*.

La Sarcine est fréquente dans les cas de néoplasme stomacal et surtout quand la dilatation du ventricule laisse séjourner les aliments dans sa large cavité. Elle est plus rare dans les cas d'ulcère simple et de gastrite chronique avec gastrorrhée non acide (voyez page 117 et fig. 32 et 33).

La Sarcine trouve dans l'estomac les conditions favorables à son développement, les autres végétaux proviennent souvent de la bouche et de l'œsophage.

La *Sarcine* observée au microscope est une plante de la division des Algues, très-bizarre par sa forme générale offrant des petites masses cubiques, déprimées, composées de cellules quaternées. Ces petites masses cubiques ou prismatiques à quatre pans, allongées, élastiques, d'une couleur ambrée ou un peu rougeâtre ou brun clair, transparentes, sont composées de 8, 16, ou 64, ou plus, cellules cubiques. Chaque face présente quatre saillies séparées par des sillons légers. On dirait de petits ballots serrés en quatre par une même corde.

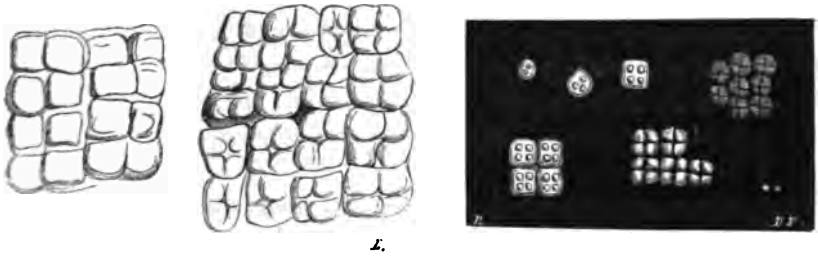

Fig. 32 et 33. — Sarcine de l'estomac *.

Les dimensions des plaques sont de $0^{mm},03$ à $0^{mm},05 = 30$ à $50\,\mu$ de long, sur $0^{mm},016$ à $0^{mm},02 = 16\,\mu$ à $20\,\mu$. Dans l'intérieur le noyau est couleur de rouille. Chaque cellule mesure $8\,\mu$ et le noyau de 2 à $4\,\mu$.

L'estomac, où Goodsir a découvert la Sarcine, n'est pas le seul endroit où on l'ait rencontrée. Heller l'a vue dans les sédiments de l'urine d'une

* Fig. 32 et 33. — Sarcina ventriculi (Goodsir); Merismopædia ventriculi (Ch. Robin), vue sous plusieurs aspects.

jeune fille et dans des déjections diarrhéiques, Bennet et Hasse dans les matières fécales, Virchow dans un abcès gangréneux du poumon.

B. Les *parasites animaux* qu'on trouve dans l'estomac sont, parmi les helminthes, les Ascarides lombricoïdes, les divers Tænia, mais ces vers sont ordinairement dans l'intestin, il n'est pas prouvé qu'on ait rencontré les Oxyures dans la cavité stomacale.

Les hydatides, divers insectes, surtout à l'état de larve, ont séjourné dans l'estomac chez l'homme, et malgré le peu de créance qu'on doit attacher à certains faits donnés comme extraordinaires, des larves de Muscides, d'Œstre (?) ont été rejetées par le vomissement. Je suis parvenu à obtenir l'éclosion d'une de ces larves de muscide du genre *Anthomyia* (1).

3. — Matières des vomissements. Ejections stomacales.

Les *mucosités* rejetées par les personnes atteintes de gastrorrhée, les pituites des individus alcooliques, les vomissements des hystériques, rendus à jeun sont ordinairement constitués par un mucus épais, filant, de réaction alcaline, grisâtre ou incolore, assez fluide, avec ou sans petits grumeaux blanchâtres.

Au microscope on y observe des filaments ou des flocons de mucosine, des petits amas de granulations moléculaires et des cellules épithéliales prismatiques venues de l'estomac.

Les *vomissements bilieux* sont de couleur jaunâtre ou verdâtre, parfois porracée, d'autres fois brunâtre. Les vomissements où se trouve la bile renferment de la biliverdine et parfois, ainsi que les précédents, des Cryptococcus, des tubes d'Hygrocrocis et rarement des Sarcines.

Les *vomissements muco-purulents* contiennent du pus venu de l'œsophage, de l'estomac ou parfois des parties avoisinantes par une perforation, ils offrent une teinte jaunâtre, et l'analyse microscopique y fait reconnaître des leucocytes plus ou moins altérés. Dans la gastrite chronique les matières renfermées dans l'estomac offrent très-rarement des leucocytes et cela quand la réaction du liquide n'est pas acide.

Les *vomissements sanguinolents* et *sanguins* diffèrent entre eux : les uns sont rouges, rutilants ; les autres sont noirâtres et en caillots ; d'autres enfin ont la couleur du marc de café ou de la suie.

(1) A. Laboulbène, *C.-R. de la Société de biologie*, 2e série, t. III, p. 8, 1856.

Si le sang est resté très-peu de temps dans l'estomac sans avoir le contact des sucs gastriques, il est reconnaissable à sa couleur et le microscope y montre les hématies caractéristiques et peu altérées. Il est digne de remarque que si de la bile existe en même temps qu'un peu de sang celui-ci est dissous, les hématies n'existent plus et ont laissé échapper leur matière colorante.

Quand le sang est en caillots récents, il est facile à reconnaître, et au centre de ceux-ci la fibrine et les globules tant rouges que blancs sont parfaitement appréciables.

Mais lorsque le sang s'est épanché par de petits vaisseaux et que peu à peu il a été en contact avec le suc gastrique, l'apparence de suie délayée devient très-nette. Presque toutes les hématies sont crénelées et même dissociées en granules irréguliers larges de 1 μ à 2 ou 3 millièmes de millimètre.

Les *vomissements des cholériques* sont acides tout à fait au début et renferment une petite quantité d'aliments (cellules et fibres animales ou végétales), la quatrième ou cinquième éjection est alcaline et floconneuse, riziforme, blanche. Dans l'estomac du cholérique mort à la période asphyxique les matières excrétées sont alcalines ainsi que la muqueuse. Les grains blanchâtres renferment des épithéliums prismatiques, des leucocytes peu nombreux, des granulations moléculaires.

Enfin, les *vomissements qui se produisent après la dilatation de l'estomac* et chez les sujets ayant un obstacle au pylore sont composés d'un liquide à réaction acide, rarement clair, mélangé d'aliments, de sang, etc. Dans ces liquides de composition variable on trouve souvent des éléments végétaux particuliers, *Cryptococcus*, *Hygrocrocis*, *Oidium* et la *Sarcine*, *Sarcina* ou *Merismopœdia ventriculi* de Goodsir et Ch. Robin.

Vices de conformation de l'estomac.

L'*absence* congénitale de l'estomac a été observée chez les monstres acéphales ; les faits de *double estomac* paraissent résulter de l'accolement de deux ventricules dans les monstres doubles. Pigné en a rapporté un exemple.

L'estomac a été vu *renversé* (Fleischmann) de telle façon que la grande courbure se trouvait en haut du viscère et la petite courbure vers l'ombilic. Dans l'inversion viscérale, la grosse tubérosité est à droite, tandis que, en sens opposé, c'est-à-dire à gauche, on voit le pylore.

Les *ouvertures anormales* de l'estomac ont été trouvées au cardia qui communiquait à la fois avec l'œsophage et avec l'intestin (Fleischmann). D'autres fois le ventricule ne s'ouvre pas dans l'œsophage et se termine en cæcum de ce côté ; au contraire, dans d'autres cas, c'est du côté du pylore qu'est la portion bouchée. L'interruption tantôt entre l'œsophage, tantôt entre l'intestin, peut être complète, ou bien un cordon ligamenteux représente le conduit qui manque.

Le pylore peut s'ouvrir dans le canal pancréatique (Crooks).

Pagenstecher a fait connaître un cas de monstruosité fort rare de l'estomac :

Enfant mort le quatrième jour, n'ayant rien pu avaler. L'œsophage se terminait en cul-de-sac près de la bifurcation de la trachée-artère, à quatorze lignes au-dessous du pharynx. Une petite bandelette cellulo-fibreuse prenait naissance à la paroi antérieure du cul-de-sac et se terminait à l'extrémité de la portion de l'œsophage qui était attachée à l'estomac et qui avait un pouce et neuf lignes de longueur. L'estomac présentait une structure poreuse ; ses membranes muqueuse et musculeuse constituaient une espèce de filet dont les mailles étaient formées par la tunique péritonéale qui, elle-même, était percée en quelques endroits. Les mailles avaient de un quart de ligne à une ligne de diamètre et étaient au nombre de plus de cent. On remarquait, en outre, le manque complet du grand cul-de-sac de l'estomac ; il était comme enlevé par une section perpendiculaire descendant de l'embouchure de l'œsophage vers la grande courbure de l'estomac. L'intérieur de cet organe était enduit d'un mucus jaune rougeâtre. On ne trouva pas d'autre altération (1).

I. F. Meckel, Tabula anatomiæ pathologicæ, etc. Fasciculus III, Lipsiæ, 1822. — G. Martin, Anomalie de l'estomac (Bull. de la Société anat. de Paris, t. I, p. 39, 1826). — Sœmmering, Denkschrift des K. Akad. d. Wissenschaften zu München, t. VIII, et Arch. gén. de méd., t. XVII, 1828. — Crooks, Estomac se terminant en cul-de-sac (Medic. Zeitung, Band XI, 1827, et Arch. gén. de méd., t. XVII, 1828). — Pagenstecher, Archives gén. de méd., t. XXI, p. 116, 1829. — Pigné, Duplicité de l'estomac chez un anencéphale (Bull. de la Société anatomique de Paris, t. XXI, p. 109, 1846). — Struthers (J.), Observ. d'estomac double (Edinburgh monthly Journal of med. Science, février 1851). — Barth, Estomac biloculaire (Bull. de la Soc. anat., t. XXVI, p. 30, 1851), — P. Broca, Estomac biloculaire chez un supplicié (Bull. de la Soc. anat. de Paris, t. XXVII, p. 25, 1852). — A. Luton, Descript. d'un fœtus monstrueux, etc. (Mém. de la Société de biologie, 2e série, t. I, p. 323, 1855). — Sous, Hypogénèse de l'estomac, etc. (Gaz. méd. de Paris 1859).

(1) Pagenstecher, *Archives générales de médecine*, 1re série, t. XXI, p. 116, 1829.

SECTION VI

INTESTINS

INTESTIN GRÊLE ET GROS INTESTIN, RECTUM

L'*intestin*, faisant suite au pylore et se terminant à l'anus, comprend, dans son ensemble, les séries de l'intestin grêle et du gros intestin, séparées par la valvule iléo-cæcale. Malgré des différences anatomiques dans la muqueuse de ces diverses portions, l'anatomie pathologique du tube intestinal peut être présentée à la fois, en ayant soin d'indiquer des particularités spéciales à telle ou telle partie. Comme pour l'œsophage, beaucoup de lésions influent sur le calibre du conduit, et les lésions dites de canalisation sont très-fréquentes dans l'intestin.

Inflammations simples, aiguës ou chroniques des intestins.

1. — Entérites aiguës simples, catarrhales ou phlegmoneuses.

L'*inflammation superficielle* ou *catarrhale* ne laisse après elle, sur le cadavre, que de légers changements anatomiques. Les vaisseaux, qui étaient distendus par le sang, sont encore dilatés, arborisés, surtout au bord libre des valvules conniventes de l'intestin grêle et sur les surfaces élevées de la muqueuse du gros intestin. La même disposition a lieu autour des plaques agminées. La membrane muqueuse est un peu plus épaissie, infiltrée de liquide, les glandules sont plus gonflées, leur contenu plus abondant ; les follicules clos sont dans l'état dit psorentérique (Bailly), c'est-à-dire qu'ils font une saillie ou un relief plus ou moins marqué, et qu'ils représentent une sorte d'éruption.

La surface de l'intestin est recouverte par un enduit formé de mucus opaque, neutre et alcalin, dans lequel on reconnaît des cellules d'épithélium cylindrique ou prismatique, mais ordinairement les cellules se détruisent rapidement après la mort. Des globules muqueux et purulents s'y trouvent et sont observables dès que l'inflammation est un peu forte ; cette couche muco-purulente doit être observée avant le lavage.

Homme, vingt-huit ans, mort le quatrième jour, à la suite de brûlures étendues sur une grande partie du corps. L'intestin après avoir été fendu le long de son

bord adhérent, puis étalé avec soin, permet de voir la membrane muqueuse rouge, surtout autour des glandules et des plaques de Peyer, finement arborisée, tant par places, que dans une grande partie de l'étendue du duodénum, du jéjunum, de l'iléon et des côlons. La muqueuse est friable et s'enlève en lambeaux peu étendus, de un ou deux centimètres. Les membranes sont tuméfiées, infiltrées, avec saillie prononcée des follicules clos. Sur plusieurs endroits il y a des ecchymoses, par extravasation sanguine.

En certains points vers le bas de l'intestin grêle la rougeur est uniforme sur le bord libre au sommet des villosités. Il n'y a pas de saillie nette des glandes de Peyer. Ces plaques sont reconnaissables mais non élevées. Le tissu conjonctif sous-muqueux est un peu épaissi. Nulle part il n'existe d'ulcération. Point de concrétions muqueuses ni de fausses membranes.

Le mucus opalin et visqueux revêtant la muqueuse est neutre ou même alcalin vers la fin de l'intestin grêle. Il montre à l'examen microscopique des cellules épithéliales cylindriques et prismatiques et des leucocytes à deux ou trois noyaux gonflés ayant $0^{mm},010$ à $0^{mm},012 = 10\,\mu$ à $12\,\mu$; beaucoup de vibrioniens et de bactéries.

Dans le gros intestin, on voit une saillie des glandules closes sur le fond de la muqueuse, mais sans ulcérations, ni érosions, et au microscope, sur des coupes, l'intestin montre une infiltration purulente de la muqueuse, l'épithélium est détruit à la surface, les follicules de Lieberkuhn sont plus écartés qu'à l'état normal par une infiltration protéique interfolliculaire. L'intérieur des follicules est plus abondant. Les vaisseaux sont très-nombreux et dilatés.

Après durcissement, on constate nettement le développement vasculaire, l'ecchymose sur plusieurs points du tissu muqueux, l'infiltration interfolliculaire. Les vésicules closes sont parfaitement reconnaissables, distendues, mais sans rupture des parois.

L'inflammation intestinale porte différents noms, suivant la portion où elle siége; toutefois, il est assez rare qu'elle soit bornée à un point exclusif; la duodénite, la jéjunite, l'iléite coexistent ordinairement; les typhlite, colite, rectite ou proctite, sont plus souvent isolées. Mais si, à l'estomac, j'ai pu ne pas tenir compte des divisions de pylorite et de cardiatite, je dois montrer les particularités que présentent les inflammations intestinales localisées.

La *duodénite* offre les caractères de turgescence et de rougeur que j'ai signalés d'une manière générale; la muqueuse est plus molle, plus gonflée, tachetée ou d'un rouge uniforme, comme veloutée; les glandes de Brunner sont tuméfiées. On trouve parfois de légères érosions superficielles. Le gonflement de la muqueuse propagé à l'ampoule de Vater obstrue plus ou moins l'orifice du canal cholédoque, se propage aux conduits excréteurs biliaires, et de la sorte empêche l'écoulement de la bile, en provoquant un ictère dit catarrhal.

L'inflammation intestinale arrivant jusqu'à la production de petites collections purulentes, ou d'abcès des parois, est rare. Becquerel a publié un fait de pus infiltrant le duodénum ; il y avait là une entérite phlegmoneuse :

Fille de dix-huit ans, succombant avec les symptômes d'une péritonite aiguë. A l'ouverture de l'abdomen, signes anatomiques d'une péritonite, de plus infiltration purulente des ganglions du mésentère et des parois du duodénum. Ces dernières étaient remarquablement épaissies, d'une teinte grisâtre et laissaient suinter un pus phlegmoneux, par la pression. Il y avait quelques ulcérations superficielles de la muqueuse.

Cette altération ne s'étendait ni au-dessus ni au-dessous du duodénum; seulement l'intestin grêle présentait par places comme des plaques épaisses d'infiltration purulente semblables à celles du duodénum. Il n'y avait nulle part de tubercules (1).

L'*iléite* ou l'*iléo-jéjunite* est un type d'inflammation intestinale que le revêtement muqueux de l'intestin grêle et la tuméfaction des follicules lymphatiques solitaires rendent plus ou moins accusé. Ces dernières glandules, par la multiplication de leurs éléments cellulaires, augmentent de grosseur; leur volume égale et souvent dépasse celui d'une tête d'épingle. Dans les cas d'inflammation violente ou spécifique, ils éclatent et s'ulcèrent (voy. Fièvre typhoïde).

La *typhlite* (*cæcite*) est une des inflammations intestinales qui se propagent au dehors, et on a alors la *périty phlite suppurée*. Localisée au cæcum et surtout à l'appendice vermiforme, tantôt spontanée, plus souvent provoquée par des corps étrangers (matières fécales durcies, pepins de fruits, etc.), l'inflammation, d'abord bornée à la muqueuse, peut s'étendre plus profondément. Des ulcérations se produisent, et s'étendent dans le tissu conjonctif sous-muqueux. La péritonite coexistante peut ou bien provoquer des adhérences extérieures, ou bien le pus se forme et s'étale en arrière dans le tissu lamineux revêtant l'aponévrose iliaque (fascia iliaca), rarement au-dessous de cette même aponévrose, d'où les deux variétés d'abcès périty phliques de la fosse iliaque. Dans ces cas, une cavité irrégulière, à parois grisâtres ou noirâtres et pleine de liquide purulent, entoure plus ou moins le cæcum, ainsi que l'appendice vermiforme; le pus peut se faire jour dans divers points des intestins tantôt par un ou plusieurs orifices, tantôt par la fosse iliaque ou au-dessous de l'arcade crurale; d'autres fois dans le rectum, le vagin, la vessie, etc. Duncan a vu l'ouverture très-exceptionnelle dans la veine cave.

(1) Becquerel, *Cas d'infiltration purulente des parois de l'intestin grêle.* (*Bull. de la Société anatomique de Paris*, t. XV, p. 395, 1840).

La *périlyphlite* est donc l'inflammation du tissu conjonctif ou lamineux, qui se trouve entre le cæcum plus ou moins revêtu par le péritoine et le fascia iliaca et plus rarement du tissu conjonctif sous-aponévrotique avoisinant; cette inflammation primitive ou secondaire est fréquemment purulente et même gangréneuse, surtout quand elle résulte d'une perforation de l'appendice vermiculaire ou iléo-cæcal, avec écoulement des matières putrides.

L'*appendice vermiculaire* ou *vermiforme* pourvu de nombreux follicules clos offre des lésions catarrhales ou purulentes, surtout quand il renferme des matières fécales durcies, des corps étrangers, pepins de melons, etc. On le trouve gonflé; les parois sont épaissies, parfois ulcérées; la lumière est plus ou moins obstruée par l'accolement des parois. D'autres fois, il est transformé en kyste.

Les perforations peuvent donner lieu à la sortie du contenu dans l'abcès périphérique qu'elles ont provoqué. Presque toujours des adhérences se sont établies antérieurement entre l'appendice et des points voisins. L'abcès peut s'ouvrir dans l'intestin, et, plus tard, l'appendice vermiculaire, dont les bords sont grisâtres, ramollis et gangrenés, perd de son volume, se réduit, se rétrécit et se couvre de cicatrices qui le font presque disparaître; les adhérences anomales deviennent plus tard l'occasion d'un étranglement intestinal.

La *colite*, ou inflammation des côlons, est fréquente et s'accompagne du gonflement, de l'ulcération superficielle de la muqueuse et de l'agrandissement des follicules solitaires. Elle est très-grave chez les nouveau-nés, et, chez les adultes, dans les pays chauds, elle passe facilement à l'état chronique.

Je donnerai, dans un article spécial, les altérations anatomiques du rectum, et, par conséquent, la *proctite* ou *rectite* et la *périproctite*.

Dans la majeure partie des inflammations intestinales que je viens de passer en revue, les ganglions lymphatiques sont affectés. Leur gonflement, leur rougeur hyperhémique, leur suppuration parfois, doivent être signalés.

Entérite. — Monro, The morbid Anatomy of the human gullet, stomach and intestines. Edinburgh, 1811. — Billard, De la muqueuse gastro-intestinale dans l'état inflammatoire. Paris, 1826. — Louis (A.), Rech. anat. et thérap. path. etc. Paris, 1826-23.

Duodénite. — Broussais (C., Sur la duodénite chronique. Paris, 1825. — J.-V. Broussais, Commentaire des propositions de pathologie, etc. Paris 1829. — Bright, Transactions of the med. and chir. Society, t. XVIII, — Mayer (A.), Die Krankheiten des Zwolffingerdarms, Dusseldorf, 1844.

Typhlite. — Unger, Commentarius de morbis intestini cæci. Lipsiæ, 1828. — Posthuma, De

intestini cæci, etc., pathologia. Groningæ, 1837. — PRUDHOMME, Péritonite de la fosse iliaque droite par perforation intestinale (Recueil des mémoires de médecine militaire, 1866). — GRISOLLE, Histoire des tumeurs phlegmoneuses des fosses iliaques (Archives génér. de médecine, t. IV, p. 34, 137 et 293, 1839). — BARTHOLOW, On typhlitis and perityphlitis (American Journal of med. Sc., 1866). — ADLER, Typhlitis stercoralis, etc. (Allgem. Wiener med. Zeit., 1868). — BLATIS, Recherches sur la typhlite et la périty phlite consécutive (thèse de Paris, 1868).

Appendice iléo-cæcal. — MERLING, Dissertatio sistens processus vermiformis anat.-pathologiam. Heidelberg, 1836. — ALBERS, Beobachtungen aus dem Gebiete der Pathologie, 1838. — KELLNER, De perforatione processus vermiformis. Berolini, 1861. — LARRET-LAMALIGNIE, Des perforations de l'appendice iléo-cæcal (thèse de Strasbourg, 1862). — CROUZET, Des perforations de l'appendice iléo-cæcal (thèse de Paris, 1866). — LANGDON DAWN, Ulceration of the appendix vermiformis (Trans. of the patholog. Society, vol. XVIII, 1868).

2. — Entérites dans les fièvres et les maladies aiguës.

Le catarrhe intestinal aigu accompagne presque constamment les fièvres éruptives. Il est caractérisé anatomiquement, comme je l'ai déjà dit, par le gonflement avec hyperémie de la muqueuse et un infiltrat sérogranuleux, par la desquamation épithéliale, le gonflement variable des follicules et la production d'exulcérations.

Dans les maladies inflammatoires : pneumonie, pleurésie, rhumatisme, méningite, les lésions gastro-intestinales sont fréquentes, mais elles sont également secondaires ou sous la dépendance d'un état général.

3. — Entérite pseudo-membraneuse ou pseudhyménique, concrétions gélatiniformes intestinales.

L'*entérite pseudhyménique* ou *pseudo-membraneuse* existe en dehors de toute diphthérie septique ; elle est caractérisée par des matières membraniformes, blanchâtres, plus ou moins longues et résistantes, offrant une trame fibroïde, lâche et renfermant des cellules intestinales altérées, ainsi qu'un grand nombre de granulations moléculaires, de graisse, etc. Il faut distinguer soigneusement ces productions des concrétions muqueuses et gélatiniformes (voy. p. 161).

Les pseudhymènes de l'intestin ont la forme de lanières, de rubans ou de tubes représentant parfois le calibre interne de l'intestin. Presque toujours les masses pseudo-membraneuses sont enroulées, et il faut les placer dans de l'eau pour apprécier leur véritable forme : on voit alors leur disposition en lames ou en tubes. Leur couleur est d'un blanc jaunâtre ou grisâtre, et souvent elles sont entourées et comme engluées par un mucus épais. Elles peuvent offrir des stries ou des taches sangui-

nolentes à leur surface, mais ces stries ne proviennent en aucune manière de vaisseaux développés dans leur intérieur. Quant aux deux faces des fausses membranes étendues du tube digestif, l'une est ordinairement villeuse et tomenteuse, tandis que l'autre est unie. Celle-ci répond à la partie libre et non adhérente du dépôt pseudo-membraneux. La résistance ou la ténacité de ces fausses membranes est très-variable : on les déchire avec assez de facilité, surtout quand elles ne sont pas très-pénétrées de matière muqueuse. Quelquefois les fausses membranes intestinales ont la forme de petits grumeaux et de lamelles. Villermé a vu rendre une grande quantité de ces matières à la suite de la colique de Madrid; un de ces fragments, moulé sur l'intestin, formait un tube de trois pouces de longueur. On a signalé aussi des fausses membranes, souvent assez épaisses, recouvrant une grande partie et parfois même la totalité de la surface interne de l'intestin dans certains cas d'entérite subaiguë, et plutôt encore dans l'entérite chronique. Andral avait vu deux fois la surface interne du rectum et une fois celle d'une partie du côlon tapissées par une couche demi-concrète, semblable à une crème épaisse, dans laquelle aucune forme d'organisation ne pouvait être découverte et qui ne pouvait s'enlever en tube. Ces dernières fausses membranes peu consistantes forment la transition des productions couenneuses intestinales aux concrétions gélatiniformes que je vais bientôt décrire.

Voici une observation peu connue d'entérite pseudo-membraneuse observée chez une femme. Elle peut prendre place après les faits que je viens de rappeler :

Une dame de quarante ans éprouvait, depuis cinq ans, un sentiment de malaise, de l'anorexie, une soif continuelle, des digestions difficiles, des vomissements muqueux de temps à autre; ces symptômes avaient résisté aux purgatifs, aux toniques et aux sangsues. Tout à coup se déclare une gastro-entérite caractérisée par des vomissements violents de matières jaunâtres, une vive douleur à l'épigastre et à l'hypochondre gauche, une soif ardente, une grande fréquence et une extrême petitesse du pouls; la sécheresse et la chaleur âcre de la peau, la tension et la rénitence de l'abdomen. Deux saignées et plusieurs applications de sangsues, des boissons émollientes parvinrent à calmer ces accidents; mais la constipation ne céda qu'avec peine à des lavements répétés; enfin, le septième jour, après des coliques excessivement aiguës, la malade rendit, au milieu de matières liquides jaunâtres, des lambeaux membraneux, de forme irrégulière, de plusieurs centimètres de longueur, de trois millimètres d'épaisseur d'une couleur blanchâtre, comme gélatineux, très-friables, présentant d'un côté une surface hérissée d'inégalités, et de l'autre, une surface jaunâtre et lisse; les évacuations se répétèrent le lendemain et les jours suivants; elles furent toujours suivies d'un soulagement marqué. Au bout de quinze jours, la guérison était complète. Le poids total des lambeaux pseudo-membraneux a été évalué à

près de trois kilogrammes, et l'étendue de leur surface devait égaler celle du tube intestinal (1).

J'ai examiné plusieurs fois de petites concrétions blanchâtres, variables pour la grandeur de la dimension d'une lentille à celle de l'ongle, et rendues par des malades atteints de diverses affections intestinales aiguës ou chroniques. Dans un cas, chez un ouvrier peintre, qui avait eu des coliques saturnines et qu'on avait soumis à des purgations drastiques répétées, j'ai vu rendre une quantité notable de ces pellicules ; elles étaient contournées, à la manière des copeaux de bois mince qu'enlèvent les tourneurs. Je crois qu'il n'y a pas eu supercherie de la part du malade : il m'a remis, pendant une semaine au moins, de ces concrétions membraniformes. Leur composition élémentaire montrait une matière amorphe, et surtout de l'épithélium cylindrique et prismatique, des globules de pus (leucocytes) et une grande quantité de matières granuleuses.

Chez les enfants, on trouve, comme chez les adultes, des fausses membranes couenneuses simples du tube digestif, que Rilliet et Barthez ont décrites et qu'ils ont distinguées des productions plastiques de la diphthérie. Cette distinction n'a pas été faite pour le muguet. La plupart des auteurs ont donné le nom de fausses membranes de l'intestin et d'entérite pseudo-membraneuse aux productions du muguet développées dans le conduit gastro-intestinal (2).

La fausse membrane intestinale se montre sous l'aspect d'une lame mince, molle, grenue et chagrinée, de couleur jaune fauve, plus ou moins foncée. Elle adhère assez peu à la muqueuse, et, lorsqu'on la racle avec le scalpel, elle ne fournit quelquefois qu'une bouillie jaune, mais distincte des matières fécales.

Aux points où elle commence, disposée par petites plaques inégales, irrégulières, rares, isolées et situées sur le sommet des valvules, la fausse membrane devient bientôt plus étendue et finit par former de larges plaques qui suivent la muqueuse dans tous ses replis et couvrent presque tout le calibre du tube intestinal. Son épaisseur va rarement au delà de 1 à 2 millimètres. La muqueuse est congestionnée sous la fausse membrane et au delà des bords dans une étendue variable.

La dimension de la concrétion pseudo-membraneuse est, en général, peu considérable, cependant elle recouvre parfois une grande surface. Les

(1) CHRISTIAN, *Obs. de gastro entérite couenneuse* (*Recueil de mémoires de médecine, de chirurgie et de pharmacie militaires*, t. XXXVII, p. 297, 1835).

(2) A. LABOULBÈNE. *Recherches cliniques et anatomiques sur les affections pseudo-membraneuses*, p. 104 et suiv., 1861.

inflammations pseudo-membraneuses de l'intestin grêle siégent presque exclusivement à sa partie inférieure; elles se présentent sous forme grenue et presque jamais en lames résistantes. Le cæcum n'offre que très-rarement de fausses membranes, tandis que le côlon et le rectum en sont bien plus souvent recouverts.

Les *concrétions gélatiniformes intestinales* ou, en d'autres termes, les mucosités intestinales colloïdes ont la forme de tubes allongés, de masses filamenteuses, parfois fusiformes ou cylindriques, souvent très-volumineuses. Elles ressemblent à une gelée épaisse, leur consistance est mollasse, leur couleur jaunâtre, blanchâtre et un peu transparente, leur ténacité est forte. Quelquefois ces mucosités ont l'apparence de filaments anastomosés.

La masse assez homogène et alcaline de ces concrétions durcit dans l'alcool et prend une teinte opaque; l'acide acétique lui donne un aspect strié fort net.

Ces concrétions gélatiniformes intestinales, vues au microscope, renferment, au milieu d'une grande quantité de matière amorphe et transparente, des cellules d'épithélium cylindrique ou prismatique avec des noyaux d'épithélium libres, des granulations moléculaires, des leucocytes de diverses variétés, parfois des globules rouges de sang (hématies) et du pigment ou matière colorante biliaire, enfin des cristaux de phosphate ammoniaco-magnésien.

GENDRIN, Traité philos. de méd. pratiq., t. III, p. 23, 1842. — BARRIER, Traité pratique des maladies de l'enfance, t. II, p. 36, 1845. — P. BROCA, Bull. de la Société anatomique de Paris, 1854. — C. POTAIN, Bulletins de la Société anatomique de Paris, 2e série, t. II, p. 163, 1857. — A. LABOULBÈNE, Recherches clinîq. et anatomiq. sur les affections pseudo-membraneuses, p. 144, 1861. — CRUVEILHIER. Traité d'anat. path. générale, t. IV, p. 452, 1862. — SIREDEY, Note sur les concrétions muqueuses membraniformes de l'intestin (Mémoires de la Société médicale des hôpitaux de Paris, p. 66, 1869). — CH. ROBIN, Leçons sur les humeurs, etc., p. 557, 1874. — E. POIGNARD, Étude clinique sur les concrétions muqueuses membraniformes de l'intestin (Thèse de Paris, n° 99, 1875).

4. — Muguet de l'intestin.

Le *muguet* de l'intestin a été signalé par plusieurs auteurs; Parrot l'a décrit avec soin dans le gros intestin des enfants. Un grand nombre de prétendus faits d'entérite couenneuse sont dus au muguet intestinal (1).

(1) A. LABOULBÈNE, *Recherches cliniques et anatomiques sur les affections pseudo-membraneuses*, p. 104, 1861.

5. — Entérite toxique.

Après la description des lésions dans la gastrite toxique (voy. pages 111-113), il y a peu de chose à ajouter pour l'intestin. Les mêmes altérations, ou au moins des altérations analogues peuvent être constatées, soit que la substance toxique ait pénétré exceptionnellement jusque dans l'intestin, soit que l'absorption ait permis son action délétère sur la muqueuse et les parois intestinales. C'est surtout avec les poisons hyposthénisants qu'on remarque des suffusions sanguines et des ulcérations intestinales plus ou moins étendues. Dans les cas d'urémie, la muqueuse est enflammée et souvent érodée (Luton, Treitz, Lancereaux).

6. — Entérite chronique et diarrhée chronique des pays chauds.

A. L'entérite qui peut résulter à l'état aigu du traumatisme, de la présence de corps étrangers, de l'invagination, de l'ingestion des poisons, et qui apparaît dans les accidents de dentition, dans les maladies infectieuses, dans toutes les pyrexies, les fièvres éruptives, etc., est très-fréquente à l'état chronique. Les miasmes paludéens, la syphilis, la goutte, l'urémie, la leucémie, la tuberculose, l'alimentation mauvaise ou insuffisante et enfin la misère physiologique aboutissant de toutes les causes dépressives, engendrent l'entérite chronique.

Quand l'entérite dure depuis longtemps, la membrane muqueuse de l'intestin est plus consistante, plus épaisse et comme gonflée. La coloration est plus foncée, rougeâtre ou avec une teinte sombre ardoisée, parfois uniforme, due à du pigment déposé dans son intérieur, et succédant à des hémorrhagies légères, surtout dans les villosités. La tunique musculeuse est devenue plus épaisse, et la membrane celluleuse ou la fibreuse est elle-même hypertrophiée. Les tissus ont tantôt un infiltrat protéique granuleux, tantôt de la sérosité qu'on exprime par la pression des doigts, surtout s'il y a coïncidence d'un état aigu, surajouté aux lésions chroniques.

L'entérite de longue durée donne lieu à la production de kystes, surtout dans le gros intestin, ils sont comparables à ceux de la muqueuse stomacale (voy. fig. 23). On les aperçoit facilement, comme de petites tumeurs pouvant acquérir le volume d'un pois et même plus. Leur couleur est jaunâtre, ambrée ; ils font un relief à la surface de la muqueuse. Ces kystes résultent de la distension des glandes de Lieberkühn, et le contenu est de

la mucine avec des granulations moléculaires. D'autres viennent des follicules clos.

Les kystes, soit qu'ils soient petits ou volumineux, ont une structure identique, leurs différences tiennent au siége qu'ils occupent. Leur paroi est mince, demi-transparente, d'un quart à un demi-millimètre d'épaisseur, friable, cassante. Le contenu adhère à la poche ou est facilement énucléable. La vascularisation périphérique est parfois poussée jusqu'à l'hémorrhagie. A mesure que les kystes grandissent, la muqueuse s'atrophie, et elle finit par former une sorte de collerette autour du kyste; la muqueuse est infiltrée de granulations pigmentaires et protéiques; ses éléments cellulaires ont disparu en majeure partie. Le contenu est une gelée tremblotante, avec des traînées jaunâtres; ce sont des éléments muqueux, avec des granulations graisseuses qui constituent ces dernières. Dans certains cas, il y a une émulsion de graisse donnant l'aspect puriforme.

Le microscope fait reconnaître des cellules à 1, 2 ou 3 noyaux (leucocytes vrais), d'autres cellules d'épithélium prismatique ou cylindrique, presque toujours plus ou moins déformées, beaucoup de granulations graisseuses.

J'ai fait remarquer déjà que les kystes, dans l'estomac, siégent de préférence vers le pylore et qu'ils comprimaient les glandules périphériques stomacales. Les kystes de l'intestin grêle sont presque toujours imperforés ou avec leur orifice déplacé et déformé; ils sont souvent pédiculisés, et un seul pédicule peut soutenir plusieurs kystes, formant ainsi un kyste en grappes. Les kystes du gros intestin sont sessiles ou pédiculisés. Ils se développent dans les glandes closes ou dans les glandules de Lieberkühn, mais l'orifice de celles-ci n'est pas obturé. L'inflammation chronique produit une tuméfaction de la glandule, et le contenu devient très-épais, compacte et ne s'échappe point. La poche s'élargit de la sorte et devient volumineuse sans que l'orifice soit entièrement bouché. Du reste, cette question intéressante des kystes de l'intestin sera reprise à l'article Dysenterie).

Les ulcérations plus ou moins étendues et profondes ne sont pas rares dans l'entérite chronique :

Homme, trente-huit ans, émacié, atteint depuis longtemps d'entérite, non tuberculeux, non alcoolique, usé par le travail et les privations, observé à plusieurs reprises et succombant à l'hôpital Necker.

Tout l'intestin est diminué de volume d'une manière générale, mais avec les parois plus épaisses. La muqueuse étendue montre depuis le duodénum jusqu'à l'S iliaque une coloration diffuse, d'un rouge sombre, et, par places, une teinte brunâtre, grisâtre foncé et même ardoisée. Les parois intestinales sont plus

épaisses que chez un sujet à peu près du même âge, mort par accident le même jour et dont l'intestin sert de point de comparaison. Épaississement manifeste de la muqueuse du côlon et de son tissu sous-muqueux. La muqueuse, d'une coloration brune et foncée, offre de légères saillies sensibles au doigt; les villosités sont plus visibles dans l'intestin grêle. Les plaques de Peyer sont bien appréciables, mais sans gonflement ni relief plus marqué.

Deux excroissances polypiformes sont nettes sur le côlon descendant, l'une ayant un centimètre de long, à pédicule large, l'autre plus grosse, située plus bas, vers l'S iliaque, tient à un pédicule plus étroit. Dans tout le gros intestin, depuis le cæcum, les follicules clos sont hypertrophiés. Plusieurs kystes, dans le gros intestin, ont jusqu'au volume d'un petit pois et, quand on les fend, on les trouve remplis de liquide. Ces kystes ne paraissent pas tenir seulement aux follicules solitaires. Des exulcérations légères et d'autres, arrondies, mais très-superficielles, existent dans l'S iliaque et le côlon descendant. Elles sont visibles quand l'intestin est placé dans l'eau. Il n'y a nulle part traces de tumeurs autres que les deux petits polypes, ni d'ulcérations profondes, ni de rétrécissement intestinal. Ganglions mésentériques, gros, durs, de teinte foncée. Foie de volume ordinaire, non cirrhotique ; reins un peu gros, mais sans lésions, non plus que le cœur et les poumons.

En examinant au microscope des parties enlevées à l'état frais, on trouve les tissus hypertrophiés et hyperplasiés, les fibrilles conjonctives augmentées de nombre dans la membrane celluleuse, les vaisseaux agrandis, les glandules à contenu plus abondant.

Sur des coupes après durcissement, je trouve les mêmes altérations, et je m'assure que beaucoup de kystes tiennent à l'obturation des glandes de Lieberkühn. On trouve des passages, depuis des glandes devenues resserrées en haut, et dont le fond s'est élargi jusqu'à l'obturation et la formation de kystes. D'autres kystes m'ont paru provenir de follicules clos obturés. Ils étaient plus profondément situés que les premiers, et la muqueuse au-dessus était très-amincie.

B. La *diarrhée chronique des pays chauds* constitue une forme d'entérite spéciale, dont la place est intermédiaire entre l'entérite chronique et la dysenterie chronique d'emblée. Dans cette maladie, il n'y a pas d'ulcérations, pas de pertes de substance du côlon; toute la muqueuse, depuis l'estomac jusqu'à la valvule iléo-cæcale, est atrophiée, représentée par des fibrilles connectives et par des cellules de nouvelle formation; les villosités sont atrophiées et de même les glandes de Lieberkühn. Les follicules clos ont diminué de nombre et de grosseur. La membrane celluleuse est hypertrophiée. En résumé, il y a transformation sclérosique de la muqueuse et substitution du tissu conjonctif aux glandes.

Ces lésions expliquent pourquoi les malades tombent peu à peu dans le marasme et succombent parce que l'intestin grêle ne fonctionne point.

De plus, il y a de légères différences entre les altérations de la dysenterie et celles de la diarrhée chronique de Cochinchine ou des pays chauds.

Le processus morbide atteint la muqueuse et surtout le lacis vasculaire intermédiaire à la muqueuse et à la membrane celluleuse ou fibreuse, dite de Doellinger, puis le travail morbide prend des allures de chronicité : la celluleuse s'épaissit; parfois seulement les glandules de Lieberkühn grossissent et deviennent kystiques. Mais les fonctions d'absorption et par conséquent de réparation nutritive sont entravées, la diarrhée survient puriforme, incoercible, et le malade succombe. J'ai un exemple assez récent de cette entérite toute spéciale. En voici le résumé :

Homme de vingt-sept ans, de la Réunion, et ayant été pris de diarrhée à Saïgon, traité à Brest, puis venu à Paris, mort dans mon service à Necker dans un état de marasme extrême et avec une diarrhée incoercible.

Estomac mamelonné, mais sans ecchymoses, ni ulcérations; intestin grêle avec un peu de psorentérie (gonflement léger des follicules clos); gros intestin avec la muqueuse un peu épaissie, infiltrée, mais lisse et d'une teinte ardoisée, dans quelques points seulement hyperhémiée, sur d'autres points pâle et comme exsangue. Tunique fibreuse ou celluleuse, épaisse dans plusieurs endroits, comme sclérosée. Nulle part de tubercules, ni de polypes, ni d'ulcérations. La muqueuse est parsemée de petits kystes sous forme de petites vésicules transparentes, la plupart grosses comme des grains de chènevis, quelques-uns confluents, la plupart espacés. Foie assez volumineux et un peu gros, rate paraissant aussi un peu volumineuse, reins à l'état normal.

Une parcelle du revêtement de la muqueuse, alcalin, renferme de nombreuses cellules de pus (leucocytes), des cellules épithéliales rares, prismatiques, et des granulations moléculaires.

Au microscope, à un faible grossissement et sur des coupes durcies par l'alcool et la gomme, je constate une hypertrophie sous-muqueuse très-manifeste; les vaisseaux sanguins et lymphatiques sont dilatés; les glandes de Lieberkühn et beaucoup de follicules clos ont disparu.

Les muscles ont les fibres écartées par un infiltrat granuleux. Les kystes sont formés par les glandes de Lieberkühn. Quelques follicules clos sont appréciables; leur contenu est granuleux, leur paroi épaisse.

Inflammations diverses et miasmatiques des intestins; fièvre typhoïde, choléra, dysenterie.

La lésion intestinale n'est pas la seule dans les maladies qui vont être présentement étudiées au point de vue anatomique, mais cette lésion étant ordinairement la plus importante, détermine la place qui leur convient ici comme la plus naturelle.

2. — Fièvre typhoïde, typhus non exanthématique.

La cause productrice de la fièvre typhoïde est généralement regardée comme un miasme volatil et animalisé, provenant de la décomposition de matières organiques animales; cette cause n'a pas une action isolée sur les organes chylopoïétiques, surtout sur les glandes closes de la fin de l'intestin grêle, les ganglions mésentériques et la rate. Le sang est altéré, la plupart des muqueuses sont atteintes d'inflammation catarrhale; il se produit un exanthème de la peau, parfois des hémorrhagies diverses, du sphacèle, une altération de la parotide, de l'oreille moyenne, etc.

Il en résulte que l'inflammation des plaques de Peyer ou l'entérite folli-

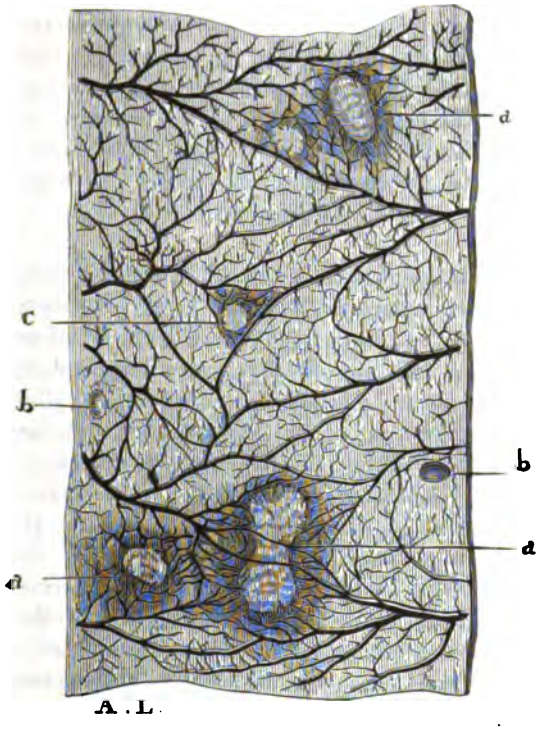

Fig. 34. — Plaques de Peyer et follicules clos altérés dans la fièvre typhoïde*.

* Fig. 34. — Altérations des plaques de Peyer dans la fièvre typhoïde. *a*, *a*, *a*, plaques de Peyer de diverses grandeurs, saillantes, molles, gaufrées, et entourées d'une auréole vascularisée. Celle du milieu de la figure en bas a la forme d'un sablier; *b*, *b*, follicules solitaires gonflés; *c*, un follicule clos, gonflé, entouré de vaisseaux et prêt à se rompre. La muqueuse est fortement hyperhémiée.

culeuse, ou l'iléotyphus des auteurs allemands n'est qu'une partie de la fièvre typhoïde. Cette lésion provient-elle de l'altération générale du sang et se produit-elle à la manière d'un exanthème (dothiénentérie, δοθιὴν, bouton, ἔντερον, intestin) ou se développe-t-elle dans les organes d'absorption du poison morbide? La première opinion me paraît la plus probable.

Les observations suivantes montrent les altérations de la fièvre typhoïde à diverses périodes. J'ai insisté sur celles de l'intestin, en les plaçant bien en vue, à peu près comme dans les dessins où l'on ne colorie que l'objet dominant. Je présenterai ensuite un résumé succinct de l'ensemble des lésions de la fièvre typhoïde.

Fille, seize ans, morte le onzième jour, dans un état adynamique. L'intestin étant enlevé, on remarque avant de l'ouvrir des taches ou plaques extérieures d'un rouge sombre, correspondant aux plaques de Peyer atteintes; sur quelques-unes de ces taches extérieures, je trouve le péritoine moins lisse et légèrement épaissi. L'intestin ayant été incisé suivant le bord du mésentère, renferme beaucoup de matières muqueuses, jaunâtres; après avoir été étalé, on voit de suite une inflammation catarrhale générale et des altérations consistant en élevures diverses. Les plaques de Peyer, au bord libre de l'intestin, sont de plus en plus atteintes, suivant qu'on se rapproche de la valvule iléo-cæcale. Elles sont rouges à la périphérie et d'un gris rosé. Elles sont variables de longueur entre 2 à 8 et 9 centimètres sur 2 ou 3 de largeur, arrondies, parfois un peu en sablier (fig. 34).

Plusieurs de ces plaques forment une saillie légère; la surface est légèrement grenue; elles ont une consistance molle et des élévations assez confluentes (plaques molles de Louis). Les plaques de Peyer dans la première partie de l'iléon sont moins saillantes, tandis que près de la vulve iléo-cæcale leur saillie est très-marquée. Dans le voisinage immédiat de cette dernière, elles sont plus cohérentes, d'un gris rougeâtre ou jaunâtre, assez élevées, et plusieurs ont une légère ulcération des glandes saillantes. Les follicules solitaires sont volumineux, saillants, ressemblant à des pustules entourées d'un cercle rouge; plusieurs ont le volume d'un petit pois et 3 à 8 millimètres de diamètre (fig. 34).

Dans le gros intestin les follicules sont gonflés, arrondis, saillants; tous sont très-vascularisés, et trois d'entre eux sur le côlon transverse sont ulcérés. Le péritoine n'est atteint sur aucune partie du cæcum ou des côlons.

Dans le pharynx et l'œsophage, pas de lésions ulcéreuses, mais turgescence des glandules. L'estomac est mamelonné avec des saillies rouges, et plusieurs portions veloutées sont un peu villeuses.

La rate est triplée de volume, comparativement à celle d'un sujet du même âge, les ganglions mésentériques sont gonflés, leur coupe offre une surface d'un rouge pâle, la consistance est molle.

Les poumons sont congestionnés, les muqueuses laryngienne et bronchique rouges et à l'état d'inflammation catarrhale aiguë.

L'hyperhémie générale et le gonflement de la muqueuse, tant dans l'intestin

grêle que dans les parties du gros intestin avoisinant la valvule iléo-cæcale, sont très-nets. La muqueuse offre à la coupe une épaisseur plus considérable, et elle s'affaisse sous la pression des doigts qui en exprime un infiltrat séreux. Les plaques molles étant fendues, je trouve la muqueuse et les tuniques celluleuses épaissies; puis en faisant un peu saillir la plaque qui est enchâssée, on voit que le réseau de fibres de la muqueuse est mou, à disposition aréolaire, avec des follicules saillants, tandis que les voisins le sont moins; il y a ainsi saillie de quelques follicules clos et non des autres.

En examinant au microscope le contenu des follicules gonflés, soit isolés, soit ceux des plaques, je constate une grande quantité de la matière blanchâtre ou grisâtre, mollasse, qui par le raclage offre un liquide d'aspect lactescent. Cette matière est répandue dans le follicule et la muqueuse; au microscope, elle présente les formes cellulaires plus ou moins altérées (fig. 35) des corpuscules et des cellules épithéliales dites lymphatiques. Nulle part il n'y a d'exsudat fibrineux. Les cellules revêtant les villosités ont disparu; les villosités sont gonflées, peu appréciables. Il y a dans le cæcum des trichocéphales.

Le gonflement très-visible des follicules clos commence ordinairement plus tôt dans le haut de l'intestin que celui des plaques de Peyer et se trouve parfois dans le gros intestin; il y a de petites élevures rondes, perlées, tandis que les plaques de Peyer forment un relief léger qui s'accuse de plus en plus en allant vers le bas de l'intestin et qui a son summum à la valvule de Bauhin.

Les noms donnés par Louis et par Chomel de plaques molles ou dures, ou réticulées, s'expliquent par l'altération plus ou moins avancée des follicules des plaques de Peyer. Dans le degré le moins prononcé, les follicules isolés et ceux des plaques surtout ne font pas un fort relief; tous les follicules des plaques agminées ne sont pas pris, il n'y en a que quelques-uns; le tissu intermédiaire est mollasse, de là le nom de plaques molles. Dans celles-ci la congestion périphérique est intense, et la coloration rouge ou parfois violacée.

Dans les plaques dures, les follicules agminés offrent l'aspect d'une saillie proéminente et ressemblant à un champignon aplati. Les follicules isolés ont l'aspect de pustules ou de boutons varioliques. Toute la plaque de Peyer hypertrophiée, très-épaissie, est uniformément atteinte et indurée. La section est grisâtre dans toute l'étendue, sans tissu intermédiaire, simplement gonflée. Dans la plaque réticulée, les follicules ramollis ne s'ulcèrent pas et se résorbent plus ou moins vite.

Voici un exemple de fièvre typhoïde mortelle au 17e jour, avec plaques dures intestinales, du piqueté gris par places et des ulcérations près de la valvule iléo-cœcale :

inflammations pseudo-membraneuses de l'intestin grêle siégent presque exclusivement à sa partie inférieure; elles se présentent sous forme grenue et presque jamais en lames résistantes. Le cæcum n'offre que très-rarement de fausses membranes, tandis que le côlon et le rectum en sont bien plus souvent recouverts.

Les *concrétions gélatiniformes intestinales* ou, en d'autres termes, les mucosités intestinales colloïdes ont la forme de tubes allongés, de masses filamenteuses, parfois fusiformes ou cylindriques, souvent très-volumineuses. Elles ressemblent à une gelée épaisse, leur consistance est mollasse, leur couleur jaunâtre, blanchâtre et un peu transparente, leur ténacité est forte. Quelquefois ces mucosités ont l'apparence de filaments anastomosés.

La masse assez homogène et alcaline de ces concrétions durcit dans l'alcool et prend une teinte opaque; l'acide acétique lui donne un aspect strié fort net.

Ces concrétions gélatiniformes intestinales, vues au microscope, renferment, au milieu d'une grande quantité de matière amorphe et transparente, des cellules d'épithélium cylindrique ou prismatique avec des noyaux d'épithélium libres, des granulations moléculaires, des leucocytes de diverses variétés, parfois des globules rouges de sang (hématies) et du pigment ou matière colorante biliaire, enfin des cristaux de phosphate ammoniaco-magnésien.

GENDRIN, Traité philos. de méd. pratiq., t. III, p. 23, 1842. — BARRIER, Traité pratique des maladies de l'enfance, t. II, p. 36, 1845. — P. BROCA, Bull. de la Société anatomique de Paris, 1854. — C. POTAIN, Bulletins de la Société anatomique de Paris, 2e série, t. II, p. 163, 1857. — A. LABOULBÈNE, Recherches clinîq. et anatomiq. sur les affections pseudo-membraneuses, p. 144, 1861. — CRUVEILHIER. Traité d'anat. path. générale, t. IV, p. 452, 1862. — SIREDEY, Note sur les concrétions muqueuses membraniformes de l'intestin (Mémoires de la Société médicale des hôpitaux de Paris, p. 66, 1869). — CH. ROBIN, Leçons sur les humeurs, etc., p. 557, 1874. — E. POIGNARD, Étude clinique sur les concrétions muqueuses membraniformes de l'intestin (Thèse de Paris, n° 99, 1875).

4. — Muguet de l'intestin.

Le *muguet* de l'intestin a été signalé par plusieurs auteurs; Parrot l'a décrit avec soin dans le gros intestin des enfants. Un grand nombre de prétendus faits d'entérite couenneuse sont dus au muguet intestinal (1).

(1) A. LABOULBÈNE, *Recherches cliniques et anatomiques sur les affections pseudo-membraneuses*, p. 104, 1861.

5. — Entérite toxique.

Après la description des lésions dans la gastrite toxique (voy. pages 111-113), il y a peu de chose à ajouter pour l'intestin. Les mêmes altérations, ou au moins des altérations analogues peuvent être constatées, soit que la substance toxique ait pénétré exceptionnellement jusque dans l'intestin, soit que l'absorption ait permis son action délétère sur la muqueuse et les parois intestinales. C'est surtout avec les poisons hyposthénisants qu'on remarque des suffusions sanguines et des ulcérations intestinales plus ou moins étendues. Dans les cas d'urémie, la muqueuse est enflammée et souvent érodée (Luton, Treitz, Lancereaux).

6. — Entérite chronique et diarrhée chronique des pays chauds.

A. L'entérite qui peut résulter à l'état aigu du traumatisme, de la présence de corps étrangers, de l'invagination, de l'ingestion des poisons, et qui apparaît dans les accidents de dentition, dans les maladies infectieuses, dans toutes les pyrexies, les fièvres éruptives, etc., est très-fréquente à l'état chronique. Les miasmes paludéens, la syphilis, la goutte, l'urémie, la leucémie, la tuberculose, l'alimentation mauvaise ou insuffisante et enfin la misère physiologique aboutissant de toutes les causes dépressives, engendrent l'entérite chronique.

Quand l'entérite dure depuis longtemps, la membrane muqueuse de l'intestin est plus consistante, plus épaisse et comme gonflée. La coloration est plus foncée, rougeâtre ou avec une teinte sombre ardoisée, parfois uniforme, due à du pigment déposé dans son intérieur, et succédant à des hémorrhagies légères, surtout dans les villosités. La tunique musculeuse est devenue plus épaisse, et la membrane celluleuse ou la fibreuse est elle-même hypertrophiée. Les tissus ont tantôt un infiltrat protéique granuleux, tantôt de la sérosité qu'on exprime par la pression des doigts, surtout s'il y a coïncidence d'un état aigu, surajouté aux lésions chroniques.

L'entérite de longue durée donne lieu à la production de kystes, surtout dans le gros intestin, ils sont comparables à ceux de la muqueuse stomacale (voy. fig. 23). On les aperçoit facilement, comme de petites tumeurs pouvant acquérir le volume d'un pois et même plus. Leur couleur est jaunâtre, ambrée; ils font un relief à la surface de la muqueuse. Ces kystes résultent de la distension des glandes de Lieberkühn, et le contenu est de

inflammations pseudo-membraneuses de l'intestin grêle siégent presque exclusivement à sa partie inférieure; elles se présentent sous forme grenue et presque jamais en lames résistantes. Le cæcum n'offre que très-rarement de fausses membranes, tandis que le côlon et le rectum en sont bien plus souvent recouverts.

Les *concrétions gélatiniformes intestinales* ou, en d'autres termes, les mucosités intestinales colloïdes ont la forme de tubes allongés, de masses filamenteuses, parfois fusiformes ou cylindriques, souvent très-volumineuses. Elles ressemblent à une gelée épaisse, leur consistance est mollasse, leur couleur jaunâtre, blanchâtre et un peu transparente, leur ténacité est forte. Quelquefois ces mucosités ont l'apparence de filaments anastomosés.

La masse assez homogène et alcaline de ces concrétions durcit dans l'alcool et prend une teinte opaque; l'acide acétique lui donne un aspect strié fort net.

Ces concrétions gélatiniformes intestinales, vues au microscope, renferment, au milieu d'une grande quantité de matière amorphe et transparente, des cellules d'épithélium cylindrique ou prismatique avec des noyaux d'épithélium libres, des granulations moléculaires, des leucocytes de diverses variétés, parfois des globules rouges de sang (hématies) et du pigment ou matière colorante biliaire, enfin des cristaux de phosphate ammoniaco-magnésien.

GENDRIN, Traité philos. de méd. pratiq., t. III, p. 23, 1842. — BARRIER, Traité pratique des maladies de l'enfance, t. II, p. 36, 1845. — P. BROCA, Bull. de la Société anatomique de Paris, 1854. — C. POTAIN, Bulletins de la Société anatomique de Paris, 2e série, t. II, p. 163, 1857. — A. LABOULBÈNE, Recherches clinIq. et anatomiq. sur les affections pseudo-membraneuses, p. 144, 1861. — CRUVEILHIER. Traité d'anat. path. générale, t. IV, p. 452, 1862. — SIREDEY, Note sur les concrétions muqueuses membraniformes de l'intestin (Mémoires de la Société médicale des hôpitaux de Paris, p. 66, 1869). — CH. ROBIN, Leçons sur les humeurs, etc., p. 557, 1874. — E. POIGNARD, Étude clinique sur les concrétions muqueuses membraniformes de l'intestin (Thèse de Paris, n° 99, 1875).

4. — Muguet de l'intestin.

Le *muguet* de l'intestin a été signalé par plusieurs auteurs; Parrot l'a décrit avec soin dans le gros intestin des enfants. Un grand nombre de prétendus faits d'entérite couenneuse sont dus au muguet intestinal (1).

(1) A. LABOULBÈNE, *Recherches cliniques et anatomiques sur les affections pseudo-membraneuses*, p. 104, 1861.

cellules non-seulement sont augmentées de nombre, mais elles sont plus volumineuses (voy. p. 170) et fig. 35, *c*, *d*, *f*); les unes ont des con-

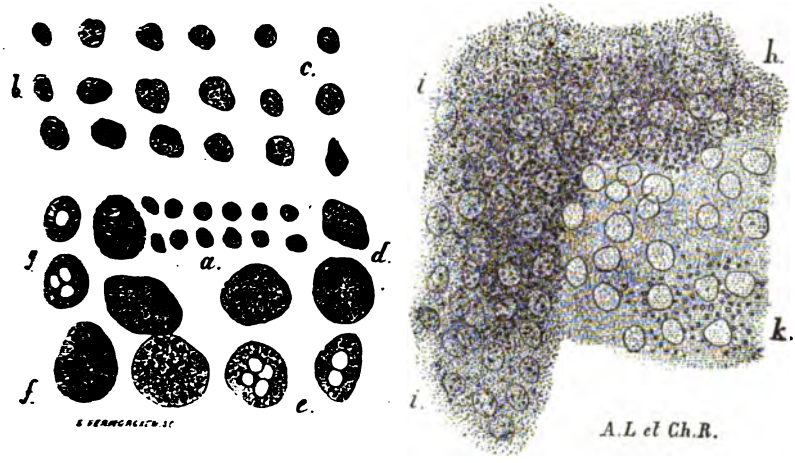

Fig. 35. — Éléments des follicules simples et agminés (plaques de Peyer) altérés dans la fièvre typhoïde *.

tours déformés et polyédriques par pression; les autres ont plusieurs noyaux; d'autres, enfin, sont granuleuses.

Existe-t-il là une matière typhique spéciale? Je ne saurais l'admettre. En effet, les éléments qu'on rencontre dans les follicules clos et agminés dans la fièvre typhoïde ne sont que des éléments normaux, épithéliums nucléaires et cellules propres des follicules lymphatiques (cellules lymphatiques et cellules endothéliales d'autres auteurs).

En raclant une coupe fraîche, verticale, pratiquée au milieu des follicules isolés ou sur ceux des plaques de Peyer gonflés et prêts à se rompre, on trouve (voy. fig. 35): 1° une substance ou gangue amorphe assez abondante avec un grand nombre de granulations moléculaires; l'acide acétique gonfle et dissout cette matière ainsi que la majeure partie des granulations; 2° des corpuscules formés par les épithéliums nucléaires lymphatiques et altérés, ayant la forme polyédrique, d'une couleur foncée, souvent peu réguliers, larges de $0^{mm},007$ à $0^{mm}009$ et même $0^{mm},01$, =

* Fig. 35. — Matière dite typhique, renfermée dans les follicules isolés ou dans les plaques de Peyer, dans la fièvre typhoïde. *a*, corpuscules de petit volume granuleux, formés comme les suivants par les épithéliums nucléaires lymphatiques; *b*, *c*, corpuscules plus volumineux, granuleux, polyédriques ou arrondis; *d*, *f*, cellules épithéliales ou endothéliales, lymphatiques très-granuleuses avec 1 à 4 noyaux granuleux; *e*, *g*, les mêmes cellules plus petites montrant des noyaux clairs; *i*, *i*, *h*, matière amorphe très-granuleuse renfermant des noyaux pleins de granulations; *k*, partie de la préparation rendue plus transparente par le contact prolongé de l'acide acétique. Grossissement, 500 diamètres (A. L. et Ch. R.).

la mucine avec des granulations moléculaires. D'autres viennent des follicules clos.

Les kystes, soit qu'ils soient petits ou volumineux, ont une structure identique, leurs différences tiennent au siége qu'ils occupent. Leur paroi est mince, demi-transparente, d'un quart à un demi-millimètre d'épaisseur, friable, cassante. Le contenu adhère à la poche ou est facilement énucléable. La vascularisation périphérique est parfois poussée jusqu'à l'hémorrhagie. A mesure que les kystes grandissent, la muqueuse s'atrophie, et elle finit par former une sorte de collerette autour du kyste; la muqueuse est infiltrée de granulations pigmentaires et protéiques; ses éléments cellulaires ont disparu en majeure partie. Le contenu est une gelée tremblotante, avec des traînées jaunâtres; ce sont des éléments muqueux, avec des granulations graisseuses qui constituent ces dernières. Dans certains cas, il y a une émulsion de graisse donnant l'aspect puriforme.

Le microscope fait reconnaître des cellules à 1, 2 ou 3 noyaux (leucocytes vrais), d'autres cellules d'épithélium prismatique ou cylindrique, presque toujours plus ou moins déformées, beaucoup de granulations graisseuses.

J'ai fait remarquer déjà que les kystes, dans l'estomac, siégent de préférence vers le pylore et qu'ils comprimaient les glandules périphériques stomacales. Les kystes de l'intestin grêle sont presque toujours imperforés ou avec leur orifice déplacé et déformé; ils sont souvent pédiculisés, et un seul pédicule peut soutenir plusieurs kystes, formant ainsi un kyste en grappes. Les kystes du gros intestin sont sessiles ou pédiculisés. Ils se développent dans les glandes closes ou dans les glandules de Lieberkühn, mais l'orifice de celles-ci n'est pas obturé. L'inflammation chronique produit une tuméfaction de la glandule, et le contenu devient très-épais, compacte et ne s'échappe point. La poche s'élargit de la sorte et devient volumineuse sans que l'orifice soit entièrement bouché. Du reste, cette question intéressante des kystes de l'intestin sera reprise à l'article Dysenterie).

Les ulcérations plus ou moins étendues et profondes ne sont pas rares dans l'entérite chronique :

Homme, trente-huit ans, émacié, atteint depuis longtemps d'entérite, non tuberculeux, non alcoolique, usé par le travail et les privations, observé à plusieurs reprises et succombant à l'hôpital Necker.

Tout l'intestin est diminué de volume d'une manière générale, mais avec les parois plus épaisses. La muqueuse étendue montre depuis le duodénum jusqu'à l'S iliaque une coloration diffuse, d'un rouge sombre, et, par places, une teinte brunâtre, grisâtre foncé et même ardoisée. Les parois intestinales sont plus

lement, les follicules non ulcérés peuvent revenir lentement à l'état normal, ce que l'on voit surtout dans les plaques dites réticulées et molles, ou bien l'accumulation des cellules fait éclater le follicule clos dans les plaques dures, et alors l'ulcération est produite. Plusieurs follicules voisins dans les plaques dures sont éliminés en masse et sont détruits absolument.

Sur des coupes durcies par l'alcool absolu et la gomme, ou par le liquide de Muller, on trouve que sur les plaques molles non ulcérées et sur le pourtour des follicules intestinaux isolés, les villosités sont moins apparentes. Cet état provient de ce que les villosités se sont accrues en largeur et ne se sont point allongées ; elles sont remplies par un infiltrat granuleux ; en même temps le volume des glandes de Lieberkühn est accru, ces glandes tubuleuses ont augmenté de largeur et même de longueur. Je me suis plusieurs fois assuré de ce fait. L'épithélium renfermé dans les tubes de Lieberkühn est augmenté de nombre et il remplit souvent la cavité, les cellules des parois sont gonflées et fortement tassées.

Il est très-remarquable de voir l'infiltration granulo-protéique et les corpuscules lymphatiques s'étendre en profondeur; j'ai vu directement appliquées sur le péritoine des granulations et des néo-cellules formant un léger relief et donnant au péritoine l'aspect dépoli et opalescent (voy. page 168).

Les vaisseaux périphériques des plaques et des follicules isolés sont atteints par l'ulcération dans la fièvre typhoïde, et alors ils produisent des hémorrhagies secondaires, différentes des hémorrhagies du début ou des périodes initiales de la maladie.

Les lésions des glandes mésentériques ne diffèrent pas de l'inflammation ordinaire des ganglions lymphatiques, et les cellules dites typhiques peuvent y être observées. La surface est rouge, arborisée, la coupe lardacée, d'apparence médullaire ou crémeuse. Le processus a lieu de la périphérie au centre.

Les ganglions ne suppurent que rarement, et dans la portion marginale ; la teinte ardoisée, le ratatinement des ganglions succèdent à la résorption des cellules et à la sortie des globules rouges constituant de petits extravasats sanguins.

Le gonflement de la rate, avec ou sans multiplication des éléments des corpuscules de Malpighi, est la règle dans la fièvre typhoïde ; la capsule est très-tendue, et l'intérieur est ramolli, d'un rouge violet ou noir. J'ai déjà dit combien le catarrhe des muqueuses est fréquent. Il en est de même des ulcérations serpigineuses de plusieurs points du pharynx, du larynx, surtout sur les cordes vocales, et si improprement appelées pharyngo- et laryngo-typhus, et encore de l'oreille moyenne, de l'estomac, de la vessie, du vagin. Enfin, on trouve encore dans la fièvre typhoïde des parotides suppurées, de la cholécystite, des altérations du poumon, du foie, des

reins, du cœur, des centres et cordons nerveux, des abcès sous-cutanés, des eschares survenant ordinairement après une éruption varioliforme.

Les taches lenticulaires rosées ne sont plus appréciables sur le cadavre, mais les pétéchies le sont parfaitement. Les altérations musculaires seront ultérieurement décrites (voyez Muscles).

La prétendue néoplasie typhique a été admise par petites masses dans une foule d'organes, dans l'estomac, les intestins (tuniques sous-muqueuse et séreuse) dans le foie, la rate, les reins, dans la muqueuse des voies urinaires (Wagner). Mon observation ne confirme pas cette manière de voir.

L'altération du sang a été souvent recherchée ; il est plus fluide, la fibrine et les globules rouges sont diminués, il y a augmentation des globules blancs, il y aurait diminution de l'urée suivant Coze et Feltz. Les bactéries ont été admises comme fréquentes, mais je n'ai pu les voir, quoique je les aie cherchées. Je n'ai point vu de spores ou de micrococcus spéciaux.

Les altérations du système nerveux sont l'œdème et l'hyperhémie du cerveau, ainsi qu'une pigmentation des cellules nerveuses et des parois des capillaires. Popoff a remarqué l'infiltration du tissu cérébral par de petits éléments cellulaires granuleux.

PROST, Médecine éclairée par l'observation et l'ouverture des corps. Paris, 1804. — PETIT et SERRES, Traité de la fièvre entéro-mésentérique. Paris, 1813. — BRETONNEAU, Recherches sur la diphthérite, angine maligne. Paris, 1826). — LOUIS (A.), Recherches anatomiques. pathol. et thérap. sur la maladie connue sous le nom de fièvre typhoïde, etc. Paris, 1829, 2e édition, 1841. — FORGET, De l'entérite folliculeuse. Paris, 1840. — VIERORDT, Beitrage zür path. Anatomie der Typhoïdfieber (Henle und Pfeufer, Zeitschrift, III Band, 1845). — DITTRICH, Patholog. anatom. Darstellung des Typhusprocesses. Erlangen, 1851. — HESCHL, Die Perforation des Darms im Typhus (Zeitschrift des Gesellschaft der Wiener Aerzte, 1853). — LEBERT, Neue Untersuchungen über die pathologische Anatomie des Abdominaltyphus (Prager Vierteljahrschr , 1858). — ROKITANSKY, Handb. der pathologisch. Anatomie, Band III. Wien, 1852. 3e Auflage. Wien, 1861. — GRIESINGER (W.), Infections krankheiten. Erlangen, 1855, et trad. Lemattre. Paris, 1877. — WAGNER, Beitrag zür patholog. Anat. der Leber bei Abdominaltyphus (Archiv der Heilkunde, 1860). — NOELDECHEN, De anat. path. Typhi adbominalis. Berolini, 1862. — DUCHEK, Ueber einige seltene Hirn-und Nervenerscheinungen im Verlaufe des Typhus (Wochenblatt der Gesellsc. der Wiener Aerzte, 1866). — HALLIER, Der pflanzliche Organismus im Darm und im Blute bei Ileotyphus (Virchow's Archiv, t. XLIII, 1868). — HOFFMANN, Untersuchungen über die path. Anatomie, Veränderungen der Organe beim Abdominaltyphus. Leipzig, 1869. — E. LEUDET, Recherches sur l'ulcération et la perforation du gros intestin consécutives à la fièvre typhoïde (Mém. de l'Acad. de méd., t. XXX, 1872). — CHAPARRE, Étude sur les hémorrhagies musculaires dans la fièvre typhoïde (thèse de Paris, n° 311, 1872). — COZE et FELTZ. Recherches cliniques et expérimentales sur les maladies infectieuses étudiées spécialement au point de vue de l'état du sang et de la présence des ferments, Paris, 1872. — Ch. REMI, Des perforations de l'intestin dans le cours de la fièvre typhoïde (thèse de Paris, n° 221, 1873). — KLEIN, Zür Kentniss der feineren Pathologie des abdominal Typhus (Centralblatt, nos 44 et 45, 1874). — GÉNUIT, De la mort subite dans la fièvre typhoïde (thèse de Paris, n° 199, 1875). — E. ORY, Laryngite ulcéreuse dans la fièvre typhoïde (Bull. de la Soc. anat. de Paris, p. 89, 1875). — POPOFF, Des altérations du cerveau dans la fièvre typhoïde, etc. (Archiv für path. Anat. und Physiol., t. LXIII, 1875).

2. — Typhus pétéchial, typhus fever.

Je n'ai point observé directement le typhus pétéchial. Pendant le siége de Paris, j'ai ouvert un assez grand nombre de sujets qui avaient succombé très-rapidement avec des symptômes rappelant ceux du typhus des armées (voy. page 170); les malades avaient eu certainement une fièvre typhoïde à allures très-rapides et à symptômes peu ordinaires (1).

Les lésions étaient celles de la fièvre typhoïde : ulcérations des plaques de Peyer et des follicules clos, gonflement de la rate, altérations pulmonaires, rénales, etc.

D'après les auteurs les plus autorisés, entre autres W. Griesinger, l'estomac et l'intestin seraient à l'état normal dans le typhus pétéchial, et il n'y aurait qu'exceptionnellement des lésions gastro-intestinales, consistant en ecchymoses et inflammation catarrhale, avec tuméfaction simple des ganglions mésentériques. Les altérations de la rate, de l'appareil respiratoire et nerveux ainsi que celles du cœur, seraient à peu près les mêmes. L'éruption morbilliforme et les pétéchies surtout, sont considérables.

3. — Choléra indien.

On trouve des lésions différentes chez les sujets qui succombent à la période cyanique, ou asphyxique, du choléra et chez ceux qui survivent jusqu'à la période de réaction, ou de réparation. Les effets du poison cholérigène sont constants sur l'estomac, l'intestin grêle et sur les glandes lymphatiques :

Homme, trente-huit ans, succombant en six heures à une attaque de choléra à l'hôpital Saint-Antoine.

Cyanose et vergetures marquées sur le visage et le tronc. La peau et le tissu sous-cutané sont secs, sans élasticité. L'estomac offre un épaississement manifeste et un infiltrat muqueux, tandis que le duodénum n'offre pas de lésions appréciables; mais celles-ci commencent sur le milieu de l'intestin grêle, elles sont bien marquées dans l'iléon sur les plis des valvules conniventes et sur la valvule iléo-cœcale. On trouve une rougeur arborisée, assez uniforme, et produisant une teinte rose ou rosée, vive, qui tranche sur la pâleur du reste de l'intestin. Cette coloration rosée, ou lilas clair, rappelle la teinte des fleurs de la plante Hortensia. Autour des glandes solitaires et en d'autres points, je remarque de véritables ecchymoses. Les glandes de Peyer sont tuméfiées, hyperémiées, offrant

(1) A. Laboulbène, *Bulletins de la Société médicale des hôpitaux de Paris*, 2e série, t. VIII, p. 7, 1871.

principalement sur celles de la fin de l'intestin un aspect criblé ou réticulé. Les follicules clos solitaires sont saillants, sous forme de petits corps durs et opaques, du volume d'une grosse tête d'épingle (psorentérie de Bailly).

Une matière liquide, à odeur fade, blanchâtre, ressemblant à de la décoction de riz (matière riziforme) était contenue dans l'intestin. La membrane muqueuse sur certains endroits offre une couche grisâtre, crèmeuse; nulle part il n'existe d'ulcération.

Les ganglions mésentériques sont gros, leur coupe est d'un gris blanchâtre.

Le foie est gros, mais ne paraît point altéré; la vésicule du fiel est distendue par de la bile verdâtre. La rate est dure, assez petite; les corpuscules de Malpighi sont bien visibles. Les reins sont assez gros, congestionnés. La vessie renferme très-peu d'urine et des flocons grisâtres ou blanchâtres; elle est revenue sur elle-même. Les poumons sont pâles; sous la plèvre il y a quelques points hémorrhagiques. Le cœur est dur, contracté, le ventricule droit renferme du sang semblable à du raisiné, d'un rougeâtre brun, et avec quelques filaments fibrineux, mais peu abondants. Ventricule gauche et aorte vides. Méninges avec les vaisseaux veineux fortement congestionnés; cerveau et moelle paraissant à l'état normal.

Avec le microscope, je constate que les parties de l'intestin colorées en rose sont hyperhémiées, et œdématiées dans le tissu sous-muqueux; sur des coupes, je trouve que l'épithélium des villosités est enlevé; celles-ci sont à nu, sans revêtement. Les villosités sont parsemées de matières granulo-protéiques, et leurs canaux sanguins et lymphatiques remplis de corpuscules. Les follicules clos solitaires et agminés sont gonflés, leurs éléments cellulaires en multiplication, plusieurs infiltrés de granulations moléculaires, ou en état trouble. Je n'ai constaté ni fibrine, si exsudat sanguin dans les follicules qui avaient le plus grossi par réplétion de leur contenu.

Le corps des cholériques succombant pendant la période asphyxique offre après la mort, pendant un temps variable, une température élevée et parfois des contractions musculaires, puis survient une rigidité cadavérique forte. Les tissus sous-cutanés, les muscles, les séreuses sont comme desséchés et poisseux. Le sang est semblable au raisiné ou au jus des mûres; les vaisseaux artériels sont vides, tandis que le système veineux est très-congestionné.

L'intestin grêle contraste, par ses lésions rappelant assez celles de la fièvre typhoïde légère, avec l'intégrité du gros intestin. Les matières riziformes de l'estomac et de l'intestin grêle sont caractéristiques. Les lésions sont nulles pour les glandes de Brunner et celles de Lieberkühn sont au contraire altérées. Le poison cholérique, dont la nature est inconnue, agit sur la muqueuse gastro-intestinale; il provoque une infiltration muqueuse, une multiplication des éléments des follicules clos intestinaux, ainsi qu'une desquamation épithéliale et la transsudation de l'eau du sang, d'où la concentration et l'épaississement de celui-ci.

Je dois ajouter que chez les sujets morts après la période de réaction, on ne constate plus l'élévation de température des cadavres, et la rigidité cadavérique est moindre. L'imbibition des tissus est manifeste. L'intestin grêle n'a plus la teinte rose, les glandules closes ne sont pas ou seulement sont peu tuméfiées. L'épithélium intestinal est à sa place ordinaire et non desquamé. Je n'ai point observé les ulcérations prétendues diphthériques, ni même d'ulcérations, mais de légères érosions de la muqueuse. Ces ulcérations ont été signalées dans quelques épidémies. On sait combien on a abusé du mot diphthérique, après avoir admis un infiltrat spécial théorique pour les expliquer (voyez p. 63 et Dysenterie).

Les poumons, loin d'être exsangues à la période de réaction, sont souvent congestionnés et atteints de pneumonie ou de bronchite catarrhale ; l'encéphale est hypérémié dans son intérieur, les petites hémorrhagies ne sont pas très-rares, les ventricules renferment de la sérosité.

Le sang est plus épais et plus concentré dans le choléra indien que dans n'importe quel autre empoisonnement.

Les organismes animaux et végétaux signalés dans le choléra ne sont pas caractéristiques. J'y ai trouvé les *Cercomonas* décrits par Davaine et récemment j'ai constaté un grand nombre de Bactéries et de Vibrions, vus également par Raynaud et Hayem. Je ne crois pas à leur spécificité ou à leur importance cholérigène.

Les selles des cholériques, ainsi que les matières renfermées dans l'intestin, ont le plus souvent un dépôt grisâtre, comparable à du riz mal cuit et délayé.

Les cellules épithéliales souvent abondantes, prismatiques, se trouvent dans les petits amas riziformes, je les ai trouvées plus ou moins nombreuses ; dans quelques cas elles sont peu faciles à voir. J'en dirai autant des leucocytes. Des quantités considérables de Cercomonas, de Vibrions, de Bactéries et de Leptothrix, souvent comme feutrés, existent dans ces déjections ainsi que beaucoup de spores (micrococcus ou microzymas), de grandeurs diverses, mais difficiles ou impossibles à déterminer rigoureusement. Enfin, j'ai aussi trouvé des cristaux d'acides gras.

La pesanteur spécifique du liquide filtré des selles cholériques est peu forte, elle varie de 1,001 à 1,012. Ce liquide renferme un peu d'albumine sous un état particulier, de l'urée, les chlorures alcalins, et les autres sels à peu près comme à l'état normal.

JÄDICKEN et MARCUS, Animadversiones anatomico-pathologicæ de cholera morbo, etc., in-8 Vesqueæ, 1830. — RAYER (P.) Recherches anatomiques sur le choléra morbus (Archives gén. de méd., 1832). — SERRES et NONAT, Mémoire sur la psorentérie dans le choléra (Gaz. méd. de Paris, 1832). — BÖHM, Die Kranke Darmschleimhaut in der Cholera. Berlin, 1838. — M. LÉVY et TROLOZAN, Recherches sur quelques points d'anat. et de phys. path. du choléra (Gaz. méd. de Paris, 1849). — PIROGOFF. Anat. pathologique du choléra. Saint-Pétersbourg, 1849. — REINHARD und LEUBUSCHER, Virchow's Archiv 1849. — POUCHET, Infusoires dans les déjections des choléra-

riques (Comptes rendus de l'Acad. des sciences, 23 avril 1849). — BUHL, Henle und Pfeufer's Zeitschrift, 1855. — H. LIOUVILLE, Psorenterie du choléra (Bull. de la Soc. anat. de Paris, 2e série, t. X, p. 676, 1865). — DECORI, Relation de l'épidémie de choléra en 1865 à l'hôpital Saint-Antoine (thèse de Paris, 1865). — PAPILLON, Recherches analyt. sur les humeurs de provenance cholérique (Journal de l'anat. et de la physiologie. Paris, 1866). — FOX, On the path. appearences observed in the stomach and intestines of patients dying of cholera (Med. Times and Gazette, 1866). — BEALE, Microscop. Researches on the Cholera (Med. Times and Gazette, 1866). — GAIRDNER, Desquamation of epithelium in Cholera (Med. Times and Gazette, 1866). — CORNIL et RANVIER, De la dégénérescence cireuse des muscles dans le choléra asiatique (Gaz. des Hôpitaux, 1866). — KLOB, Étude anat.-pathol. sur la nature du processus cholérique. Leipzig, 1867. — DESNOS, article *Choléra* (Nouveau Dict. de méd. et de chir. pratiques, t. VII, 1867. — HAYEM et REYNAUD, Proto-organismes dans les déjections des cholériques (Bull. de la Soc. méd. des hôpitaux, 2e série, t. X, p. 262 et 267, 1873). — KELSCH et J. RENAUT, Progrès médical, 1873. — A. KELSCH, Pathologie et histologie du rein chez les cholériques (Progrès médical, nos 33 et 34, 1875). — L. LAVERAN, article *Choléra* (Dict. encycl. des sciences médicales, t. XVI, 1875).

4. — Dysenterie.

Les altérations anatomiques de la dysenterie sont très-importantes, leur connaissance n'est bien établie que depuis ces derniers temps. Kelsch a décrit et représenté les lésions de la dysenterie tant à l'état aigu qu'à l'état chronique, et quand on compare les résultats de ses recherches à ceux précédemment obtenus, on trouve qu'il a fait disparaître des erreurs. Je n'ai pas étudié des faits de dysenterie aiguë, mais ce que j'ai vu à l'état chronique me porte à admettre les idées de Kelsch.

Dysenterie aiguë. — L'observation suivante est relative à un fait de dysenterie aiguë grave chez un militaire :

Soldat, mort au vingt-troisième jour d'une dysenterie aiguë, après avoir eu des selles très-nombreuses, constituées par un mélange de sang et de glaires, parfois de sang pur. La muqueuse de l'estomac offre des replis nombreux et épais d'une couleur rouge diffuse, avec au sommet des taches sous forme de pointillé ecchymotique très-fin.

L'intestin grêle à sa partie inférieure présente une injection très-vive de tous les vaisseaux. Le gros intestin renferme une grande quantité d'une matière liquide, rouge, comparable comme aspect à la sauce tomate. Les lésions s'étendent du cæcum au milieu du côlon transverse, et depuis l'extrémité inférieure du côlon descendant jusqu'à l'anus ; elles occupent ainsi les deux extrémités du gros intestin, laissant 30 centimètres de portion intermédiaire saine ou peu altérée, avec transition brusque du sain au malade. Les segments altérés ont un aspect uniforme ; la surface est rouge ou rosée, à peu près lisse et unie, ayant de distance en distance des îlots, ou des sortes de végétations, d'un tissu très-friable, colorés en rouge beaucoup plus foncé que le fond sur lequel ils sont implantés. Ces îlots tantôt serrés, tantôt espacés, se détachent sous la moindre pression et ne dépassent pas l'étendue d'une pièce de cinq francs en argent ; les végétations sont parfois plus petites et elles ont le diamètre d'un pois.

L'examen microscopique démontre que les ulcérations portent sur la muqueuse dénudée, et les îlots épars sur cette dernière membrane sont constitués par des amas de glandes de Lieberkühn, provenant des restes de la muqueuse en grande partie exfoliée (1).

Pour compléter cette observation, il convient d'examiner les altérations tant à l'œil nu qu'au microscope, des sujets morts de dysenterie aiguë.

On remarque, en ouvrant l'intestin dans toute sa longueur, que les lésions ont leur maximum d'intensité dans les portions iliaques et surtout rectale du gros intestin. Parfois il existe aussi des lésions du cæcum et de l'intestin grêle.

Dans la dysenterie grave, ayant causé la mort dans peu de jours, on trouve une couche d'apparence muqueuse et rougeâtre, revêtant le gros intestin. Au-dessous, la surface intestinale apparaît rouge, tuméfiée, ecchymosée par places, un peu ramollie, semblant lisse et unie dans une grande étendue, mais offrant aussi des îlots sous forme de mamelons, et parsemée d'une multitude de proéminences arrondies, folliculaires. A l'aide de la loupe on reconnaît déjà que la membrane celluleuse est mise à nu et qu'elle est rouge, tuméfiée, avec infiltration séro-purulente et sanguinolente. Les ganglions mésentériques sont rouges et friables.

Le microscope fait constater sur des coupes durcies que l'enduit muqueso-sanguinolent est constitué par de la mucine englobant des globules rouges et blancs du sang (hématies et leucocytes divers), des cellules épithéliales glandulaires rares. Le revêtement épithélial de la muqueuse est détruit et la muqueuse elle-même a disparu en beaucoup d'endroits, excepté sur les îlots en forme de mamelons dont il a été question.

Au niveau de ces mamelons on trouve les restes de la muqueuse érodée et dont le réseau vasculaire, doublé, triplé, de volume et de nouvelle formation, à l'état embryonnaire, est distendu par des globules blancs et rouges. La fibrine est sous divers états : fibrillaire, dissociée ou granuleuse. Ce réseau comprime les follicules de Lieberkühn, qui sont le siége d'une sécrétion exagérée, muqueuse, et qu'on trouve dissociés, écartés les uns des autres, déformés, renflés, globuleux, parfois avec leur orifice plus ou moins obturé. De cette dernière condition anatomique résultent des kystes du volume d'une tête d'épingle au moins. Dans le tissu conjonctif ou lamineux circonvoisin, on trouve de nombreux leucocytes, et ces corpuscules s'étendent et dissocient la membrane fibreuse ou celluleuse, très-riche en vaisseaux, désignée sous le nom de membrane vasculaire sous-muqueuse ou de Dœllinger. De plus, il existe de nombreux leu-

(1) A. Kelsch, *Contributions à l'anatomie pathologique de la dysenterie aiguë* (*Arch. de physiologie normale et pathologique*, t. V, p. 688, 1873).

cocytes dans les follicules clos, qui sont revêtus de leur épithélium et gonflés.

On reconnaît ainsi, de la manière la plus évidente, que l'épaississement et le mamelonnement, observés à l'œil nu, sont dus surtout à l'accroissement double ou triple en épaisseur, à la végétation de la membrane celluleuse dont les éléments sont accrus et hypertrophiés, au gonflement des glandes closes, à la présence de nombreux leucocytes, à la dilatation des vaisseaux sanguins et lymphatiques. Dans tous les vaisseaux sanguins une thrombose s'est produite, caractérisée par les éléments du sang en métamorphose régressive et une multiplication énorme des éléments cellulaires de la tunique celluleuse ou fibreuse ; de là des proéminences considérables sur la face interne de l'intestin.

Les ulcérations caractéristiques sont de plusieurs sortes ; les unes arrondies, nettes, taillées à pic, très-profondes, en forme de petits puits, résultent de la destruction des follicules clos. Ce sont des ulcérations folliculaires, pouvant s'étendre jusqu'à la séreuse péritonéale et s'agrandissant peu à peu par une destruction moléculaire.

On voit aussi apparaître des exulcérations incomplètes qui siégent entre les mamelons, qui n'intéressent qu'une partie de la muqueuse exfoliée que l'on retrouve parfois en lambeaux ou en parcelles. Sur d'autres points on trouve des ulcérations dont la cavité est en forme de gourde, avec le fond élargi, mais le contenu est filant, muqueux, il se coagule facilement par l'acide acétique qui le rend d'apparence fibrillaire. Il s'agit d'une ulcération avec dilatation du fond encore conservé d'une glande de Lieberkühn.

A la surface de ces ulcérations superficielles et profondes, on voit apparaître, de même qu'au-dessus de certaines plaies une matière séro-corpusculaire, mais c'est à tort qu'on a voulu voir là une forme de diphthérie. Les prétendues fausses-membranes de la dysenterie sont constituées par des lambeaux de muqueuse, ce ne sont pas des pseudhymènes, mais bien des nécrohymènes.

Quel est le mode pathogénique de ces ulcérations ? La muqueuse intestinale est le siége d'une hypérémie phlegmasique et de même que dans les séreuses enflammées nous verrons le tissu sous-séreux atteint en premier lieu, de même c'est la couche cellulo-vasculaire sous-muqueuse qui est atteinte ; bientôt les vaisseaux sont le siége d'une thrombose, de là absence de nutrition de la muqueuse et exfoliation de celle-ci. On s'explique de la même manière les eschares interstitielles de la muqueuse et celles qui siégent autour des follicules clos. En même temps, il se fait une multiplication énorme de jeunes éléments dans la couche cellulo-vasculaire et il en résulte des phénomènes de compression. Lorsque la multiplication de ces éléments et les coagulations vasculaires sont portées à ce dernier

degré, il peut se faire que la muqueuse tombe en gangrène : de là des foyers purulents et putrides d'un brun noir, à odeur fétide.

Le processus morbide peut offrir plusieurs variétés et il est un peu différent dans certains cas : — Premier mode. La membrane cellulo-vasculaire de Dœllinger renferme des follicules clos et isolés qui n'échappent pas au travail inflammatoire, ils se remplissent de leucocytes, de matières albumino-fibrineuses ; à un certain moment la paroi se ramollit, se détruit par compression de dedans en dehors, et le produit se mélange aux leucocytes de la tunique celluleuse. Celle-ci altérée encore davantage par les produits folliculaires, qui font irruption dans son intérieur, présente une phlegmasie qui aboutit à la destruction de la muqueuse sous-jacente. — Deuxième mode. Le follicule clos se gonfle, se distend par les produits phlegmasiques, s'allonge dans un sens perpendiculaire à la surface, et crève à la face interne de la muqueuse : de là ulcération à pic. — Troisième mode. La portion de la tunique celluleuse qui entoure le follicule est gorgée de leucocytes et de matières albuminoïdes qui empêchent la circulation du follicule, qui se détruit et se sphacèle en laissant une ulcération. — Quatrième mode. Dans les cas où la phlegmasie de la couche vasculaire sous-muqueuse a été portée à l'extrême, il en résulte un phlegmon qui a détaché la muqueuse sous forme d'un cylindre, parfois de 30 à 50 centimètres de long (Catteloup et divers auteurs).

Dysenterie chronique. — La dysenterie chronique a été plus souvent étudiée que la forme aiguë, néanmoins les lésions n'étaient pas admises d'une manière univoque. Les ulcérations y sont toujours caractéristiques, ainsi que les altérations de la couche fibreuse ou celluleuse et des glandules. J'ai observé le fait suivant à l'hôpital Necker, sur un malade qui avait été colon en Algérie (fig. 36) :

Homme, trente-deux ans, ayant eu la dysenterie en Afrique, et succombant dans mon service à l'hôpital Necker.

En ouvrant l'abdomen, je vois des adhérences péritonéales anciennes qui ont réuni les intestins entre eux sur quelques points et avec les parois abdominales. Par la palpation, je trouve que les tuniques des intestins côlons ont augmenté de consistance et sont bien plus épaisses.

Après avoir fendu et étalé le gros intestin, je remarque des ulcérations ayant leur maximum de nombre et d'étendue dans le côlon ascendant, dans l'S iliaque et dans le rectum. Ces ulcérations, tantôt isolées et tantôt confluentes sur divers points, forment alors des pertes de substance irrégulières, étalées, à parois découpées. Leur surface est très-fongueuse, vascularisée et ressemble à une multitude de bourgeons charnus (fig. 36). Entre les ulcérations existent des plaques plus ou moins régulières, qui semblent être des restes de muqueuse. Par places, il existe des kystes, sous forme de petites tumeurs arrondies et placées au-dessous et surtout en dehors des ulcérations.

En coupant l'intestin en travers, je constate nettement que les parois sont très-épaissies; elles sont indurées. Il est facile de voir que cet épaississement est dû à la tunique celluleuse hypertrophiée; les tuniques musculaires elles-mêmes ont augmenté de volume.

Sur la dernière portion de l'intestin grêle, je trouve de la rougeur; la muqueuse est un peu gonflée, les follicules clos sont plus gros et plus saillants; il existe une entérite catarrhale chronique, mais je ne trouve pas d'ulcérations folliculaires.

Les ganglions mésentériques sont plus volumineux qu'à l'état normal, leur coupe est noirâtre, un peu ardoisée par places.

Au microscope, et sur des fragments d'intestin après durcissement, je constate que les excroissances, ayant l'aspect de bourgeons charnus, sont constituées par de nombreux éléments cellulaires et embryo-plastiques. Les plaques saillantes, entre les ulcérations, sont formées par un tissu embryonnaire composé de jeunes éléments fusiformes ou nucléaires; par places on voit des tubes de Lieberkühn à diverses périodes d'atrophie, d'autres en voie de transformation kystique. En d'autres points, la muqueuse est transformée en tissu cellulaire plus ou moins dense, elle s'est en quelque sorte atrophiée et sclérosée. Le tissu connectif a étouffé les éléments glandulaires qui ont en grande partie disparu. Par places, je constate de véritables traînées de fibres inodulaires, lamineuses, développées irrégulièrement dans la muqueuse, et s'étendant même dans la tunique fibreuse ou celluleuse.

Il est fréquent de trouver sur le gros intestin, dans la dysenterie chronique, des lésions résultant d'une poussée aiguë. Cette dernière se reconnaît à ses ulcérations superficielles couvertes de petits mamelons et existant sur les points les moins altérés. Les ulcérations récentes folliculaires (fig. 36) sont arrondies ou un peu ovales, et profondes. Mais ces ulcérations mêmes superficielles en apparence montrent, à la loupe et au microscope, que la muqueuse est détruite et que les bourgeons charnus reposent sur la tunique celluleuse. Telles sont ces lésions qui se sont produites à l'état aigu pendant la vie. Les altérations suivantes sont propres à la dysenterie chronique.

A l'œil nu, la muqueuse paraît hérissée de petites pointes molles, elle a un aspect velouté. De plus, on voit de petites tumeurs variant du volume d'un grain de chenevis à un petit pois; ce sont des kystes muqueux (fig. 36). Sur une coupe, la muqueuse est bien plus épaisse qu'à l'état normal, et les petites tumeurs sphériques paraissent plus ou moins enfoncées dans la muqueuse; la tunique celluleuse est très-hypertrophiée.

Avec le microscope on voit que le tissu fibro-vasculaire, entre les glandes de Lieberkühn, a augmenté d'épaisseur et se compose d'un grand nombre de jeunes cellules embryo-plastiques, d'éléments fusiformes, et aussi de grands éléments cellulaires. Ce tissu embryonnaire, qui atrophie

les tubes glandulaires, arrive jusqu'à la surface de la muqueuse et produit là des végétations analogues aux bourgeons charnus des surfaces suppurantes.

Les glandes de Lieberkühn comprimées, atrophiées, se raréfient en partie

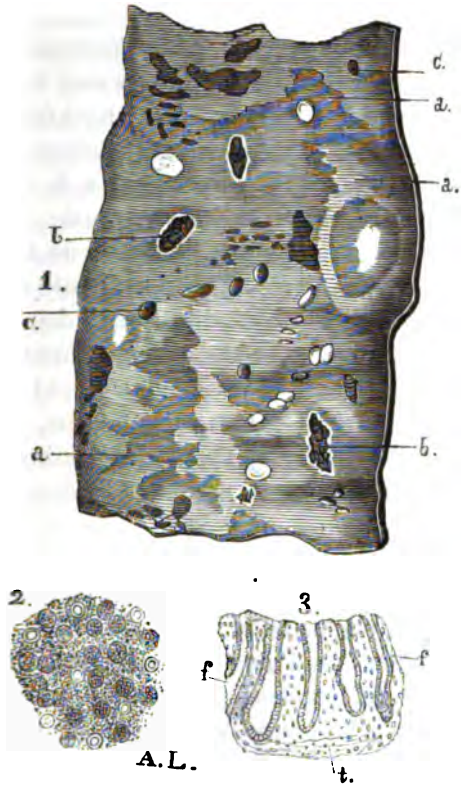

FIG. 36. — Lésions intestinales dans la dysenterie (*).

et subissent des pressions qui leur font prendre des formes variées. Le goulot est parfois oblitéré. Alors il se fait une sécrétion muqueuse, qui distend le fond du cul-de-sac glandulaire : de là des kystes à aspect variable ; le tube

(*) FIG. 36. — 1. Lésions du gros intestin dans la dysenterie : portion offrant des ulcérations étendues, des restes de muqueuse et des kystes. *a*, *a*, *a*, ulcérations et parties dépouillées du gros intestin, d'aspect lisse, de forme très-irrégulière ; *b*, *b*, portions saillantes et fongueuses, constituées par des restes de la muqueuse; *c*, *c*, ulcérations folliculaires petites et rondes. Des kystes saillants et blancs plus ou moins arrondis existent sur les points les moins dénudés. — 2. Déjections dysentériques à la première période montrant des globules rouges du sang et des leucocytes au milieu d'une mucosité granuleuse. Grossissement, 300 diamètres. — 3. Fragments de muqueuse intestinale expulsée avec les selles : *f*, *f*, glandes de Lieberkühn encore reconnaissables ; *t*, tissu conjonctif et fibres musculaires lisses situés au-dessous. Grossissement, 40 diamètres.

peut même devenir moniliforme si l'étranglement se fait sur plusieurs points de la même glande. Un kyste peut se rompre dans le tissu interglandulaire, ou bien à la surface de la muqueuse. Ailleurs ce sont plusieurs kystes provenant des glandules de Lieberkühn, kystes qui, en se développant, atrophient le tissu intermédiaire et se fondent ensemble, de manière à constituer une cavité anfractueuse, revêtue d'épithélium adhérent et souvent à cellules calyciformes.

En même temps il se produit des lésions remarquables des follicules clos de la tunique sous-muqueuse. Ces follicules sont hypertrophiés et ils ont des rapports divers avec les tubes de Lieberkühn qui, réunis en faisceaux, viennent s'étaler le long de la face interne du follicule; mais parfois celui-ci a disparu et a été remplacé par 3 à 4 culs-de-sac, qui se confondent supérieurement en une cavité remplie de mucus et communiquant avec la surface de la muqueuse. On trouve de la sorte une substitution des glandes en tube au lieu et place du follicule clos. On a proposé plusieurs explications au sujet de cette substitution des glandes en tubes au tissu des follicules : Y a-t-il une sorte d'effondrement de la muqueuse dans la cavité folliculaire qui se serait vidée? Ou bien les tubes comprimés du côté de la muqueuse, mais distendus par le mucus, se seraient-ils développés du côté du follicule distendu par le pus? Enfin, ne se serait-il pas formé, à la place du follicule clos, de nouveaux tubes de Lieberkühn? Ces questions ne sont pas jugées définitivement.

La tunique celluleuse s'épaissit par places; le travail de multiplication cellulaire, puis de tissu connectif, a lieu surtout dans la couche profonde cellulo-vasculaire qui enveloppe les vésicules closes.

La production des kystes de la muqueuse du côlon n'est point spéciale à la dysenterie; le même processus peut être observé dans le catarrhe simple de la muqueuse de l'estomac et des intestins (voy. pag. 164). Le développement des kystes a lieu dans les dysenteries de l'adulte, et les kystes sont ordinairement très-petits dans la dysenterie aiguë, mais ils acquièrent leur maximum de fréquence et de volume dans certaines dysenteries de l'enfance dont le processus est essentiellement chronique d'emblée. Voici ce que l'on observe à l'autopsie :

L'intestin grêle présente seulement quelques ulcérations folliculaires; mais dès qu'on a franchi la valvule iléo-cæcale, on voit que le côlon et le rectum sont très-épaissis; la tunique musculaire est hypertrophiée, la celluleuse l'est moins et offre des endroits où elle est sclérosée. Les lésions les plus considérables existent du côté de la muqueuse, qui a augmenté de volume : elle est d'un brun ardoisé dans toute son étendue. Par places, on remarque des points noirâtres, de configuration variée, et qui indiquent des ulcérations anciennes en voie de cicatrisation. Autour de ces points se trouvent des plaques de muqueuse modifiée, sur lesquelles

existent de petites ulcérations, dont les unes assez superficielles tiennent à des altérations des glandes de Lieberkühn et dont les autres plus profondes sont folliculaires. Si on examine les tuniques intestinales à contre-jour, on voit que la membrane est plus opaque au niveau des plaques, et qu'elle est plus ou moins transparente au niveau des ulcérations. Dans les côlons ascendant, transverse, descendant, et dans le rectum, on trouve une multitude de petites tumeurs, dont le volume varie depuis celui d'une tête d'épingle jusqu'à celui d'un pois et même d'une noisette ; ce sont des kystes : les uns sont situés autour d'une ulcération, les autres dans des portions de muqueuse non ulcérée. A la surface de plusieurs kystes, on voit à l'œil nu l'orifice obstrué de la glandule. Ces kystes se montrent sous l'aspect d'une collection un peu transparente, d'une couleur jaunâtre, ambrée ou comme une solution épaissie de gomme ; on dirait autant de perles disséminées à la surface de la muqueuse.

Sur une coupe perpendiculaire à la longueur de l'intestin, on voit au microscope que les kystes sont formés par les glandes de Lieberkühn agrandies ; on aperçoit tous les intermédiaires. On peut constater également que le tissu péri-glandulaire est le siége d'une multiplication d'éléments, mais qui ne détermine pas de lésions assez considérables pour déformer les glandes de Lieberkühn. Il semble plutôt que la glande se soit distendue par les produits accumulés dans son intérieur, suivant le mécanisme qui se produit dans la glande sébacée pour donner lieu à l'acné induré.

Le contenu des kystes de l'intestin laisse apercevoir au microscope de la mucine en fibrilles, des corpuscules granuleux très-volumineux, des granulations moléculaires. La paroi du kyste est hyaline : on peut la détacher et elle offre de la ressemblance avec la membrane hydatique, mais elle n'a point de couches superposées. Au microscope, on retrouve assez souvent l'épithélium de la glande dans l'intérieur de celle-ci. Par endroits, la muqueuse est atrophiée, complétement transformée en tissu fibreux et la tunique celluleuse est également en voie de transformation fibreuse ; on y remarque ordinairement un grand nombre de jeunes éléments cellulaires embryo-plastiques.

Les lésions du foie (hépatites, abcès) sont communes dans les dysenteries des pays chauds ; j'en donnerai la description à l'article Hépatite. Dans certains cas, on a constaté l'existence de thrombus anciens dans les ramifications de la veine porte.

En résumé, dans la dysenterie aiguë le travail phlegmasique commence *par la muqueuse*, et ici, comme dans les membranes séreuses, le tissu *sous-muqueux* s'hypérémie considérablement ; il se fait une multiplication énorme d'éléments jeunes. De là, des leucocytes abondants sur le trajet

des vaisseaux muqueux, sous-muqueux, et des thromboses dans les vaisseaux sanguins et lymphatiques, par conséquent, la nutrition se trouve entravée pour la muqueuse, ce qui produit son exfoliation avec ulcérations et de même pour les follicules, ce qui donne encore une variété d'ulcères. De plus, à la suite de la compression ou de la déviation du canal excréteur des tubes de Lieberkühn, il se forme des kystes muqueux, attendu que leur travail sécréteur continue, leur épithélium restant persistant, mais ces kystes restent en général de petit volume.

On a vu par ce qui précède ce qu'il faut penser de l'opinion théorique rapportant la dysenterie à une diphthérite, ou à une inflammation avec exsudat interstitiel. Les faits sont absolument contraires à cette manière de voir.

Dans la dysenterie chronique, il y a parfois des phases aiguës avec le processus qui vient d'être indiqué, mais il se produit moins de leucocytes, la multiplication d'éléments cellulaires aboutit à la formation d'un tissu embryonnaire qui, en dernière analyse, occasionne la sclérose de la tunique muqueuse et de la celluleuse sous-jacente. Le travail qui se passe du côté des glandes de Lieberkühn, dans la dysenterie chronique, acquiert surtout chez les enfants son maximum de développement, de là formation de kystes transparents, gélatiniformes, disséminés au milieu des ulcérations serpigineuses du gros intestin.

Selles dysentériques. — Dans la dysenterie, surtout au début et pendant les retours à l'état aigu dans les formes chroniques, on trouve toujours des matières glaireuses, comparables à de l'albumine claire, ou à du frai de grenouille, à des crachats visqueux. Ces garde-robes peu abondantes formées de mucus gélatiniforme ou vitreux, mélangé de stries ou de points rouges, sont dues à une matière muqueuse. Des cellules épithéliales cylindriques, des leucocytes, des globules rouges du sang, des infusoires, et parfois du phosphate ammoniaco-magnésien se trouvent dans ces matières glaireuses, surtout les leucocytes et les globules rouges du sang (fig. 36,2).

Quand les ulcérations dysentériques se sont établies et que la membrane muqueuse se détache en partie, laissant des ulcérations plus ou moins étendues, les cellules mucipares sont détruites et ne fonctionnent plus : les selles renferment une sérosité rouge, ou lavure de chair provenant des ulcérations, et de plus des lambeaux membraniformes caractéristiques (fig. 36, 3) qui sont des nécrohymènes et non des pseudhymènes. Plus rarement enfin, on trouve des lanières étendues et de véritables tubes intestinaux, provenant de parties malades détachées, mêlées de pus et de sang.

Dans la diarrhée chronique accompagnant les dysenteries, et alors que

la muqueuse est dépourvue de ses glandules, quand le gros intestin atrophié est revêtu d'une couche cicatricielle qui n'absorbe plus, il y a lienterie et les selles très-abondantes sont séreuses, jaunâtres, verdâtres ou d'une couleur brunâtre. Elles renferment des débris d'aliments ainsi que des cristaux abondants de phosphate ammoniaco-magnésien.

PRINGLE, Observations on the Diseases of the Army, etc. London, 1783. — ZIMMERMANN, Traité de la dysenterie, trad. Lefebvre de Villebrune. Lausanne, 1794. — THOMAS, Recherches sur la dysenterie (Archives gén. de médecine, t. VII, 1835). — GÉLY, Journal de la Soc. de médecine de la Loire-Inférieure, 1838. — MASSELOT et FOLLET, Mémoire sur l'épidémie dysentérique qui a régné à Versailles (Archives gén. de médecine, t. I et II. 1843). — VIRCHOW, Archiv fur pathologische Anatomie, Band. I, p, 253. Berlin, 1847. — CAMBAY (Ch.), Traité de la dysenterie des pays chauds et spécialement de l'Algérie. Paris, 1847. — CATTELOUP, Recherches sur la dysenterie du nord de l'Afrique (Recueil de méd. militaire, etc., 2e série, t. VII, 1851). — HASPEL, Des maladies de l'Algérie, t. II, Paris, 1852. — SACHER, Recherches anatom.-path. sur la dysenterie (obs. de Charcot), thèse de Paris, 1853. — BARRALLIER, article Dysenterie (Nouveau Dict. de méd. et de chir. pratiques, t. XI, 1869). — CORNIL, Sur l'anatomie pathologique des ulcérations intestinales dans la dysenterie (Archives de physiol. norm. et path., t. V, p. 311, et suiv., 1873). — KELSCH, Contributions à l'anat. path. de la dysenterie chronique (Archives de physiologie norm. et path., t. V, p. 406 et 573, 1873). — Contrib. à l'anat. path. de la dysenterie aiguë (Ibid., p. 733, 1873). — M. TÉTU, De l'arthrite dysentérique (thèse de Paris, n° 459, 1875).

5. — Entérite chronique. — Diarrhée de Cochinchine.

L'entérite chronique existe très-rarement seule et d'une manière protopathique. Elle est constante au voisinage des ulcérations et des néoplasmes, des corps étrangers, aux endroits resserrés par des brides quelconques, sur le collet des hernies.

Dans la dysenterie ancienne, l'entérite chronique est spéciale, mais faut-il regarder la diarrhée de Cochinchine et d'autres pays chauds comme une forme d'entérite chronique ou plutôt comme n'étant que la dysenterie chronique d'emblée, et alors différant par ses symptômes, sa marche, même son traitement, tandis que les lésions sont celles de la dysenterie chronique, lentement réparée et laissant un état atrophique de l'intestin? Cette question est difficile à résoudre. Le Roy de Méricourt ne croit pas à l'identité anatomo-pathologique de la diarrhée de Cochinchine et de la dysenterie. Villemin est d'un avis opposé. Kelsch, dont je partage jusqu'à plus ample renseignement la manière de voir, a trouvé une identité anatomo-pathologique. Il faudrait admettre des erreurs du diagnostic et des dysenteries prises pour des entérites de Cochinchine, pour que l'opinion contraire pût prévaloir. Je ne pense pas que les divers parasites : *Anguillula stercoralis* et le *Paramecium coli*, signalés dans la diarrhée de Cochinchine, soient spécifiques et déterminent la maladie avec ses altérations intestinales.

Dans tous les cas, les lésions de l'entérite chronique ordinaire sont

l'épaississement de la muqueuse et des tissus, sous-jacents la saillie des follicules clos, la transformation kystique des glandes de Lieberkühn, dont il a déjà été question longuement (pages 185 et 186). A un degré plus avancé, on trouve une atrophie de la muqueuse mêlée ou non de parties hypertrophiées.

L'empoisonnement urémique, la pellagre, ainsi que les autres maladies chroniques à déterminations intestinales, accompagnées ou non de lientérie et d'exulcérations, ne sauraient être distinguées anatomiquement par les caractères de leur entérite chronique.

Ulcérations intestinales. — Gangrène de l'intestin.

1. — Ulcérations intestinales diverses.

Les *ulcérations intestinales*, qui sont des pertes de substance intéressant plus ou moins profondément les parois de l'intestin, ont une origine très-variable. Quelques-unes de ces ulcérations ont déjà été décrites; elles peuvent être inflammatoires, folliculaires, toxiques, typhiques, dysentériques, tuberculeuses, syphilitiques, épithéliales ou cancéreuses, etc., etc.

Les ulcérations intestinales se développent de dedans en dehors sur la surface libre de la muqueuse. Il est exceptionnel que les ulcérations tuberculeuses, en particulier, puissent arriver de dehors en dedans; c'est à elles et à toutes les ulcérations qui, par compression de tumeurs solides ou liquides, ou par envahissement de néoplasmes, viennent s'ouvrir dans l'intestin, que convient mieux le nom de perforation et non d'ulcération proprement dite (voy. Perforations intestinales).

Les *ulcérations inflammatoires*, comprenant les ulcères muqueux simples de Fœrster, sont les mêmes dans l'intestin que dans l'œsophage et même dans l'estomac (voy. p. 121). Elles résultent de l'entérite simple ou chronique, ou de la présence de corps étrangers, altérant l'intestin d'une manière mécanique. Telles sont encore les ulcérations situées au-dessus des points rétrécis, celles des hernies, des invaginations, celles que produisent les matières fécales durcies dans la typhlite et la périty phlite. Il est douteux que les Ascarides et les Ténias puissent produire des ulcérations, car les helminthes de l'homme, les Ascarides surtout, ne perforent pas l'intestin. Ils passent à travers une ouverture déjà formée.

L'Ankylostome duodénal ne détermine pas d'ulcération, mais une ecchymose autour des points où il s'attache.

Les *ulcérations folliculaires* ont un diamètre variable depuis la gros-

seur d'un grain de millet à celui d'une lentille et plus ; leur fond est grisâtre ou jaunâtre, avec un liséré rougeâtre. Parfois éparses, ces ulcérations peuvent gagner en profondeur et même amener une perforation ; si elles sont nombreuses, la surface de la muqueuse est comme criblée ; quand elles sont confluentes, leurs contours sont arrondis et sinueux. Legendre a bien décrit ces ulcérations folliculaires chez les enfants.

L'*ulcère simple du duodénum* est assez fréquent ; il a les plus grands rapports avec celui de l'estomac (voy. p. 118), il présente les mêmes bords arrondis et taillés à pic, il est situé dans la première portion du duodénum, parfois empiétant sur le pylore. Il succède à des pertes de substance par hémorrhagie interstitielle, à l'altération des glandes de Brunner, sorte d'inflammation furonculaire (Gubler). La cicatrice de ces ulcères peut gêner l'écoulement des liquides biliaire et pancréatique, ou produire des coarctations juxta-pyloriques.

L'ulcère perforant du duodénum arrive jusqu'aux viscères voisins ; le foie et le pancréas sont atteints, et les vaisseaux artériels érodés peuvent donner lieu à des hémorrhagies mortelles. Si la perforation se fait après des adhérences préalables, on trouve des fistules et des communications anormales, soit avec le foie, la vésicule, les autres parties de l'intestin ou des trajets purulents, allant jusque sous les téguments externes.

L'*ulcère simple* des autres points du tube digestif, de l'*iléon*, du *cœcum*, du *côlon*, a été l'objet des recherches de Lebert, qui en a démontré l'existence (1). Cruveilhier admet l'ulcère simple du rectum dans son *Atlas d'anatomie pathologique* (voy. Rectum).

Des *ulcérations duodénales*, dont la production est difficile à expliquer, arrivent à la suite de brûlures étendues du tégument externe, d'érysipèle (Larcher), des lésions des centres nerveux. Elles sont étalées et superficielles, plutôt qu'arrondies et profondes ; elles n'ont point le caractère perforant de l'ulcère simple ou *ulcus rotundum*.

Des *ulcérations intestinales* peuvent avoir pour cause la *variole*, le *pemphigus*, et succéder à de petits abcès des parois. Treitz a décrit les *ulcérations urémiques* gastro-intestinales, consistant en perte de substance surtout dans la fin de l'intestin grêle et le gros intestin. Elles occupent d'abord les follicules clos et envahissent les tissus environnants dans une étendue de plusieurs centimètres ; elles résultent, suivant lui, de la décomposition de l'urée en carbonate d'ammoniaque, mortifiant et érodant l'intestin.

(1) H. Lebert, *Traité d'anatomie pathologique générale et spéciale*, t. II, p. 206, 1861.

Le *choléra* a présenté, dans quelques épidémies (Pirogoff, Wedel), des ulcérations, surtout à la période de réaction, et allant même jusqu'à la perforation (Hamernyck).

Les *ulcérations typhoïdes* des plaques de Peyer, ovales, allongées dans le sens longitudinal de l'intestin, et toutes spéciales, ont déjà été décrites, ainsi que les pertes de substance de la *dysenterie aiguë et chronique* (voy. p. 174 et 182) ; il est inutile d'y revenir.

Les *ulcères* petits et arrondis de la *tuberculose* peu étendue et ceux transversaux qui occupent une grande partie de l'intestin, sont remarquables (voy. Tuberculose de l'intestin) ; les *ulcérations* qui succèdent à la mortification des *néoplasmes épithéliaux*, aux *lymphadénomes*, etc., seront étudiées plus bas.

La *syphilis* peut produire dans l'intestin des ulcérations intestinales par ramollissement de gommes ; dans le rectum, les ulcérations syphilitiques sont variables (voy. Rectum).

Les *altérations des vaisseaux* de l'intestin par *athérome*, par l'état de *dégénérescence amyloïde*, par *embolie* dans les cas d'endocardite ulcéreuse ou de bouillie athéromateuse aortique, peuvent encore donner lieu à des ulcérations intestinales.

Les rétrécissements qui résultent de la cicatrisation des ulcérations curables, n'ont besoin que d'être indiquées; les ulcérations ayant amené des perforations et des fistules de dehors en dedans ou de dedans en dehors, après des pertes de substance des parois intestinales, seront mentionnées avec les perforations de l'intestin.

8. — Gangrène intestinale.

La *gangrène intestinale* est une terminaison rare de l'entérite ; elle est alors disséminée et sous forme de plaques ou de taches plus ou moins étendues. Elle peut envahir une grande partie de l'intestin dans l'invagination intestinale.

La gangrène par compression résulte ordinairement de l'étranglement herniaire et de l'étranglement interne. C'est à tort qu'on a admis deux formes de gangrène : celle où les parois intestinales sont rouges, foncées, noires ou bleuâtres, par arrêt de circulation sanguine, et celle où les tuniques de l'intestin ont perdu leur coloration et sont devenues flasques,

semblables à du linge ou du papier mouillé et d'une couleur cendrée ou jaunâtre. Cette dernière seulement constitue anatomiquement la gangrène et en est caractéristique. Si, dans plusieurs cas de hernie, on a vu la perforation après réduction d'une anse de l'intestin d'un rouge foncé et turgescente, c'est que cette même portion est devenue grisâtre et flasque, en un mot, s'est mortifiée.

Les cylindres internes gangréneux, parfois considérables, de l'invagination intestinale, les lambeaux de muqueuse de la dysenterie, les détritus des plaques de Peyer ulcérées sont autant de produits de la gangrène.

Les maladies charbonneuses et les intoxications produisent parfois la gangrène intestinale, limitée à la mortification de la muqueuse, s'étendant rarement au delà.

Dans le degré extrême de la gangrène intestinale, les membranes de l'intestin sont réduites à l'état de bouillie fétide, et les éléments anatomiques ne sont plus reconnaissables.

La gangrène de l'intestin peut donc provenir de la constriction de l'organe dans une hernie, ou d'un volvulus ; d'autres fois l'appendice vermiforme se mortifie par suite de la compression d'un corps étranger.

Dans la fièvre typhoïde, il y a des tissus sphacélés par multiplication exagérée d'éléments cellulaires, ou par ulcération et destruction de parties dont la nutrition n'est plus possible.

Dans l'invagination intestinale, la portion d'intestin qui a pénétré dans le bout inférieur peut se sphacéler et s'éliminer au dehors (voy. Invagination).

3. — Ramollissement de l'intestin.

Le ramollissement intestinal, décrit comme lésion spéciale, n'a qu'un intérêt historique, de même que le ramollissement gélatiniforme de l'estomac (voy. p. 122). Le ramollissement et la friabilité des membranes intestinales, surtout de la muqueuse, observé d'une manière anormale dans les entérites simples, et la destruction des couches épithéliales peu de temps après la mort sont des phénomènes cadavériques.

Hypertrophie et atrophie, néoplasmes, dégénérescences.

1. — Hypertrophie et atrophie intestinales.

L'*hypertrophie* générale de toutes les tuniques est rare; elle est analogue à celle de l'estomac (voy. p. 116 et 125) et du cœur; ordinairement la muqueuse seule est hypertrophiée à la suite du catarrhe chronique; c'est cette hypertrophie plus ou moins marquée que l'on trouve au voisinage des tumeurs. La production de polypes de toute nature accompagne l'état hypertrophique de la muqueuse.

La tunique musculeuse s'hypertrophie au-dessus des rétrécissements intestinaux et quand il y a obstacle au cours des matières.

L'inflammation chronique ayant produit l'épaississement de l'intestin dans quelqu'une de ses parties, on remarque sur la coupe de la paroi intestinale un tissu blanchâtre, induré, et on voit dans la portion conjonctive des couches superposées de fibres de nouvelle formation. Dans ce cas, il y a ordinairement rétrécissement intestinal et production d'éléments globo- ou fibro-cellulaires dans les diverses tuniques intestinales. Le passage au fibrome, au lipome et au myome est imminent.

Femme, 32 ans, ayant souffert depuis un an de maux d'estomac, succombant avec les signes d'un étranglement interne. On trouvait sur le foie une tuméfaction mal circonscrite, et au toucher rectal un rétrécissement considérable.

A l'autopsie, péritonite peu intense. Toutes les tuniques de l'estomac étaient hypertrophiées et présentaient un centimètre d'épaisseur; il en était de même pour l'intestin : le côlon ascendant offrait un état semblable; le rectum, à un décimètre au-dessus de l'anus, montrait une hypertrophie des tuniques.

Une sonde de femme pouvait à peine traverser le rétrécissement du côlon ; celui du rectum était franchi à grand'peine par l'extrémité du petit doigt.

Au microscope, outre les éléments normaux, on constate beaucoup de noyaux et de corps fusiformes de nature fibro-plastique (1).

L'*atrophie* de l'intestin est caractérisée par un amincissement des tuniques, dans le marasme et plusieurs maladies consomptives. L'atrophie des glandes et des follicules clos est remarquable dans la diarrhée de Cochinchine, soit que celle-ci résulte d'une entérite spéciale, ou qu'elle constitue une dysenterie chronique d'emblée. On trouve aussi l'atrophie intestinale dans les formes les plus graves du choléra.

(1) H. Lebert, *Traité d'anatomie pathologique générale et spéciale*, t. II, p. 247-248, 1861.

L'atrophie sénile des villosités et des glandules a été notée plusieurs fois, et, dans quelques circonstances, il ne reste plus que les membranes muqueuse et séreuse, les couches intermédiaires ayant presque disparu. Enfin, dans les cas extrêmes, le tube intestinal est mince, comme une membrane demi-transparente, n'offrant que des points grisâtres ou ardoisés, siégeant principalement sur les follicules agminés ou plaques de Peyer.

2. — Sarcomes, fibromes, papillomes, adénomes, etc.

A. *Sarcomes*. — Les *sarcomes* de l'intestin sont aussi rares que ceux de l'estomac (1). On en a décrit quelques exemples seulement. Ils proéminent et forment une tumeur à la surface libre ou interne de la muqueuse ; les tumeurs fibro-plastiques intestinales se rapportent aux sarcomes fuso-cellulaires.

Barth a présenté à la Société anatomique, en 1850, une tumeur grosse comme une coque d'amande et soulevant la muqueuse au-dessous du pylore, par conséquent, siégeant dans le duodénum. Cette tumeur était solide, de consistance charnue, n'adhérant point à la muqueuse ; elle était recouverte par les fibres longitudinales du côté de l'intestin. L'intérieur était d'un gris rougeâtre ; sa coupe était lisse, son tissu fragile, sans suc à la pression, ni au grattage. P. Broca pensa qu'elle pouvait être constituée par du tissu fibro-plastique.

L'examen microscopique n'ayant pas été fait, s'agit-il réellement d'un sarcome ou d'un fibro-myome?

B. *Fibromes*. — Les *fibromes* de l'intestin offrent tantôt une forme sessile, tantôt plus ou moins pédiculée. Ils résultent de la multiplication des éléments conjonctifs de la couche celluleuse sous-muqueuse ; ils sont assez fréquents à la suite de l'entérite chronique, dans les dysenteries et autour des ulcérations diverses. Les fibromes, augmentés par les éléments glandulaires ou par des fibres musculaires lisses, deviennent des fibro-adénomes ou des fibro-myomes. Ces derniers sont assez souvent situés du côté de la séreuse intestinale.

Les fibromes et les tumeurs qui suivent peuvent prendre l'apparence de polypes en se pédiculisant, et leur point d'attache est parfois tordu sur lui-même.

C. *Papillomes*. — Les *papillomes* intestinaux ont la forme de choux-

1. Voyez les figures d'un sarcome de l'estomac dans VIRCHOW, *Pathologie des tumeurs*, trad. Aronssohn, t. II, p. 345-346, fig. 57 et 58, 1869.

fleurs ou de petites tumeurs, étalées ordinairement sur les valvules conniventes de l'intestin grêle ou au bas du gros intestin. Plusieurs de ces tumeurs ont été prises pour des épithéliomes, mais elles ne sont que des hypertrophies conjonctives.

L. Corvisart a signalé dans l'intestin grêle d'un homme de 22 ans, mort tuberculeux, des appendices flottants, ayant 3 à 4 millimètres de relief. Dans le gros intestin, il existait aussi de ces productions, mais plus allongées. Elles étaient constituées par un tissu filamenteux et recouvertes d'épithélium cylindrique (1).

La forme des papillomes est celle d'appendices plus ou moins allongés et flottants, lorsqu'on les examine sous l'eau, dans l'intestin grêle. Dans le gros intestin, les papillomes sont formés par les couches profondes de la muqueuse hypertrophiées et disposées en choux-fleurs, surtout autour des ulcérations.

D. *Myomes.* — Comme dans l'œsophage et l'estomac, la couche musculeuse s'hypertrophie, et des tumeurs tantôt sessiles, tantôt pédiculées, en résultent, dans lesquelles dominent les fibres musculaires lisses. Ces tumeurs, formées parfois de tissu fibreux mélangé aux fibres musculaires, s'avancent sous la couche séreuse aussi souvent que du côté de la muqueuse. Rokitansky signale les myomes comme pouvant déterminer l'invagination intestinale.

Bœttcher a fait l'examen anatomique et représenté un fait rare de léiomyome polypeux de l'iléon, en faisant remarquer la confusion qui a été faite de ce genre de tumeurs avec les polypes fibreux (2).

E. *Lipomes.* — Les tumeurs lipomateuses de l'intestin ne sont pas grosses, mais elles sont saillantes et composées d'un tissu adipeux de nouvelle formation.

Virchow mentionne les lipomes de l'estomac, du jéjunum et du côlon, et il représente un lipome polypeux du jéjunum (3). Sangalli a vu deux lipomes occupant le côlon descendant, pédiculés, de la grosseur d'un œuf de poule; ils avaient déterminé une invagination de l'intestin. Castelain a observé un homme de 43 ans, qui rendit, en allant à la selle, une masse ovoïde, de 12 centimètres de haut sur 6 centimètres de largeur, ayant l'apparence d'un tampon de matières stercorales durcies (4). Castelain pen-

(1) Corvisart, *Bull. de la Société anatomique de Paris*, 1847.

(2) Bœttcher (A.). *Polypöses Myom des Ileums* (*Archiv der Heilkunde*, février 1870, et *Gaz. hebd. de médecine et de chirurgie*, p. 319, 1870).

(3) Virchow (R). *Pathologie des tumeurs*, t. I, p. 379 et figure 74, 1867.

(4) Castelain, *Lipome de l'intestin* (*Bulletin médical du nord de la France*, et *Gazette hebd. de médecine et de chirurgie*, p. 318, 1870).

sait avoir sous les yeux un léiomyome, mais l'examen microscopique montra que la tumeur était constituée par un nombre considérable de vésicules graisseuses, avec quelques fibres de tissu conjonctif, des vaisseaux, et qu'elle avait la structure d'un lipome.

F. *Adénomes.* — Les *adénomes* intestinaux, assez rares dans l'intestin grêle, sont plus fréquents dans le gros intestin, surtout dans le rectum. La majeure partie des cas de colite polypeuse ont trait aux adénomes.

Dans l'hypertrophie des glandes qui constitue les adénomes, les tubes de Lieberkühn sont allongés, ayant des culs-de-sac secondaires et anormaux : du tissu fibreux et des vaisseaux composent ces adénomes, devenus impropres à la fonction de glandes intestinales.

La plupart des polypes muqueux de l'intestin sont des adénomes dans lesquels la muqueuse est épaissie, revêtue de son épithélium cylindrique, avec les glandes devenues très-grosses, parfois même kystiques (voy. Estomac, p. 123).

Les *kystes*, soit par déplacement, soit par obturation du canal des glandules s'ouvrant à la surface de la muqueuse, ont été déjà décrits (voy. p. 164 et 188). Leur mode de production dans l'intestin rappelle celui de leur formation dans l'estomac (1).

Dans les kystes intestinaux, l'orifice n'est pas toujours absolument bouché ; parfois il n'est que rétréci ou déplacé, et, quand la dilatation s'accroît, l'orifice se resserre. On voit des kystes superficiels, d'autres profonds dans la muqueuse intestinale, et ils ont l'apparence de grains de mil ou de petites perles. Il ne faut point les confondre avec la psorentésie due aux follicules clos hypertrophiés.

La production kystique la plus remarquable de l'intestin est la dilatation par rétention de l'appendice vermiforme ou vermiculaire du cæcum. Quand l'orifice par lequel cet appendice verse dans le gros intestin le produit muqueux formé à la surface interne n'est pas libre, il arrive comme pour une glandule de Lieberkühn, que l'appendice tout entier se dilate et ses parois contenant des glandules, même des follicules clos nombreux, se distendent complétement. L'appendice est ainsi comme un gros kyste muqueux de l'intestin, et, au degré le plus avancé, il représente une poche arrondie, du volume d'un œuf; on l'a vu même du volume du poing. Le kyste reste stationnaire et provoque des adhérences périphériques, la paroi est rarement amincie ; il renferme un liquide filant, ressemblant au mucus épais du col utérin. Parfois ce mucus

(1) Voyez R. Virchow, *Path. des tumeurs*, t. I, p. 232, fig. 35, 1867. Cette figure a été reproduite par Cornil et Ranvier, dans leur *Manuel d'histologie pathologique*, t. I, p. 297, 1869.

est si tenace et si gélatiniforme, qu'il peut être coupé en fragments et qu'il ne s'étire plus.

G. *Polypes intestinaux.* — Le terme vague de polypes renferme toutes les tumeurs, quelles qu'elles soient, non sessiles, mais pourvues d'un pédicule et dont l'histologie n'a pas été faite. Tels sont les polypes celluleux, muqueux, etc. Les polypes les plus fréquents sont ceux du rectum, où ils présentent quelques caractères spéciaux (voy. Rectum).

Les colites polypeuses de l'entérite chronique, de la dysenterie, la rectocolite polypeuse ont été souvent décrites. On trouve le plus ordinairement des glandules et des kystes au milieu des fibromes et des adénomes polypeux. Parfois ceux-ci amènent des invaginations intestinales (1).

3. — Angiomes, lymphomes, lymphadénomes.

A. *Angiomes.* — Les *angiomes* de l'intestin sont extrêmement rares. L'ectasie ou la dilatation des veinules de l'intestin grêle et du cæcum dans la cirrhose, les affections cardiaques, la grossesse, les tumeurs diverses, ne sont pas des angiomes. Rokitansky signale la rareté des polypes tétangiectasiques (2). Je crois être le premier qui aie décrit un véritable angiome, formant une tumeur érectile du duodénum :

Homme, 74 ans, ayant vomi du sang noirâtre, coagulé, s'étant plaint d'une douleur sourde au-dessous de l'épigastre, à droite de la ligne médiane sternale, mort avec les signes d'une hémorrhagie interne.

A l'autopsie, œsophage et estomac sains, intestins remplis de sang coagulé. Le duodénum, sur un seul point de son étendue et à quatre centimètres au-dessous de l'orifice des canaux cholédoque et pancréatique, présentait une tuméfaction oblongue, dirigée dans le sens de la longueur du conduit digestif. La saillie était de suite appréciable et bien visible sur l'intestin lavé et débarrassé du sang qui le remplissait. La surface élevée, examinée sous l'eau, était rougeâtre, et la muqueuse avait une teinte ardoisée. Le volume était à peu près celui d'une amande ordinaire.

On voyait nettement une petite ouverture ulcérée, à bords frangés et d'un brun rougeâtre. C'était par cet endroit que le sang s'était écoulé en dernier lieu. Deux autres points noirâtres paraissaient former les anciens orifices d'érosions déjà réparées et par lesquelles d'autres hémorrhagies avaient dû s'effectuer.

Les dimensions exactes de la tumeur duodénale étaient de deux centimètres et

(1) Dubrueil, *Rapport sur un cas d'invagination intestinale produite par un polype de l'intestin grêle* (*Bulletins de la Société anatomique de Paris*, 2e série, t. IX, p. 37, 1864). — R. Virchow, *Pathologie des tumeurs*, t. I, p. 241, fig. 39, 1867.

(2) C. Rokitansky, *Lehrbuch der pathologischen Anatomie*, Band. III, S. 231, 1861.

quatre millimètres dans le sens longitudinal, et de dix-huit millimètres pour le diamètre transversal.

La tumeur soulevait la muqueuse et paraissait absolument faire corps avec elle. L'épaisseur était d'un centimètre environ en sus des parois du reste du duodénum.

Au microscope, tant à l'état frais qu'après durcissement dans l'alcool, la tumeur vasculaire a offert les particularités suivantes :

Structure. — La tumeur, incisée, montre un tissu assez mou et comme feutré, d'où le sang s'échappe assez facilement; lavée et en même temps malaxée entre les doigts, elle devient d'un gris rougeâtre dans son intérieur. La muqueuse qui la revêt est pigmentée ; elle est amincie sur plusieurs points. Du reste, la tumeur a envahi toute la profondeur de la muqueuse et adhère aux membranes intestinales; cependant le péritoine extérieur et les fibres musculaires de l'intestin sont bien reconnaissables. Il n'existe pas de membrane d'enveloppe autour de la tumeur. La masse est formée par des vaisseaux capillaires de volume variable. Le diamètre de ces vaisseaux est de un centième à trois centièmes de millimètre, et jusqu'à un et deux dixièmes de millimètre. Les parois vasculaires paraissent formées d'une tunique généralement homogène. Ces parois, limitées par un double contour, sont épaissies sur plusieurs points et pourvues d'un grand nombre de noyaux, qui font parfois saillie dans l'intérieur du vaisseau vu de profil.

Les vaisseaux capillaires sont dilatés en beaucoup d'endroits : tantôt la dilatation est uniforme et en ampoule, tantôt elle est seulement latérale et sacciforme, ressemblant à une varicosité ou à un bourgeonnement. Plusieurs vaisseaux ont l'intérieur rempli de granulations moléculaires brunâtres; d'autres, manifestement rétrécis sur un point, ont les parois fortement granuleuses, surtout autour des noyaux. Il y a, enfin, des intervalles remplis de globules sanguins, et qui paraissent communiquer avec des vaisseaux rompus.

Texture. — Les vaisseaux déjà décrits sont des vaisseaux capillaires presque toujours flexueux, dilatés et anastomosés. Peu d'entre eux, malgré leur gros volume, ont une tunique circulaire de fibres musculaires lisses. Ces vaisseaux anastomosés circonscrivent des mailles. En plusieurs points, il y a eu du sang extravasé. Mais, dans les mailles, ou alvéoles, on ne trouve point de cellules spéciales, ni de la graisse, ni d'autres éléments anatomiques anormaux. Il n'y a que les fibres lamineuses du tissu conjonctif, des fibres élastiques, des noyaux embryo-plastiques, bien reconnaissables après l'action de l'acide acétique, et, au-dessus de la tumeur, les éléments de la muqueuse duodénale, dont les vaisseaux superficiels ont paru eux-mêmes dilatés.

L'examen anatomo-pathologique démontre, par conséquent, que cette tumeur est constituée presque uniquement par des vaisseaux capillaires anormaux, atteints d'ectasie ou de dilatation, soit régulière, soit latérale et partielle. Ces vaisseaux, anastomosés entre eux, forment des réseaux et circonscrivent des mailles dans lesquelles on ne trouve que des fibres conjonctives, des fibres élastiques, pareilles à celles de la tunique dite fibreuse, ou celluleuse, de l'intestin et des noyaux embryo-plastiques. La tumeur est vasculaire, à vaisseaux capillaires altérés et même rompus en quelques endroits, dont l'ulcération sur plusieurs points a occa-

sionné les accidents observés pendant la vie et finalement la mort par hémorrhagie interne (1).

B. *Lymphadénomes.* — Les *lymphadénomes* intestinaux rappellent ceux de l'estomac ; et on les a observés principalement au-dessus de la valvule iléo-cæcale et à son pourtour. Toutes les parties de l'intestin peuvent être atteintes dans les cas de leucémie, et les tumeurs s'étendent au dehors de l'intestin sur le mésentère, en s'accompagnant de l'hypertrophie des ganglions lymphatiques.

Kelsch a observé, dans un cas remarquable de lymphadénome, une dizaine d'ulcérations dans la dernière partie de l'iléon ; une de ces ulcérations avait cinq centimètres de hauteur, et au-dessous d'elle, dans une étendue de trente centimètres environ, la muqueuse était épaissie par du tissu adénoïde nouveau, mais sans ulcérations. La grande ulcération comprenait toute la circonférence de l'intestin grêle.

Ordinairement les lymphadénomes intestinaux coexistent avec de pareilles néoplasies des ganglions de diverses parties du corps, de la rate des viscères ou du tégument externe (mycosis fongoïde). Béhier a observé le lymphadénome intestinal isolé.

Comme dans l'estomac, les tumeurs formées par les lymphadénomes ressemblent aux productions encéphaloïdes, et beaucoup de ces tumeurs observées chez de jeunes sujets ont été décrites comme des cancers. Leurs éléments et leur structure, observés au microscope, rappellent ceux des ganglions lymphatiques et des follicules clos intestinaux. Leur caractère néoplasique et surtout leur envahissement continu les caractérisent.

4. — Épithéliome ou cancer intestinal.

L'*épithéliome*, ou le *cancer*, si fréquent dans l'estomac, est plus rare dans les intestin ; toutefois aucun point de l'intestin n'est absolument épargné. On le trouve surtout aux deux extrémités du conduit, dans le duodénum, le rectum, et plus souvent dans le gros intestin, dans le côlon, que dans l'intestin grêle. Fréquemment le cancer intestinal est secondaire, tandis que, dans l'estomac, il se montre comme lésion primitive.

Les diverses formes de cancer déjà étudiés dans l'estomac se trouvent dans l'intestin : épithéliome fibreux ou squirrhe, épithéliome glandulaire, médullaire ou encéphaloïde, épithéliome cylindrique villeux et, enfin, colloïde ou myxomateux ou gélatineux.

(1) A. Laboulbène, *Note pour servir à l'histoire des tumeurs érectiles de l'intestin* (*Bulletin de l'Académie de médecine*, 2e série, t. I, p. 462, 1872).

L'épithéliome pavimenteux peut être observé à l'anus.

La forme et la disposition des épithéliomes de l'intestin sont assez variables ; ordinairement le carcinome intestinal est sous l'apparence de tumeur arrondie, soulevant la muqueuse qui fait saillie au dedans, c'est-à-dire dans la cavité intestinale. Parfois c'est une masse enroulée en cylindre, et toute la paroi étant prise, la lumière du conduit est obstruée, d'où des rétrécissements redoutables.

L'hypertrophie des tuniques musculeuses a lieu au-dessus des points rétrécis, et la muqueuse y est souvent altérée. Les ganglions lymphatiques voisins sont atteints, et des tumeurs de volume variable se développent sous la séreuse péritonéale, ainsi que dans le foie. Les autres viscères sont encore le siége de dépôts d'épithéliome; tels sont les poumons et les reins.

Les ulcérations du cancer intestinal sont irrégulièrement arrondies, ordinairement assez étendues, fongueuses, à bords élevés. Parfois plusieurs tumeurs peuvent être observées sur divers points de l'intestin, ulcérées ou non. Les perforations intestinales sont assez fréquentes à la suite des épithéliomes par propagation et infiltration dans les couches profondes. Les hémorrhagies sont fréquentes surtout dans les formes du fongus hématode.

Dans beaucoup de tumeurs cancéreuses de l'intestin, on constate l'épithéliome cylindrique (fig. 37). Je renvoie à ce que j'ai dit pour l'estomac de cette forme du cancer (voy. pp. 129 et 130), à laquelle se rapporte la figure suivante :

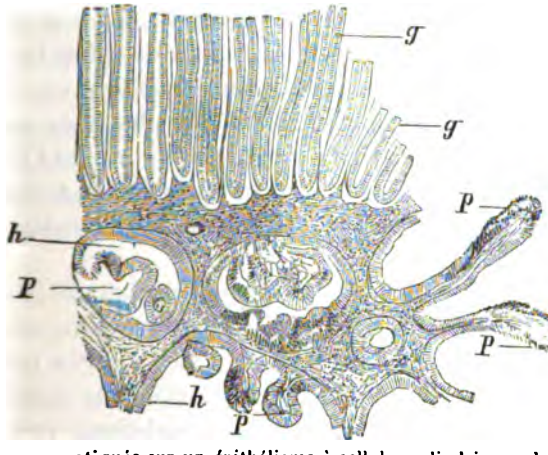

Fig. 37. — Coupe pratiquée sur un épithéliome à cellules cylindriques du gros intestin *.

* Fig. 37. — *g, g,* couche des glandes de Lieberkühn hypertrophiées, à droite ces glandes sont détruites dans la partie ulcérée; *h, h,* cavités tapissées d'épithélium cylindrique, et dont les parois ont des végétations *p, p.* revêtues de cellules du même épithélium. A droite de la figure les papilles *p, p,* sont très-longues et recouvertes dec ellules cylindriques. Grossissement, 100 diamètres (V. Cornil, *Mémoires de l'Académie de médecine).*

L'épithéliome cylindrique intestinal commence par l'hypertrophie des glandes de Lieberkühn, puis les glandules allongées s'avancent dans le tissu sous-muqueux, l'envahissent et y forment des cavités. Celles-ci, revêtues de cellules cylindriques, envoient des prolongements dans toutes les directions et pénètrent ainsi dans les tuniques intestinales. L'épithéliome pavimenteux s'accompagne parfois de dégénérescence colloïde dans plusieurs de ses parties.

L'épithéliome colloïde, ou gélatineux, ou myxomateux, est plus rare dans l'intestin grêle qu'au rectum ; il en sera question avec ce dernier organe (voy. Rectum).

5. — Tuberculose intestinale.

Les productions tuberculeuses sont fréquentes dans le tube intestinal, et l'intestin grêle en est le siége ordinaire près du cæcum ; mais elles se rencontrent aussi dans tout le reste des intestins. Ordinairement les lésions tuberculeuses ne sont pas primitives, excepté chez les enfants ; presque toujours, chez l'adulte, on constate à la fois des tubercules dans le poumon et dans l'intestin.

Au début, on trouve des granulations grises, ayant la forme de petits grains arrondis, demi-transparents, placés sous les glandules de Lieberkühn, parfois dans les villosités, à la surface de la muqueuse. On voit aussi le gonflement des follicules et des plaques de Peyer, qui sont remplies de liquide jaunâtre plus ou moins épais. Mais il ne faudrait pas regarder comme tuberculeux tout dépôt caséeux des glandes ; on le trouve dans diverses inflammations, et Fœrster a été trop loin en donnant la petite collection purulente folliculaire comme type de tubercule.

L'ulcération tuberculeuse siége à la partie inférieure de l'iléon ; sa forme est arrondie, parfois allongée sur les plaques de Peyer, mais en dehors de ces plaques l'ulcère tuberculeux est transversal, tandis que l'ulcère typhoïde est longitudinal.

La disposition transversale est due surtout aux granulations tuberculeuses, placées le long des vaisseaux transversaux sanguins et lymphatiques, suivant la remarque de Rindfleisch. Les ulcères tuberculeux ont des bords décollés, sinueux, souvent inégalement saillants sur leur pourtour ; on trouve sur ces bords des granulations tuberculeuses ou des follicules déjà caséeux dans leur partie centrale. Du côté du péritoine répondant à l'ulcère tuberculeux plus ou moins profond, on remarque des granulations fines, visibles à contre-jour, demi-transparentes ou déjà opaques, et les vaisseaux lymphatiques allant aux ganglions sont blanchâtres et noueux.

Examinées au microscope, après durcissement et sur des coupes fines, les granulations tuberculeuses superficielles des villosités intestinales et de la muqueuse autour des glandes de Lieberkühn siégent dans le tissu lamineux ou réticulé. Les villosités sont épaissies et gonflées à la base, les glandules sont comprimées et refoulées par des cellules de nouvelle formation, constituant le nodule tuberculeux.

Sur d'autres points, le tubercule est devenu caséeux à son centre, et tous les tissus périphériques, glandulaires et conjonctifs, sont granuleux et en partie atrophiés. Dans les endroits les plus profonds de la muqueuse, les mailles de tissu conjonctif ou lamineux sont envahies, les glandules repoussées et hypertrophiées, les culs-de-sac des glandes en tube atteints, et leurs cellules cylindriques devenues plus grosses. Les follicules clos sont remplis de cellules granuleuses, dont plusieurs montrent deux ou trois noyaux, surtout après l'action de l'acide acétique.

Sur des coupes intéressant les follicules, on voit leur intérieur formant un bloc granulo-graisseux et séparé de la paroi. Le tour du follicule est granuleux et avec des noyaux embryo-plastiques de nouvelle formation.

Le fond des ulcères est revêtu de granulations comparables à des bourgeons charnus, pourvus de fines granulations et de jeunes cellules; les glandes de Lieberkühn et les follicules clos sont atteints et déformés, hypertrophiés. Les granulations entourent les points élevés, et elles sont à leur début ou arrivées déjà à leur période caséeuse.

Les vaisseaux lymphatiques offrent à leur pourtour, et de distance en distance, des nodosités formées de cellules petites, arrondies. La cavité des lymphatiques est comblée par des leucocytes, et leurs parois sont souvent très-épaissies.

Les ganglions lymphatiques sont volumineux et offrent des masses tuberculeuses plus ou moins caséeuses. Leur surface est fortement arborisée (voy. Ganglions lymphatiques).

La perforation, les fistules peuvent résulter de la destruction des tubercules intestinaux ; les cicatrices sont rares et peu durables.

6. — Syphilis intestinale.

La syphilis peut atteindre l'intestin, mais les tumeurs gommeuses n'y sont pas communes, et les ulcérations qu'elles laissent après leur ramollissement ont besoin de beaucoup d'attention pour être appréciées. Souvent leur nature n'est reconnue que lorsqu'il y a d'autres manifestations syphilitiques. Fœrster regarde les ulcérations des plaques de Peyer dans la syphilis héréditaire des enfants comme de nature syphilitique. Klebs a

observé les ulcérations de l'intestin en même temps que celles de la peau et les gommes de plusieurs viscères :

Homme, 36 ans, présentant des ulcérations syphilitiques de la peau et du larynx. Il y avait aussi des gommes dans le poumon et dans le foie. Des ulcères occupaient l'estomac, l'intestin grêle et le gros intestin; une longue ulcération était située au-dessus de la valvule iléo-cæcale. Dans l'intestin grêle et dans le gros intestin, des ulcérations plus petites et isolées avaient une longueur de un à deux centimètres. La plus inférieure se trouvait un peu au-dessus de l'anus (1).

Les ulcères syphilitiques de l'intestin ont un bord relevé parfois avec des épaississements et des nodosités; le fond est sanieux, jaunâtre, la séreuse et les tissus sous-jacents sont épaissis. La cicatrice, quand elle existe, est très-forte.

Cullerier, De l'entérite syphilitique (Union médicale, p. 553, 1854). — Fœrster, Würzburger medicin. Zeitschrift, Band IV, 1863. — Handbuch der pathologischen Anat., t. II, p. 148, 1863. — F. Meschede, Zur Casuistik der Lungen und Darm-Syphilis (Virchow's Archiv für pathologische Anatomie, t. XXXVII, p. 565, 1866). — J. Eberth, Ueber eine eigenthümliche, vielleicht syphilitische Enteritis (Virchow's Archiv für pathol. Anatomie, t. XL, p. 326, 1867). — Klebs, Handbuch der pathologischen Anatomie, p. 261. Berlin, 1868. — E. Lancereaux, Traité historique et pratique de la syphilis, 2e édition, Paris, 1874.

7. — Dégénérescence amyloïde du tube digestif.

La dégénérescence amyloïde appelée aussi cireuse, lardacée, peut être observée dans toutes les portions du tube digestif : œsophage, estomac, intestin, occupant d'abord la muqueuse, s'étendant ensuite plus profondément, c'est-à-dire limitée à la musculeuse et quelquefois envahissant les parois du tube alimentaire ; la muqueuse de la cavité buccale est très-rarement prise. Ordinairement l'altération amyloïde siége sur les parois des vaisseaux de l'intestin, surtout dans l'iléon, et de préférence encore dans les follicules clos isolés ou agminés ; l'épithélium, les villosités peuvent être atteints.

A l'œil nu, au début, on ne voit rien d'anormal, plus tard la muqueuse épaissie et plus consistante est décolorée, grisâtre, demi-transparente, ayant l'aspect d'une légère couche de cire blanche ; rarement elle est le siége d'ulcérations. Ces pertes de substance, de couleur jaunâtre, débutant le plus souvent par les glandes de Peyer, discrètes ou confluentes (psorentérie amyloïde), sont arrondies, taillées à pic, et succèdent aux lésions vascu-

(1) Klebs, *Handbuch der pathologischen Anatomie*, Berlin, p. 261.

laires et périvasculaires ; parfois l'ulcération atteint les tuniques musculeuses. La dégénérescence des fibres lisses n'est pas très-rare.

La paroi intestinale dans le degré le plus avancé de la dégénérescence amyloïde ou cireuse offre une coupe épaissie, demi-transparente, jaunâtre et les réactions de l'iode et de l'acide sulfurique produisent une teinte violette (1).

L'examen microscopique montre le long des vaisseaux et dans les follicules des blocs réfringents. Ceux-ci sont observables le long des artérioles, et l'infiltration amyloïde s'étend aux tissus où se distribue l'artère. L'iode et l'acide sulfurique donnent une réaction d'un violet sale (voy. Rein)..

8. — Mélanose de l'intestin.

La mélanose intestinale, non liée à des tumeurs épithéliales, est rare. L'intestin a été vu coloré en noir, sans altération autre qu'un dépôt de granulations noires ou de pigment dans la muqueuse. La teinte noire occupait le sommet des villosités. Cette teinte était-elle due à de la mélaïnine ou à des dépôts hématosiques ? C'est ce qu'il est difficile de préciser. Il ne faut pas confondre la coloration foncée ordinaire des cicatrices avec la mélanose pigmentaire.

Les vraies tumeurs mélaniques sont rares chez l'homme, tandis qu'elles sont fréquentes chez les animaux domestiques, le cheval en particulier.

9. — Concrétions calcaires.

On n'a point décrit de productions cartilagineuses ou ossiformes dans l'intestin, mais on y a trouvé des amas de concrétions calcaires dues à des grains de phosphate, de carbonate et d'urate de chaux.

Hyperhémies, hémorrhagies intestinales.

La muqueuse de l'intestin est rouge et hyperhémiée chez les nouveau-nés. Chez l'adulte elle est congestionnée avec un réseau très-appréciable dans les maladies du cœur et du foie, et toutes les fois qu'il existe des obstacles au libre cours du sang dans la veine porte. J'ai déjà signalé les

(1) G. Hayem, *Note sur la dégénérescence amyloïde du tube digestif* (*C. R. de la Société de biologie*, 4e série, t. II, p. 191, 1866. — E. Newmann, *Zur Histologie der amyloïden Darmerkrankung* (*Archiv der Heilkunde*, p. 35 1868).

varicosités de la cirrhose et des tumeurs (voy. Angiomes, p. 198). L'hyperhémie est constante autour des points herniés, invaginés, etc.

L'hyperhémie poussée à l'extrême et arrivant à la rupture des capillaires donne lieu à des pétéchies de la muqueuse, mais ces dernières ne sont pas dans l'intestin soumises à l'action du suc gastrique et digérées comme dans l'estomac.

Toutefois, dans le duodénum, l'influence digestive du suc gastrique peut encore persister à un certain degré et entretenir les ulcères simples de cette région. A la suite des ecchymoses intestinales, il reste des taches ardoisées et constituées par des granulations hématosiques.

Les ecchymoses de la muqueuse intestinale sont fréquentes dans les cas d'hémorrhagies généralisées (scorbut, purpura); j'en ai constaté deux exemples. J'ai déjà noté le piqueté noir de certaines plaques de Peyer.

Le sang, à l'autopsie, peut être trouvé fluide ou bien en caillots dans l'intestin; de plus, le sang rendu par les garde robes est quelquefois liquide et rouge. Il provient, dans ce dernier cas, de l'extrémité de l'intestin rectum et il s'est échappé de vaisseaux hémorrhoïdaires ou d'une tumeur ulcérée.

Les mucosités sanguinolentes de la dysenterie sont caractéristiques. Les globules rouges du sang y sont faciles à trouver.

Le sang mélangé aux matières fécales est toujours reconnaissable à ses globules rouges. Au contraire, dans les selles noirâtres, semblables à de la suie, à de la poussière de charbon, ou ressemblant à du goudron et poisseuses, en un mot, dans les déjections avec melæna, les globules rouges du sang sont détruits et la matière pigmentaire hématosique existe seule. Le sang a subi l'action des fluides intestinaux et il a été fortement altéré. Au microscope, on trouve des granulations fines, larges de 1 μ à 2 et 3 μ, dont la forme est arrondie, la couleur brun foncé ou noirâtre. Ces granulations se dissolvent par l'action des acides concentrés ; il ne faut point les confondre avec les grains de charbon, qui sont inégaux sur leur pourtour et réfractaires à l'action des plus puissants réactifs, ni avec le sulfure de bismuth, qui colore les selles en noir.

Dilatation et rétrécissement de l'intestin.

A. Les *dilatations intestinales*, plus fréquemment encore que celles de l'œsophage (voy. p. 101) se produisent au-dessus des endroits rétrécis ; les

deux lésions sont ordinairement corrélatives. La tunique musculeuse est épaissie dans l'intestin dilaté, ou bien toutes les parties sont amincies, ou présentent une épaisseur quasi-normale. La membrane muqueuse est parfois le siége d'exulcérations.

La dilatation intestinale sans rétrécissement résulte de la distension gazeuse, les fibres intestinales étant paralysées ; elle peut être observée dans un grand nombre de maladies et après un traumatisme, etc. Cruveilhier a reconnu la dilatation intestinale portée à l'extrême pendant la vie et l'a différenciée de la tympanite péritonéale par la percussion du foie : dans la tympanite intestinale, la matité du foie est reconnaissable ; elle ne l'est plus dans la tympanite péritonéale (1).

Il peut y avoir une dilatation latérale n'intéressant pas tout le calibre intestinal ; mais alors, le plus souvent, il y a production de faux diverticulums résultant de la hernie de la muqueuse à travers les tuniques musculaires, et Cruveilhier signale leur siége dans le gros intestin, l'S iliaque, à cause des fibres musculaires longitudinales réunies en trois bandes, d'où une force de résistance considérable à leur niveau et une faiblesse relative entre les trois séries parallèles de fibres. On trouve alors, principalement chez les vieillards qui ont été sujets à la constipation, de petites tumeurs pisiformes et noirâtres à cause des matières fécales contenues dans leur intérieur. On voit, en les fendant, des cavités, ou cellules, parfois recouvertes de graisse. Alibert présentait plusieurs centaines de ces petites dilatations herniaires, tuniquaires, ayant toutes un orifice distinct et étroit (2). Dans ces cas, la muqueuse est recouverte directement par le péritoine et les tumeurs mamelonnées, variant du volume d'une cerise à celui d'un œuf (3), peuvent renfermer des corps étrangers et des scybales durcies, etc.

La dilatation de l'appendice vermiforme a été déjà décrite ; elle a été souvent désignée sous le nom d'hydropisie de l'appendice vermiculaire.

B. Dans le *rétrécissement intestinal* il y a plusieurs causes prédominantes : 1° les altérations de structure des parois (tuméfactions diverses, cicatrices d'ulcérations dysentériques et autres, plissures, adhérences) ; 2° la pression extérieure de néoplasmes et de tumeurs, le collet d'un sac herniaire ; 3° les corps étrangers, les invaginations, les tiraillements ; 4° quand le cours des matières est interrompu, l'intestin revient sur lui-même et se rétrécit beaucoup.

Le calibre de l'intestin peut être extrêmement réduit, au point de ne

(1) J. Cruveilhier, *Traité d'anatomie pathologique générale*, t. II, p. 235, 1852.
(3) J. Cruveilhier, *Traité d'anatomie pathologique générale*, t. I, p. 594, 1849.
(3) Cazin (Henry), *Étude anatomique et pathologique sur les diverticules de l'intestin* (thèse de Paris, n° 138, avec planche, 1862).

pouvoir admettre le doigt, ou une sonde, ou un stylet. Bouillaud rapporte un cas où le duodénum était presque entièrement oblitéré par un épaississement squirrheux. L'épithéliome ou le cancer du cæcum et du côlon (1), surtout à la période dite de crudité, produit la diminution du calibre amenant le rétrécissement, et ce dernier peut s'amoindrir ou même disparaître quand le néoplasme s'ulcère et se désagrège.

Les rétrécissements cicatriciels sont remarquables : nous avons déjà vu que tantôt les cicatrices sont transversales ou perpendiculaires au sens de la longueur, tantôt, au contraire, disposées suivant l'axe de l'intestin; parfois leur forme est ovale ou circulaire. Elles peuvent occasionner des adhérences avec les parties voisines du tube digestif.

Le rétrécissement pariétal résulte souvent d'une hypertrophie partielle ou générale des tuniques celluleuse ou musculaire ; la muqueuse hypertrophiée donne naissance à des polypes.

Les rétrécissements par compression extérieure reconnaissent pour cause toutes les tumeurs abdominales situées au dehors : les tumeurs utérines, la grossesse, les kystes ovariques, les corps fibreux sous-péritonéaux (léiomyomes extérieurs), les tumeurs péritonéales, etc.

Les rétrécissements congénitaux rentrent dans la division des vices de conformation; ils sont souvent incompatibles avec la vie.

Déplacements divers de l'intestin, hernies, invaginations, etc.

Les déplacements de l'intestin sont nombreux et peuvent avoir lieu de plusieurs manières différentes. Tantôt une anse intestinale, ou seulement une portion de l'intestin s'engage par une ouverture naturelle, ou accidentelle, constituant ainsi une *hernie;* tantôt l'intestin se déplace en passant sous une bride accidentelle, ou vient se faire saisir par une fente, par une éraillure des organes ou des tissus intra-abdominaux : il y a étranglement interne. D'autres fois l'intestin s'enroule sur son axe en produisant un *volvulus*, ou bien une portion du tube digestif s'engage par intussusception dans la partie située au-dessous, il se forme ainsi une *invagination* du bout supérieur dans le bout inférieur. Je vais successivement étudier les lésions de ces divers déplacements.

1. — Hernies abdominales.

A un point de vue général, la *hernie* est le déplacement d'un organe renfermé dans une cavité, s'effectuant à travers une ou plusieurs membra-

(1) CHANUT, *Du cancer du côlon, etc.* (Thèse de Paris, n° 236, 1842).

nes enveloppantes. La cause peut varier : elle peut être traumatique, ou non traumatique ; l'ectopie peut avoir lieu tantôt par une ouverture naturelle agrandie, tantôt par une éraillure voisine, ou par une éventration, ou enfin la hernie est congénitale. Le fait anatomique constituant la hernie est le déplacement à travers une paroi primitivement contentive. Le sac herniaire n'a point un caractère pathognomonique pour caractériser la hernie, car elle existe parfois sans lui.

Les *hernies abdominales* peuvent être définies : des tumeurs formées par l'issue d'un viscère, ou d'une portion de viscère, hors de la cavité abdominale.

Les hernies proprement dites se font par un orifice naturel, ou par une éraillure survenue à la suite d'un effort (par exemple, les hernies de la ligne blanche) ; dans les hernies traumatiques consécutives à une plaie abdominale récente, le prolapsus des viscères n'est qu'un épiphénomène de la blessure.

I. — Dans un premier paragraphe, je vais exposer l'anatomie pathologique des hernies abdominales sans spécialisation pour chacune d'elles. Dans un second paragraphe, j'étudierai en particulier les ectopies qui se font aux divers points de l'enceinte abdominale et qui sont : les hernies inguinales, crurales, ombilicales, hernies de la ligne blanche, les hernies ventrales, hernies ovalaires, hernies ischiatiques, hernies périnéales, hernies vaginales, vagino-labiales et hernies diaphragmatiques.

a. *Enveloppes herniaires.* — Au-dessous des diverses couches de téguments qui recouvrent la hernie, se trouve la dernière enveloppe ou *sac ;* c'est ce diverticule du péritoine, fourni partie par le glissement, partie par la distension de cette séreuse, qui mérite seul une description (fig. 38).

Fig. 38. — Parties constituantes d'une hernie abdominale (*).

J'ai déjà dit que le sac peut manquer, lorsque l'organe déplacé n'est pas recouvert par le péritoine : tels sont la partie postérieure du cæcum,

* Fig. 38. — *a, a,* Parois de l'abdomen ; *p, p,* péritoine ; *o,* ouverture herniaire ; *s,* sac formé par le péritoine ; *i, i,* intestin engagé dans l'ouverture et recouvert par le sac péritonéal (figure schématique).

la vessie, etc. Dans d'autres cas il existe bien une sorte de sac, mais c'est ce qu'on pourrait appeler un *pseudo-sac* qui ne contient aucun organe. Dans certains faits de hernie du cæcum et de la vessie par exemple, comme une portion de la surface de ces organes est tapissée par le péritoine, la séreuse est entraînée et elle forme un infundibulum antérieur ou latéral (Demeaux). Enfin, une hernie peut exceptionnellement être formée sans sac, parce que le prolapsus viscéral s'est fait à travers une rupture du péritoine (Rigaud), mais les observations sont rares et ne constituent pas la règle, ainsi que le croyaient les anciens chirurgiens.

On doit considérer dans le sac herniaire : 1° le *collet* ou partie rétrécie ; 2° le *fond ;* 3° le *corps*.

Le *collet* du sac ne commence à exister que lorsque la hernie offre un certain volume. Il peut consister en une simple ouverture ou une sorte de défilé (collet canaliculé).

J. Cloquet a appelé stigmates les épaississements qui se remarquent parfois à ce niveau et qu'il suppose produits par la plicature de la séreuse. Demeaux désigne sous le nom de sac à colonnes une disposition caractérisée par un fait du même ordre, mais plus prononcé sur un seul côté du sac. Il y a des sacs à collets multiples dont l'origine s'explique par des efforts successifs (Arnaud, Scarpa). Existe-t-il toujours des adhérences entre le collet du sac et l'anneau abdominal par lequel il s'engage ? Suivant Louis, ce serait un fait constant ; mais on a reconnu que cette opinion était trop exclusive.

Le *fond* du sac ne nous offre rien de particulier à signaler, sauf une disposition bosselée dans certains cas, ou celle facile à comprendre, qui constitue les hernies en bissac.

Le *corps* du sac est tantôt très-épaissi, tantôt très-mince et se confond presque avec le tégument (hernies ombilicales). Il peut être bilobé (sacs accolés, sacs juxtaposés).

b. *Parties contenues.* — Tous les viscères abdominaux ont été rencontrés dans les hernies, mais ceux qu'on y trouve dans la grande majorité des cas se réduisent à l'épiploon et l'intestin. Il ne sera donc question que de ceux-ci, soit à l'état ordinaire du prolapsus, soit dans la période de l'étranglement.

L'épiploon est ordinairement étalé devant l'intestin auquel il forme parfois une espèce de sac secondaire (Hewett), on peut le trouver uni au sac péritonéal par des adhérences plus ou moins fortes. On a vu dans les hernies anciennes l'épiploon se charger de graisse au point d'acquérir une grande épaisseur ; une particularité non moins notable est l'induration possible de cette membrane et la formation de noyaux et de bosselures qui peuvent obscurcir le diagnostic.

L'intestin, le plus souvent libre dans l'intérieur du sac, peut y être re-

tenu par des adhérences (hernies irréductibles). On a beaucoup trop insisté à une époque sur les lésions possibles de ce viscère en dehors des phénomènes qui constituent l'étranglement. Le rétrécissement au niveau du collet du sac (Guignard), l'hypertrophie de ses parois (Velpeau) sont tout à fait exceptionnels. Un autre phénomène plus fréquent a été signalé par Malgaigne. Lorsque l'orifice du sac est très-étroit, il ne s'y engage qu'une partie du contour de l'anse intestinale qui s'y projette en forme de doigt de gant ; s'il survient un étranglement, cette portion diverticulaire pourra être pincée. J'ai publié un cas remarquable de cette lésion (1).

Tel est, d'une manière sommaire, l'état des parties contenues, alors que la hernie n'est le siége d'aucun de ces phénomènes locaux et généraux constituant le syndrôme clinique de l'étranglement.

Lorsque survient cette complication, l'épiploon est rouge, violacé, gonflé. L'intestin, dans une première période, est congestionné, couleur lie-de-vin ou brun-foncé, très-augmenté d'épaisseur et de poids. Au niveau du collet existe une profonde rigole. Dans une seconde période la couleur de l'intestin est devenue plus terne et d'une couleur feuille morte. Par places, une ecchymose peut lui donner une couleur noire. Au niveau du collet les membranes se coupent peu à peu de dedans en dehors, c'est-à-dire que l'ulcération débute par la muqueuse. A une troisième période, qui forme une transition de courte durée avec la suivante, Jobert a décrit des phlyctènes sur la séreuse. C'est alors aussi que l'on voit de petites perforations sur la tunique de l'anse herniée. Enfin, dans une quatrième période, l'intestin est flasque comme du papier mouillé, et l'on y observe des eschares grises ou blanchâtres, parfois noirâtres. Ces dernières doivent être distinguées avec soin des ecchymoses de la première période. Des déchirures, des ulcérations s'effectuent souvent à ce moment ; une plus ou moins grande quantité de sérosité existe dans le sac des hernies étranglées, l'absence de cet épanchement (hernies sèches) est l'exception.

II. *Anatomie pathologique des hernies abdominales en particulier.* A. *Hernies inguinales.* — Ce sont les hernies qui se font par le canal ou trajet inguinal, ou par l'un de ses deux orifices. Il n'est pas d'espèces de hernies où les divisions aient été plus multipliées.

Les *hernies inguinales obliques externes* s'engagent dans le canal inguinal par une dépression située en dehors de l'artère épigastrique et connue en anatomie descriptive sous le nom de fossette inguinale externe.

(1) A. Laboulbene, *Mémoire sur une hernie inguinale dont le sac intérieur, ou situé dans l'abdomen, ne renfermait qu'une partie de la circonférence de l'intestin grêle* (*Mémoires de la Société de biologie*, 2e série, t. I, p. 291, avec planche, 1854).

Les *hernies inguinales internes directes*, ou hernies d'Hesselbach, s'engagent par la fossette inguinale interne, entre l'artère épigastrique et le cordon oblitéré de l'artère ombilicale.

Les *hernies inguinales obliques internes* (Velpeau) s'engagent par la fossette vésico-pubienne, entre l'artère ombilicale et le bord externe du muscle grand droit de l'abdomen. On les a parfois appelées *hernies sus-pubiennes*.

Ce n'est pas seulement relativement à leur trajet, mais aussi au degré de leur développement, qu'on a distingué des variétés dans les hernies inguinales. La *pointe de hernie* (Malgaigne) existe quand l'intestin franchit l'anneau supérieur. Quand la hernie est enfermée dans le canal, elle est dite *inguino-interstitielle* (Dance, Goyrand). Enfin, la hernie a reçu le nom de *bubonocèle*, quand elle est limitée au pli de l'aine ; d'*oschéocèle*, quand elle est descendue dans les bourses. Gosselin préfère les noms d'*inguino-pubienne* et d'*inguino-scrotale*.

Une des variétés les plus intéressantes des hernies inguinales *obliques externes* est formée par les *hernies inguinales congénitales*. Malgaigne les a appelées hernies vaginales, hernies à canal ouvert. Elles se font, en effet, dans le canal vagino-péritonéal, demeuré anormalement perméable. Par suite, les parties herniées sont en contact immédiat avec le testicule et peuvent contracter avec lui des adhérences. Il est fréquent de trouver de la sérosité dans le sac. Voici les principaux types de la hernie inguinale congénitale, tels que les a établis Malgaigne : 1° *Hernie vaginale testiculaire*, assez rare, formée au-dessous du testicule descendu ; 2° *Hernie vaginale funiculaire*, où l'intestin reste à une certaine distance du fond des bourses, retenu par un commencement d'oblitération du canal ; 3° *Hernie inguinale testiculaire*, où le testicule, étant retenu dans le canal ou à l'anneau, le sac passe au devant de lui pour se porter dans les bourses.

B. *Hernies crurales*. — La *hernie crurale*, dit Gosselin, est celle qui, sortant au-dessous de l'arcade fémorale, vient proéminer à la partie antérieure et supérieure de la cuisse. Cette formule, un peu vague, a l'avantage de comprendre dans un bref énoncé les variétés si nombreuses de cette hernie : tantôt les viscères, comme c'est le cas le plus fréquent, traversent l'infundibulum, et tantôt ils sortent par une éraillure des tissus fibreux qui avoisinent l'anneau crural.

Dans un premier degré, les viscères dépriment le péritoine, le tissu cellulaire sous-péritonéal et le *septum crurale*, et viennent faire une légère saillie au-dessous du ligament de Poupart, sous la peau et le tissu cellulaire sous-cutané : c'est la *pointe de hernie*. Dans un second degré, la hernie devient *interstitielle*, en s'engageant dans l'entonnoir crural ; sa direction se confond avec l'axe de ce conduit. Enfin, dans un troisième degré, le

prolapsus franchit un ou plusieurs des orifices du *fascia crebriformis*, et la hernie est complète. Pour peu qu'elle prenne du développement, sa direction est déviée alors parallèlement au pli du l'aine, où elle est sans cesse ramenée par les mouvements de flexion ; l'axe de la hernie est ainsi courbe à convexité inférieure.

Lorsque les viscères s'échappent par la partie la plus élevée du *fascia crebriformis*, ils dilatent l'orifice qui leur a donné issue, et, en même temps, par suite d'un tassement progressif, rapprochent de l'anneau crural anatomique cet *anneau crural herniaire*, comme l'appelle Gosselin. Ces deux anneaux s'accolent même étroitement vers la partie interne qui correspond au ligament de Gimbernat; telle est l'origine de bien des confusions et des discussions. Lorsque la hernie a parcouru toute la longueur de l'infundibulum et passe sous la peau, près de l'embouchure de la saphène, une notable partie de l'anneau crural herniaire se trouve formée par le bord tranchant du ligament falciforme d'Allan Burns.

Ces notions anatomiques sont d'une haute importance pour le mécanisme de l'étranglement; bien qu'il n'y ait pas à les discuter ici, il était indispensable de les mentionner sommairement.

Il convient aussi de noter les connexions du collet du sac avec les vaisseaux. En haut, le collet est croisé par l'artère spermatique; en dehors, se trouve l'artère épigastrique, à un ou deux centimètres de distance; en dehors, sont les vaisseaux fémoraux, la veine d'abord, l'artère ensuite. En dedans, la hernie peut encore être en rapport avec un vaisseau de quelque importance; il faut pour cela qu'il existe une anomalie, mais cette dernière est si fréquente qu'on doit la redouter à l'égal d'une disposition habituelle. Je veux parler des cas où l'artère obturatrice naît d'un tronc commun avec l'épigastrique, ou même tire son origine de la fémorale : alors, en effet, elle descend directement en arrière du ligament de Gimbernat.

Les *enveloppes* de la hernie crurale sont variables, et les considérations théoriques sont, ici comme ailleurs, le plus souvent déjouées, soit par l'épaississement, soit par l'amincissement pathologique des différentes couches. Il importe de ne pas méconnaître la présence de *bourses séreuses*.

Le *contenu* est presque toujours une anse intestinale, avec ou sans épiploon ; c'est dans les hernies crurales droites qu'on a vu le cæcum, mais on l'a aussi rencontré à gauche. Enfin, il n'est pas très-rare de trouver à l'aine des sacs déshabités et parfois transformés en kystes par l'oblitération de leur collet et l'épanchement de sérosité.

Les *variétés* de la hernie crurale ont été particulièrement étudiées par Legendre : 1° *Hernie crurale externe* (Arnaud, Demeaux). Elle sort en dehors de l'artère épigastrique, au niveau d'une fossette signalée par Vel-

peau ; 2° *Hernie crurale moyenne*, que Gosselin appelle aussi *crurale interne ;* elle sort par une fossette située au niveau du véritable canal crural, séparée de la précédente par les vaisseaux fémoraux et épigastriques ; 3° *Hernie crurale interne* (Laugier), qui s'engage dans une éraillure du ligament de Gimbernat ; Gosselin la met en doute ; 4° *Hernie double*, formée par l'issue des viscères par deux ouvertures voisines du *fascia crebriformis ;* 5° *Hernie d'Hesselbach*; sous ce nom, Legendre a décrit une variété, qui offre un collet et un ou deux prolongements diverticulaires du corps du sac à travers d'autres ouvertures du *fascia crebriformis*. Gosselin l'a mise en doute, ainsi qu'une autre décrite par Legendre sous le nom de *Hernie d'Astley Cooper ;* je ne les mentionne donc que pour mémoire ; 6° *Hernie pectinéale* ou *de Jules Cloquet*. Elle est relative à une disposition très-exceptionnelle, où l'intestin, au lieu de se porter en avant, vers le *fascia crebriformis*, est venu se loger dans la gaîne du muscle pectiné.

C. *Hernies ombilicales.* — On doit comprendre sous ce nom, avec Gosselin, les hernies qui se font à travers l'ouverture ombilicale ou à travers un orifice accidentel, placé dans le voisinage de ce dernier. On verra, en effet, plus loin, qu'un certain nombre de hernies sont péri-ombilicales, plutôt qu'ombilicales. Ces hernies ont été appelées *exomphales*, *omphalocèles*. Je vais passer successivement en revue, à l'exemple de Sanson et de Gosselin : 1° les hernies congénitales ; 2° les hernies de la seconde enfance ; 3° les hernies des adultes et des vieillards.

a. *Hernies ombilicales congénitales.* — Leur volume est généralement assez considérable ; elles sont couvertes par les enveloppes du cordon. Les parois sont souvent transparentes, formées de deux feuillets, entre lesquels on trouve de la gélatine de Wharton. Le feuillet superficiel est séparé de la peau de l'abdomen par un bourrelet plus ou moins saillant ; il n'en est pas moins une dépendance évidente du tégument. Le feuillet profond, ou interne, était considéré comme un prolongement du péritoine par la plupart des auteurs, lorsque Debout fit remarquer que les phénomènes inflammatoires dont il est le siége, lors de la cure spontanée de cette affection, sont tout à fait différents de ceux qui se développent dans la séreuse. Simon Duplay, qui a repris cette question, s'est basé sur l'étude de l'embryogénie pour arriver au même résultat. En effet, si l'on se reporte au développement de l'embryon, d'après Remak, on voit que la membrane ventrale primitive, décrite par Rathke, est divisée en deux feuillets, dont l'interne se subdivise, à son tour, en deux lames d'inégale épaisseur, par suite de la pénétration de prolongements venus des protovertèbres.

Or, de ces deux lames, l'externe ou superficielle forme l'épiderme ; l'interne ou profonde, le derme et le péritoine ; mais c'est seulement à

mesure que les prolongements des protovertèbres s'avancent en dédoublant le feuillet interne que le péritoine et l'épiderme se forment sur les limites de la paroi ventrale définitive. On voit donc que toutes les couches de cette dernière s'accroissent simultanément, et que, dans les points où la peau et les muscles font défaut (comme sur l'enveloppe herniaire), le péritoine doit aussi manquer forcément, et la membrane qui reste n'est autre que la membrane primitive de Rathke (S. Duplay).

Dans les cas rares de hernie congénitale où la peau et le péritoine existent distinctement, on n'a plus affaire à des hernies de la *période embryonnaire*, mais à des hernies de la *période fœtale*.

Le cordon ombilical s'insère soit au sommet, soit sur les côtés de la tumeur, et c'est alors généralement à gauche (Cruveilhier). Par suite de la dissociation des vaisseaux ombilicaux, la hernie prend souvent une forme trilobée.

Le contenu de la tumeur est tantôt une anse intestinale, tantôt le lobe gauche du foie (*hépatomphale*, *hépatocèle*), tantôt, enfin, presque tous les viscères de l'abdomen. La rareté de l'épiplocèle ombilicale à cette période est due au peu de développement qu'offre à la naissance ce repli péritonéal. La hernie est fréquemment irréductible, soit qu'il y ait des adhérences entre le sac et les viscères, soit que ceux-ci, s'étant développés à l'extérieur, n'aient jamais eu droit de domicile dans l'abdomen.

Simon Duplay a insisté sur la présence d'omphalocèles diverticulaires ou urinaires, qui ont pu donner naissance à des erreurs de diagnostic.

b. *Hernies ombilicales des enfants.* — Ces hernies se rapprochent beaucoup de la hernie congénitale de la période fœtale. Ici on trouve un véritable sac péritonéal. Le sac s'est formé à travers l'ouverture ombilicale qui a tardé à s'oblitérer; la veine ombilicale, encore perméable dans des cas exceptionnels, est située à la partie supérieure; les artères ombilicales oblitérées sont en bas. La tumeur est généralement de volume médiocre, et ne contient guère qu'une anse d'intestin grêle. Elle a une tendance spontanée à rétrocéder, pour peu que l'art lui vienne en aide, par suite du double travail naturel de resserrement de l'anneau et de développement de l'enceinte abdominale.

c. *Hernies ombilicales des adultes et des vieillards.* — Ici, comme dans les cas précédents, les viscères ne se trouvent pas en présence d'un anneau encore perméable; l'oblitération s'est effectuée depuis longtemps; à peine peut-on dire qu'il existe là un point faible qui se laissera plus facilement distendre; mais une véritable effraction est nécessaire pour qu'un sac herniaire vienne à sortir par un orifice.

C'est cette considération qui avait poussé les anciens auteurs, comme Richter et Scarpa, à penser que les prolapsus s'effectuaient alors par un éraillement de la ligne blanche, au voisinage de l'ombilic plutôt que

par l'ombilic lui-même. Toutefois Cruveilhier, Després et Richet ont démontré que c'était bien par l'anneau lui-même que s'effectuaient les hernies ombilicales. On ne peut nier, cependant, que les hernies ne se forment au voisinage de l'ombilic. Mais ce fait est l'exception et non la règle.

Richet a décrit, à la partie supérieure de la région, un *canal ombilical* qui renferme la veine ombilicale et un peloton graisseux et qui est formé par la juxtaposition d'un *fascia umbilicalis* analogue au *fascia transversalis*, sur la face postérieure de la ligne blanche, au niveau de la gouttière formée par les bords internes des muscles droits. C'est dans ce canal, comparable pour cet auteur au trajet inguinal, que s'insèrent les viscères dans les hernies ombilicales des adultes.

Le volume de ces hernies est variable. Il est parfois très-petit et souvent énorme. Elle est fréquemment bosselée, grâce à la résistance inégale des fibres du *fascia superficialis* distendu par un rapide développement (Malgaigne).

Les enveloppes sont généralement très-minces; il faut noter que par suite du caractère cicatriciel de l'ombilic, le péritoine ne peut glisser à son niveau et n'acquiert de l'étendue que par distension.

Le contenu est le plus souvent: l'épiploon, l'arc du côlon, l'intestin grêle, plus rarement l'estomac, exceptionnellement le foie, etc. L'épiploon contracte souvent avec l'intestin des adhérences qui peuvent devenir le principal agent de l'étranglement.

Comme variété rare, je mentionnerai simplement la ***hernie du cordon fibreux de la veine ombilicale oblitérée*** dont il existe deux observations dues à Foucher et Nicaise, consignées dans la thèse de S. Duplay.

D. ***Hernies de la ligne blanche, hernies ventrales médianes.*** — L'entre-croisement des fibres de l'aponévrose d'insertion du grand oblique n'est pas tellement serré, que quelques petits vaisseaux et filets nerveux ne puissent s'insinuer dans sa trame et se porter des parties profondes vers la peau. C'est vraisemblablement à travers des pertuis de cette sorte que se fait la sortie de l'épiploon ou de l'estomac dans les hernies de la ligne blanche. L'ouverture élargie offre des bords mousses et arrondis. Jamais ces hernies ne prennent un grand volume.

Une variété intéressante est constituée par les ***hernies graisseuses*** (que l'on rencontre aussi parfois sur les parties latérales au voisinage de l'ombilic et même, quoique plus rarement, dans les régions inguinale et crurale). La hernie graisseuse est dite simple lorsqu'un peloton adipeux sous-péritonéal s'est seul frayé un passage à travers les éraillures de la ligne blanche. Elle est dite compliquée quand un petit diverticule séreux a suivi le peloton de graisse. Ces petits sacs sans contenu ont, à la vérité,

reçu différentes interprétations. Pour les uns, ils préparent une hernie viscérale future; pour les autres, ils sont le vestige de sa rétrocession. Gosselin mentionne la difficulté sans la trancher, et paraît disposé à admettre l'une et l'autre hypothèse.

Quand on trouve du tissu adipeux dans l'intérieur d'un sac semblable, c'est probablement parce qu'un sac voisin doublé de graisse s'est invaginé dans sa cavité.

E. *Hernies ventrales.* — Sous ce nom se rassemblent quelques variétés très-rares de hernies qui se montrent sur les parois antérieure et latérale de l'abdomen, hernies auxquelles J.-L. Petit avait donné le nom vague d'éventrations et Cruveilhier celui d'éraillements. De ce nombre sont les hernies observées par Astley Cooper, et qui s'étaient faites par des *éraillures* de la paroi abdominale, au *côté externe du muscle droit.* C'est encore dans cette division qu'on doit placer la *hernie lombaire* de Jean-Louis Petit, qui se fait au point faible existant en arrière entre le muscle grand oblique et le muscle grand dorsal. La hernie *intercostale abdominale* (Cruveilhier) rentre dans cette catégorie (1). Enfin, une cicatrice, située en un point quelconque de l'abdomen peut se laisser distendre par la poussée incessante des viscères abdominaux et donner lieu à une hernie ventrale. Mais, on le voit, ces prolapsus, par leur étiologie spéciale et la variabilité de leur siége, échappent à toute classification méthodique.

F. *Hernie sous-pubienne.* — Garengeot a le premier mentionné cette hernie, caractérisée par le prolapsus des viscères dans le canal qui livre passage au nerf et aux vaisseaux obturateurs, à la partie supérieure du trou ovalaire ou sous-pubien.

Le sac est généralement de petit volume; son collet est en rapport : en bas avec la membrane obturatrice et le muscle obturateur interne; en haut et en dehors avec le périoste qui tapisse la gouttière sous-pubienne. Le fond du sac se loge entre la membrane obturatrice et le muscle qui s'insère sur elle, et dans certains cas sort par une boutonnière de ce muscle et se prolonge jusqu'à la partie interne de la cuisse au niveau des adducteurs. Quant aux rapports avec le nerf et les vaisseaux obturateurs, ils n'offrent aucune fixité.

Le contenu le plus habituel est l'épiploon et l'intestin; exceptionnellement la vessie.

G. *Hernies ischiatiques.* — Encore plus rares que les précédentes, puis-

(1) J. Cruveilhier, *Anat. pathologique du corps humain*, etc., XXIe livraison, et *Traité d'Anatomie path. générale*, t. I, p. 607, 1849.

qu'on n'en possède que quelques observations authentiques. Ces hernies se font par la partie de l'échancrure ischiatique qui laisse passer le grand nerf sciatique, au-dessous du bord inférieur du muscle pyramidal.

Dans la hernie qui a été disséquée par Jones, le collet du sac était en rapport, en arrière, avec le grand nerf sciatique, l'artère et la veine hypogastrique; l'artère obturatrice passait au-dessus, et la veine obturatrice au-dessous de ce collet.

H. *Hernies périnéales.* — Comme les précédentes, ce sont des raretés pathologiques. Chez l'homme, elles se font entre la vessie et le rectum, *hernie rectale;* chez la femme, entre le rectum et le vagin, *hernie vaginale.* Ordinairement c'est sur les côtés du rectum que s'engage l'intestin, en refoulant le péritoine à travers les divers plans qui forment le périnée. Une de ses variétés est la hernie *vulvaire*, ou hernie *vagino-labiale*, qui est encore appelée *hernie de la grande lèvre.* Elle ne diffère de la précédente que parce que, dans la hernie périnéale simple, chez la femme, les viscères glissent en arrière du ligament large, tandis que, dans la hernie vulvaire, ils glissent en avant de cette cloison séreuse et passent à travers une boutonnière qu'ils créent dans la partie antérieure du muscle releveur de l'anus.

On pourrait, à la rigueur, placer encore parmi les hernies périnéales, comme une simple variété, les *hernies vaginales*, dont la plupart des auteurs ont fait une classe à part. Ici l'intestin n'a pas à vaincre la résistance du muscle releveur anal; il glisse sur son bord interne entre lui et le vagin, où la tumeur vient faire saillie. Le cul-de-sac formé par le péritoine en arrière, entre le rectum et le vagin, favorise en ce point le prolapsus; aussi la plupart des hernies sont-elles postéro-latérales. Outre l'intestin grêle, on y a trouvé l'S iliaque du côlon.

I. *Hernies diaphragmatiques.* — Les hernies qui se font par une ouverture normale ou accidentelle du diaphragme se divisent en deux grandes catégories : 1° les hernies congénitales; 2° les hernies traumatiques.

Les *hernies diaphragmatiques congénitales* sont dues à un arrêt de développement et se produisent à la partie postérieure et latérale du muscle, soit à droite, soit à gauche. Le diaphragme, incomplétement développé, offre la forme d'un croissant autour de l'ouverture herniaire. Il n'y a pas de sac : le péritoine et la plèvre se continuent directement au niveau de l'ouverture du diaphragme. Les cas où l'on a signalé la présence d'un sac sont sujets à contestation.

Une partie de l'intestin, l'estomac, le foie, la rate, peuvent passer dans la poitrine, en comprimant un poumon et refoulant le cœur. S. Pozzi a vu les viscères, jusqu'au duodénum et au pancréas, refoulés dans la cavité

thoracique, ce qui avait produit une inversion complète de l'arrière-cavité des épiploons, qui se trouvait ainsi transportée dans la poitrine.

Hernies diaphragmatiques traumatiques. — On a prétendu que le prolapsus des viscères pouvait se faire (sous l'influence d'un effort) à travers une ouverture naturelle du diaphragme, le trajet du grand nerf splanchnique, par exemple ; mais, malgré les faits de Platner, Saint-André, Baron, etc., ce point reste encore à prouver.

Rien n'est mieux avéré, au contraire, que les hernies qui se font par déchirure plus ou moins étendue du muscle. On comprend l'absence de sac dans l'immense majorité des cas; sa présence (observations de Bérard) est une rareté : il faut, pour qu'il existe, qu'il y ait eu simple écartement des fibres musculaires. Ordinairement l'ouverture qui donne passage aux viscères est lisse, quelquefois dentelée, irrégulière; ses bords, lorsque la lésion est ancienne, peuvent être épais et calleux. Les viscères abdominaux, situés dans la poitrine, présentent, en général, des traces d'inflammation caractérisées par des adhérences et des néo-membranes.

J. *Hernies rétro-péritonéales et intraabdominales.* — C'est pour mémoire seulement que j'indique les hernies décrites surtout par Treitz, A. Cooper, Rieux, Faucon, etc., et qui comprennent les variétés suivantes: la hernie de la fossette *jéjuno-duodénale*, ou par l'hiatus de Winslow; elle peut prendre un grand développement ; une grande partie des intestins passe dans l'hiatus de Winslow, devenant l'agent de l'étranglement ; celle de la fossette *sous-cœcale* (hernie de Rieux) et la hernie *mésocolique* ou *mésentérique ;* celle du ligament large. Ces diverses régions de l'abdomen, où l'intestin peut venir s'engager et s'étrangler, sont favorables à la production des étranglements internes (voy. p. 221).

Hernies en général. — FRANCO (Pierre), Traité des hernies. Lyon, 1561. — RICHTER (A.-G.), Traité des hernies, trad. de l'allemand par Rougemont. Bonn, 1784. — CLOQUET (Jules), Recherches anatomiques sur les hernies de l'abdomen (thèse de Paris, 1817). — DU MÊME, Recherches sur les causes et l'anatomie des hernies abdominales (thèse de concours, avec planches. Paris, 1819). — MALGAIGNE, Leçons cliniques sur les hernies. Paris, 1841. — DEMEAUX, De l'évolution du sac herniaire (Annales de la chirurgie française et étrangère, t. V, p. 342. Paris, 1842). — J. CRUVEILHIER, Traité d'anatomie pathologique générale, t. I, p. 589 et 640. Paris, 1849. — GOSSELIN, Leçons sur les hernies abdominales. Paris, 1865. — NICAISE, Des lésions de l'intestin dans les hernies (thèse de Paris, 1866). — LE DENTU, Article *Hernies* du Nouveau Dictionnaire de méd. et de chir. pratiques, t. XVII, 1873.

Hernies inguinales. — W. HUNTER, Of the rupture in which testis is in contact with the intestine (Med. comment., ch. IX. London, 1762). — HESSELBACH, Anat. Chir. Abhandlung über d. Ursprung der Leistenbruche. Würtzburg, 1806. — GOYRAND, De la hernie inguino-interstitielle (Mém. de l'Acad. royale de méd., t. V, p. 2. Paris, 1836). — VELPEAU, Hernie inguinale (Dict. de méd. en 30 vol., t. XVI, p. 439. Paris, 1837). — DU MÊME, Mém. sur une nouv. espèce de hernie inguinale (Hernie inguinale oblique interne) (Annales de la chir. française et étrangère, t. I, p. 257, 1841). — DEMEAUX, Nouvelles observations sur les hernies (Ibid., t. I, p. 473). — LEROY DES BARRES (A.), De la hernie inguinale vaginale, thèse de Paris, 1872.

Hernies crurales. — GIMBERNAT (A.), Nuovo metodo de operar en la hernia crural. Madrid, 1793, trad. in Arch. gén. de méd., t. VII, p. 119, 1825. — MONRO (Alex.), Obs. on the crural hernia. Edinburgh, 1803. — DUCROS, Recherches anat. et path. sur la hernie crurale. Montpellier, 1817. — MANEC, Dissertation sur la hernie crurale, thèse de Paris, n° 90, 1826). — LAUGIER (S.), Note sur une nouvelle espèce de hernie de l'abdomen (Arch. gén. de méd., t. II, p. 27, 1833). — DU MÊME, Hernie fémorale (Dict. de méd. en 30 vol., t. XIII, p. 34, 1836. — DEMEAUX, De la hernie crurale, thèse de Paris, n° 149, 1843. — LEGENDRE, Mémoires sur quelques variétés rares de hernies crurales. Paris, 1858. — DESPRÉS (A.), De la hernie crurale, thèse de concours d'agrégation en chirurgie, 1863.

Hernies ombilicales. — PARÉ (A.), Œuvres, édit. Malgaigne, t. II, p. 795, 1840. — JOURDAN et GARDIEN, Dict. des scienc. médicales en 60 vol. (Articles *Exomphale, Omphalocèle*), 1815 et 1819. — VIDAL (DE CASSIS), Des hernies ombilicales et épigastriques, thèse de concours. Paris, 1840. — THUDICHUM, Ueber Nabelschnurbrüche (Illust. Med. Zeit., Band II, S. 197-224 et 267-290, 1852. — RICHET (A.), Du trajet et de l'anneau ombilical, etc. (Arch. gén. de méd., 5e série, t. VIII, p. 641, 1856, et t. IX, p. 59, 1857). — DEBOUT, Consid. prat. sur les hernies ombilicales congénitales (Mém. de l'Acad. de méd. belge, t. V, 1860). — DUPLAY (S.), Hernie ombilicale, thèse de concours d'agrég. en chirurgie, 1866. — GIRALDÈS, Leçons cliniques sur les maladies chir. des enfants, p. 324, 1868.

Hernies graisseuses de la ligne blanche et de la région ombilicale. — BIGOT (d'Angers), Tumeurs extérieures au péritoine, qui peuvent simuler des hernies (thèse de Paris, n° 175, 1821). — VELPEAU, Tumeurs graisseuses de l'abdomen (Dict. en 30 vol., t. I, p. 209, 1832). — BERNUTZ, Recherches sur les hernies graisseuses (thèse de Paris, n° 193, 1846). — DU MÊME, Article *Abdomen* du Nouveau Dictionn. de méd. et de chir. prat., t. I, p. 97, 1864.

Hernies ventrales. — LEDRAN, Observations de chirurgie, t. II. Paris, 1731. — PETIT (J.-L.), Traité des malad. chirurg., t. II, p. 257. Paris, 1783.

Hernie sous-pubienne. — GARENGEOT, Mémoire sur plusieurs hernies singulières (Mém. de l'Acad. royale de chir., t. I, p. 709. Paris, 1743). — VINSON, De la hernie sous-pubienne, thèse de Paris, n° 240, 1844. — OBRÉ, Obs. de hernie obturatrice étranglée et opérée (Revue médico-chirurg., t. XII, p. 300, 1852).

Hernie ischiatique. — DELPECH (F.), Hernies ischiatiques, thèse de Paris, n° 225, 1838. — PAILLOTTE, Du traitement des hernies ischiatiques, thèse de Paris, n° 259, 1840. — SALIGNAT, Des hernies ischiatiques, thèse de Paris, n° 183, 1842.

Hernies périnéales. — SMELLIE, Observ. sur les accouchements, trad. de Préville, t. II, p. 171. Paris, 1756. — STARK, De hernia vaginali. Iena, 1796. — SCARPA, Mémoire sur la hernie du périnée. Supplément au traité des hernies de Scarpa, trad. par Ollivier, p. 118. Paris, 1821. — COOPER (A.), Hernie périnéale, dans les œuvres complètes trad. par Chassaignac et Richelot, p. 336. Paris, 1837. — BÉRARD (A.), Hernies vaginales (Dict. de méd. en 30 vol., t. XXX, p. 461, 1846).

Hernies diaphragmatiques. — MORGAGNI, De sedib. et causis morb., lett. LIV, art. 13. — LODER, Obs. herniæ diaph. Ienæ, 1784. — CLOQUET (J.) et BÉRARD (A.), Dict. de méd. en 30 vol., t. X, p. 265, 1835. — LAMBRON, Mémoire sur l'hépatocèle diaph. (Gaz. méd., p. 177, 1839). — BOWDITCH (J.-H.), A treatise on diaphr. hernia (Charleston medic. Journal and Review, n° 3, may 1855). — DUGUET, De la hernie diaphragmatique congénitale, thèse de Paris, n° 32 1866. — POZZI (S.), Hernie diaphrag. gauche congén., sans sac, comprenant le lobe gauche du foie, l'estomac, la rate, le pancréas, l'intestin grêle et le gros intestin, jusqu'au côlon descendant Bull. de la Société anatomique, 5e série, t. XVII, p. 90, 1872).

3. — Étranglement interne.

L'*étranglement intestinal interne*, qui a reçu aussi les noms d'incarcération, de strangulation intestinale, est pathologiquement semblable à l'étranglement herniaire, dont il a été déjà question p. 211. Les accidents sont les mêmes ; il n'y a de différent que le siége anatomique : l'étranglement

interne ayant lieu dans la cavité abdominale et étant causé par des orifices naturels ou non naturels. Toutes les lésions si remarquables de l'étranglement interne se réduisent toujours à un passage qui devient trop étroit et dans lequel une anse de l'intestin ou une partie de l'intestin est retenue, puis s'étrangle.

Deux divisions principales peuvent être établies pour les faits d'étranglement interne : 1° l'endroit par lequel s'est engagé l'intestin existe normalement ; 2° cet endroit est anormal et pathologique, provenant de quelque circonstance particulière ou accidentelle.

Dans la première catégorie, nous sommes en présence d'une *hernie intra-abdominale* (voy. p. 219), hernie rétro-péritonéale, mésocolique, hernie de Rieux, du ligament large, etc., etc. Le fait d'un étranglement causé par un ancien sac herniaire réduit en même temps que l'intestin a été observé plusieurs fois.

Dans la seconde catégorie, viennent se ranger toutes les ouvertures qui se forment accidentellement, pathologiquement, dans la cavité abdominale, et dans lesquelles l'intestin peut être pincé ou étranglé. Ces ouvertures ou passages sont très-nombreux et très-variables.

Les plus communes de ces ouvertures accidentelles sont les brides celluleuses ou fibreuses résultant d'une ancienne péritonite, des néo-hymènes tendues et formant un pont ou une boutonnière. D'autres fois, on a trouvé un diverticulum de l'iléon, dont l'extrémité flottante s'est fixée et forme ainsi une arcade. L'appendice cæcal, soudé en partie seulement, la trompe de Fallope, l'ovaire et le ligament rond réunis, ont occasionné un étranglement (Cambric). On a trouvé encore des brides épiploïques, constituées par l'épiploon enroulé sur lui-même, avec l'extrémité fixée, le tout formant ainsi une sorte de pont. Les brides d'étranglement sont parfois doubles, causées par des anses intestinales, réunies par des adhérences partielles entre elles ou avec la paroi abdominale, ou avec des tumeurs. On a vu une rate supplémentaire devenir, par son pédicule allongé, une occasion d'étranglement. A cette liste déjà longue s'ajoutent encore les déchirures accidentelles des mésentères, des épiploons et même une déchirure de l'utérus, celle d'un diverticule ouvert à l'ombilic, etc., etc.

La dénomination d'*iléus*, sous laquelle plusieurs auteurs ont décrit l'étranglement interne, se rapporte aux accidents de physiologie pathologique, mais ne désigne pas un état anatomique particulier. Les termes anatomiques d'*étranglement interne*, avec la caractéristique de la portion formant bride ou boutonnière, de *volvulus* indiquant la torsion de l'intestin lui-même, et d'*invagination intestinale* sont les meilleurs, à mon avis, et leurs lésions peuvent provoquer également les symptômes de l'iléus.

3. — Volvulus, enroulement intestinal

L'occlusion de l'intestin par *volvulus* n'est pas aussi fréquente que l'étranglement interne proprement dit. Il faut expressément réserver ce mot pour les enroulements de l'intestin sur lui-même (*volvere*, enrouler).

Le plus souvent on trouve, dans les cas les plus nets, une anse intestinale, tordue ou enroulée plusieurs fois sur elle-même, et il se produit alors des adhérences péritonéales, des pseudhymènes, qui fixent l'intestin dans cette position anormale; d'autres fois l'intestin s'enroule autour d'un paquet d'anses intestinales et les serre comme un lien. On connaît un fait dans lequel le rectum, entraîné et déplacé par le côlon distendu, était tordu sur lui-même (Oulmont), et un autre de torsion d'une anse intestinale sur elle-même.

J'ai recueilli une observation de volvulus, où l'intestin a été impossible à dérouler :

Garçon jardinier, vingt-deux ans, venu le matin au marché en bonne santé et apporté à l'hôpital de Bon-Secours (service de Monneret) vers onze heures dans un état grave. Le malade offre les symptômes d'une péritonite aiguë, avec arrêt des matières intestinales et vomissements bilieux. Malgré tous les soins, il succombe le surlendemain. A l'autopsie pratiquée 26 heures après la mort, en présence de Vernois et de Bernutz, je trouve une péritonite généralisée, les anses intestinales très-hyperémiées, des flocons pseudo-membraneux, épais, répandus partout en couche mince, comme de l'œuf brouillé, et, vers la partie médiane de l'intestin grêle, un paquet intestinal en 8 de chiffre, ressemblant à un écheveau de fil fortement serré par son milieu. En cet endroit, les adhérences étaient si fortes et si complètes, qu'après plusieurs tentatives de traction avec les doigts, l'intestin n'a pu être déroulé. Une dissection minutieuse a montré les anses serrées par un lien formé par une autre anse de l'intestin grêle, tordue sur elle-même. La muqueuse, aussi bien des parties serrées que de l'intestin enroulé, était exulcérée sur un grand nombre de points.

4. — Invagination intestinale.

L'invagination intestinale est constituée par l'intussusception de l'intestin; c'est le plus fréquent de tous les déplacements qui produisent l'occlusion réelle. On trouve que le gros intestin est celui qui s'invagine ordinairement; l'invagination de l'intestin grêle est plus rare (Bucquoy).

Le déplacement par invagination se fait ordinairement de haut en bas;

il est presque toujours descendant, on l'a cependant trouvé ascendant ou rétrograde.

L'invagination intestinale consistant dans l'introduction, ou intussusception d'une portion d'intestin dans la partie qui lui fait suite, la première

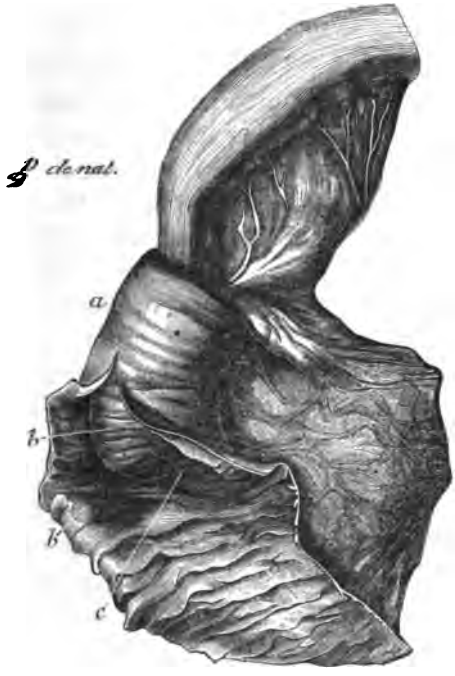

Fig. 39. — Invagination intestinale *.

portion invaginée est engaînée dans la deuxième à la manière d'un doigt de gant retourné (fig. 39).

Cruveilhier a étudié avec un grand soin l'invagination intestinale et les rapports des surfaces séreuses et muqueuses. Il a établi qu'il y a trois cylindres, au moins, d'intestin engaînés les uns dans les autres : l'extérieur est invaginant, un autre est moyen, le dernier est interne et vient de la partie la plus élevée du tube intestinal.

De cette disposition, il résulte qu'en fendant une invagination dans le sens longitudinal, on trouve, au centre ou de dedans en dehors : 1° deux surfaces muqueuses, appartenant au cylindre interne ; 2° au milieu, deux surfaces séreuses accolées, venant l'une du cylindre interne, l'autre

* Fig. 39. — Invagination intestinale, ayant lieu de haut en bas et à trois cylindres (Cruveilhier). *a*, séreuse de l'intestin invaginant ; *b*, *b*, les deux surfaces muqueuses de cet intestin ; *c*, extrémité muqueuse de l'intestin invaginé (Collection du musée Dupuytren, n° 37).

du cylindre moyen; 3° plus superficiellement, deux surfaces muqueuses, appartenant l'une au cylindre moyen, l'autre au cylindre externe ou invaginant; 4° enfin, la surface séreuse du cylindre externe. De plus, dans toute invagination à trois cylindres, on voit deux culs-de-sac périphériques, ou replis de l'intestin : 1° un repli inférieur, à concavité dirigée en haut, formé par le cylindre interne et le cylindre moyen; 2° un pli supérieur, qui peut être appelé collier de l'invagination, limitant en haut le déplacement. En résumé, l'invagination intestinale, divisée suivant la longueur de l'intestin invaginé, montre une tumeur cylindroïde, en forme de boudin, offrant en bas une ouverture en forme de cul-de-poule, par laquelle s'échappaient les matières (voy. fig. 39). Les deux cylindres internes et moyens constituent le boudin de l'invagination (1).

L'invagination intestinale est ordinairement simple et à trois cylindres, cependant elle a été vue double; c'est alors une invagination, qui entre elle-même dans une autre invagination. Dans un cas, le cæcum, qui avait reçu dans sa cavité les portions lombaires droite et transverse du côlon, s'était invaginé à son tour dans le commencement de la portion lombaire gauche du côlon (Moutard-Martin, Cayol). L'invagination a été vue triple.

Les variétés par rapport à l'étendue des parties invaginées sont très-grandes. Dans un fait rapporté par Cruveilhier, on a trouvé une invagination constituée par la fin du duodénum, qui avait entraîné le pancréas, l'intestin grêle, l'épiploon, le cæcum, le côlon ascendant, le côlon transverse, lesquels étaient invaginés dans le côlon descendant, l'S iliaque et le rectum.

L'invagination intestinale est plus commune chez l'enfant que chez l'adulte et le vieillard. Plusieurs fois elle est trouvée sur le cadavre sans inflammation périphérique, et elle doit être produite pendant l'agonie, sans qu'une réaction inflammatoire ait eu lieu. D'autres fois elle succède à des lésions antérieures,, polypes ou tumeurs intestinales, qui, par leur poids, entraînent un segment de l'intestin dans le segment inférieur.

Les lésions qui accompagnent l'invagination sont l'entérorrhagie, qui rappelle par son aspect les selles dysentériques, la perforation et l'expulsion de la portion invaginée de l'intestin. C'est par la gangrène du bout invaginé et par la séparation du boudin que la guérison peut avoir lieu. En ce cas, la portion supérieure et le cylindre externe se soudent au collet de l'invagination.

La partie de l'intestin placée au-dessus de l'invagination est ordinaire-

(1) J. Cruveilhier, *Anatomie pathologique du corps humain*, etc., livraison XXII, planches 5 et 6, et *Traité d'anat. pathol. générale*, t. I, p. 516, 1849.

ment distendue par les matières et par les gaz. Cette portion de l'intestin se développe beaucoup, et elle remplit une grande partie de l'abdomen ; au moment de l'autopsie, elle fait irruption, comme une masse gonflée et demi-transparente, quand on incise la paroi abdominale. Au contraire, le bout inférieur situé au-dessous de l'invagination est aplati, revenu sur lui-même et recouvert par la masse du bout supérieur.

Étranglement interne. — ESQUIROL, Étranglement interne, bride accidentelle, étendue du ligament large droit au rectum (Séance de l'Acad. de méd., 21 février 1825). — LE BIDOIS, Étranglement interne par une bride qui faisait deux circulaires autour d'une anse de l'iléon, tenues de cette anse sur elle-même, perforation de l'intestin, etc. (Archiv. gén. de médecine, 1re série, t. XIII, p. 230, 1827). — ROKITANSKY (Carl), Œster. Jahrb., Band X, Heft 4, 1836 et Lehrbuch der pathologischen Anatomie, t. III, p. 186, Wien, 1861. — FLEURY, Étranglement interne de l'intestin déterminé par une ancienne bride cellulo-fibreuse (Arch. gén. de méd., 2e série, t. I, p. 102, 1838). — BAINBRIGGE, Obs. d'étranglement intestinal causé par une rate supplémentaire, etc. (London, med. Gazette, déc. 1846) — ALONSO (F.), Obs. d'étranglement intestinal causé par le déplacement de la rate et du pancréas (Arch. della medicina española y estrangera, oct. 1846). — PEACOCK (Th. B.), De la hernie mésocolique comme cause d'étranglement interne (London Journal of medicine, oct. 1849). — RUSH, Étranglement interne par un diverticulum (London med. Gazette, janv. 1851). — BOUVIER, Étrangl. interne par un diverticulum de l'iléon (Bull. de l'Acad. de méd., tome XVI, page 683, avec planche lithogr., avril 1851. — RIEUX (Léon), Considér. sur l'étranglement de l'intestin dans la cavité abdominale et sur un mode d'étranglement non décrit, thèse de Paris, 1853. — MONY, Sur l'étranglement de l'intestin par des brides péritonéales, thèse de Paris, 1860. — MAUNOIR, Étranglement interne à travers une éraillure du grand épiploon (Bull. de la Soc. anat. de Paris, 2e série, p. 358, 1872). — FALCON (A.), Sur une variété d'étranglement interne reconnaissant pour cause les hernies internes intra-abdominales (Archiv. gén. de médecine, 6e série, t. XXI et XXII, 1873). — CUFFER, Obstruction du côlon transverse produite par la rétraction d'adhérences développées auprès d'un calcul intra-hépatique (Bulletins de la Société anat. de Paris, 1875).

Volvulus. — OULMONT, Torsion du rectum entraîné et déplacé par le côlon distendu (Bull. de la Société anat. de Paris, t. XVII, p. 336, 1842). — PANAS, Volvulus, torsion d'une anse intestinale sur elle-même (Société de chirurgie, juin 1871). — ESSAU, De la rotation de l'intestin autour de son axe (Dissert. inaug., Erlangen, 1874, et Deutsch. Arch. f. klin. med., t. XVI, p. 474, 1875).

Invagination intestinale. — BOUNIOL et RIGAL, Intussusception intestinale suivie de l'excrétion par les selles d'environ trente pouces d'intestin grêle et d'une partie du mésentère (Séance de l'Académie de médecine, 1er juillet 1823). — RICHELOT (G.). Invagination intestinale et perforation de l'intestin (Arch. générales de médecine, 1re série, t. XXVIII, p. 405, 1832). — GERARD (Ch. M.), Invagination intestinale, thèse de Paris, 1833). — CATTANEO, Élimination par l'anus d'une anse intestinale, suite d'invagination (Il filiatre Sebezio, n° 56, et Archiv. gén. de méd., t. X, p. 368, 1836). — PLELAN, Intussusception intestinale; expulsion d'une portion d'intestin par l'anus, guérison (Dublin med. Review, déc. 1839). — LE HARDY (R.), Étranglement intestinal produit par un kyste de l'ovaire, etc. (The Lancet, avril 1845). — DAYTON, Intussusception de l'intestin, sortie d'une portion longue de seize pouces; guérison (The New-York Journal of medicine, etc., et Journal de méd. de Trousseau, p. 24, 1846). — MARKWICK (A.), Observ. d'invagination intestinale chez un enfant de quatre mois, mort par hémorrhagie (The Lancet, août 1846). — WARD (O.) et HEWETT (P.), Deux obs. de polypes fibreux de l'intestin, ayant entraîné l'invagination et la mort (London med. Gazette, nov. 1846). — HARRISON, Obs. d'invagination intestinale de bas en haut (Dublin quarterly Journal of med., 1848). — GAULTIER DE CLAUBRY, Invagination intestinale, suivie de l'expulsion d'une anse d'intestin grêle, etc. (Bull. de l'Acad. de méd., t. XX, p. 1072, 1855). — BUCQUOY, Recherches sur les invaginations mortelles de l'intestin grêle, etc. (Rec. de la Société médicale d'observation de Paris, p. 181, 1857). — WAY, Invagination intestinale, portion d'intestin grêle rendue par l'anus (Med. Times

and Gazette, fév. 1857). — FUCKEL, Cas remarquable d'élimination d'une partie de l'intestin (Gaz. hebdom. de méd. et de chir., 1858). — CAMBAY, Invagination du jéjunum déterminée par un polype de cette portion de l'intestin (Société de chirurgie, janv. 1861). — PENQUER, Invagination du cæcum et de son appendice dans le côlon ascendant à travers le côlon transverse, etc. (Union médicale, 1861). — DUBOIS, Élimination d'une portion d'intestin grêle longue de quarante centimètres (Gazette des hôpitaux, 1863). — PERNET, Intussusception intestinale dans le cours d'une fièvre typhoïde, expulsion de la partie étranglée (Gaz. des hôpitaux, 1873).

Plaies, ruptures, perforations, fistules.

1. — Plaies et ruptures des intestins.

A. *Plaies des intestins.* — Les parties des intestins le plus souvent lésées par plaie externe sont l'intestin grêle et le côlon transverse. Le cæcum peut être blessé sans que le péritoine soit intéressé, celui-ci ne le recouvrant pas dans toute son étendue.

Les plaies peuvent être suivies de péritonite, par suite d'un épanchement alimentaire ou stercoral; elles donnent lieu à une fistule stercorale, si des adhérences empêchent l'épanchement intestinal; enfin, les plaies peuvent occasionner un anus contre nature, si les adhérences ont lieu entre l'intestin blessé et l'ouverture abdominale.

B. *Ruptures.* — Les ruptures de l'intestin sont ordinairement traumatiques, survenant à la suite de chute ou bien d'un effort violent pour tousser, éternuer, etc.; on les a vues sans lésion extérieure, après un coup sur l'abdomen, coup même léger, ou sur une hernie après des efforts de taxis.

De même que pour l'œsophage (voy. p. 104), les ruptures intestinales sont probablement facilitées par un état de lésion antérieure de l'intestin. Les ruptures ont lieu dans les points dilatés au-dessus d'un obstacle, dans les invaginations près du collet de celle-ci, enfin, dans les cas de rétrécissement par l'épithéliome ou par un néoplasme produisant soit la fragilité, soit l'amincissement des parois intestinales.

L'ulcération moléculaire et la gangrène sont les causes les plus efficaces de la perforation intestinale, que ce soit l'ulcération aiguë de la fièvre typhoïde, ou l'ulcération lente de l'épithéliome, ou, enfin, la pression d'un corps étranger qui la cause.

Les deux endroits où la perforation est le plus à craindre sont le duodénum et le cæcum dans son appendice.

Les perforations ulcératives sont redoutables, parce qu'elles donnent lieu à une péritonite aiguë, si des adhérences ne se sont pas établies entre l'anse intestinale et un organe voisin, protégeant ainsi la cavité périto-

néale. D'autres fois, lorsque la perforation se fait entre une anse intestinale rapprochée, il s'établit une fistule bimuqueuse.

La pression lente d'un corps étranger, produite par une tumeur solide, un abcès ou toute autre collection liquide, par des calculs biliaires comprimant l'abdomen, etc., peut ulcérer, de dehors en dedans, les parois intestinales et produire une perforation.

Les causes de perforation extérieure sont très-nombreuses et les lésions parfois inattendues. On a vu des épanchements pleuraux traverser le diaphragme et se faire jour dans l'intestin ; les abcès du foie, des reins, des fosses iliaques, des ligaments larges, etc., les hématocèles rétro-utérines, les kystes hydatides du foie et des autres viscères abdominaux, divers anévrysmes, se sont ouverts dans le canal intestinal. Les altérations néoplasiques (épithéliomes, ou tubercules pariétaux et viscéraux) viennent encore, par continuité avec les parois intestinales, perforer l'intestin de dehors en dedans.

Les perforations intestinales ont pour caractères anatomiques d'être tantôt taillées comme par un emporte-pièce, à bords tranchés et élevés, ou bien d'être formées en biseau, aux dépens de la muqueuse, qui autour est hyperémiée et enflammée, les bords sont de niveau ou, au contraire, plus ou moins saillants; dans les perforations lentes, le pourtour est souvent dur et inégal.

Les épanchements qui accompagnent les perforations sont formés par des matières liquides jaunâtres, ou, quand la perforation vient du gros intestin, par des matières fécales. Parfois, enfin, on constate des perforations qui aboutissent au loin par des trajets fistuleux, qui vont nous occuper.

3. — Fistules intestinales.

Quand les perforations de l'intestin produisent la communication avec un organe éloigné ou la peau, la fistule est externe; si une partie du tube intestinal communique avec une autre de ses parties, il y a une fistule bimuqueuse. Mais ces fistules bimuqueuses peuvent être établies pareillement avec les autres appareils tubulaires creux, urinaire et génital, par exemple, et d'autres organes cavitaires.

Les fistules bimuqueuses les plus remarquables sont la fistule cystico-duodénale, cystico-colique, bimuqueuse entre deux anses de l'intestin grêle, ou entre deux anses du gros intestin, ou entre un point de l'intestin grêle et un autre du gros intestin. On trouve encore des fistules néphro-duodénales, néphro-coliques, néphro-rectales, entéro-vaginales, entéro-utérines, entéro-vésicales, recto-vésicales, recto-vulvaires, recto-utérines;

on a vu, enfin, des fistules duodéno- et entéro-cutanées. Les fistules recto-cutanées seront étudiées plus bas (voy. Rectum).

Toute fistule intestinale a deux orifices, l'un venant et partant de l'intestin, l'autre placé sur un organe plus ou moins rapproché. Ces fistules ou conduits accidentels ont un trajet ou canal fistuleux, tantôt droit et court, tantôt anguleux, sinueux, parfois large, parfois très-étroit avec des renflements et des rétrécissements alternatifs.

Corps étrangers et parasites des intestins.

1. — Corps étrangers.

Les corps étrangers, venus du dehors et introduits par la bouche, sont très-nombreux; tels sont un grand nombre de ceux déjà signalés pour l'œsophage et l'estomac, les os et les arêtes, les noyaux et les graines de fruits, les aiguilles, les épingles, les pièces de monnaie, du verre pilé, des pierres et morceaux de bois, des ciseaux, une fourchette d'argent, une tête de pipe, des dentiers artificiels, des limes, des scies faites avec un ressort de montre, etc., etc. D'autres fois, les corps étrangers ont été introduits par l'anus et ont remonté dans le gros intestin. (Voy. Rectum.)

Les corps étrangers venus du dehors peuvent provoquer les lésions de l'entérite ou bien un abcès des parois intestinales avec péritonite enkystée, ou bien une perforation avec péritonite suraiguë ; quelques-unes, comme les aiguilles, sortent par divers points du corps sans inflammation violente préalable.

Femme, vingt-quatre ans, atteinte de fièvre et ayant avalé une grande quantité d'épingles et d'aiguilles ; au bout de deux ans, elle éprouve en différents points du corps des douleurs violentes, sans inflammation, ni changement à la surface du tégument externe ; le médecin appelé ayant senti une dureté au-dessous de la peau, pratiqua une petite incision et en retira une épingle. Plus de deux cents épingles et aiguilles furent ainsi retirées, dans l'espace d'environ neuf mois, de dessous la peau des doigts, des mains, des bras, de l'aisselle, de l'abdomen, des aines, des parties de la génération, des genoux. Les épingles avançaient plus vite vers la peau que les aiguilles ; celles-là sortaient entourées de mucosité blanchâtre; les aiguilles, au contraire, étaient comme bronzées ou légèrement oxydées; quelques-unes présentaient des inégalités qui paraissaient être dues à des parcelles de fibres musculaires. La malade distinguait les progrès que faisaient les aiguilles, qui, quoique très-lents, produisaient plus de douleurs que les épingles, qui avançaient d'un jour à l'autre. De toutes les petites plaies faites par ces corps,

aucune n'a suppuré, et toutes se sont fermées, comme celle de la saignée, par adhésion primitive (1).

Des fragments de dents de peigne, des arêtes de poisson ont été trouvés dans le duodénum, engagés dans ses parois. Dor a vu, dans une poche constituée par la dilatation de la fin de l'iléon, 92 balles, 120 noyaux de prunes et quelques noyaux de cerises (2). Cruveilhier a compté 617 noyaux de cerises, accumulés dans le cæcum, le côlon ascendant et une partie du côlon transverse, chez une femme, et, chose remarquable, ces noyaux séjournèrent près d'un an au-dessus d'un rétrécissement considérable, sans rétention des matières fécales ; celles-ci passaient liquéfiées ou très-morcelées, comme à travers un crible (3).

On rapporte des faits extraordinaires de corps étrangers ayant traversé le tube digestif, parce qu'on les a vus expulsés par l'anus : fragments de verre, tessons de cruche, boucles de soulier, dés, couteaux, une flûte, divers instruments de fer; ces faits doivent être examinés avec soin et acceptés avec réserve, parce qu'il est très-probable que le corps étranger avait été introduit par le rectum, et qu'il n'avait pas été préalablement avalé. Il faut aussi être en défiance à l'égard des corps étrangers rendus par les urines, ou retirés de la vessie, et que le malade prétend avoir avalés. S'il n'est point impossible qu'un corps étranger, arrêté dans un endroit du canal intestinal, voisin de la vessie, puisse, à la suite d'adhérences, passer dans le réservoir urinaire, le fait doit être excessivement rare.

Les corps étrangers qui se sont formés dans le tube digestif sont constitués par des scybales ou matières fécales durcies, occupant le cæcum et l'S iliaque du côlon, ou engagées dans l'appendice vermiforme. Les bézoards humains, analogues à ceux des ruminants, sont extrêmement rares; on a cité l'exemple d'une maniaque avalant des cheveux qu'on a retrouvés feutrés dans l'estomac et les intestins. Des concrétions ayant pour base des particules végétales (caryopses d'avoine ou de graminées) ont été signalées, surtout dans les contrées où les habitants font usage de pain d'avoine; les calculs avénacés ne seraient pas très-rares (Monro).

Les concrétions volumineuses de l'intestin, chez l'homme, ont presque toujours pour noyau un calcul biliaire, venu du vésicule du foie dans l'intestin, ou un noyau de fruit, un corps étranger quelconque, qui s'est encroûté de matières fécales et de sels calcaires; on a trouvé dans l'appen-

(1) Breschet, *Dictionnaire des Sciences médicales*, t. VII, p. 66 (Observ. de Villars).
(2) Don, *Observations cliniques*, thèse de Paris, n° 18, 1835.
(3) J. Cruveilhier, *Anatomie pathol. du corps humain*, etc., livraison XXVI, pl. 6.

dice iléo-cæcal un pepin de melon, un noyau de cerise, une aiguille, etc., sur lesquels du carbonate de chaux s'était déposé. En les fendant, on voit le corps central et des couches superposées de matières intestinales calcifiées. Berthelot a fait l'analyse d'un corps étranger de la grosseur d'un noyau de datte, véritable entérolithe, sans noyau central, que je lui ai remis, et qui avait causé la mort par perforation. Il était composé de phosphate de chaux, de carbonate de chaux et de matière organique (1).

Un des plus volumineux calculs intestinaux de l'homme qui aient été signalés est celui décrit par Huss et Mosander (2). Ce calcul formait une masse allongée, mesurant, à l'état sec, 17 centimètres en longueur, et 6 centimètres dans sa partie la plus épaisse, arrondie vers le haut, terminée en pointe noueuse à l'extrémité opposée. Ce corps étranger était formé d'un calcul central arrondi, revêtu de mamelons calcaires; il remplissait le cæcum et pénétrait dans l'appendice vermiforme. On trouva qu'il était composé de fragments végétaux provenant de caryopses d'avoine, et d'éléments minéraux et organiques.

Les calculs composés de substances graisseuses, assez semblables à du suif, ou d'apparence caséeuse, dont Elliotson et Bright, entre autres, ont rapporté des observations, sont rares; ils viennent probablement de l'accumulation et de la non-digestion, peut-être avec saponification, des matières grasses, chez des malades atteints d'affections du pancréas.

Les fines granulations de la gravelle biliaire seront décrites plus tard (voy. Foie).

Chez un grand nombre de malades atteints d'affections aiguës, on trouve des cristaux prismatiques de phosphate ammoniaco-magnésien (Schœnlein, Bellingham, Donné, Lebert); j'ai souvent constaté la présence de ces cristaux et d'autres de forme moins régulière.

On voit encore rendre, par les personnes qui font un usage habituel et même abusif de magnésie, pour faciliter les garde-robes, des amas de cette substance; il en est de même chez celles qui se purgent souvent avec des sels magnésiens. Le phosphate ammoniaco-magnésien à peu près pur, ressemblant à de la cendre jaunâtre, est aussi rendu en assez grande quantité par des sujets ayant une alimentation presque exclusivement végétale.

(1) A. Laboulbène. *Sur le sable intestinal* (*Arch. gén. de médecine*, 6e série, . XXII, p. 653, note, 1873).

(2) *Museum anatomicum Holmiense*, in-fol. fasc. I, fig. 1 et 2, Holmiæ, 1855.

J'ai fait connaître et décrit (1) une matière sableuse qu'on peut trouver dans les garde-robes, que je propose d'appeler *sable intestinal*. Cette matière ressemble beaucoup à du sable jaunâtre ou brunâtre, dont les grains les plus gros auraient les trois quarts d'un millimètre, et même un millimètre de diamètre, et les plus petits deux à trois dixièmes de millimètre. La surface en est inégale et revêtue de prolongements en forme de cristaux irréguliers. L'examen anatomo-pathologique fait reconnaître, dans le sable intestinal, des particules siliceuses, encroûtées de matières organiques et de phosphate ammoniaco-magnésien. Dans un grand nombre de cas, en même temps que la silice, on trouve des cellules végétales, inattaquées par les liquides actifs de l'estomac et de l'intestin.

Ce sable intestinal provient du dehors; il paraît se former à la suite d'une alimentation trop exclusivement végétale, et par l'ingestion inaperçue, ou peut-être volontaire de particules siliceuses (voy. fig. 40).

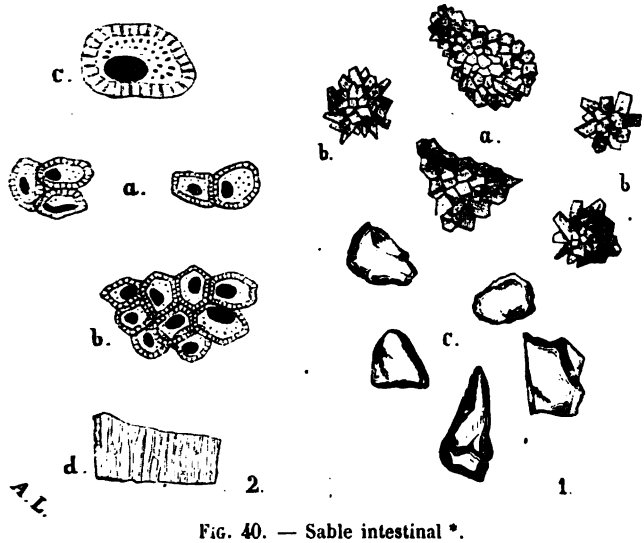

Fig. 40. — Sable intestinal *.

Femme, vingt-quatre ans, gastralgique, entéralgique et hystérique, ayant rendu

* Fig. 40. — Sable intestinal. 1, *a*, masses d'apparence cristalline, composées de petits corps agglomérés; *b*, *b*, les mêmes, plus petits et plus anguleux; *c*, grains siliceux à cassure nette et irrégulière. Grossissement, 100 diamètres.

2. *a*, *b*, cellules à parois épaissies et à noyau foncé, allongé, pareilles aux cellules végétales qui proviennent des grains dits pierreux des poires; *c*, l'une de ces cellules plus grossie montrant sur sa paroi les canaux qui vont de l'intérieur à l'extérieur; *d*, fragment d'un tissu végétal, parcouru par des tubes trachéens et trouvé dans le sable intestinal. Grossissement : fig. *a*, *b*, *d*, 300 diamètres; *c*, 500 diamètres.

(1) A. Labouldène, *Sur les sables intestinaux* (*Bulletin de l'Académie de médecine*, 2e série, t. II, p. 1383, 1873, et *Archiv. gén. de médecine*, 6e série, t. XXII, p. 641, 1873).

à plusieurs reprises du sable intestinal. A l'œil nu, cette matière sableuse était formée de petits grains, brunâtres, séparés, fins, ayant en moyenne un demi-millimètre de diamètre, mais un certain nombre n'avaient que deux ou trois dixièmes de millimètre.

Avec une forte loupe, on constatait que les plus gros grains, foncés en couleur, étaient inégaux à leur surface, ceux de moindre volume sont un peu moins colorés et, placés sur une lame de verre, ils offrent un aspect hyalin ou un peu transparent.

Au microscope, après macération dans une eau légèrement acidulée, soit par l'acide acétique, soit par l'acide chlorhydrique, la plupart des granulations laissaient voir qu'elles sont revêtues et comme empâtées d'une matière organique, et la surface apparaît hérissée de cristallisations irrégulières. Il y a donc une partie centrale cristalline et une portion enveloppante organique, nettement isolée par une solution de potasse caustique.

Les grains petits, et un peu plus transparents au premier abord, étaient formés par des cellules tantôt séparées, tantôt réunies en groupe, rarement arrondies, plus ordinairement polyédriques, à parois épaisses, à contenu ovoïde ou irrégulier, et d'un brun rougeâtre, placé dans la cavité de chaque cellule. Les parois étaient traversées par des canaux fort nombreux, régulièrement espacés, venant de l'intérieur et allant à la périphérie (fig. 40, 2, *a*, *b*, *c*).

L'analyse chimique faite par O. Réveil a fourni les résultats suivants : La matière, composée de petits granules de la grosseur d'un grain de millet, brûle en se boursouflant légèrement avec une flamme blanche, éclairante. Les vapeurs répandent l'odeur de corne brûlée. Calcinée, elle donne 2,7 pour 100 de résidu, composé en grande partie de carbonate de chaux. Après avoir repris ce résidu par l'acide chlorhydrique concentré, il reste une partie insoluble, composée de petits grains anguleux, visibles à l'œil nu, transparents, se brisant en éclats, si on les presse entre deux lames de verre. Ces petits grains apparaissent également, si on attaque la matière par une solution de potasse ou par les acides minéraux concentrés. La plupart ainsi isolés sont triangulaires ; leur caractère principal est d'être fragiles et transparents.

Ces petits calculs sont insolubles dans l'eau, l'éther ou l'alcool. Ils contiennent du carbonate de chaux, que l'on retrouve dans le résidu de la calcination.

Les acides minéraux concentrés, la potasse caustique en solution, l'ammoniaque, les dissolvent à la longue et leur donnent une coloration rougeâtre ; l'acide chlorhydrique les colore légèrement en bleu verdâtre. Ils sont azotés. D'après ces caractères, on peut affirmer que la partie enveloppante est organique, imprégnée d'un peu de carbonate de chaux. Quant à la partie centrale, composée de grains remarquables par leur insolubilité dans les acides, leur transparence et leur fragilité, ces grains sont formés de silice. De plus, ces petits corps présentent des traces de fer.

Après les deux examens microscopique et chimique, il est impossible d'admettre que le sable ait été déposé dans les matières alvines ; il avait sûrement passé par le tube digestif. Cette femme, dont l'alimentation était surtout végétale, n'avait point l'habitude de se purger avec des sels neutres de magnésie ; elle

ne prenait point de magnésie calcinée, de craie préparée, etc. Toutefois, il me parait incontestable que les grains siliceux venaient du dehors.

Depuis l'époque où j'ai publié les premières observations sur le sable intestinal, j'ai examiné plusieurs fois ces petites concrétions, rendues dans les garde-robes. J'ai vu avec Legroux que beaucoup d'entre elles sont constituées comme je l'avais remarqué moi-même, et comme Charles Robin l'a figuré dans la dernière édition du *Dictionnaire de Nysten* (13e édition, p. 1226, fig. 387, 1873), par les concrétions dites pierreuses, que l'on trouve dans beaucoup de variétés de poires, et qui parcourent l'intestin sans être digérées. Les grains durs sont formés par la réunion en groupes de cellules ovoïdes ou allongées, à parois très-épaisses et pourvues de canalicules rayonnant de la cavité centrale, très-étroite, de chaque cellule particulière jusqu'à la périphérie (fig. 40). Ces granulations sont extrêmement abondantes, dans certaines poires, sous la peau du fruit, et surtout autour de la partie centrale. Elles passent inaperçues, chez les sujets en bonne santé, elles sont, au contraire, remarquées par les personnes entéralgiques.

Hérard m'a remis des concrétions sableuses, rendues par l'anus, renfermant 60 pour 100 de matière organique et 40 pour 100 de matière minérale; cette dernière est presque entièrement composée de phosphate calcaire. La matière organique, amorphe, contient une petite proportion de graisse, sans acide urique, sans urates, sans cholestérine. Legouest, chez un sujet goutteux, a constaté des productions sableuses, formées principalement par de l'urate de chaux.

En résumé, je puis dire que la matière sableuse intestinale, différente de la gravelle biliaire et des concrétions stercorales, reconnaît pour origine des matières siliceuses, ou organiques végétales, venues du dehors. A ces noyaux, comme autour d'un centre, des couches de matières azotées ou du phosphate ammoniaco-magnésien se déposent, comme sur un corps étranger quelconque séjournant dans le gros intestin. Les granulations du sable intestinal ne sont donc point analogues aux calculs rénaux, mais, au contraire, aux calculs vésicaux, ayant pour centre, ou noyau, un corps venu dans la vessie et encroûté de substance calcaire.

De plus, il peut se former dans l'intestin, sous des influences pathologiques diverses, des concrétions très-fines et sableuses composées en majeure partie de phosphate calcaire ou bien d'urate de chaux.

2° — Parasites de l'intestin.

Les corps étrangers vivants qui se trouvent dans les intestins de l'homme sont des parasites habituels entozoaires, mais parfois accidentels, appartenant presque tous à la classe des Helminthes ou vers intestinaux. Quelques-uns sont des articulés à l'état de larve, ou très-rarement à l'état parfait, et alors introduits fortuitement dans les voies digestives.

Fig. 41. — Ascaride lombricoïde femelle *

Le nombre et la détermination exacte des animaux parasites de l'intestin humain n'étant pas encore rigoureusement établis, il ne peut être question ici que d'un aperçu sommaire de ces espèces diverses; j'indiquerai d'une manière abrégée les caractères de chacune d'elles et leurs transformations.

A. *Ascarides.* — Les Ascarides rencontrés chez l'homme sont l'Ascaride lombricoïde (*Ascaris lumbricoides*) et l'*Ascaris mystax*, ce dernier très-rare et tout-à-fait exceptionnel.

a. L'*Ascaride lombricoïde* (fig. 41) est un ver nématoïde, fréquent dans l'intestin grêle de l'homme, où il se tient de préférence. Les faits d'helminthiasis, autrefois très-nombreux, se rapportent à ce ver. La longueur ordinaire de l'Ascaride est de 20 à 30 centimètres de longueur chez la femelle, et de 15 à 17 chez le mâle. La forme est cylindrique, arrondie, atténuée ou effilée aux deux extrémités. La couleur est d'un blanc jaunâtre ou rosée. La partie antérieure du corps offre une bouche petite, avec trois renflements disposés en triangle, un renflement supérieur, les deux autres inférieurs (fig. 42), tous sont denticulés en dedans. La tête, séparée du corps par une légère dépression circulaire, est ainsi garnie de trois boutons, ou valvules, au milieu desquels est l'ouverture buccale

* Fig. 41. — Ascaride lombricoïde, femelle, ouverte dans toute sa longueur. *a*, tête pourvu de ses trois mamelons; *b*, extrémité postérieure. L'intestin rectiligne s'étend de *a* en *b* fixé par des fibres transversales, *d*, *d*, dans les portions antérieure et postérieure; *c*, orifice valvo-vaginal *e*, *e*, ovaire et trompes continus sous forme de deux longs tubes repliés un grand nombre de fois. Grandeur naturelle.

L'extrémité postérieure offre, près de l'extrémité et en dessous, l'ouverture anale. Le corps est couvert de fines stries transversales.

FIG. 42. — Bouche de l'Ascaride lombricoïde *.

Le mâle, plus petit et beaucoup plus rare que la femelle, a l'extrémité postérieure du corps recourbée en crosse et deux spicules courts, aigus, légèrement arqués. La femelle présente l'ouverture génitale, ou vulvaire, en dessous et en avant du milieu du corps; elle est pourvue de deux ovaires, longs, contournés. Les œufs de l'Ascaride lombricoïde sont ovales, longs de $0^{mm},075 = 75\ \mu$, larges de $0^{mm},058 = 58\ \mu$; la coque n'est pas épaisse, elle est lisse et revêtue d'une enveloppe muriforme transparente, blanchâtre, mais devenant opaque et brunâtre après la ponte (fig. 43).

FIG. 43. — Œuf de l'Ascaride lombricoïde *.

L'œuf rendu avec les garde-robes est dans un état d'inertie. L'embryon se montre lentement dans l'œuf, et sous l'influence de la température, restant l'hiver et l'automne sans offrir de segmentation du vitellus. Lorsqu'il peut pénétrer dans son milieu, c'est-à-dire dans les voies digestives de l'homme, cet œuf se développe rapidement. J'ai observé récemment la larve de l'Ascaride lombricoïde habitant l'intestin humain et dépourvue d'organes génitaux. Cette larve doit grandir très-vite et acquérir de bonne heure des organes sexuels.

L'Ascaride lombricoïde émigre, soit chassé par les efforts de l'intestin, soit spontanément, et on l'a rencontré dans les cavités viscérales, dans un conduit excréteur en communication avec le tube digestif, dans l'épaisseur des parois abdominales, etc. Les faits de vers engagés dans les voies biliaires, dans les canaux respiratoires, ne sont pas très-rares. Toutefois, il ne faudrait pas croire que les vers rencontrés à l'autopsie dans un organe s'y trouvaient pendant la vie du malade, car ils résistent plusieurs heures après leur hôte, et leurs mouvements leur permettent de pénétrer facilement par des orifices qui n'offrent plus la résistance ordinaire. Les Ascarides ne perforent pas les parois saines de l'intestin, mais ils peuvent passer par une perforation déjà établie ou près de l'être.

La multiplication excessive des Ascarides offre un danger et les pelotons des lombrics peuvent nuire et causer des accidents nerveux; cependant l'occlusion intestinale est rarement observée, en admettant qu'elle

* FIG. 42. — Bouche grossie et vue de face de l'Ascaride lombricoïde; on voit les trois renflements mamelonnaires, ou valves, l'un supérieur, plus grand, et les deux autres inférieurs.

* FIG 43. — Œuf de l'Ascaride lombricoïde. *a*, œuf grossi 107 fois; *b*, œuf grossi 340 fois.

soit possible. Aujourd'hui, grâce aux progrès de l'hygiène et à l'usage domestique des fontaines filtrantes, les œufs de l'Ascaride entraînés dans l'eau restent sur les parois des filtres et les Ascarides deviennent relativement rares.

b. L'*Ascaris mystax*, commun chez le chat, le lynx, et d'autres espèces de félins, a peut-être été rencontré exceptionnellement chez l'homme. Il est beaucoup plus petit que l'Ascaride lombricoïde ; le mâle est long de 3 à 6 centimètres, la femelle de 5 à 10 centimètres. La tête de ce ver est infléchie et pourvue de deux ailes membraneuses formant un triangle à base postérieure ; les mamelons ou valves de la bouche sont arrondis et petits.

B. *Oxyures.* — L'*Oxyure vermiculaire* (*Ascaris* ou *Oxyuris vermicularis*) est petit, blanchâtre, allongé, filiforme, offrant à la partie antérieure du corps deux renflements ou lobes vésiculeux (fig. 44, *c*). Ce ver nématoïde se tient dans le rectum et de là se porte dans les parties génitales externes surtout chez les petites filles.

On rencontre presque toujours les femelles des Oxyures, longues de 9 à 10 millimètres sur une largeur de $0^{mm},5$. Le mâle, extrêmement rare, mais que j'ai trouvé et donné à Davaine, est long de $2^{mm},5$ à 3 millimètres. La femelle a le corps terminé en pointe aigue, d'où le nom du genre (ὀξύς, aigu, οὐρα, queue), tandis que le mâle a l'extrémité postérieure recourbée et obtuse (fig. 44).

FIG. 44. — Oxyure vermiculaire *.

Les œufs des Oxyures vermiculaires sont ovales, aplatis sur un des côtés, ayant $0,053 = 53\ \mu$ de long sur $0,028 = 28\ \mu$ de large, la coque est lisse. Ces œufs, pondus dans les replis de la muqueuse rectale à des profondeurs variables, éclosent à des intervalles irréguliers.

C. *Ankylostome.* — L'*Ankylostome* ou *Ancylostome duodénal* (ἀγκύλος, courbe et στόμα, bouche), est un ver nématoïde qui, découvert à Milan en 1838, a été observé en Égypte, puis de nouveau en Islande (fig. 45 et 46).

* FIG. 44. — Oxyure vermiculaire. *a*, mâle, de grandeur naturelle ; *b*, femelle, de grandeur naturelle ; *c*, portion antérieure du corps grossie avec les renflements latéraux ; *d*, portion postérieure du corps, recourbée et obtuse chez le mâle ; *e*, portion postérieure du corps effilée chez la femelle ; *f*, œuf, très-grossi.

Le corps est cylindrique, peu courbé, d'une coloration blanchâtre, transparente en avant, jaunâtre en arrière, long de 5 à 8 millimètres chez le mâle, de 9 à 13 chez la femelle. La tête, arrondie, est séparée du cou par un étranglement. La bouche, placée à la face inférieure du corps, est armée d'une capsule cornée, grande, tronquée obliquement, ayant sur la marge quatre dents fortes, au moyen desquelles ce ver s'attache sur la muqueuse. L'extrémité postérieure du corps du mâle est dilatée en cupule copulatrice, soutenue par onze digitations. La femelle est atténuée en arrière; la vulve est située un peu au-delà du milieu du corps (fig. 46 *c*). Il habite le duodénum et surtout le jéjunum, parfois en petit nombre, quelquefois par centaines et par milliers (Griesinger).

L'Ancylostome se fixe dans la membrane muqueuse et même le tissu sous-jacent. Une forte ecchymose indique l'endroit où le ver était fixé, la muqueuse est percée comme par une aiguille et le sang s'écoule librement dans l'intestin. Parfois la muqueuse offre un nombre considérable d'éle-

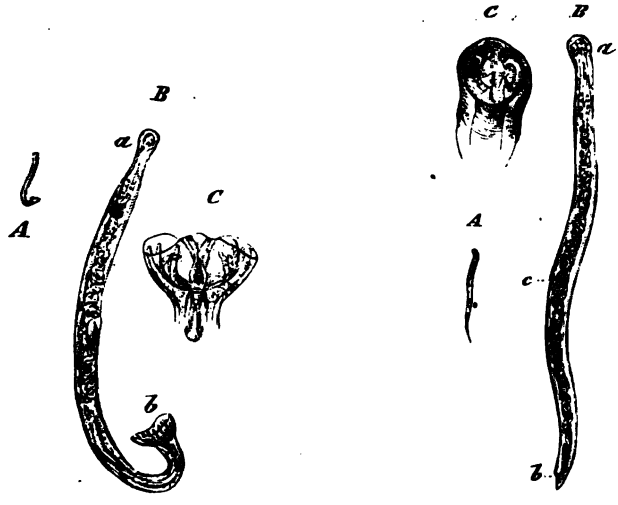

Fig. 45. — Ancylostome duodénal mâle *. Fig. 46. — Ancylostome duodénal femelle *.

vures de la grandeur d'une lentille, d'un rouge brun, et le ver est recouvert de sang et plus ou moins profondément enfoncé. D'après Griesinger,

* Fig. 45. — Ancylostome duodénal mâle. A, grandeur naturelle; B, le même grossi; *a*, extrémité antérieure; *b*, extrémité postérieure; C, Détails très-grossis de cette extrémité postérieure et copulatrice, disposée en forme de capsule, avec les rayons qui la soutiennent.

* Fig. 46. — Ancylostome duodénal femelle. A, grandeur naturelle; B, la même grossie; *a*, extrémité antérieure; *b*, extrémité postérieure; *c*, orifice vulvaire; C, tête très-grossie, montrant la disposition de l'armature dentée buccale.

l'Ancylostome détermine l'anémie par des saignées incessamment renouvelées.

D. *Trichocéphales.* — Les Trichocéphales de l'homme diffèrent suivant les sexes, ce qui fait caractériser l'espèce par la dénomination de *Trichocephalus dispar* (θρὶξ, cheveu, et κεφαλὴ, tête).

Le Trichocéphale est un ver nématoïde du gros intestin, du cæcum principalement. Sa forme est remarquable, la partie antérieure est effilée comme un cheveu et la postérieure est renflée et cylindrique (fig. 47). La couleur du corps est brunâtre ou jaune foncé. La longueur du mâle est de 37 millimètres, dont 22 sont applicables à la partie filiforme, la femelle a jusqu'à 50 millimètres avec 33 millimètres de portion capilliforme. Le corps est finement strié en travers, avec une bande latérale de petites papilles. La bouche est nue, sans valves, l'anus est terminal. Chez le mâle, l'extrémité postérieure est enroulée en spirale, avec une cupule d'où sort un pénis corné. La vulve est située chez la femelle au point de jonction des parties filiforme et renflée. L'œuf est ovoïde, allongé, avec deux renflements en bouton, placés aux deux extrémités du grand axe (fig. 47, *e*).

FIG. 47 .— Trichocéphale de l'homme.

Morgagni avait remarqué le Trichocéphale, mais c'est Rœderer et Wagler qui, sous le nom de Trichuride, l'ont observé pendant l'épidémie de fièvre muqueuse de Gœttingue, en regardant l'extrémité amincie du ver comme l'extrémité caudale. Goeze redressa l'erreur et donna le nom de Trichocéphale.

Ce ver se trouve rarement hors du cæcum, cependant il a été rencontré

* FIG. 47. — Trichocéphale mâle et femelle. *a*, le mâle de grandeur naturelle, avec l'extrémité postérieure enroulée; *b*. la femelle de grandeur naturelle; *c*, extrémité antérieure grossie finement striée en travers; *d*, extrémité postérieure du mâle grossie avec le spicule, saillant *e*, œuf très-grossi.

dans le côlon et même dans l'intestin grêle, jamais dans l'estomac. Un Trichocéphale a été trouvé dans l'amygdale gauche et rapporté au *T. affinis*, qui vit chez le mouton; probablement, d'après Davaine, il s'agit d'un Trichocéphale humain chassé de l'intestin et de l'estomac par le vomissement.

Les Trichocéphales étaient, il y a quelques années, très-communs chez tous les sujets morts ou non de maladies aiguës, même succombant dans l'état de santé (Mérat). Aujourd'hui, ils sont rares, excepté chez les gens qui vivent à la campagne sans faire usage d'eau filtrée.

E. *Trichines.* — Les *Trichines* (θρὶξ, τριχὸς, cheveu), dont les migrations ne sont bien connues que depuis peu d'années, arrivent dans l'estomac et l'intestin avec la viande où elles sont enkystées. Ces vers acquièrent le développement ultime des organes sexuels dans les voies digestives, et y pondent leurs œufs; ceux-ci donnent naissance à de petites larves filiformes qui perforent les parois intestinales et arrivent ainsi dans un vaisseau sanguin. De là, les larves de Trichines sont transportées de tous côtés, à l'aide du courant du sang, et elles se fixent dans les faisceaux musculaires. (Voyez Muscles.)

F. *Échinorhynques.* — Les *Échinorhynques* (ἐχῖνος, hérisson, et ῥύγχος, bec ou trompe), communs chez plusieurs animaux domestiques, n'ont pas été trouvés d'une manière sûre chez l'homme. L'Échinorhynque géant, qui habite dans le canal intestinal du sanglier et du porc, a été spécialement étudié par J. Cloquet. Il est très-facile à reconnaître à sa trompe mobile, couverte de plusieurs rangées de crochets. Les mâles sont plus petits que les femelles.

G. *Ténias. Vers rubannés de l'homme.* — Les deux principales espèces de Ténia (ταινία, bandelette, ruban), appelés aussi vers solitaires, sont le *Ténia inerme* (*Tænia inermis*), qui nous vient du bœuf, et le *Ténia armé* (*Tænia solium*), qui nous est donné par l'ingestion de la chair de porc ladre.

a. Le *Ténia inerme* (1), actuellement très-commun à Paris, est long d'environ 6 à 8 mètres, large, épais, d'une coloration blanc-jaunâtre,

(1) Ce Ténia, ponr lequel je préfère et propose le nom de *Tænia inermis*, déjà employé par Moquin-Tandon, au lieu du nom hétéroclite de *Tænia mediocanellata*, donné par Kuchenmeister, et qui ne répond à aucune configuration du ver, a des caractères tranchés. Il se développe dans l'intestin grêle quand la viande de bœuf crue, dont on a tant abusé, y parvient avec les Cysticérques du bœuf (*Cysticercus tennicollis*). J'exposerai à la Société médicale des hôpitaux plusieurs remarques sur la fréquence de ce Ténia et son développement (Voyez *Bulletins de la Société médicale des hôpitaux de Paris*, séances d'octobre et de novembre 1876).

avec les articles terminaux rappelant un peu la forme des semences de



FIG. 48. — Ténia inerme de l'homme *.

citrouille ou de courge, d'où le nom de cucurbitains qui leur est souvent appliqué (fig. 48).

FIG. 49. — Anneau, cucurbitain ou proglottis, du Ténia inerme *.

La tête inerme, sans rostre avancé, sans crochets, large de 2 millimètres, fréquemment pigmentée en arrière, inclinée sur le cou, a quatre ventouses très-grandes et un cou fort court. Les anneaux du corps s'étalent jusqu'à 15 à 18 millimètres de largeur, avec les pores génitaux irrégulièrement alternes, deux ou trois se suivant du même côté du corps (fig. 48, *c*, *d*, *e*, *f*, *g*).

Les Cucurbitains, ou Proglottis, sont grands, vivaces, s'échappant d'eux-mêmes et malgré la volonté

* FIG. 48. — Ténia inerme. *a*, tête, ou scolex, et cou avec les premiers anneaux ; *b*, anneaux n'étant pas sexués ; *c*, *d*, anneaux transversaux commençant à montrer les pores génitaux latéraux ; *e*, *f*, anneaux carrés et sexués de la partie moyenne du corps ; *g*, anneaux allongés de la partie postérieure. Grandeur naturelle. (C. Davaine.)

* FIG. 49. — Anneau ou cucurbitain du Ténia inerme, montrant les nombreuses ramifications des ovaires. Grossi trois fois. (Leukart.)

du malade; les divisions de l'utérus, très-nombreuses, et jusqu'à trente de chaque côté, sont parallèles, bifurquées au sommet (fig. 49). Œufs un peu ovales, longs de 36 μ, larges de 28 à 33 μ, avec la coque assez épaisse.

b. Le *Ténia armé* (1) est plus petit dans toutes ses parties que le Ténia inerme (fig. 50); il est beaucoup plus rare que ce dernier à cause du soin que l'on prend pour la recherche des porcs ladres. Sa longueur est de 5 à 6 mètres et plus, sa coloration blanche et seulement un peu jaunâtre après la mort.

La tête est droite sur le cou et large de $0^{mm},56$ à $0^{mm},75$, avec deux rangées de crochets, un rostre proéminent, pigmenté, quatre ventouses foncées en couleur (fig. 51); le cou est allongé. Anneaux du corps caducs, d'autant plus allongés qu'ils sont plus éloignés de la tête, avec les pores génitaux régulièrement alternes, placés successivement à droite et à gauche du corps.

Les cucurbitains sont moins vivaces que ceux du *T. inerme*, ils ne sortent pas spontanément, mais sont rendus avec les matières alvines. Les divisions de l'utérus sont dendritiques, formées de six à treize branches subdivisées plusieurs fois. Œuf rond, ayant $0^{mm},033 = 33\ \mu$ de diamètre.

Malgré leur nom de ver solitaire, les Ténia sont assez souvent au nombre de deux ou trois. J'en ai fait rendre plusieurs fois en assez grand nombre à des malades.

Fig. 50. — Ténia armé ou *Tænia solium* de l'homme*.

c. Outre les deux espèces de Ténia qui précèdent quelques autres ont été trouvées chez l'homme: Un malade qui avait habité longtemps les États-Unis et qui avait fait la guerre de la sécession, a rendu avec l'écorce de grenadier un Ténia de couleur noire-ardoisée et voisin du T. inerme. J'ai donné à ce ver le nom de *Tænia nigra*.

d. Une espèce de Ténia de la grosseur d'une aiguille, long de treize à vingt millimètres est le *Tænia nana*. Il est caractérisé par la tête relativement grosse, obtuse en avant, avec une rangée de crochets bifides;

* Fig. 50. — Ténia armé. *a*, tête ou scolex avec les premiers anneaux; *b*, *c*, *d*, anneaux transversaux de la région antérieure du corps; *e*, anneaux montrant le pore génital alterne; *f*, anneaux carrés de la portion muqueuse du corps, à pore génital alterne; *g*, anneaux allongés de la partie postérieure. Grandeur naturelle. (C. Davaine, *Synopsis*, fig. 14.)

(1) A. Laboulbène, *Bulletins de la Société médicale des hôpitaux de Paris*, séances d'octobre et novembre 1876.

le corps ou strobile, formé d'anneaux élargis vers la partie postérieure, et portant les pores génitaux tous du même côté. Cette espèce a été rencontrée en Égypte chez un jeune homme mort de méningite.

Fig. 51. — Tête du Ténia armé de l'homme *.

e. Les *Tænia elliptica*, ou *cucumerina*, et *T. marginata*, qui vivent ordinairement chez le chien, le chat ou le loup, sont très-exceptionnels chez l'homme ; le *Tænia flavopunctata* est une espèce douteuse ; le *T. madagascariensis* a été découvert à Mayotte (Iles Comores) chez deux enfants âgés de dix-huit mois (1).

H. *Hydatides entières et débris d'Hydatides.* — A la suite des Ténias, ou vers rubannés, observés à l'état strobilaire ou sexué, qui nous sont donnés par la chair du bœuf ou du porc ladres, viennent se placer les vésicules hydatiques, ou les *hydatides*, qui développent chez le chien un ténia spécial : le *Tænia echinococcus*. Les malades envahis par les hydatides sont donc atteints d'une véritable *ladrerie hydatique*. Cette question sera reprise (voyez Hydatides du foie) ; il ne sera fait mention présentement que des vésicules ou membranes hydatiques de l'intestin, parvenues dans sa cavité et rendues avec les selles.

Il existe quelques rares exemples d'hydatides des parois extérieures du tube digestif, mais le plus ordinairement les vésicules hydatiques arrivent dans le canal intestinal (2) par une perforation ou une ouverture des

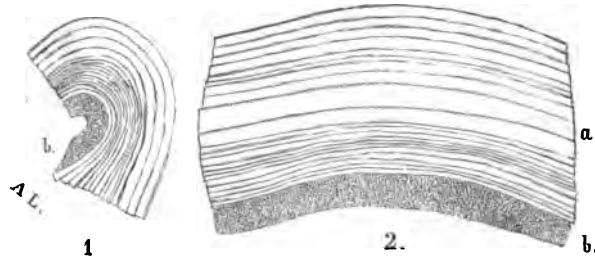

Fig. 52. — Fragment de membrane hydatique **.

* Fig. 51. — Tête du Ténia armé vue sous deux aspects ; *h*, tête vue de face montrant les quatre ventouses et la double rangée de crochets ; *i*, tête vue de trois quarts. Grossissement, 12 diamètres. (C. Davaine.)

** Fig. 52. — Fragment de membrane hydatique, vu par la tranche, montrant la disposition lamellaire ou fibroïde ; 1, membrane enroulée ; 2, membrane étalée ; *a*, aspect lamellaire ou fibroïde, bien visible de l'extérieur à l'intérieur ; *b*, *b*, membrane granuleuse placée en dedans, 1, et en dessous, 2. — Grossissement, 300 diamètres.

(1) C. Davaine et Grenet, *Note sur une nouvelle espèce de Ténia recueillie à Mayotte* (Archives de médecine navale, 1870).

(2) C. Davaine, *Traité des entozoaires*, etc., chap. II, p. 522, 2e édition, Paris, 1877.

parois, établissant une communication avec un kyste hydatique voisin (foie, rate, plèvre, rein, etc.). Les hydatides même du moindre volume, examinées sur un fragment de leurs parois et par la tranche, sont reconnaissables à l'aspect particulier, lamellaire ou fibroïde, en un mot à la stratification de la membrane hydatique (fig. 52). Les vésicules hydatiques non stériles sont pourvues d'une membrane granuleuse (fig. 52, *bb*) proligère, d'un liquide et d'Échinocoques qui sont caractéristiques (voyez Foie et Rate).

I. *Bothriocéphales*. — Les Bothriocéphales diffèrent des Ténias par la forme de leur tête et par leurs pores génitaux placés au milieu des anneaux ou segments du corps (fig. 53 et 54).

a. Le *Bothriocéphale large*, très-rare en France, fréquent en Suisse, en Russie et en Pologne, habite l'intestin grêle. C'est un long ver rubanné, épais, dont les anneaux sont élargis en travers, ayant par conséquent plus de volume dans le sens transversal que dans le sens longitudinal. Les pores ou orifices génitaux se trouvent sur la partie médiane des articles (fig. 53).

La taille du *B. large* est de six mètres et plus (jusqu'à vingt mètres? Dujardin), la couleur est blanchâtre, devenant dans l'alcool d'un gris terne ou jaunâtre. La tête effilée, allongée, est ovoïde, large de deux millimètres et demi, sans rostre ni crochets, ayant deux fossettes latérales et profondes, longitudinales, faisant l'office de ventouses.

Les articles sexués, larges de 13 à 25 millimètres, sont un peu plus foncés à cause de la couleur des œufs, et l'ovaire se dessine en forme de rosace ou de dentelures irrégulières (fig. 53 et 54). Les derniers anneaux sont ordinairement vides et flasques. Les œufs sont ovoïdes, longs de $0^{mm},068 = 68\ \mu$, larges de $0^{mm},044 = 44\ \mu$. La coque est peu épaisse et présente un opercule qui se soulève pour la sortie de l'embryon. On rend cet opercule visible par la potasse caustique sur les œufs trouvés dans les garde-robes.

Fig. 53. — Bothriocéphale large *.

La tête du *Bothriocéphale large* prend des formes variées en se con-

* Fig. 52. — Botriocéphale large. *a*, tête et cou; *b*, petits anneaux du corps carrés; *c*, *d*, *e*, *f*, anneaux élargis et sexués; *g*, anneaux terminaux du corps, vides et revenus sur eux-mêmes. Grandeur naturelle. (C. Davaine, *Synopsis*, fig. 21).

tractant; les anneaux du ver ne se séparent pas en cucurbitains comme ceux des Ténias, ils sortent par fragments allongés et à intervalles irréguliers. Les œufs sont pondus dans l'intestin, aussi les derniers anneaux sont-ils vides (fig. 53, *g*). La série du développement de ces œufs est encore inconnue, on sait qu'il sort de l'œuf une larve ciliée, d'où pro-

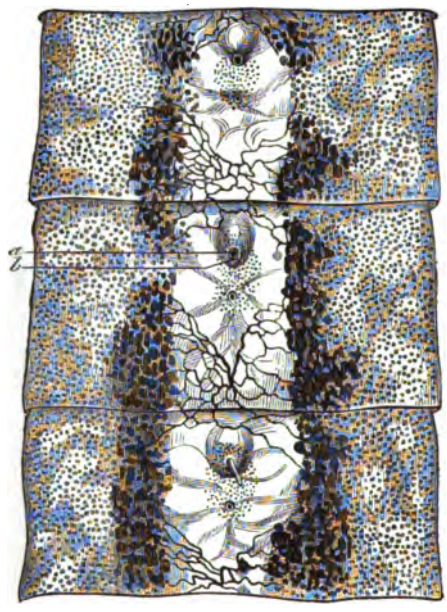

FIG. 54. — Anneaux sexués de Bothriocéphale large*.

vient un embryon hexacanthe, mais le ver a-t-il ensuite un état cystique dans le corps des poissons du genre Saumon? c'est ce qui n'est point démontré.

b. Outre le *Bothriocéphale large*, on trouve encore chez l'homme une nouvelle espèce : *Bothriocephalus cristatus*, récemment distinguée par Davaine (1). De plus, on a retrouvé au Groënland une espèce qui vit aussi chez le chien, le phoque et le morse, c'est le *Bothriocephalus cordatus*, qui a la tête dilatée à la manière d'un cœur de carte à jouer, dont la pointe serait placée en avant.

* FIG. 54. — Trois anneaux, ou proglottis, grossis du Bothriocéphale large, vus par leur face inférieure. *a*, orifice génital mâle, médian; le pénis est rétracté ainsi que sur l'anneau supérieur, il est saillant sur l'anneau inférieur; *b*, orifice vaginal servant à la copulation. Plus en arrière est l'orifice utérin par lequel s'effectue la ponte. (Van Beneden.)

(1) C. DAVAINE, *Dictionnaire encyclopédique des sciences médicales*, article CESTOÏDES, t. XIV, p. 589, et fig. 12, 1873.

J. *Distomes de l'intestin.* — Plusieurs observations de *Distomes* dans les intestins, provenant sans doute des voies biliaires, sont consignées dans la littérature médicale. Chabert et Bucholz ont trouvé dans le duodénum le *Distome lancéolé* et Busk une espèce très-voisine sinon identique. Ces Distomes diffèrent peu du Distome hépatique ou Douve du foie (voyez Parasites du foie, Distome). Bilharz a rencontré en Égypte, et en très-grand nombre, dans l'intestin grêle d'un enfant, une autre espèce : le *Distome hétérophye* ou *inégal.*

K. *Linguatules* ou *Pentastomes.* — Les *Linguatules*, singuliers animaux à métamorphoses, ressemblant à des vers, mais rapportés aujourd'hui aux crustacés dont ils représentent la forme helminthoïde, ont été rencontrés dans plusieurs parties du corps de l'homme (1) et enkystées ou non dans les tuniques de l'intestin.

La *Linguatula denticulata*, *Pentastomum denticulatum*, a été trouvée dans un kyste du cæcum ; La *Linguatula serrata*, *Pentastomum constrictum*, était libre dans le duodénum.

L. Les parasites protozoaires des intestins sont peu nombreux en espèces, mais extrêmement répandus comme individus dans certains liquides intestinaux. Le corps formé d'une substance molle, transparente et contractile, véritable sarcode, ne peut être vu qu'avec l'aide du microscope.

Le *Cercomonas hominis* ou *intestinalis* est fréquent dans les déjections récentes du choléra, de la fièvre typhoïde, etc. Sa longueur varie de $0^{mm},01$ à $0,012 = 10\,\mu$ à $12\,\mu$.

Le *Paramecium coli* est ovoïde, long de $0^{mm},1 = 100\,\mu$, couvert de cils assez serrés et disposés en séries obliques ; il a été observé dans les matières des diarrhées, surtout chez les dysentériques.

II. A la suite de ces parasites, dont l'existence est liée à un milieu spécial qui est la cavité intestinale, il s'en trouve que je ne ferai qu'indiquer ici. Ce sont les petits animaux arthropodes, ou autres, avalés par mégarde et qui rentrent dans la catégorie des corps étrangers accidentels.

Des insectes à l'état de larve, ou dont les œufs ont pénétré avec les aliments dans le tube digestif, ont pu y vivre en causant des accidents variés. On a observé et déterminé les larves de Diptères, de Syrphides,

(1) A. Laboulbène, *Dictionnaire encyclopédique des sciences médicales*, article Linguatule, 2e série, t. II, p. 615, 1869.

de Muscides, des genres *Anthomyia*, *Teichomyza* (1), *Sarcophaga* et quelques autres. Il en est de même des chenilles de Lépidoptères surtout du genre *Aglosse*, et enfin des Coléoptères de diverses espèces. Hope (2) a donné, en 1840, un mémoire contenant la totalité des faits observés. Depuis cette époque il en a été publié qui semblent authentiques; mais, il faut se tenir en garde contre les cas extraordinaires dus à des erreurs d'interprétation ou à des observations superficielles: tels sont les faux heiminthes et les faux parasites.

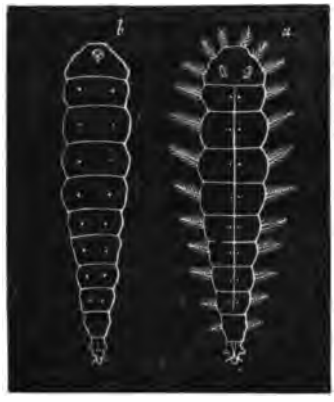

FIG. 55. — Larves de Muscides *.

III. Les *Parasites végétaux* qu'on rencontre dans les matières intestinales ont déjà été indiqués en grande partie. On trouve des filaments d'*Oïdium*, des *Leptothrix* ou *Bactéries*, des *Vibriniens*, des *Spirillum*, des *Cryptococcus* et *Micrococcus*, quelquefois des *Sarcines* (voy. page 151).

3. — Matières et déjections intestinales.

Dans les cas de non-digestion gastro-intestinale, on voit dans les déjections alvines des matières qu'on n'y trouve pas ordinairement. Chez les enfants à la mamelle, le lait forme des masses de caséum non digéré; chez les convalescents et dans les lientéries, des fragments d'aliments, surtout végétaux, passent inattaqués. De plus, on remarque dans les fèces une quantité de sucs intestinaux anormale, de bile en excès, de mucosités visqueuses ou fluides. Le mucus et le suc intestinal sont abondants chez les sujets ayant un anus contre nature.

Quand les deux parties supérieure et inférieure de l'intestin sont interrompues et que la dernière ne reçoit plus ni chyme, ni bile, ni suc

* FIG. 55. — Larves de Muscides du genre *Anthomyia*, trouvées dans les déjections alvines. *a*, larve pourvue d'appendices latéraux; *b*, larve sans appendices. La tête est dirigée en bas, le dernier segment placé en haut de la figure porte les stigmates. Grossissement, environ dix diamètres.

(1) H. ROGER et DAVAINE, *Observation d'accidents produits par des vers et par des larves rendues par les selles* (*Mémoires de la Société de biologie*, t. III, p. 88 et 112, pl. I, 1852, et A. LABOULBÈNE, *Métamorphoses de la Teichomyza fusca* (*Annales de la Société entomologique de France*, 4e série, t. VII, p. 33, pl. V, 1867).

(2) W. F. HOPE. *On insects and their larves occasionally observed in the human body* (*Transactions of the entomological society of London*, t. II, p. 256 et 265, 1840).

pancréatique, les malades rendent des pelotes ou des sortes de cylindres durs, d'un blanc plus ou moins grisâtre, bien décrits par Lallemand, formés de mucus concret, n'absorbant l'eau qu'avec lenteur. Le microscope y fait reconnaître des granulations d'aspect graisseux, des cellules épithéliales déformées et granuleuses. Les matières arrondies et appelées scybales renferment beaucoup de mucus concret, mais en plus de la bile à l'état de granules de biliverdine.

Dans les selles de la *diarrhée simple*, les mucosités renferment de l'épithélium plus ou moins reconnaissable en flocons nombreux, et des leucocytes. Les déjections qui suivent l'action des purgatifs sont formées en grande partie par le suc intestinal dont la production est exagérée. Le phosphate ammoniaco-magnésien existe dans les selles diarrhéiques simples et non pas seulement dans celles de la dysenterie ou des typhiques.

Les *évacuations bilieuses*, verdâtres et filantes, montrent beaucoup de matière colorante de la bile, sous forme de grains ou granules de biliverdine, globuleux ou polydriques, ayant de 5 à 10 et 20 μ. L'acide nitrique produit les changements de coloration caractéristique (voyez Foie, pigments biliaires).

Les *selles* des malades atteints d'*altération* de la *sécrétion biliaire* et surtout *pancréatique* sont recouvertes ou enduites de matières grasses et d'aspect huileux. Des lambeaux de filaments musculaires, qui ne sont pas plus digérés qu'au sortir de l'estomac, se retrouvent dans les fèces; ils sont pris souvent par les malades pour des vers intestinaux. On voit encore des lobules de tissu adipeux, plus ou moins saponifiés, provenant des aliments et enfin des corps blanchâtres ou jaunâtres, du volume d'un pois à celui d'une petite noix, à surface unie, ressemblant à du caséum, à du suif, à de la bougie stéarique, qui sont rejetés par les malades, au milieu de matières non digérées. Ces corps gras, dont il a déjà été fait mention (voy. page 230), se retrouvent dans les selles des individus cachectiques. Le microscope y fait constater des aiguilles cristallines propres aux corps gras.

Les *mucosités intestinales gélatiniformes* ont été décrites p. 162; il en est de même des évacuations du *choléra* (voy. p. 179), et des selles de la *dysenterie* (voy. p. 188).

Dans les cas d'*entérites chroniques* et d'*ulcérations anciennes*, les

leucocytes sont reconnaissables et abondants dans le mucus d'aspect puriforme.

Quand l'intestin a reçu le *pus d'un abcès* voisin ouvert dans sa cavité, et provenant de diverses régions de l'abdomen enflammées, du foie ou du rein, des ligaments larges, de l'ovaire, etc., ces leucocytes dominent, mêlés parfois à des globules rouges du sang.

Les infusoires et les œufs de vers intestinaux, surtout ceux des Trichocéphales et des Ascarides, sont plus fréquents dans les selles des malades atteints d'affections aiguës ou chroniques de l'intestin.

Les *selles noires du mélæna* sont constituées par les éléments altérés du sang et réduits à l'état granuleux ou pigmentaire (voy. Hémorrhagies intestinales, p. 206).

Les gaz intestinaux, par leur production exagérée, constituent la *tympanite intestinale* ou le météorisme intestinal. C'est dans les cas de paralysie des fibres lisses de l'intestin accompagnant les maladies graves que cet état se produit ordinairement, ou bien par la décomposition de plusieurs espèces d'aliments. Les gaz intestinaux sont à peu près les mêmes dans l'état de santé et de maladie ; toutefois l'azote, l'acide carbonique et l'hydrogène sont les plus abondants. L'oxygène, l'hydrogène protocarboné et l'hydrogène sulfuré sont exceptionnels. L'absence de gaz dans toute l'étendue du tube digestif chez les cholériques a été constatée plusieurs fois.

Vices de conformation de l'intestin.

Les vices de conformation du tube digestif sont très-nombreux et souvent fort compliqués ; en voici un aperçu général et résumé :

L'intestin manque très-rarement en entier tant chez les fœtus anencéphales que chez ceux qui ont une conformation extérieure régulière ; mais si l'*absence totale* de l'intestin est exceptionnelle, l'*absence partielle* est assez fréquente.

La *terminaison en cul-de-sac* ou *borgne* de l'intestin grêle dans la partie supérieure, et surtout vers le côlon ou à la fin de celui-ci, avec l'absence du rectum, sont des anomalies assez ordinaires.

Les *atrésies* (α privatif, τρῆσις, trou) ou imperforations, surtout celle de l'anus (*atresia ani*) sont très-fréquentes ; l'atrésie consiste en une occlusion de l'orifice anal portée plus ou moins haut, mais parfois la malformation atteint à la fois l'anus et le rectum, et alors on a les restes d'un état embryonnaire. L'anus est placé trop en avant et imperforé, ou bien il paraît

bien conformé, mais il est imperforé, ou bien il y a tout à la fois absence complète d'anus et de rectum.

Quand il y a éventration, ou fissure abdominale, on peut trouver l'intestin formant une anse qui vient se souder à la paroi abdominale ou s'arrêter dans la vessie, l'urèthre ou le vagin. On a vu des abouchements anormaux de l'intestin dans ces conditions se faire à des hauteurs différentes. L'ouverture de l'intestin dans la vessie et le vagin sont plus fréquentes que celles dans l'urèthre. De plus, l'ouverture commune avec les organes génitaux forme un cloaque simple ou compliqué avec l'ouverture de la vessie extrophiée. La formation d'un cloaque se complique de hernie ombilicale. Enfin, dans d'autres cas, ce sont les voies génito-urinaires qui viennent s'ouvrir dans l'intestin.

Les diverticules de l'intestin sont remarquables. Le diverticule vrai, appelé aussi diverticule de Meckel est constitué par un appendice en cul-de-sac tenant à l'iléon, inséré plus ou moins loin de la valvule iléo-cæcale et provenant du canal omphalo-mésentérique de l'embryon. Sa longueur égale 15 à 20 centimètres, il est tantôt plus étroit ou plus large que l'intestin, cônique, cylindrique ou en massue, parfois libre, parfois soudé à la paroi abdominale, et ouvert à l'ombilic. Quelquefois le diverticule fait partie d'une hernie et il est renfermé dans un sac.

Le rétrécissement congénital de l'intestin a lieu dans toute sa longueur, mais le plus souvent l'intestin n'est rétréci que dans quelques points.

Les *déplacements congénitaux* ont lieu par défaut de réunion de la ligne blanche ou de l'ombilic, de là, certaines hernies abdominales et ombilicales. La perméabilité du canal inguinal permet la hernie inguinale congénitale, et l'absence d'une portion du diaphragme donne lieu à la hernie diaphragmatique (voy. Hernies).

Enfin, la *transposition des viscères* place le cæcum à gauche, l'S iliaque à droite, le pylore, le duodénum et le foie à gauche, etc.

MECKEL (I.-F.), Tabulæ anatomicæ-pathologicæ, etc., fasc. III, Lipsiæ, 1822. — CRUVEILHIER (J.), Anatomie pathologique du corps humain, liv. I et II, Paris, 1830, in-folio. — FRORIEP, Neue Notizen aus dem Gebiete der Natur-und Heilkunde, Band XV, Seite. 41, mit Abbildungen, Weimar. — GEOFFROY SAINT-HILAIRE (Isid.), Histoire des anomalies de l'organisation, Paris, t. I, p. 498 et 522, 1832, et t. II, p. 6, 1836 — AMMON (J.-A.), Die angebornen chirurg. Krankheiten, tab. X, Berlin, 1840. — OTTO (A.-G.), Descriptio anatom. monstrorum, Breslau, 1841. — FORSTER (Aug.), Die Missbildungen des Menschen, etc., Iena, 1861. — BRAMSON, Dissert. de diverticulo quodam. Berolini, 1841. — ALBERS, Atlas der pathologischen Anatomie, etc. Bonn, IV, 1842. — SCHRŒDER, Dissert. ueber Divertikelbildung im Darmkanal, Erlangen, 1854. — CAZIN (Henry), Étude anatomique et path. sur les diverticules de l'intestin, avec planche, thèse de Paris, nos 138, 1862. — FAVIER, De la communication congénitale du rectum avec l'appareil urinaire, thèse de Paris, 1872. — W. DEHIO, Observ. sur les atrésies du canal intestinal (Dorpater medicin. Zeitschrift, t. III, 1872). — ROTH, De la formation des diverticules du duodénum (Archiv für path. Anatomie, t. LVI, 1872). — AUFFRET, Des diverticules

intestinaux; observ. d'un diverticule allant à la paroi abdominale (Archiv. de méd. navale, t. II, 1873). — SEYMOUR, Case of intestinal malformation (the American Journal of méd. sciences, janvier 1875). — WUENSCHE (R.), Atrésie du duodénum à son extrémité inférieure, absence des conduits biliaires (Jahrb. fur Kinderheilk., VIII Jahrg., p. 367, 1875).

RECTUM.

Après l'exposé précédent des lésions intestinales, en majeure partie applicable au rectum, il reste peu de descriptions spéciales pour cette portion de l'intestin; cependant le rectum offre quelques altérations anatomo-pathologiques méritant d'être signalées à part.

Inflammation, ulcération, gangrène du rectum.

1. — Rectite ou proctite.

L'inflammation du rectum, *rectite* (Andral, Cruveilhier), *proctite* (Copland, de πρωκτὸς, anus), est souvent consécutive à l'inflammation du gros intestin; la rectite peut cependant exister seule, soit à l'état aigu, soit à l'état chronique.

Dans la *rectite aiguë*, la muqueuse est seule intéressée, on trouve de la rougeur sous forme d'arborisations capillaires. La membrane est épaissie, plus fragile et plus friable. Rarement la phlegmasie s'est étendue très-profondément, mais alors on peut constater une phlébite des veines hémorrhoïdales, ou bien un abcès phlegmoneux (rectite parenchymateuse circonscrite).

Souvent, dans la *rectite chronique*, les tissus sous-jacents à la muqueuse participent au travail phlegmasique; les tuniques celluleuses et musculaires du rectum sont indurées, épaissies, infiltrées, avec un aspect lardacé : il peut se produire des rétrécissements à la suite de la rectite simple. La muqueuse est congestionnée, grisâtre; on y a trouvé des érosions épithéliales, d'autres entamant un peu plus la muqueuse (ulcère muqueux simple de Fœrster), d'autres occupant l'orifice des glandes (ulcère folliculaire de Rokitansky). Ces ulcères folliculaires, varient depuis le volume d'un grain de millet à une lentille, ils sont isolés ou confluents, et peuvent par gangrène ou par ulcération déterminer des perforations des parois rectales; de là des communications de la muqueuse avec le tissu cellulaire ou lamineux sous-péritonéal, le péritoine, la vessie, le vagin; de là des fistules vésico-rectales, etc., des abcès divers. (Voy. Fistules rectales.)

La rectite est remarquable dans les rétrécissements. Au-dessus de l'anneau, la muqueuse est souvent distendue en ampoule, arborisée, rouge, érodée dans une grande surface ; l'épithélium, une partie du chorion de la muqueuse sont détruits, les glandes ont presque disparu. Ces ulcérations, remontant jusqu'à 10 et 12 centimètres au-dessus de l'endroit rétréci, se terminent par un bord festonné.

2. — Ulcérations du rectum.

Beaucoup d'ulcérations dont l'intestin peut être le siége, surtout les dysentériques, cancéreuses, etc. (Voy. p. 192), se trouvent dans le rectum. De plus, d'autres ulcérations y ont été constatées, telles que le *painfull ulcer* des auteurs anglais.

Le *painfull ulcer* des Anglais est une perte de substance de cause inconnue, qui consiste en une ulcération située à un pouce et demi de l'anus, de forme ovale, longue d'un pouce, large d'un demi-pouce, à fond grisâtre, entourée d'un bord élevé et induré, très-sensible, sujette à saigner. A ce premier degré le painfull ulcer peut guérir. Plus tard l'ulcère est plus profond, plus étendu, avec épaississement et bourgeonnement de la muqueuse.

Dans ces deux cas il y a ténesme, des troubles digestifs, des alternatives de diarrhée et de constipation ; la mort peut arriver par épuisement ou par marasme.

Existe-t-il dans le rectum un ulcère simple analogue à celui de l'estomac et du duodénum ? J. Cruveilhier et Lebert le pensent ; en tous cas le fait doit être très-rare. (Voy. p. 191).

E. Vidal a décrit l'état suivant dans un ulcère chronique de la paroi postérieure du rectum : hypertrophie des tuniques autour de l'ulcère, induration et apparence végétante, dilatation des veines comme dans les ulcères variqueux des jambes. D'autre part Péan et Malassez ont constaté la corrélation des ulcères chroniques du rectum avec les hémorrhoïdes et les considèrent souvent comme des ulcères variqueux.

3. — Gangrène rectale.

La *gangrène rectale* résulte rarement de l'inflammation simple ou de la proctite ; elle peut être amenée, comme il a été dit pour le reste de l'intestin, par la présence de corps étrangers, et surtout par infiltration de liquides stercoraux, par abcès gangréneux, soit sous-muqueux, soit périphériques.

Néoplasmes du rectum.

1. — Polypes, kystes dermoïdes.

A. *Polypes.* — Les tumeurs pédiculées du rectum, de structure variable, mais ne récidivant pas après l'ablation, ont été désignées sous le terme de *polypes*. Ordinairement uniques, quelquefois multiples, ils s'implantent le plus souvent à la partie postérieure du rectum, à une distance de 3 centimètres, rarement à 5 ou 6 centimètres de l'anus. En général ils ne deviennent pas très-volumineux, les plus gros égalent un œuf de poule; ils sont arrondis ou piriformes, à surface lisse ou mamelonnée, rarement en grappe de raisin. Tantôt les polypes sont rouges, tantôt plus pâles, la muqueuse qui les recouvre présente des orifices semblables à ceux des amygdales; quelquefois le polype est kystique.

Le pédicule des polypes est souvent moins coloré, blanchâtre; parfois on y sent une artériole battre, les veines sont dilatées; le pédicule des polypes fibreux est court et épais, celui des polypes mous devient souvent fort long.

Suivant la composition des polypes on peut les classer en: 1° *polypes mous* ou *glanduleux*, les plus fréquents de tous chez les enfants; ils sont formés aux dépens de la muqueuse rectale et des glandes de Lieberkühn; ils sont mous, rouges, très-vascularisés : au microscope on y trouve des faisceaux de tissu conjonctif et les glandes intestinales; 2° *polypes fibreux*, montrant une plus grande consistance que les précédents, rouges; ce sont ceux de l'âge adulte; ils ont une tendance à s'ulcérer, à produire un écoulement fétide, avec abcès et fissures s'ils franchissent le sphincter; 3° les polypes d'apparence granuleuse sont des *papillomes*; 4° les *polypes villeux* (villous tumours) sont des tumeurs bénignes le plus souvent, lobulées, avec de longues villosités, à pédicule large, parfois allongé, pouvant déterminer une invagination rectale; souvent ces tumeurs sont très-vasculaires avec des dilatations variqueuses.

Au microscope le polype fibreux se compose d'une trame de tissu conjonctif, parfois sur les lobes on voit de nombreuses papilles recouvertes d'épithélium cylindrique; de plus il existe des vaisseaux qui sont tantôt abondants, d'autres fois peu développés à parois minces; quelquefois même on a pu suivre des lymphatiques jusque dans le pédicule.

B. *Kystes dermoïdes.* — Ce sont des curiosités pathologiques, ces kystes sont de volume variable, égalant quelquefois le volume d'un œuf; leurs parois sont ordinairement fibreuses, ayant même des points calci-

liés; dans certains cas la tumeur était coiffée d'un lambeau de peau normale, de plus sur cette tumeur s'implantaient des touffes de poils; le contenu est ordinairement : de la matière sébacée, de petits poils, peut-être même des dents.

Ces kystes avaient-ils leur origine dans le rectum ou dans les organes voisins? les observations ne permettent pas de résoudre la question d'une manière certaine.

2. — Epithéliome du rectum.

L'*épithéliome* ou *cancer rectal* est primitif ou secondaire, il se développe surtout dès la seconde moitié de la vie. Les deux formes principales sont le cancer circonscrit et le cancer diffus; dans le premier cas on voit des masses du volume d'un pois, arrondies, ou en plaques d'une dureté cartilagineuse; dans le second le tissu sous-muqueux est épaissi et traversé par des traînées blanchâtres ou bleuâtres qui donnent un aspect spécial. L'épithéliome occupe ordinairement la moitié inférieure du rectum, tantôt la paroi antérieure, tantôt la postérieure.

Dans une période moyenne le cancer envahit la circonférence rectale et produit un rétrécissement à ce moment surtout. Hecker affirme que l'atrésie ne se produit que dans le cancer primitif; la raison en est dans la mort rapide qui survient, dans le cancer secondaire, avant que le rétrécissement ait pu se manifester. Né souvent dans le tissu sous-muqueux, l'épithéliome se développe de haut en bas, la muqueuse résiste assez longtemps, la tunique vasculaire est souvent hypertrophiée. Au-dessus du rétrécissement il y a dilatation rectale et ulcération de la muqueuse.

Dans la période ultime on trouve les ulcérations et la propagation du néoplasme, les ulcères ont les bords durs, irréguliers, élevés, à fond inégal, une couleur foncée, et une suppuration sanieuse et fétide. La propagation se fait vers le col et le corps utérin; quelquefois le périnée, les grandes lèvres sont atteints : le rectum forme alors un cloaque avec le vagin, ou bien il s'établit une communication avec la vessie et l'urèthre. Les ganglions lymphatiques du mésorectum sont envahis, de même ceux des parties latérales du bassin quand le cancer a dépassé le rectum, et ceux de l'aine quand l'épithéliome est à l'anus.

Les variétés les plus fréquentes du cancer rectal sont l'épithéliome cylindrique, après lui vient le fibreux ou squirrheux, les autres sont plus rares. Vidal (de Cassis) a signalé le squirrhe atrophique, Cruveilhier le colloïde, Gross le cancer mélanique secondaire.

Je vais décrire et figurer un bel exemple d'épithéliome glandulaire colloïde (fig. 56).

Homme, quarante-huit ans, mort avec une tumeur colloïde dans le rectum et une autre pareille dans l'estomac. La tumeur rectale s'étend de la muqueuse jusqu'au-dessous du péritoine. Les glandes sont en partie conservées, en partie dissociées ou atrophiées; le cul-de-sac glandulaire (fig. 56, *a*) est rempli d'épi-

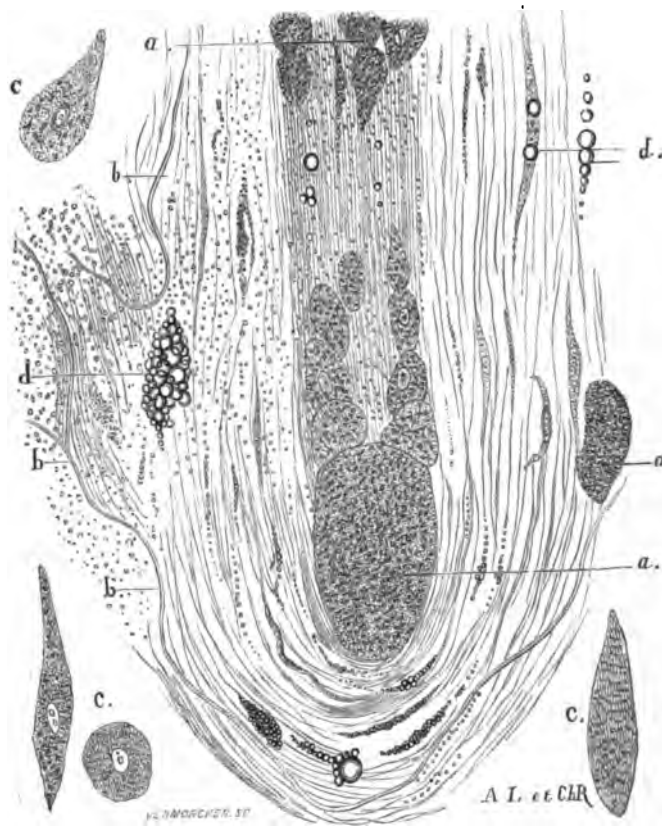

Fig. 56. — Épithéliome glandulaire, colloïde du rectum *.

thélium dont les cellules sont déformées, tantôt hypertrophiées, globuleuses ou allongées; (*c*, *c*, *c*) d'autres sont libres, presque toutes sont devenues très-granuleuses. Dans beaucoup d'entre elles, le noyau est difficile à reconnaître. Les cellules vues de profil sont allongées, fusiformes. La matière colloïde à

* Fig. 56. — Épithéliome glandulaire et colloïde du rectum. *a*, *a*, *a*, *a*, cellules épithéliale vues de face, granuleuses, hypertrophiées, montrant ou non leur noyau; elles sont groupées e réunies, mais souvent séparées entre elles par une matière colloïde ou gélatiniforme; *b*,*b*,*b*, fibre élastiques à double contour très-net et onduleuses; *c*, *c*, *c*, cellules allongées, l'une d'elle arrondies et placée en bas à gauche de la figure; le noyau est plus ou moins distinct et nucléolé *d*, *d*, gouttelettes de graisse déposées dans des cellules vues de profil et d'autres en amas libres Entre les cellules vues de face et les fibres élastiques sont d'autres cellules vues de profil et de fibres lamineuses. Grossissement 450 diamètres.

dissocié et en grande partie atrophié les fibres lamineuses; on retrouve des fibres élastiques, à double contour très-net, et flexueuses ou contournées (fig. 56, *b*, *b*, *b*). Des amas de matière granulo-graisseuse et de véritables gouttes de graisse (*d*, *d*) se sont déposés dans plusieurs cellules ou occupent la place de celles-ci après atrophie, dans beaucoup de points de cette tumeur d'origine glandulaire.

3. — Tuberculose et scrofule du rectum.

La *tuberculisation rectale* est rare; les tubercules y produisent des ulcérations multiples, transversales, à base indurée, tendant à la confluence; autour d'elles on constate quelquefois des granulations tuberculeuses et des traînées lymphatiques de même nature.

Scrofule. — On a confondu souvent les ulcérations scrofuleuses du rectum avec des ulcérations phagédéniques compliquées d'œdème; cependant la scrofule maligne peut se propager au rectum. Mais l'anatomie pathologique ne permet pas de les reconnaître sûrement, et c'est en ayant égard aux signes cliniques, aux cicatrices bridées et réticulées, à la marche serpigineuse du mal, qu'on parviendra à reconnaître ces ulcérations scrofuleuses.

4. — Syphilis du rectum.

Le *chancre simple* a été vu dans le rectum; le *chancre phagédénique* s'y développe assez facilement; la présence du *chancre infectant* n'est pas contestée, mais elle est tout à fait exceptionnelle.

Quant à la *syphilis tertiaire*, on a constaté quelquefois des ulcérations tertiaires d'emblée, parfois uniques, le plus souvent multiples et coïncidant alors avec d'autres manifestations syphilitiques dans d'autres organes. Les *gommes* ont été rencontrées dans l'épaisseur des parois rectales et autour du rectum. A. Fournier a décrit un néoplasme en plaque : le syphilome ano-rectal. Dans ce cas la surface de l'intestin est inégale, mamelonnée par places, dégénérant en tissu fibreux, rétractile, et causant des rétrécissements. Ne s'agirait-il point là de lésions gommeuses à évolution particulière?

Hyperhémies, Hémorrhagies rectales.

La muqueuse congestionnée du rectum est hyperhémiée, rouge, avec des arborescences vasculaires; les tissus renferment plus de sérosité; si cet état d'érectilité vasculaire persiste, la congestion peut être l'origine de

dilatations veineuses (hémorrhoïdes) sous l'influence de causes variées, diathésiques, pathologiques ou médicamenteuses.

Les ectasies vasculaires veineuses constituant les hémorrhoïdes seront décrites plus bas. (Voy. Veines.)

Rétrécissements et déplacements.

1. — Rétrécissements du rectum.

Il ne sera question que des rétrécissements proprement dits, car les rétrécissements congénitaux et ceux qui accompagnent diverses maladies ont déjà été décrits.

Pour qu'il y ait rétrécissement il faut une diminution du calibre de l'intestin avec épaississement de ses parois ou leur transformation fibreuse. Le siége habituel des rétrécissements est la moitié inférieure du rectum. Le plus souvent unique, la coarctation rectale est annulaire, quelquefois cependant elle a la forme d'un repli membraneux, d'un croissant ou d'une bride ; tantôt il y a un diaphragme avec un seul orifice, ou bien c'est un infundibulum, qui peut atteindre jusqu'à 9 centimètres. L'orifice a en général 2 ou 3 centimètres. Dans le cas célèbre de Talma l'orifice était presque nul.

Ordinairement, le rétrécissement est formé par un tissu dense, fibreux, grisâtre ou blanc bleuâtre, criant sous le scalpel, rappelant le tissu fibro-cartilagineux; ce tissu existe au milieu des tuniques rectales. Au niveau du rétrécissement la couche musculaire est hypertrophiée. Au-dessus de la portion rétrécie, parfois à son niveau, il y a des végétations à éléments conjonctifs jeunes; de plus et toujours au-dessus il y a une muqueuse ulcérée, qui disparaît même, et alors on trouve de jeunes éléments cellulaires. Il en est de même du tissu sous-muqueux; entre les faisceaux de fibres musculaires, on voit de jeunes éléments embryonnaires et quelquefois de petits abcès. Au-dessous du rétrécissement, tantôt la muqueuse est rouge, épaissie, boursouflée avec de fins bourgeons charnus, tantôt il existe de véritables ulcérations, qui peuvent se cicatriser au niveau de la partie rétrécie; Malassez a signalé un tissu analogue à celui des bourgeons charnus, tandis qu'un peu plus bas on voit le tissu cicatriciel ordinaire.

Les complications des rétrécissements du rectum sont la rupture de l'intestin, la péritonite, les fistules multiples à trajets nombreux ; parfois des hémorrhagies surviennent dans les ulcérations des rétrécissements.

2. — Prolapsus du rectum

Sous le nom de chute du rectum, de renversement, de procidence, d'invagination (Cruveilhier), on connaît depuis longtemps un déplacement du rectum dans lequel la partie inférieure de l'intestin sort par l'anus.

Dans la *chute ordinaire du rectum* la partie d'intestin sortie au-dehors représente une tumeur cylindrique de longueur variable, rouge, dirigée de haut en bas et d'avant en arrière, offrant un orifice terminal par où s'échappent les matières intestinales fécales. Parfois la tumeur est globuleuse et du volume du poing et même plus. Entre l'anus et la tumeur, au-dessus, par conséquent, de l'intestin invaginé, tantôt il existe une rigole, tantôt il n'en existe point; dans le moindre degré, la tumeur de l'anus est constituée par un bourrelet, sorte de chémosis, plus ou moins considérable.

Le bourrelet simple, comparé à juste titre au déplacement d'une doublure de manche d'habit qui déborde le drap en bas, ne renferme dans le *prolapsus de la muqueuse* que cette muqueuse lâche et ayant glissé sur le tissu sous-muqueux.

Mais quand la tumeur offre 2 à 3 centimètres et surtout 9 à 10 centimètres, l'anatomie pathologique a prouvé qu'il y a dans ce cas la totalité de l'intestin, herniée, renversée et, suivant l'expression de Cruveilhier, une invagination à deux cylindres, le *prolapsus invaginé* (Gosselin). Les deux cylindres sont adossés; le cylindre invaginant et le cylindre invaginé sont en rapport dans la moitié antérieure de leur circonférence par l'intermédiaire du péritoine, et dans leur moitié postérieure par du tissu adipeux (1).

Dans la première période du prolapsus invaginé réductible, le sphincter anal peut devenir pour l'intestin invaginé une cause d'étranglement; le sphincter étreint les parties déplacées et celles-ci peuvent tomber en gangrène. Dans la deuxième période, le sphincter est forcé, avec atrophie des fibres musculaires de l'anus.

En résumé, dans le prolapsus rectal la partie la plus voisine de l'anus glisse au dehors, la muqueuse est renversée au dehors (*prolapsus de la muqueuse*), puis toute l'épaisseur de l'intestin est entraînée dans le déplacement (*prolapsus invaginé*), puis encore la zone inférieure de l'intestin attire une zone supérieure. Dans l'invagination avec rainure circulaire, c'est la partie supérieure du rectum qui tombe et s'invagine dans la partie

(1) J. Cruveilhier, *Anatomie pathologique du corps humain*, etc., livraison XXI, pl. VI, et *Traité d'anat. pathol. générale*, t. I, p. 547 et 551, 1849.

inférieure immobile. On a vu encore la précipitation à travers l'anus d'une partie quelconque de l'intestin beaucoup plus élevée que le rectum (iléon, côlon) ; on a trouvé la valvule iléo-cæcale faisant saillie en dehors de l'anus, à la suite de l'invagination de tout le gros intestin.

Enfin, les tumeurs hémorrhoïdales accompagnent, surtout chez les vieillards, le prolapsus de la muqueuse, et l'existence concomitante de la hernie intestinale avec le prolapsus invaginé ou complet a été constatée. Le cul-de-sac péritonéal, entraîné avec la dernière portion du rectum au dehors de l'anus, fait partie de la tumeur et ce cul-de-sac renferme une ou plusieurs anses intestinales que l'on trouve dans la partie antérieure de la tumeur (Gosselin, Allingham) ; cette complication a été décrite par Uhde sous le nom d'*hydrocèle*.

Fistules rectales et anales.

Il n'est aucune région de l'économie où les fistules soient aussi fréquentes qu'à la terminaison du gros intestin. On a décrit des *fistules recto-vésicales*, *recto-urétérales*, *recto-utérines*, *recto-vaginales*, *recto-vulvaires*, *recto-cutanées*. On peut diviser ces dernières, les seules dont je m'occuperai ici, en deux grandes classes, selon qu'elles se font au-dessous ou au-dessus du muscle releveur de l'anus, c'est-à-dire selon qu'elles sont situées dans la fosse ischio-rectale ou qu'elles partent de l'espace pelvi-rectal supérieur. Les premières sont de beaucoup les plus communes et les seules qui eussent été décrites jusqu'à ces derniers temps.

A. — *Fistules de la fosse ischio-rectale.* — Ce sont celles qui ont été étudiées par la plupart des auteurs et pour lesquelles on a établi la division classique en : 1° *complètes ;* 2° *borgnes externes ;* 3° *borgnes internes.* Ces deux dernières espèces sont aujourd'hui parfaitement établies ; mais elles sont loin d'avoir été toujours admises sans contestation. Les fistules borgnes externes ont été niées par Foubert, Salvator, Larrey. Quant aux fistules borgnes internes, on a prétendu qu'elles ne méritaient pas le nom de fistules et qu'elles n'étaient que le premier stade de l'abcès ischio-rectal. Voici la description sommaire des fistules complètes, qui sont les plus fréquentes.

L'orifice externe est le plus souvent unique, mais on peut en observer plusieurs qui criblent alors le voisinage de l'anus à la manière d'une pomme d'arrosoir ; ces orifices multiples ne sont généralement que des bifurcations d'un trajet principal, unique au voisinage du rectum.

L'orifice interne est presque toujours unique ; il est mou, peu sensible

au doigt sauf des cas exceptionnels. Les recherches de Ribes ont établi qu'il était le plus souvent situé immédiatement au-dessus de l'endroit où la muqueuse rectale s'unit à la peau, et qu'il ne s'élève que bien rarement un peu au-dessus. Velpeau a confirmé cette donnée en montrant toutefois qu'elle était passible de quelques exceptions. Il a en outre insisté avec raison sur une particularité que l'on rencontre fréquemment et qui peut faire illusion sur l'élévation véritable de la fistule : c'est le décollement de la muqueuse rectale, qui remonte de bas en haut, causé par l'infiltration du pus entre les gaînes du conduit intestinal. Le stylet peut cheminer sous la muqueuse dans une étendue de plusieurs centimètres, tandis que l'orifice fistuleux est situé très-au-dessous.

Le trajet de la fistule est souvent fongueux, saignant; d'autres fois il a subi une organisation remarquable, surtout dans les cas anciens. Samuel Pozzi en a présenté un exemple très-net à la Société anatomique (juin 1869) et en a donné dans sa thèse (1873) un dessin micrographique que je reproduis (voyez fig. 57).

On y voit que le trajet fistuleux était recouvert d'une couche régulière de papilles vasculaires, avec un épithélium analogue à celui du tégument. Le tissu ne renfermait ni fibres élastiques, ni glandes. La néoplasie n'avait donc pu s'élever que jusqu'à une imitation imparfaite du tissu voisin. Il n'est pas rare d'observer autour des trajets fistuleux une inflammation chronique ayant donné lieu à la formation de callosités pouvant acquérir le volume d'une véritable tumeur.

Dans la partie d'un trajet fistuleux située à deux centimètres de l'anus et contiguë au rectum la membrane revêtant ce trajet était blanche, lisse, et présentait parfaitement l'aspect d'une muqueuse. La seconde partie, ou portion terminale du trajet principal et des trajets secondaires sillonnant la tumeur, est au contraire rosée, villeuse et d'un calibre irrégulier, tapissée de fongosités.

Dans la première partie, sur une coupe des parois de la fistule (fig. 57), on trouve du tissu dermo-papillaire recouvert d'une couche épithéliale stratifiée. L'épithélium offre des cellules prismatiques de la couche de Malpighi; plus haut en dessus des cellules polygonales, puis des cellules de plus en plus aplaties, enfin une véritable couche cornée. La surface du revêtement épithélial est à peu près lisse, n'offrant pas de saillies répondant aux papilles, de sorte que ces dernières restent enfouies au milieu des cellules épithéliales.

Le tissu dermo-papillaire est constitué par des papilles formées de substance amorphe, de noyaux et de vaisseaux, et par une couche dermique épaisse composée de tissu lamineux fasciculé; les faisceaux du tissu lamineux sont minces et rares dans le voisinage des papilles; en s'éloignant de celles-ci, ils sont plus nets et s'entre-croisent en tous sens. Il a été impossible de constater dans ce tissu dermique de nouvelle formation ni fibres élastiques, ni glandes, ni follicules

pileux. Le réseau vasculaire y est d'une grande richesse. De nombreux leucocytes se trouvent dans les mailles du tissu lamineux.

La figure 57 montre nettement cette disposition. Les papilles renferment un grand nombre de noyaux et de jeunes cellules disposées au milieu des fibrilles qui se dirigent vers la couche muqueuse de Malpighi (fig. 57, *A*); à la base des papilles, les fibres lamineuses ou conjonctives sont plus épaisses, elles forment des tourbillons autour des vaisseaux, ceux-ci viennent des parties profondes du derme (fig. 57, *D'*) et se recourbent en anses (fig. 57, *D*) au sommet des

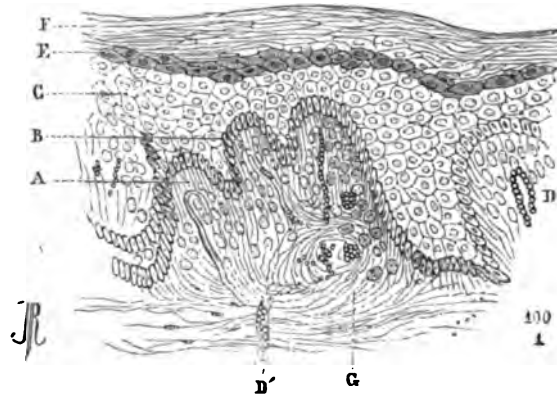

Fig. 57. — Coupe d'un trajet fistuleux *.

papilles. Celles-ci sont recouvertes de cellules cylindriques pigmentées, exactement comme sur la peau (fig. 57, *B*) et l'épiderme offre au-dessus de cette couche des lits de cellules stratifiées, crénelées et engrenées par leurs fines dentelures (fig. 57, *C*) et des couches cornées de plus en plus superficielles (1)

B. — *Fistules de l'espace pelvi-rectal supérieur.* Ces fistules sont à peu près constamment borgnes externes. Elles succèdent à un abcès plus ou moins aigu, formé au-dessus du releveur de l'anus, dont les fibres à un certain moment sont éraillées et donnent issue au pus par un trajet qui suit les parois intestinales en restant en dehors d'elles.

Deux éléments d'égale importance se rencontrent dans ces fistules : 1° la cavité supérieure formant ampoule où le pus se collecte et dans laquelle il est retenu; 2° le trajet.

* Fig. 57. — Coupe d'un trajet fistuleux pratiquée au voisinage du rectum. A, papille, suivie de deux autres, toutes sont composées de tissu de nouvelle formation, avec des anses vasculaires; B, couche profonde du corps de Malpighi; C, couche de cellules dentées et engrenées; D, vaisseaux des papilles; D', troncs profonds d'où ces vaisseaux proviennent; E, couche superficielle de cellules aplaties, soudées entre elles; F, couche cornée. Grossissement, 100 diamètres.

(1) S. Pozzi, *Études sur les fistules de l'espace pelvi-rectal supérieur, etc.*, thèse de Paris, p. 19, 20 et 21, 1873.

On n'a pas encore constaté par des autopsies la présence de l'ampoule : mais la clinique la démontre. « Si l'on pratique le toucher rectal en poussant le doigt le plus haut possible et qu'on exerce alors une pression latérale, on voit sourdre par la fistule une notable quantité de pus, tout à fait hors de proportion avec ce que pourrait fournir un simple trajet. Vient-on à répéter la manœuvre quelques minutes plus tard, on n'obtient qu'un résultat négatif, la première pression ayant suffi à vider la poche. »

Il n'a été question dans ce qui précède que des fistules idiopathiques. Les fistules symptomatiques d'une altération des os, etc., ne présentent rien de particulier dans cette région.

Le trajet est toujours très-long; il a de 7 à 15 centimètres. En outre, il est très-éloigné, relativement, du doigt qui pratique le toucher rectal; à peine sent-on le stylet ou la sonde qui le parcourt. Cela tient à ce que ce trajet est en dehors de toutes les tuniques de l'intestin et qu'il en est encore écarté souvent par une zone d'inflammation chronique.

L. G. Lemonnier, Traité de la fistule de l'anus et du fondement. Paris, 1689. — Ribes, Recherches sur la situation de l'orifice intestinal de la fistule à l'anus, etc. (Mémoires de la Soc. méd. d'émulation, t. IX, p. 85, 1826). — Curling, Diseases of the rectum, 2e édit., 1864. — Gosselin, article *Anus* [*fistules*] (nouveau Dictionn. de méd. et de chir. pratiques, t. II, p. 657, 1865). — Chassaignac, article *Anus* [*fistules*] (Dict. encycl. des sciences médic., t. V, p. 477, 1867). — S. Pozzi, Tumeur inflammatoire chronique développée autour d'une fistule anale (Bull. de la Soc. anatomique de Paris, 5e série, 4 juin 1869). — Du même, Étude sur les fistules de l'espace pelvi-rectal supérieur, thèse de Paris, 1873.

Corps étrangers du rectum.

Les corps étrangers formés dans l'intestin et ceux qui ont été avalés par la bouche peuvent s'arrêter dans le rectum; tels sont, pour les premiers, les matières fécales durcies, les calculs biliaires, les paquets de vers intestinaux; les scybales accumulées produisent quelquefois d'énormes amas. Les fragments d'aliments non digérés, os, noyaux de fruits, et les objets avalés par mégarde ou intentionnellement ont été déjà signalés : pièces de monnaie, couteaux, etc., (voy. p. 228).

Il suffit de donner ici un aperçu des corps étrangers introduits par l'anus dans le rectum, tantôt par la force, le plus souvent par une sorte de monomanie et un but inavouable pour le malade. Le supplice du pal, la queue de cochon à poils coupée assez ras et enfoncée de manière à ne pouvoir être retirée (Marchettis), les instruments dilatateurs ayant échappé dans l'ampoule rectale, constituent des exemples de la première division; la seconde renferme une collection d'objets extraordinaires indiquant trop souvent une honteuse dépravation. On a constaté dans le rectum et

retiré de cet endroit des cailloux, un crayon d'ardoise, des morceaux de bois diversement taillés, une navette de tisserand, des fourchettes, des pots à confitures, des bouteilles de verre, des chopes de bière, des pilons de mortier, etc., etc.

Enfin, des voleurs ou des condamnés ont parfois introduit par l'anus des objets précieux dérobés, or, bijoux, et d'autres pouvant faciliter leur évasion. Follin a communiqué à la société de chirurgie (séance du 8 mai 1861), le fait suivant observé par Closmadeuc :

Un forçat, condamné à vingt ans de travaux forcés, succomba avec une ulcération intestinale et péritonite causées par un corps étranger sur la nature duquel le malade n'avait jamais voulu s'expliquer, et qui était remonté jusqu'au côlon transverse, à son union avec le côlon ascendant.

A l'autopsie, on trouve un étui de 14 centimètres de longueur, ayant un diamètre de 4 centimètres et demi, recouvert d'une enveloppe de baudruche. Le tout pesait 650 grammes et renfermait une série d'instruments en acier. Cet étui, connu parmi les forçats sous le nom de *nécessaire*, était habituellement introduit par la grosse extrémité, et il pouvait être facilement expulsé. Par mégarde, le malade l'avait fait pénétrer par la petite extrémité, et il n'avait pu le rendre, à cause de la forme conique de l'instrument.

SECTION VII

GLANDES SALIVAIRES

PAROTIDE, GLANDES SOUS-MAXILLAIRE ET SUBLINGUALE

Les lésions des glandes annexées au tube digestif trouvent leur place immédiatement après celles de ce conduit. Je vais exposer leurs altérations anatomiques en commençant par les glandes salivaires, puis en étudiant ensuite, à ce point de vue, le foie et le pancréas.

Inflammations des glandes salivaires.

Inflammation idiopathique et symptomatique, oreillons, etc.

L'*inflammation de la parotide*, ou *parotidite*, est la plus fréquente de toutes les inflammations des glandes salivaires. La parotidite se divise en inflammation aiguë, idiopathique, primitive, et en parotidite symptomatique secondaire.

La parotidite aiguë arrivant spontanément chez les personnes bien constituées, et d'une manière souvent épidémique, a reçu le nom d'*oreillons;* elle n'est point grave et ne donne point lieu heureusement à des constatations cadavériques. Voici une observation d'oreillons recueillie chez un homme à l'hôpital de la Pitié.

Homme, vingt-quatre ans, atteint de parotidite depuis cinq jours; la tumeur s'est déclarée d'abord à gauche, puis à droite dès le lendemain. Le visage a une expression calme, mais les deux régions parotidiennes, gonflées, donnent au malade un aspect singulier et caractéristique.

Depuis l'oreille jusqu'aux angles de la mâchoire inférieure, et un peu sur le cou, les deux côtés du visage en arrière sont gonflés et durs. La tuméfaction résiste davantage à la pression du doigt au centre qu'au pourtour, où elle est moindre; la peau n'est pas rouge, mais elle est tendue et lisse; la pression même légère est douloureuse.

Le malade ouvre difficilement la bouche; toutefois, je parviens à constater qu'au moyen de la pression il ne s'écoule pas de pus par l'orifice du canal de Sténon.

Au huitième jour, le testicule gauche a été le siége de douleurs, et il y a eu gonflement de la glande testiculaire avec un léger épanchement dans la tunique vaginale. En ce moment, les deux oreillons ont diminué. Il n'y avait pas de suppuration s'écoulant par le canal de Sténon.

Le malade, que j'ai revu deux mois après, était guéri sans éprouver de troubles génitaux, ni d'atrophie testiculaire.

Je n'ai point vu la parotidite simple se terminer par un abcès s'ouvrant à l'extérieur ou dans le conduit auditif externe, mais cette terminaison a été observée.

Chez les femmes les oreillons s'accompagnent assez souvent d'inflammation aiguë des mamelles, des ovaires et des glandes des grandes lèvres.

D'après de nombreux faits de parotidite aiguë, primitive, où je me suis assuré que du pus, ou une sécrétion purulente manifeste, ne s'écoulait point dans la bouche par le canal de Sténon, je pense que dans les oreillons et dans les parotidites simples l'inflammation est périphérique; elle me paraît consister en une péri-adénite. La glande a ses lobules entourés d'un tissu lamineux hyperhémié et les fibres conjonctives sont infiltrées d'un liquide séro-granuleux. Il en est de même pour le testicule et la mamelle gonflés : dans cette dernière, point de sécrétion particulière par le mamelon, ainsi que je m'en suis assuré.

Dans les cas de suppuration extérieure de la parotide, je ne saurais dire, *de visu*, si le pus peut s'écouler par le canal de Sténon.

La parotidite symptomatique, secondaire, portant le nom clinique

de *parotide*, et qui se développe dans le cours des fièvres typhoïdes ou des fièvres éruptives, des maladies adynamiques, etc., a un début souvent insidieux. J'ai vu à l'Hôtel-Dieu, et j'ai montré à Trousseau qui ne l'avait jamais observé, le fait très-rare d'une parotidite double arrivant au huitième jour d'une fièvre typhoïde chez une jeune fille. En voici le résumé :

Fille, dix-huit ans, entrée le cinquième jour d'une fièvre typhoïde, et prise au septième d'une parotidite droite qui le lendemain était suivie pareillement d'une parotidite gauche.

Le pouls était à 120; la température très-élevée. Il y avait de la diarrhée spontanée, du météorisme abdominal, des taches lenticulaires rosées, etc., etc. Le visage était anxieux, et nous avons pu faire sortir, avec Trousseau, par le canal de Sténon, du côté droit et du côté gauche, une gouttelette de liquide jaunâtre, purulent. Les accidents se sont accrus malgré le traitement et la malade a succombé le douzième jour.

A la nécroscopie, pratiquée vingt-cinq heures après la mort, nous trouvons les lésions de la fièvre typhoïde (plaques de Peyer augmentées de volume, ulcérées, vers le bas de l'intestin grêle; ganglions mésentériques et rate volumineux, etc.).

Les deux glandes parotides sont largement enlevées; elles offrent à l'œil nu l'aspect de masses de tissu d'un gris brunâtre ou noirâtre, grenu par places où il s'est déchiré. Les lobules ont la grosseur d'une lentille, ils sont rouge foncé, avec des extravasations sanguines. Dans d'autres points, le tissu est d'un brun verdâtre, offrant ainsi des parties sphacélées. A la coupe, je trouve de nombreux endroits au milieu du tissu de la glande, ainsi que d'autres points nettement interlobulaires et beaucoup d'autres périphériques remplis de pus et d'un liquide rougeâtre foncé comme celui des abcès sanieux. De plus, sur beaucoup de points, les tissus sont ramollis et putrilagineux. Le canal de Sténon, isolé, puis fendu dans sa longueur, est rempli de liquide purulent. Les vaisseaux artériels ne sont pas obstrués, mais les veinules sont remplies de caillots.

Avec le microscope, je constate que les cellules des acini sont granuleuses et beaucoup d'entre elles sont peu reconnaissables; des leucocytes plus ou moins nets et granuleux sont infiltrés partout; les muscles voisins de la parotide ont leurs faisceaux sans striation transversale et remplis de granulations, les fibrilles sont macérées. Une assez grande quantité de matière pigmentaire verdâtre se trouve dans les points mortifiés des parotides.

Dans la parotidite secondaire, le pus se forme donc à la fois dans le canal de Sténon et autour de la glande. La suppuration est dans le tissu glandulaire et périglandulaire. Les acini sont visibles, mais ramollis, rougeâtres et gonflés de pus : leur coupe montre au microscope des tubes remplis de leucocytes, qui, du reste, infiltrent tous les tissus. Dans plusieurs endroits, le détritus ressemble à des bourbillons mortifiés et aucun

acinus n'est reconnaissable dans la masse sanieuse ; les cellules glandulaires sont granuleuses et en partie détruites, l'odeur est fétide et gangréneuse. Chez la malade que j'ai vue avec Trousseau, les muscles étaient envahis, leurs faisceaux avaient perdu l'aspect strié et ils offraient de nombreuses granulations.

D'après ce que j'ai observé, la parotidite primitive et épidémique ne serait pas toujours au début une inflammation catarrhale interne, c'est-à-dire ne commencerait pas constamment par l'intérieur des conduits salivaires, inflammation se propageant ensuite au dehors. Je suis persuadé que dans les cas légers l'inflammation est périphérique ; elle n'est interne d'emblée que dans les parotidites secondaires et symptomatiques d'un état général grave.

Cette inflammation glandulaire interne avait été constatée depuis très-longtemps par Murat et Rochoux, dans les parotidites graves. Récemment, Virchow a prétendu que toutes les parotidites, oreillons et autres formes graves n'étaient que des inflammations catarrhales. Autant dire que les inflammations qui, dans les cas d'oreillons, se produisent sur le testicule et la mammelle, et qui sont de même nature que les parotidites bénignes, ne peuvent résulter que d'une inflammation catarrhale testiculaire ou mammaire. Les faits sont contre cette interprétation absolue ; jamais dans les cas légers d'oreillons le pus ne s'écoule dans la bouche par le canal excréteur de la parotide.

Dans les formes les plus redoutables, le pus se produit avec une extrême facilité, la fonte purulente et la mortification des tissus de la glande ont lieu ; le pus peut fuser au loin. La parotite est accompagnée de périostites, les inflammations du nerf trijumeau, du facial, du ganglion de Gasser ont été signalées, ainsi que des phlébites, des thromboses, des lymphangites. Dans les cas graves, les glandes sous-maxillaires et sub-linguales sont elles-mêmes atteintes.

MURAT (A.-L.), La glande parotide considérée sous ses rapports anat., physiol. et pathologiques, in-8, thèse de Paris, 1803. — MARTIN D'OFFIGNY, Observ. sur quelques maladies de la glande parotide, thèse de Paris, 1815. — CRUVEILHIER, Bulletins de la Soc. anatomique de Paris, p. 54, 1829, et Anatomie pathologique du corps humain, livr. 39, pl. 5. — BOSC, Bullet. de la Société anat. de Paris, p. 65, 1829. — RILLIET, Gazette médicale de Paris, janvier 1850. — VIRCHOW, Ueber Parotitis (Charité-Annalen, t. VIII, p. 458, 1858). — GUENEAU DE MUSSY, Études sur le phlegmon parotidien (Gaz. hebd. de méd. et de chirurgie, 1868).

L'*inflammation de la glande sous-maxillaire*, qu'on peut appeler hypognathite (ὑπό, sous, et γνάθος, mâchoire), rarement isolée, se montre le plus souvent avec la parotidite. Elle s'accompagne de l'inflammation et du gonflement des lymphatiques situés sous le maxillaire, et même de l'infiltration ou de la mortification du tissu de la glande et du tissu con-

jonctif périphérique dans les cas très-graves. Alors, le pus provenant de la glande sous-maxillaire s'écoule dans la bouche par une pression exercée sur la glande elle-même.

RUYER, Revue médicale, janvier 1834. — HAGER, Die Entzündungen, etc., s. 510. Wien, 1835. — EMMERT, Lehrbuch der Chirurgie, t. II, p. 768, 1854.

Hypertrophie et atrophie. — Néoplasmes des glandes salivaires.

1. — Hypertrophie et atrophie de la parotide.

L'*hypertrophie de la parotide*, admise sans conteste par plusieurs auteurs, est fort rare et n'existe peut-être pas en réalité. Les éléments glandulaires multipliés simplement en nombre constitueraient l'hypertrophie numérique (hypergenèse, hyperplasie). L'hypertrophie en volume, les éléments étant gonflés, plus volumineux, serait l'hypertrophie simple ou vraie. Ces données, exactes en ce qui regarde plusieurs organes (voy. Foie, Muscles), ne sont pas rigoureuses pour la parotide; il y a autre chose que l'augmentation de volume, même dans l'adénome parotidien : les éléments sont accrus, mais en même temps altérés dans leur structure intime et leur fonctionnement.

On voit combien les mots d'hypertrophie, d'hyperplasie, appliqués aux glandes et en particulier à la parotide, offrent de confusion possible : cette question sera reprise plus tard (voy. Cœur).

Dans l'hypertrophie vraie de quelques éléments parotidiens, et probablement jamais de toute la glande, ceux-ci doivent être augmentés de volume dans tous les sens, le tissu offre les apparences normales dans sa forme, tant à l'œil nu qu'avec les verres grossissants.

Dans certaines diarrhées chroniques, dans l'intoxication mercurielle et même dans la rage, on a admis l'hypertrophie des glandes salivaires, surtout de la parotide, avec le calibre augmenté des vaisseaux sanguins. Il faudrait distinguer, dans ces cas, l'hyperhémie périphérique de la véritable hypertrophie, et ce sujet mériterait de nouvelles recherches.

L'*atrophie de la parotide* ou d'une autre glande salivaire peut résulter de ce que le conduit de Sténon, par exemple, étant oblitéré, se distend outre mesure : alors se produit la stagnation du liquide sécrété qui, remplissant de proche en proche tous les canaux salivaires, comprime les grains acineux de la glande. A la place de la saillie parotidienne on trouve une dépression ou un méplat. Les éléments glanduleux disparaissent aussi par compression devant les tumeurs fibreuses, graisseuses ou

cartilagineuses. Dans ces divers faits, l'atrophie est plus ou moins avancée, et quand il reste des portions non comprimées de la parotide, celles-ci continuent à sécréter de la salive. Pourraient-elles s'hypertrophier par action compensatrice ?

2. — Fibromes, lipomes, adénomes, myxomes, chondromes des glandes salivaires.

A. — Les *sarcomes*, *fibromes*, ou tumeurs fibro-plastiques, se trouvent dans la parotide, mais rarement, peut-être jamais isolés. On les voit formant des nodules ou plaques, et même réunis avec d'autres éléments anatomiques. Les sarcomes renferment parfois des cavités kystiques (cystosarcomes), ou bien plusieurs points sont dans un état colloïde ou de demi-fluidité gélatiniforme (myxo-sarcome).

Les éléments des sarcomes parotidiens sont des cellules et des noyaux embryo-plastiques, ou embryonnaires, plus ou moins serrés, mais quelquefois séparés par une matière colloïde, transparente et interposée.

Les *fibromes*, tumeurs fibreuses de la parotide, rarement formés d'éléments fibreux seuls, peuvent devenir considérables ; on en a cité du poids de plusieurs livres. Le microscope y montre des éléments globo-cellulaires et fuso-cellulaires. Le tissu glandulaire est souvent comprimé et atrophié par ces tumeurs. Les fibromes sont réunis très-souvent avec les enchondromes.

Homme, quarante-six ans, portant depuis plusieurs années (quatre au moins) une tumeur de la région parotidienne gauche, indolore, gênante par le volume, qui égale presque celui du poing, et s'étant accrue lentement. Cette tumeur est enlevée en presque totalité par Laugier, à la Pitié (fig. 58).

La tumeur est bosselée, son grand diamètre est de dix centimètres environ, le diamètre transversal de six centimètres. A la coupe, on trouve un tissu d'un blanc jaunâtre, rosé par places, avec un grand nombre de petits nodules ou points plus denses que le reste de la tumeur (fig. 58, A, *o*, *o*). Il ne s'écoule pas de suc par la pression, le raclage n'enlève pas de matière grasse abondante.

A l'examen microscopique, je trouve des fibres de tissu lamineux ou conjonctif très-abondantes, très-pressées, entremêlées et feutrées sous divers angles (fig. B, *f*, *f*), et parsemées de corpuscules volumineux, nucléolés, parfois à contours nets et doubles (B, *c*, *c*, *c*) ; un grand nombre sont remplis de matières grasses et le noyau est invisible. A un fort grossissement, ces corps cellulaires offrent tantôt une masse allongée (fig. 58, C, *i*, *i*), d'autres fois la cellule est remplie de graisse et le noyau indistinct.

Faut-il considérer cette tumeur parotidienne comme un fibrome simple ?

Je ne le pense pas. Les corps cellulaires sont-ils seulement embryo-plastiques ou sarcomateux fuso-cellulaires? Il y en a évidemment qu'on peut rapporter à ceux-ci, mais d'autres ne seraient-ils pas des éléments cartilagi-

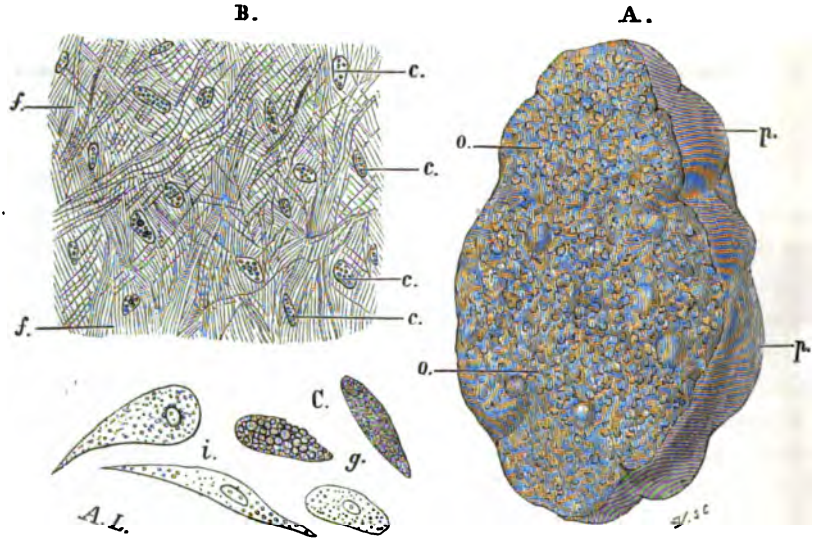

FIG. 58. — Tumeur fibreuse de la parotide *.

neux, des chondroplastes, et en fin de compte la tumeur n'aurait-elle pa la structure de certains fibro-cartilages? L'époque déjà éloignée où j'a dessiné et analysé cette tumeur ne me permet pas aujourd'hui de me pro noncer pour ou contre, mais la tumeur est mixte.

Lebert a représenté, dans son Atlas d'anatomie pathologique (1), un tumeur parotidienne qu'il a regardée comme hypertrophique et qui de grands rapports avec celle que je viens de décrire. A coup sûr, dan l'observation de Lebert, il ne s'agit pas d'une hypertrophie simple, mai plutôt d'un fibrome et d'une tumeur mixte.

B. Les *lipomes* ont été rencontrés à la région parotidienne; ils sont situé

* FIG. 58. — Tumeur fibreuse de la parotide. A, tumeur fendue; *p*, *p*, portion externe, lobulée *o*, *o*, portion coupée, montrant sur la tranche des petits modules arrondis. B, tissu de la tumeu composé de fibres conjonctives ou lamineuses *f*, *f*, et de corps cellulaires *c*, *c*, dont un gran nombre renferment des gouttelettes de nature graisseuse. C, corps cellulaires, très-grossis, av un noyau nucléolé et remplis de gouttelettes graisseuses en *g*; en *i* les cellules sont allongé et moins chargées de graisse, ressemblant aux éléments fibro-plastiques. Grossissement, A, tro quarts de nature; B, 200 diamètres; C, 450 diamètres.

(1) H. LEBERT, *Traité d'anatomie pathologique générale et spéciale*, t. I, p. 110, et *Atla* pl. XII, fig. 12, 18, 1857.

contre ou dans la parotide elle-même, le tissu graisseux néoplasique comprime et étouffe les éléments glandulaires. Le lipome parotidien est formé par des masses de graisse sous forme de pelotons jaunâtres, dans lequel le microscope fait reconnaître des cellules polygonales par pression réciproque, ou arrondies si elles sont isolées. Ces cellules réfractent très-fortement la lumière et sont remplies de matière grasse, ou huileuse, parfois de cristaux de margarine.

Le lipome parotidien isolé admis par Bruns et par Fœrster doit être exceptionnel. Il complique ordinairement les autres tumeurs de la glande.

C. Les *adénomes* de la parotide, regardés comme fréquents, sont au contraire rares; pour Rindfleisch, ils seraient à démontrer. Il ne me paraît pas impossible cependant qu'on en puisse rencontrer. Lancereaux admet cette lésion, mais, dit-il, partielle et souvent dans un seul lobe de la glande salivaire (1).

D. *Myxomes, tumeurs colloïdes.* — La production d'une substance colloïde ou gélatiniforme entre les lobes parotidiens n'est point très-rare, mais alors la tumeur n'est pas un myxome isolé. Je crois plutôt à des multiplications de tissu épithélial et par conséquent à des épithéliomes colloïdes ou myxomateux. La figure 59, que j'emprunte à Rindfleisch, me paraît rentrer dans cet ordre de faits. La nodosité perlée est due à de

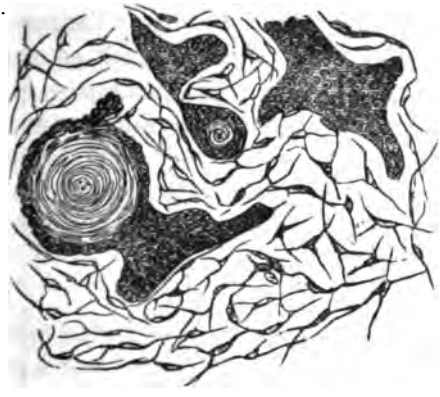

FIG. 59. — Myxome de la parotide *.

* FIG. 59. — Coupe d'un myxome, ou plutôt épithéliome colloïde de la parotide; à gauche de la figure, nodosité perlée formée par des cellules épithéliales; en haut, espaces lymphatiques remplis de cellules, stroma de fibres et de cellules anastomosées conjonctives ou lamineuses. — Grossissement, 300 diamètres. (E. Rindfleisch, *Histologie pathologique.*)

(1) E. LANCEREAUX, *Traité d'anat. pathologique*, t. I, p. 405, 1875.

l'épithéliome disposé concentriquement. Les espaces remplis de cellules sont probablement lymphatiques.

E. Les *chondromes*, *chondro-sarcomes* et *chondro-fibromes* des glandes salivaires peuvent être observés surtout dans la parotide. C'est de nos jours que ces tumeurs ont été bien appréciées, et on doit à Dolbeau d'avoir poussé très-loin cette étude intéressante. Le chondrome et ses variétés ont été vus dans les glandes sous-maxillaires.

Le chondrome parotidien n'envahit pas toujours toute la glande, il est disposé par masses ou même par nodules isolés; entre les nodules sont les éléments glandulaires plus ou moins atteints. Le plus ordinairement le chondrome est mixte (voy. Cartilages).

3. — Tumeurs mixtes de la parotide.

A la suite de cet exposé détaillé, il me paraît utile de reprendre l'ensemble des tumeurs les plus fréquentes et offrant une composition multiple dans leurs éléments constitutifs. Ces tumeurs ont pour caractère clinique d'évoluer lentement, de n'avoir que peu de tendance à l'envahissement et à la repullulation. Il y a quelques années à peine, on s'accordait à y voir une simple hypergenèse des acini glandulaires (tumeurs adénoïdes, adénomes). Les recherches ultérieures ont montré que ce qu'on considérait comme la règle était l'exception. Sans nier la possibilité d'une tumeur par la simple multiplication et l'augmentation de volume des culs-de-sac, on doit reconnaître que ce fait est loin d'être commun. Le plus souvent, si cette hypertrophie glandulaire existe, elle n'est en quelque sorte qu'un épiphénomène, et ce qui domine, c'est la production dans le stroma lamineux de chondrome, de fibrome, de tissu fibroplastique. On y rencontre aussi des kystes, soit séreux, soit sanguins.

Voici une observation qui montre nettement l'ensemble d'une tumeur mixte de la parotide :

Femme, quarante ans, bien constituée, ne présentant aucun signe de cachexie. Depuis une dizaine d'années, elle a vu se former peu à peu, derrière et au-dessus de l'angle du maxillaire inférieur droit, une grosseur qui a acquis progressivement le volume des deux poings. Au-dessus d'elle, la peau n'est pas sensiblement modifiée; pas de développement vasculaire; pas d'adhérences profondes.

La tumeur occupe la totalité de la région parotidienne, elle la déborde en bas et en avant, elle est de consistance inégale. En certains points, une dureté élastique contraste avec la mollesse et la dépressibilité qu'on trouve à la partie

supérieure. En y recherchant de la transparence, on la constate très-nettement, non-seulement dans la partie molle, mais encore dans une certaine étendue de la partie élastique et dure. La palpation fait reconnaître des bosselures assez nombreuses et inégales. En saisissant la tumeur à pleine main, en essayant de la faire mouvoir sur les plans profonds, on voit qu'elle possède une certaine mobilité et qu'elle n'adhère pas à l'os maxillaire. Le lobule de l'oreille n'est presque pas soulevé et on peut le faire glisser facilement sur la tumeur. Cette femme ne se plaint pas de douleurs; elle n'a pas d'hémiplégie faciale, ni de surdité. Un peu de gêne est tout ce dont se plaint la malade, et le volume croissant de la tumeur la pousse à réclamer une opération.

Examen de la pièce à l'œil nu. — Une coupe médiane fait constater la complexité de la masse morbide. En haut et en avant, la coupe passe par trois kystes, dont deux contenaient de la sérosité sanglante, et le dernier un liquide brun analogue au contenu des hématocèles. La majeure partie de la tumeur est formée par un tissu homogène, d'un blanc mat, dont la densité est moindre qu'on aurait pu le croire chez la malade avant l'ablation. Ce tissu ne crie pas sous le scalpel, mais il est divisé en plusieurs masses secondaires ou lobules par des cravées fibreuses résistantes qui se laissent plus difficilement sectionner.

Au centre d'un des lobes précédemment signalés, on observe un ramollissement marqué, en sorte qu'à ce niveau le tissu a la consistance de la colle ou de la gélatine. Par places, à la périphérie de la masse enlevée et entre les divers lobes, on reconnaît des portions de la glande parotide qui ne paraissent nullement altérées. On est frappé, du reste, de la netteté des limites de la tumeur qui paraissait pour ainsi dire enkystée dans du tissu lamineux, très-lâche et n'adhérant point aux parties profondes non plus qu'à la peau.

Examen microscopique. — Le tissu prédominant est le tissu cartilagineux; les divers lobules en sont formés, mais à leur périphérie je trouve une assez forte proportion de tissu fibreux qui leur sert pour ainsi dire de périchondre. En certains points, le tissu fibreux est très-épais et le microscope y décèle une grande quantité de noyaux et de corps fibro-plastiques indiquant qu'il est en voie d'évolution; en ces points la tumeur mériterait le nom de fibro-enchondrome (Virchow).

Tous les lobes n'ont pas une constitution identique. La majeure partie est formée de cartilage hyalin. Au-dessous de la capsule fibreuse qui l'enveloppe et dans laquelle rampent des vaisseaux, on trouve une couche de capsules aplaties dans le sens de la surface; puis on remarque des capsules globuleuses et enfin des capsules mères très-grandes contenant de nombreux chondroplastes. Quelques-uns de ces éléments ont acquis des dimensions exceptionnelles. Dans quelques chondroplastes, on observe des gouttelettes huileuses remplissant la cavité. Enfin, des petites masses de tissu adipeux sont reconnaissables à leurs éléments dans plusieurs parties du stroma de la tumeur.

4. — Épithéliome, cancer des glandes salivaires.

Le cancer parotidien apparaît sous forme d'épithéliome colloïde ou de squirrhe, ou d'encéphaloïde glandulaire diffus, parfois mélanique; mais ces formes sont rares et n'offrent pas de particularités spéciales.

Chez un malade de cinquante-six ans, observé dans le service de Laugier, j'ai trouvé que la tumeur parotidienne était grisâtre, parcourue par des tractus fibreux plus blancs; d'autres points étaient molasses, fortement vascularisés. La coupe raclée offrait le suc dit cancéreux. Le malade avait eu de la paralysie faciale, le nerf facial était comprimé et ses fibres n'avaient pu être suivies que par une dissection minutieuse. La carotide entourée de tissu morbide était sans coagulation interne. Au microscope, les grains glanduleux étaient reconnaissables par places et à un faible grossissement, mais ils étaient remplis de cellules gonflées ayant $0^{mm},02$ à $0^{mm},03 = 20$ à $30\,\mu$ et plus, réfractant fortement la lumière, à noyaux volumineux. Un grand nombre de noyaux libres et d'éléments de formation nouvelle entouraient de toute part les fibres lamineuses périphériques. Le cancer, ou épithéliome, avait débuté par les acini, qui s'étaient rompus, et les éléments épithéliaux avaient de toute part envahi la parotide à l'extérieur.

Le nerf facial montrait des tubes nerveux vides, sans myéline, et d'autres remplis de myéline dissociée et granuleuse.

Les parois de la carotide étaient sur un grand nombre de points remplis de gouttelettes graisseuses et de lamelles de cholestérine. Les radicules vasculaires avaient leurs parois dilatées sur plusieurs points. De nombreuses ecchymoses existaient, reconnaissables aux hématies sorties des vaisseaux rompus.

Je dois noter expressément que l'épithéliome peut se combiner avec des éléments fibreux prédominants, d'où la forme squirrheuse, ou bien avoir l'aspect colloïde ou myxomateux. Nous retrouvons ici la complexité des tumeurs dites bénignes.

L'épithéliome des glandes sous-maxillaires et sub-linguales se montre parfois en même temps que celui des parotides et des ganglions lymphatiques du cou. Fœrster paraît avoir observé celui de la sous-maxillaire à l'état d'isolement. L'épithéliome de la glande sub-linguale est secondaire et peu commun.

5. — Syphilis de la glande sub-linguale.

Les tubercules de la parotide doivent être excessivement rares, je n'en

connais pas d'exemple. A. Fournier a décrit la syphilis tertiaire de la glande sub-linguale (1).

Tumeurs de la parotide. — Ténon, Histoire de l'Académie royale des sciences pour l'année 1760, p. 46. Paris, 1766. — Murat (A.-L.), La glande parotide considérée sous ses rapports anat. physiol. et pathologiques. In-8, thèse de Paris, 1803. — Murat, art. *Parotide*, in Dictionn. en 60 volumes, t. XXXIX, p. 379, 1819. — Bérard (A.), Mal. de la glande parotide et de la région parotidienne, opérations que ces maladies réclament. Thèse de concours de médecine opératoire. Paris, 1841. — Vanzetti, Annales Schola clinica chir. Cœs.-univ. Charcovensis, 1846. — Craigie, Elements of pathol. Anat. 2e édit., p. 820, 1848. — C. Triquet, Nouvelles recherches d'anatomie et de pathologie sur la région parotidienne (Archives générales de médecine, 4e série, t. XXIX, p. 116, 1852). — Paget, Lectures on surgical pathology, vol. II, p. 201, 1853. — Lebert (H.), Traité d'anat. pathologique, t. I, p. 110, planche XII, fig. 12-18. Paris, 1857. — Billroth, Beobachtungen über Geschwülste der Speicheldrüsen (Archiv für pathologisch. Anatomie, t. XVII, p. 357, 1859). — Bauchet, De l'hypertrophie de la parotide (Mém. de la Société de chirurgie, t. V, p. 289, 1860). — Talazac, Des tumeurs de la glande sous-maxillaire, thèse de Paris, p. 54, 1869. — Minssen, Tumeurs mixtes de la parotide. Göttingen, 1875.

Chondromes. — J. Mueller, Ueber den fein. Bau der Geschwülste, p. 48, 1838. — Cruveilhier, Traité d'anat. path. générale, t. III, p. 811, 1856. — Gosselin, Bulletins de la Soc. de chirurgie de Paris, t. VI, p. 195, 1856. — Dolbeau, Des tumeurs cartilagineuses de la parotide, etc. (Gaz. hebd. de méd. et de chirurgie, t. V, p. 687 et suiv., 1858). — R. Krieg, De l'enchondrome des glandes salivaires. Diss. inaug. Tubingue, 1874.

Tumeurs et tissu hétéradéniques. — A la suite des tumeurs de la parotide, je place ici, faute de mieux et parce qu'elles ont été trouvées dans la région parotidienne, l'indication succincte des tumeurs hétéradéniques et de leur tissu. Charles Robin a bien voulu m'associer à la première description de ces tumeurs spéciales, dont le siége a été jusqu'à présent constaté dans la région parotidienne, les sinus maxillaire et ethmoïdal des fosses nasales, le muscle masséter, la cavité de l'orbite, entre les deux lobes écartés de la glande thyroïde, à la face interne des os du crâne. Enfin, un même sujet portait trois tumeurs hétéradéniques, l'une dans la cavité abdominale, au-devant de la colonne lombaire, une seconde au sommet du sternum, qu'elle avait détruit en partie, et une autre derrière le cou s'étendait de la sixième vertèbre cervicale à la troisième vertèbre dorsale.

Le tissu hétéradénique a parfois l'apparence de filaments tubuleux, ramifiés, avec des appendices disposés en doigt de gant et pyriformes. Les appendices sont composés d'une gaîne transparente mince, tapissée d'épithélium nucléaire ovoïde, et ils renferment des corps très-singuliers dits oviformes (2) entourés par le même épithélium. Les petites masses hétéradéniques sont arrondies ou un peu aplaties, et la subdivision en lobes ou en lobules, séparés par du tissu lamineux ou conjonctif, parcouru

(1) A. Fournier, *Dégénérescence tertiaire syphilitique de la glande sublinguale.* Rapport par Verneuil (Soc. de chirurgie, 1875).

(2) H. Lebert, *Atlas d'anat. path.*, etc., t. I, pl. XLIX, fig. 2 et 14, et pl. L, fig. 2 à 8, 1857.

par des vaisseaux capillaires, lui donne de la ressemblance avec le tissu glandulaire ; mais tout conduit excréteur manque à ce tissu.

Charles Robin a établi trois variétés principales de tissu hétéradénique : 1° le tissu ayant des filaments disposés en cæcum ; 2° le tissu à filaments très-allongés pourvus de corps oviformes ; 3° le tissu à filaments pleins, friables, souvent à concrétions particulières de nature azotée.

La caractéristique du tissu hétéradénique, c'est d'être analogue à des tissus qui existent dans l'économie, mais en d'autres endroits que celui où ce tissu apparaît. Ainsi, on observe la naissance de tubes glandulaires, de cellules qui les recouvrent à leur intérieur, avec une texture déterminée, tout à fait analogue à celle de glandes, dans des endroits dépourvus de glandes, et cela sans qu'aucun des organes d'une région voisine soit malade antérieurement. Cette génération est hétérotopique, et la production sous l'aspect de tumeurs d'un tissu à peu près tel qu'on le trouve dans les glandes acineuses est remarquable. Ce tissu se rapproche par ses cellules des épithéliums, cependant il ne peut être rapporté, quoi qu'on en ait dit, à aucun de ceux des glandes connues. De plus, ces épithéliums sont disposés en filaments pleins ou creux, ramifiés en forme de doigts de gant, mais ils ne sont identiques avec aucun de ceux d'une glande normale.

Ch. Robin et A. Laboulbène, Mémoire sur trois productions morbides non décrites (Comptes rendus et mém. de la Société de biologie, 1re série, t. V, p. 185, avec une planche, 1853. — Ch. Robin et P. Lorain, Mémoire sur deux nouvelles observations de tumeurs hétéradéniques et sur la nature du tissu qui les compose (Comptes rendus et Mémoires de la Société de biologie, 2e série, t. I, p. 209, 1854). — Ch. Robin et Marcé, Note sur un nouveau cas de tumeur hétéradénique (Comptes rendus et Mémoires de la Société de biologie, 2e série, t. I, p. 223, 1854). — Ch. Robin, Mémoire sur la production accidentelle d'un tissu ayant la structure glandulaire dans les parties du corps dépourvues de glandes (Comptes rendus et Mémoires de la Société de biologie, 2e série, t. II, p. 91, 1855). — Ch. Robin, Mémoire sur le tissu hétéradénique (Comptes rendus de l'Acad. des sciences, 25 juin 1855, et Gazette hebdomadaire de médecine et de chirurgie, t. III, p. 35 et suiv., 1856). — Ch. Robin, Sur une altération du tissu propre de la mamelle (Comptes rendus des séances de l'Académie des sciences, t. XII, p. 332, 1855). — H. Lebert, Anatomie pathologique générale et spéciale, texte, t. II, p. 82 et t. I, pl. XLIX et L, 1857. — Littré et Ch. Robin, Dictionnaire de médecine et de chirurgie, etc. 14e édition, 1877, art. *Hétéradénique*.

Dilatation des canaux salivaires; Kystes; Fistules salivaires.

1. — Kystes salivaires, etc.

La tumeur salivaire proprement dite ou *sialocèle* consiste en une tuméfaction qui se produit par suite de la dilatation du canal de Sténon ou d'un

autre canal salivaire. On trouve un kyste en ampoule, allongé, placé derrière l'obstacle à l'écoulement de la salive. La distension s'étend peu à peu et arrive jusqu'aux acini sécréteurs, et il peut en résulter une atrophie de la glande. Le kyste se forme sur le canal excréteur salivaire, quelle qu'en soit la cause, par un corps étranger extérieur et le plus souvent par un calcul engagé dans le conduit. La tumeur présente le volume d'une amande, d'une noix et même davantage. D'autres fois, il y a eu occlusion du canal par cicatrice succédant à une plaie, par rétrécissement ou oblitération de l'orifice buccal d'une glandule salivaire. Les kystes des moindres glandules salivaires buccales peuvent exceptionnellement acquérir un volume considérable.

Une vieille femme de la Salpêtrière offrait un kyste buccal qui avait le volume d'une pomme de moyen volume. La peau (muqueuse) qui le recouvrait était violacée, en sorte que la tumeur présentait au premier abord l'aspect d'une tumeur érectile : aussi les premiers médecins qu'elle avait consultés, trompés par une fausse apparence, lui avaient-ils donné le conseil de ne pas se laisser opérer, parce que, disaient-ils, elle pourrait périr d'hémorrhagie. Elle suivit ce conseil à la lettre, car non-seulement elle ne voulait pas se laisser opérer, mais elle ne me permit plus de l'examiner. A sa mort, je trouvai un énorme kyste sous-muqueux rempli de mucus transparent (1).

La dilatation du canal de Wharton a lieu de la même manière et elle a été bien plus fréquemment observée que celle du canal de Sténon (voy. Grenouillette, page 21). On comprend enfin qu'un kyste salivaire se dévoloppe sur les conduits de Rivinus et de Bartholin.

Outre les kystes salivaires proprement dits, on peut trouver dans la région parotidienne d'autres kystes tels que ceux appartenant aux parties profondes du tégument (tannes, mélicéris). On peut encore rencontrer des kystes séreux ou sanguins coexistant avec un néoplasme, et ils ne sont alors qu'un élément accessoire dont j'ai parlé (voy. p. 270). Enfin, je signalerai, à titre de rareté, le kyste séreux observé par Henry, de Lisieux ; ce kyste renfermait un liquide citrin, albumineux, comparable à celui de l'hydrocèle (2).

2. — Fistules salivaires.

Les *fistules salivaires* peuvent prendre leur origine soit près de la

(1) J. Cruveilhier, *Traité d'anatomie pathologique générale*, t. III, p. 359, 1856.
(2) Henry (de Lisieux), *Kyste séreux développé dans la région parotidienne gauche* (*Bulletins de l'Académie de médecine*, t. I, p. 56, Paris, 1836).

parotide, à l'une des radicules du canal de Sténon, soit sur un des points de la longueur de ce conduit ; l'orifice de sortie est sur l'un des endroits correspondants de la peau et le trajet est ordinairement très-court.

Les fistules reconnaissent pour cause les abcès de la joue intéressant le canal de Sténon, les plaies, un calcul produisant la perforation du canal, les corps étrangers, etc.

Les fistules salivaires ont été utilisées pour l'étude physiologique de la salive parotidienne.

Corps étrangers. — Parasites.

1. — Calculs salivaires.

Les corps étrangers qui s'introduisent dans les canaux excréteurs des glandes salivaires sont formés par des débris d'aliments durs, des fragments de bois, une soie de sanglier, etc., ils s'incrustent de sels calcaires. Ces corps étrangers ne sont pas rares chez les animaux. Les calculs salivaires, ou *sialolithes*, ont des dimensions variables ; ils résultent du dépôt de sels calcaires magnésiens dans les culs-de-sac des glandes salivaires, ou bien ces calculs se trouvent dans les canaux de Sténon et de Wharton surtout. Ils sont rares dans les glandes sub-linguales.

Les calculs salivaires sont parfois très-petits et même microscopiques, ils se montrent dans les glandules salivaires labiales ou palatines, qui fournissent, comme la glande sub linguale, un liquide salivaire beaucoup plus épais, plus filant que la parotide et la sous-maxillaire. Ces concrétions, qui peuvent recevoir le nom de *sable* ou de *gravelle salivaire*, viennent dans les acini normaux et souvent dans les tumeurs glandulaires. La forme de ces grains, variant de 2 à 8 centièmes de millimètre = 20 à 80 μ, est mamelonnée à la surface. Ils sont demi-transparents, ils offrent des stries qui vont en s'irradiant du centre, ou d'un point central, vers la circonférence et les bords (voy. fig. 5, *a*, *b*, *c*, *d*, *g*, *h*). D'autres fois les grains sont plus nettement arrondis ou ovoïdes, et ils résultent de l'agrégation ou de la soudure d'autres granules, ils ont de 4 à 12 centièmes de millimètre = 40 à 120 μ ; leur teinte est jaunâtre, le contour est foncé avec le centre plus brillant (fig. 5, *e*, *f*).

Beaucoup de ces calculs microscopiques offrent un point central, une sorte de noyau de calcul, d'autres paraissent homogènes (*g*), beaucoup d'autres sont striés à partir de leur centre, ou bien formés d'aiguilles cristallisées cohérentes (*a*, *c*, *d*).

Les calculs salivaires proprement dits, isolés et rarement multiples, assez volumineux pour être facilement apercevables, variant du volume d'un pois à celui d'une noix, ont la forme de petites masses blanchâtres ou jaunâtres, arrondies ou ovalaires, lisses ou rugueuses. Leur consistance est faible et ils se réduisent en poudre farineuse, mais parfois ils sont aussi durs que le tartre dentaire. Le centre est toujours plus résistant, on y a trouvé un fragment de bois ou une arête de poisson. La cassure est d'un grain très-fin et ils sont quelquefois composés de tranches superposées, concentriques.

La poussière, ou les fragments des calculs salivaires, examinée au microscope, montre des granules irréguliers, non lamelleux. Les acides attaquent ces granules plus rapidement que ceux du tartre dentaire, avec dégagement d'acide carbonique. Il reste une gangue amorphe, dépourvue de cellules épithéliales et de *Leptothrix buccalis*.

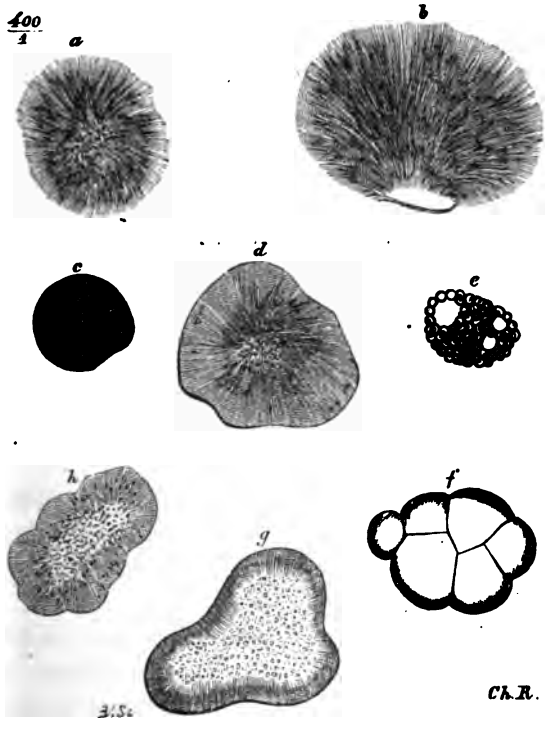

FIG. 60. — Sable salivaire *.

* FIG. 60. — Concrétions fines du sable salivaire. *a*, *b*, *c*, *d*, granulations présentant des aiguilles cristallines, cohérentes et rayonnantes, faisant ou non saillie à la surface externe. *g*, granulation à contour sinueux; *h*, granulation pâlie par le contact de l'acide chlorhydrique; *e*, *f*, grains formés par d'autres granules calcaires, homogènes et cohérents. Grossissement, 400 diamètres. (Charles Robin, *Leçons sur les humeurs*, fig. 15).

La composition chimique est la suivante : phosphate de chaux, carbonate de chaux, phosphate de magnésie, oxyde de fer, traces de sels de sodium et de sulfates joints à une matière organique.

2. — Parasites.

Une poche hydatique trouvée dans une glande parotide, dont l'extirpation avait été pratiquée, a été signalée par Salzer (1). La vésicule hydatique était de la grosseur d'un œuf de poule.

Vices de conformation.

Les glandes salivaires principales, grandes, petites ou accessoires, manquent seulement chez les fœtus ou les monstres aprosopes, c'est-à-dire sans visage. L'absence des canaux de Sténon ou de Bartholin est tout à fait exceptionnelle et peut déterminer des kystes salivaires congénitaux.

SECTION VIII

FOIE

ET VOIES BILIAIRES

Le foie est une grosse glande, vasculaire sanguine, modifiant le sang de la veine porte, produisant du sucre, et sécrétant, de plus, une humeur spéciale qui est la bile. La membrane de Glisson lui sert de charpente, et cette membrane fibreuse est, elle-même, recouverte à sa surface externe par la séreuse péritonéale.

Les parties constituantes du foie, cellules hépatiques, vaisseaux sanguins porte, hépatiques avec leurs capillaires, canaux biliaires et canalicules biliaires, peuvent être lésées, tantôt isolément, tantôt ensemble ; leurs altérations sont parfois très-délicates à reconnaître et à préciser. L'anatomie du foie biliaire ainsi que celle du foie glycogène présente, chez l'homme, des obscurités dont se ressent l'anatomie pathologique de cette glande si importante.

(1) Salzer, *Allgemeine medic. Zeitung*, Wien, 1857.

Inflammations diverses; Hépatites; Périhépatites.

L'histoire anatomo-pathologique des hépatites tant aiguës que chroniques est compliquée. En dehors de la forme purulente très-nette, il existe des formes spéciales encore mal délimitées : hépatites parenchymateuses et hépatites interstitielles, ou cirrhoses diverses.

1. — Hépatite aiguë diffuse, parenchymateuse.

Dans le groupe des hépatites aiguës, il faut distinguer en premier lieu l'hépatite diffuse. Dans cette hépatite aiguë généralisée, qui a reçu différents noms : *ictère grave*, *ictère hémorrhagique ou typhoïde*, *atrophie jaune aiguë*, on trouve les lésions qui ne sont pas constantes. Le foie est tantôt augmenté de volume, tantôt diminué, et c'est le cas le plus fréquent. Alors l'enveloppe fibreuse est plissée, le tissu hépatique est ramolli et congestionné; les lobules, ou îlots, ou acini, sont plus malades à la périphérie qu'au centre; on voit des granulations protéiques, et de la graisse sur les cellules périphériques. La couleur du foie est d'un jaune ocreux, avec ou sans hémorrhagie, et souvent l'injection des capillaires porte devient impossible.

Femme, vingt-deux ans, ayant succombé à l'hôpital Necker, avec les symptômes d'un ictère grave, datant de six jours : température fébrile, hémorrhagie par le nez et l'urèthre, délire, ictère foncé.

Foie petit, pesant 1 kil. 15. Capsule de Glisson épaissie. La surface de l'organe est plissée, ridée; il s'affaisse sur le plan de position, et le tissu est mollasse et tremblotant.

A la coupe, le tissu du foie est mou, flasque, jaune, ne montrant pas sur la surface de section la teinte rougeâtre centrale des lobules hépatiques; il est facile à déchirer avec les doigts. En râclant les coupes pratiquées sur divers points, on obtient un liquide épais, d'un jaune assez foncé, et d'aspect gras.

Avec le microscope, on trouve dans le liquide provenant du râclage : des cellules hépatiques granuleuses, déformées, un grand nombre de granulations protéiques et des gouttes de graisse. D'autres cellules présentent une coloration jaune. Peu de cellules ont leurs formes normales; elles sont fragmentées; le noyau est masqué par des granulations pigmentaires ou autres, parfois on ne le trouve point. Dans les points les plus mous, les plus diffluents, les cellules sont remplacées par un détritus granuleux.

Veine porte et gros vaisseaux paraissant à l'état normal. Vésicule biliaire renfermant une bile claire, jaunâtre, peu abondante. Rate grosse. Reins assez volumineux, cœur à fibres molles et d'une couleur feuille morte.

Sur des pièces durcies par la gomme et l'alcool et sur des coupes minces, les lobules hépatiques sont très-inégaux; beaucoup de cellules sont détruites; le tissu conjonctif ou lamineux entourant les lobules est plus épais; les canalicules biliaires sont très-nets, remplis de cellules et de noyaux.

L'hépatite généralisée diffuse, qui n'est pas toujours caractérisée par l'atrophie jaune aiguë du foie, est encore à l'étude. Il est difficile de se prononcer actuellement sur le processus morbide : sur le foie d'un malade que j'ai examiné récemment et qui avait succombé très-rapidement avec les symptômes d'un ictère grave hémorrhagique, j'ai trouvé aussi une légère atrophie du foie. Mais je dois dire que j'ai vu des pièces pathologiques provenant de sujets morts d'ictère grave, et où l'organe hépatique était, au contraire, augmenté de volume.

Les lésions rénales paraissent constantes, et j'ai vu les cellules épithéliales des canalicules rénaux parsemées de granulations; d'autres cellules sont graisseuses. L'urine renferme des globules rouges, du sang et du pigment biliaire, ainsi que des *tubuli* revêtus de cellules plus ou moins altérées.

La rate est grosse et diffluente, très-ramollie (voy. Rate).

Le tissu musculaire du cœur, au moins dans deux cas où je l'ai soigneusement examiné, offrait des fibres dépourvues de striations et en état de dégénérescence granuleuse.

On ne peut, d'après ces lésions, se rendre un compte exact des phénomènes de l'ictère grave, et il faut chercher encore. Le sang, dans le principe, est plus chargé d'urée, et plus tard cette urée disparaît. On y trouve de la leucine, de la thyrosine, de la xanthine en quantités notables, tant dans le sang du foie que dans le sang sorti des vaisseaux par hémorrhagie. Ces substances, qui paraissent provenir d'une oxydation, ou d'une réduction incomplète, des matières protéiques ou albuminoïdes, doivent fournir au sang des propriétés toxiques. Dans les altérations profondes, les fonctions désassimilatrices, les modifications par dédoublement se produisent dans le tissu hépatique. En résumé, le foie donne naissance, dans l'inflammation parenchymateuse, aux produits qui se montrent lorsqu'il est abandonné à lui-même, pendant un temps assez prolongé, en dehors de toute putréfaction. Cette théorie, soutenue par Vulpian dès 1874, me paraît rendre compte du processus de l'ictère grave mieux que l'urémie ou la cholémie.

La dénomination d'inflammation diffuse du foie n'est pas à l'abri de tout reproche. Ici, la phlegmasie n'aboutit pas à l'abcès; il y a une altération spéciale des cellules aboutissant à leur destruction. Mais, faute de mieux, le terme d'inflammation parenchymateuse est encore celui qu'on peut maintenir actuellement pour les altérations de l'ictère grave. Je dois dire encore que les lésions du foie, dans les intoxications par le phos-

phore, par l'arsenic et l'antimoine, sont celles qui se rapprochent des précédentes. Il en est de même pour les états du foie qu'on trouve dans les fièvres graves, mais à un degré moindre. Il paraît ne être ainsi dans la fièvre jaune.

Dans les pyrexies, dans l'érysipèle, dans la variole, les lésions des cellules du foie, qui se rapprochent de celles de l'ictère grave au début, ne doivent pas être permanentes et ne sont jamais aussi prononcées.

Barlow, Guy's hosp. Reports, vol. I. — Horaczek, Die gallige Dyskrasie, mit acuter gelber Atrophie der Leber. Wien, 1843. — Budd, Diseases of the Liver. London, 1845; nouv. édition, 1857. — Ozanam, De la forme grave de l'ictère essentiel. Thèse de Paris, 1849. — Verdet, De l'ictère essentiel grave. Thèse de Paris, 1851. — Lebert, Ueber Icterus typhoides (Virchow's Archiv, 1854). — Reulet, De l'ictère typhoïde. Thèse de Paris, 1857. — Foerster, Virchow's Archiv, Band XII, p. 353, 1857. — Fritz, Gaz. méd. de Paris, n° 21, 1858. — Hérard, Union médicale, n° 27, 1859. — Genouville, De l'ictère grave essentiel, thèse de Paris, 1859. — Monneret, Sur l'ictère grave (Le Progrès, 1859). — Blachez, Thèse de concours pour l'agrégation. Paris, 1860. — Vallin, Contribution à l'anatomie pathologique de l'ictère grave (Gaz. hebdom. de médecine et de chirurgie, 1867). — Proust, Du genre morbide ictère grave. Thèse de Paris, 1867. — V. Feltz et Ritter, Recherches sur les effets de la ligature du canal cholédoque et sur l'état du sang dans les ictères malins (Comptes rendus de l'Acad. des sciences, mars 1875). — Mollière (H.), Études cliniques sur la physiol. path. de l'ictère grave (Lyon médical, n°s 5 et 6, 1875). — Frerichs, Traité pratique des maladies du foie. 3e édition, chap. VI, art. 2, p. 266, 1877.

2. — Hépatite franche, suppurée.

Les abcès du foie, très-fréquents dans les climats chauds, sont très-rares dans nos contrées tempérées et froides. Cela tient à la différence des causes, ainsi que je le dirai plus bas.

Rarement le foie offre des abcès survenus d'emblée. Ces abcès sont tantôt petits, sous la forme de foyers disséminés, punctiformes, tantôt ils consistent en collections purulentes, égalant le volume d'un œuf de poule et même celui du poing. Les grandes collections purulentes proviennent de la fonte successive de plusieurs abcès moindres et de l'extension ou de la fonte des acini avoisinant une cavité déjà formée.

Homme, trente et un ans, arrivant de la Cochinchine et ayant séjourné à Madagascar, succombant à l'hôpital Saint-Antoine. A l'ouverture de l'abdomen, je constate des adhérences péritonéales autour du foie. Celui-ci est volumineux et pèse 2k,175; extérieurement, il paraît congestionné, avec des marbrures, dont plusieurs sont manifestement ecchymotiques. Quelques taches jaunes, au nombre de huit à dix, sont appréciables sous la capsule de Glisson. En fendant avec précaution le foie, nous trouvons trois abcès principaux, un très-grand, et les deux autres moindres. Le premier est situé dans le lobe droit, séparé de l'extérieur par une couche de tissu hépatique épaisse de trois centimètres; il est,

rempli d'un pus verdâtre, sanieux, et peut loger facilement le poing fermé; les deux autres sont du volume d'une noix et siégent, l'un au-dessus de l'éminence porte antérieure, l'autre au milieu du lobe gauche.

Le pus renfermé dans les cavités est granuleux; les parois de l'abcès sont revêtues de prolongements filamenteux et villeux sur divers points. Dans d'autres, une surface assez lisse offre un aspect membraniforme; sous l'eau, on y observe même des traînées vasculaires, qui paraissent de nouvelle formation. La couleur est grisâtre, avec des parties d'un jaune plus ou moins foncé et verdâtre.

Le pus, examiné au microscope, montre des leucocytes assez nombreux, dans lesquels on reconnaît des noyaux par l'action de l'acide acétique : beaucoup sont granuleux; il y a, de plus, une grande quantité de graisse et de granulations fines, réfractant fortement la lumière, solubles dans l'éther, mais les plus petites résistent à son action.

Le tissu du foie, examiné sur des coupes minces dans la glycérine, à divers grossissements, est conservé dans son arrangement ordinaire, mais les veinules centrales des lobules sont agrandies. Contre les parois de l'abcès, les lobules ont une quantité plus grande de tissu conjonctif ou lamineux, bien apercevable autour d'eux (inflammation cirrhotique).

Les parois des divisions de la veine porte de divers calibres sont épaissies au voisinage des abcès; les veines, fendues et poursuivies avec soin, n'offrent pas d'inflammation notable. La vésicule et les canaux biliaires ne renferment ni calculs, ni concrétions d'aucune sorte.

L'intestin grêle, fendu, ne présente pas d'altération; mais le gros intestin offre des lésions reconnaissables, d'entérite chronique. Le malade avait dit ne pas avoir eu la dyssenterie.

Le siége le plus ordinaire des abcès du foie est le lobe droit; le tissu hépatique est ramolli et infiltré de liquide séro-granuleux; la collection renferme un pus parfois coloré en violet sale par le sang (j'en ai vu un exemple à la suite d'un coup de tampon d'un wagon de chemin de fer, dans un abcès par traumatisme), ou bien rendu verdâtre par les pigments biliaires. Une couche épaisse, granuleuse et parfois même fibrillaire, néo-hyménique, entoure, dit-on, l'abcès ancien.

Enfin, quand l'abcès guérit par résorption du liquide, les parties internes, leucocytes et cellules granuleuses, peuvent former une matière caséiforme, parfois encroûtée de sels calcaires. Peut-être faut-il souvent rapporter ces collections caséeuses à des gommes syphilitiques, à des syphilomes calcifiés. Le pourtour de l'abcès se rétracte, et il y a, en définitive, des dépressions avec irradiations fibreuses et cicatrices étoilées. La perforation de l'abcès est fréquente, et le pus a été observé sur bien des points de l'organisme : le pus s'épanche dans la cavité abdominale, quand des adhérences péritonéales ne se sont pas établies; si elles existent, la collection purulente traverse les parois abdominales et s'écoule au dehors. Dans d'autres cas, le pus peut se frayer un passage à travers le diaphragme,

être versé dans la plèvre, ou être évacué par les bronches (vomique hépatique); on a constaté l'ouverture des abcès du foie dans l'estomac, le duodénum, dans l'intestin grêle et gros. Enfin, on a vu le pus arriver dans le péricarde, dans la veine porte, la veine cave inférieure, le bassinet du rein droit, etc. Il reste ou non des fistules hépatiques, après ces ouvertures d'abcès par des points divers.

Les abcès du foie, petits et grands, diffèrent beaucoup, d'après leurs causes, et un abcès par traumatisme ne ressemble pas à l'abcès dit métastatique, à celui qui résulte d'une inflammation des veines porte, etc. Le moment est venu de jeter un coup d'œil sur cette étiologie très-intéressante.

Dans les traumatismes provoqués expérimentalement, quand, par exemple, des aiguilles sont enfoncées dans le foie, Koster a constaté une zone d'infiltration autour des vaisseaux sanguins, une gaîne de leucocytes enveloppe les capillaires porte et se répand autour. Le parenchyme du foie est gonflé, les cellules sont granuleuses, mais non divisées, ni en multiplication.

Dans les abcès deutéropathiques, dits métastatiques, causés par les opérations chirurgicales, les infections typhiques, puerpérales, etc., on voit primitivement une tache rouge, comme une petite ecchymose, et sur ce point rouge, comprenant tout un acinus rempli de sang, apparaît une teinte blanchâtre due à une gouttelette de pus. On a admis, dans l'abcès métastatique, qu'une coagulation se produisait (théorie de la double phlébite de Cruveilhier, thrombose), et que, derrière elle, la circulation s'arrêtait : il se formait ainsi un point d'inflammation par destruction du tissu hépatique, la zone ischémiée autour de ce point étant suivie d'une apparition de leucocytes qui compriment et détruisent les cellules des acini, d'abord gonflées, puis granuleuses.

Liebermeister croyait que le tissu conjonctif ou lamineux, fin et interlobulaire, fournissait le pus ; les partisans de la doctrine de Conheim le font apparaître à la suite de la sortie des globules blancs à travers les vaisseaux, et nous retrouverons ces théories en traitant de l'inflammation.

Les abcès dus à la pyémie et qui sont très-petits, à peine visibles à leur début, s'accroissent peu après ; les points de suppuration se réunissent à ceux qui les approchent et finalement ils constituent de la sorte des abcès anfractueux.

De ce qui précède il résulte que, si la doctrine de la thrombose peut être soutenue, celle de l'embolie n'est pas aussi satisfaisante pour expliquer l'origine du caillot migrateur, ou embolus. Une plaie de tête, ou une plaie des membres avec caillot dans une veinule, devrait être suivie du transport de ce caillot dans l'oreillette et le ventricule droits, puis dans l'artère et la veine pulmonaire, enfin dans le cœur gauche et l'artère

hépatique. On voit quel long trajet et quelle puissance de sélection du foie il faut admettre pour que l'abcès ait lieu ici et non dans le poumon traversé. Les seules embolies probables sont celles des radicules intestinales ou celles de la veine porte. Une autre considération a été invoquée récemment pour expliquer les abcès métastatiques : l'introduction de germes, de spores ou d'organismes microscopiques se trouvant dans le sang et s'arrêtant dans le foie, où la circulation est ralentie, car la circulation hépatique est comprise entre de gros troncs veineux. C'est une donnée à vérifier dans ce sujet difficile et obscur.

Des abcès du foie reconnaissent sûrement pour causes déterminantes les thromboses ou phlébites suppuratives porte, soit capillaires et de petit calibre, soit de gros calibre (Pyléphlébite).

Enfin, les abcès biliaires proprement dits résultent d'une inflammation de la muqueuse des vaisseaux biliaires, et reconnaissent pour cause ordinaire la présence de calculs biliaires soit petits, soit volumineux. Les canaux hépatiques pleins de liquide purulent sont béants à la coupe du foie, tantôt avec conservation des parois, tantôt avec destruction de celles-ci et épanchement du pus dans le parenchyme hépatique (voyez Calculs biliaires).

J. Bouillaud, Abcès enkystés du foie, etc. (Arch. gén. de médecine, t. IX, p. 542, 1825). — A. Louis, Recherches anatomo-pathologiques, etc., 1826. — Pinault, Abcès du foie (Archiv. gén. de médecine, t. XVI, p. 131, 1828). — Haspel, Sur les abcès du foie (Recueil des mémoires de médecine militaire, etc., 1843). — J. Cruveilhier, Anatomie pathologique du corps humain, liv. XI et XVI, 1839, in-folio. — Catteloup, Des maladies du foie en Algérie (Recueil des mém. de méd. militaire, 1845). — E.-L. Ormerod, Suppurative inflammation of the Liver, etc. (The Lancet, p. 591, 1846). — Cambay, Traité des maladies des pays chauds. Paris, 1847. — Haspel, Maladies de l'Algérie. Paris, 1850-52. — Budd, On the Diseases of the Liver. London, 1851. — A. Laboulbène, Hépatite suppurée lobulaire avec cirrhose générale (Comptes rendus et Mémoires de la Société de Biologie, t. III, p. 25, mars 1851). — Dutroulau, Mémoire sur l'hépatite des pays chauds et les abcès du foie (Mémoires de l'Académie de médecine, t. XX, p. 207, 1856). — Rouis, Recherches sur les suppurations endémiques du foie, d'après des observations recueillies dans le nord de l'Afrique. Paris, 1860, in-8. — Marroin, Abcès du foie (Archives générales de médecine, 1862). — De Ranse, Hépatite aiguë, terminée par suppuration (Gazette des hôpitaux, 1867). — Dutroulau, Traité des maladies des Européens dans les pays chauds. 2e édit., Paris, 1868. — Rigal, Note sur un cas de périhépatite suppurée primitive, etc. (Union médicale, n° 134, 1874). — Dubain, Essai sur l'hépatite suppurée de nos climats. Thèse de Paris, n° 110, 1876. — Fr.-Th. Frerichs, Traité pratique des maladies du foie, traduction française, 3e édition, 1877.

3. — Hépatites interstitielles. — Scléroses, Cirrhoses du foie.

Anatomiquement, les hépatites interstitielles, scléroses ou cirrhoses hépatiques, sont constituées par une néoformation de tissu embryonnaire ou conjonctif, pouvant passer à l'état fibrillaire ou lamineux. On constate

facilement, à l'œil nu, la production du tissu néoplasique dans les degrés avancés de sclérose ou cirrhose, car elle donne au foie une consistance, une dureté anormales : la surface de l'organe est granuleuse ou mamelonnée (*hepar mammosum* de Morgagni).

Le terme de cirrhose, donné par Laennec (χιῤῥός, jaune roux), vient de la coloration du foie dans la plupart des cas de cirrhose ordinaire, mais cette couleur est loin d'être constante. Le terme de sclérose fibreuse ou lamineuse est préférable. La cirrhose, dans l'idée de Laennec, consistait en un tissu de production nouvelle, sorte de parasite surajouté au foie ; il est surabondamment démontré que les prétendus grains jaunes de la cirrhose ne sont qu'une modification du tissu hépatique normal.

L'étude de la cirrhose est encore loin d'être complète. On connaît bien l'hépatite interstitielle atrophique, la cirrhose granuleuse de Laennec, mais d'autres formes de cirrhose, celle dite hypertrophique, celle qui s'accompagne d'ictère, ne sont pas aussi nettement établies.

Je donnerai d'abord une idée de la *cirrhose* ou *hépatite interstitielle circonscrite* ou *partielle*, puis je passerai à la description de la *cirrhose généralisée* ou *totale*.

Les *cirrhoses partielles* consistent en une hépatite interstitielle provo-



Fig. 61. — Cirrhose du foie, période initiale *.

quée secondairement autour des tumeurs diverses de la glande hépatique, qu'il y ait collection liquide (abcès, kyste hydatique), ou bien un néoplasme solide (gommes syphilitiques, tubercules, etc.).

Quand le foie est le siége de dégénérescences amyloïde ou pigmentaire,

* Fig. 61. — Cirrhose du foie, à la première période. *a*, vaisseau interlobulaire entouré de cellules jeunes et de noyaux ; *v*, *v*, veines centrales lobulaires. Grossissement, 300 diamètres. (Rindfleisch, *Histologie*.)

ou que les vaisseaux, tant sanguins que biliaires, sont enflammés, cette inflammation, passant au tissu voisin, produit une cirrhose périphérique d'abord partielle, et pouvant demeurer telle ou se généraliser.

Dans les premiers degrés de la cirrhose partielle, on remarque autour des vaisseaux, surtout dans les rameaux interlobulaires porte, une accumulation de jeunes cellules de formation nouvelle qui entourent ces vaisseaux, comme dans la suppuration. De plus, aux points où plus de deux lobules se touchent, le tissu embryoplastique prend une forme circulaire, tantôt allongée, tantôt ramifiée. Je donne une idée nette de cette disposition par la figure ci-contre (voy. fig. 61).

Ces dispositions anatomiques de la cirrhose à son début peuvent être constatées aussi bien dans la cirrhose partielle que dans la cirrhose généralisée atrophique, mais dans les faits de cirrhose partielle ou limitée, il est plus facile de les apprécier.

Dans les *hépatites interstitielles généralisées* ou *cirrhoses totales*, il y a une forme qui est pour ainsi dire typique et qu'il faut décrire en premier lieu, c'est la *cirrhose ordinaire atrophique* ou *granuleuse* (cirrhose classique de Laennec).

La cirrhose généralisée, due surtout à l'abus des boissons alcooliques, affecte le foie dans son ensemble. Tout à fait au début, l'action de l'alcool

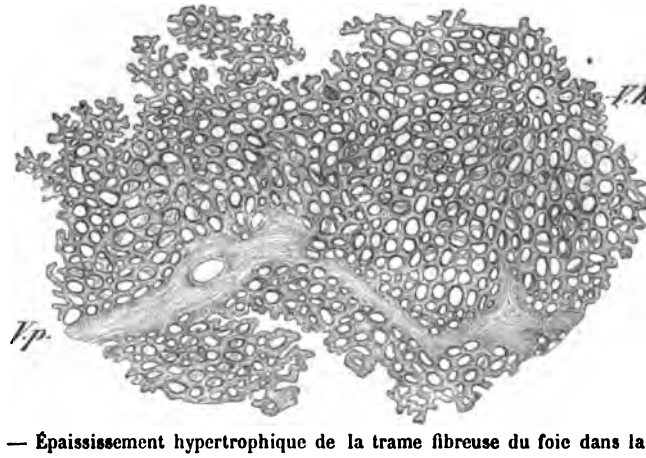

FIG. 62. — Épaississement hypertrophique de la trame fibreuse du foie dans la cirrhose alcoolique *.

qui traverse les vaisseaux porte occasionne, comme cela a été dit, la production de jeunes cellules et d'un tissu embryonnaire (voy. page 285),

* FIG. 62. — Hypertrophie des prolongements conjonctifs et lamineux de la capsule de Glisson dans la cirrhose. *v p*, veine porte ; *v h*, veine sus-hépatique intralobulaire. La préparation a été obtenue en mettant une partie du foie cirrhotique dans l'éther bouillant, qui a fait disparaître les cellules hépatiques en ne laissant que la charpente fibreuse hypertrophiée (Frerichs).

qui augmente le volume total du foie. Puis ce tissu, comparable à un tissu cicatriciel enveloppant plusieurs lobules hépatiques, se rétracte et occasionne alors la compression périphérique de plusieurs acini. Il y a donc une compression suivie d'atrophie de ces mêmes parties, composées d'un nombre plus ou moins grand d'acini du foie. Le tissu conjonctif ou lamineux, qui pénètre dans les espaces interlobulaires et qui suit même les fines divisions porte, où il reste à l'état embryoplastique et fusiforme, s'hypertrophie (fig. 62). De là un resserrement périphérique du tissu de nouvelle formation qui finit par effacer le calibre des vaisseaux capillaires porte, et ces vaisseaux ne peuvent plus être injectés.

A l'œil nu, la cirrhose générale alcoolique est reconnaissable par les granulations de la surface ainsi que de l'intérieur du foie, et à une atrophie de la glande hépatique. Les grains cirrhotiques varient pour le volume, d'un grain de mil à un pois et même plus ; entre les granulations est un tissu blanchâtre ou grisâtre, dur, élastique, très-résistant. La coupe est jaunâtre avec des traînées fibreuses.

Homme, quarante-cinq ans, mort à l'hôpital Necker. Habitudes anciennes d'ivrognerie, avouées par le malade; ascite considérable, contrastant avec la maigreur de la face et du tronc.

L'abdomen étant ouvert, il s'écoule une sérosité citrine. Le foie est rapetissé et granuleux, la membrane péritonéale épaissie. Les dimensions du foie, dans son étendue transversale, sont de 25 centimètres, et sa largeur de 19 centimètres et demi. Il est dur, avec une élasticité marquée; le doigt ne s'y enfonce point. On ne peut le déchirer, ni le couper facilement.

La surface est arrondie, granuleuse dans son ensemble, inégale, avec des granulations ou des mamelons de volume variable, mais ne dépassant pas le volume d'un pois ordinaire.

A la coupe, je trouve des grains jaunâtres, inégaux comme ceux de la surface, séparés les uns des autres par un tissu fibreux, grisâtre, élastique. Les granulations les plus grosses, facilement énucléables et retirées de leur gangue, sont manifestement formées de plusieurs acini hépatiques reconnaissables, à la coupe, sans microscope; les granulations les plus petites paraissent formées, au contraire, d'un seul lobule.

Veine porte paraissant à l'état normal dans l'intérieur et sans caillots; vésicule du fiel avec une bile épaisse, d'un vert foncé, brunâtre. Rate un peu hypertrophiée, de 15 centimètres de haut, ferme, résistante. Pancréas non induré.

L'estomac est mamelonné; l'intestin grêle et le cæcum avec la muqueuse épaissie, arborisée et un peu ardoisée.

A l'examen microscopique, sur une coupe fraîche et à un faible grossissement, je trouve les granulations grosses et moyennes, formées de petits lobules ou acini enveloppés d'un tissu conjonctif ou lamineux, qui les pénètre et les dissocie, en formant des groupes plus ou moins nombreux. Les granulations petites sont

composées d'un seul lobule, et les moindres résultent de l'atrophie par compression d'un lobule unique, amoindri de la sorte.

Avec un plus fort grossissement, je constate que le tissu de formation nouvelle a dissocié les petites granulations et pénétré même dans les rangs des cellules hépatiques. Les fibres lamineuses sont des plus manifestes. Sur plusieurs lobules déformés, les veines centrales sont encore apercevables.

Les veinules extralobulaires sont rares ; la plupart sont comprimées, ou bien on n'en trouve plus de traces (fig. 63).

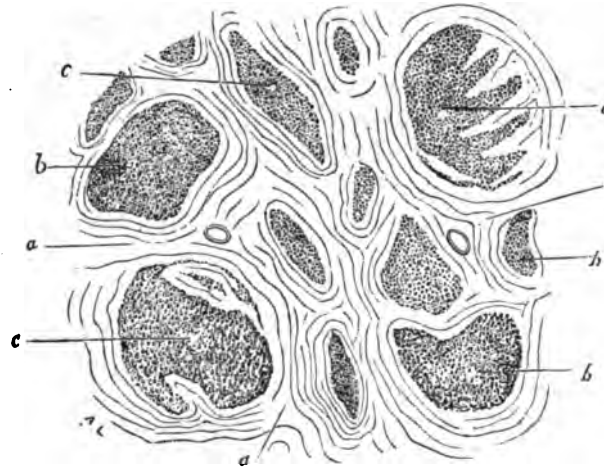

FIG. 63. — Cirrhose atrophique *.

Lancereaux a cru pouvoir admettre (1) que dans la cirrhose hépatique il y avait différentes formes tenant à la nature même de l'excitant phlegmasique. Pour lui, les boissons alcooliques, la syphilis, le miasme paludéen, détermineraient des cirrhoses spéciales : la cirrhose alcoolique envahit le foie tout entier, le rend granuleux ; la cirrhose syphilitique est partielle, inégalement répartie, elle déforme le foie, dont la surface est inégale et à larges bosselures ; la cirrhose paludéenne augmente le volume de la glande, lui laisse un aspect lisse ou peu granulé, sans atrophie consécutive bien manifeste. Je n'ai pas constaté avec les faits que j'ai observés la preuve des idées de Lancereaux, la mélanémie palustre n'est pas une cause de cirrhose au même titre que l'alcool et produit plutôt une cirrhose hypertrophique non granuleuse ; la syphilis ne déter-

* FIG. 63. — Cirrhose atrophique. *a, a, a,* tissu lamineux ou conjonctif de nouvelle formation, entourant les lobules hépatiques isolés, les pénétrant et les atrophiant par compression, *b, b, b,* lobules ou acini déformés de diverses manières ; *c, c, c,* veines intralobulaires. Grossissement, 60 diamètres.

(1) LANCEREAUX, *Atlas d'anatomie pathologique*, texte, p. 5 et suiv. 1871.

mine pas seulement une cirrhose à gros noyaux séparés, car, dans la syphilis des nouveau-nés, j'ai trouvé deux fois à l'hôpital Necker de la cirrhose très-éparse, généralisée dans le tissu du foie et paraissant débuter par des groupes d'acini, ou par l'acinus lui-même.

Dans le groupe des scléroses ou cirrhoses hépatiques, plusieurs divisions ont été proposées par les auteurs; telles sont : la cirrhose hypertrophique, la cirrhose glabre (nom bizarre et inexact donné par Klebs, car *glabre* signifie *sans poils*, et il n'y a point de cirrhose à production pileuse ou piliforme), ou la cirrhose lisse à la surface du foie et non granuleuse.

Il est incontestable que dans plusieurs hypertrophies du foie, même considérables, cet organe a conservé un aspect et une forme ordinaires, sans granulations, avec une surface lisse. Cependant, la coupe et les préparations montrent que le tissu conjonctif ou lamineux est épaissi, augmenté, que la consistance de la glande hépatique est plus forte. Dans ces cas, il est plus difficile de déchirer la substance du foie que dans l'état normal. La difficulté n'est pas de reconnaître le premier degré de la cirrhose dans cette hypertrophie, mais de classer certains faits très-nets, très-particuliers, où le foie ne diminue point, en un mot, ne s'atrophie pas en devenant granuleux, après s'être d'abord hypertrophié ou accru en volume. De plus, dans un nombre d'observations déjà important, il a été noté que ces hypertrophies cirrhotiques s'accompagnent d'ictère, tandis que l'ictère est exceptionnel dans la cirrhose de Laennec. Que faut-il conclure en définitive de la *cirrhose hypertrophique?* A mon avis, elle serait de deux sortes : dans un premier groupe, on trouve les cirrhoses qui deviennent atrophiques après avoir été légèrement hypertrophiques au début, et dans le second groupe viennent se placer des cirrhoses restant constamment avec une augmentation du foie, non granuleuses à la mort du malade, s'accompagnant d'ictère (1), et sur lesquelles de nouvelles recherches ont besoin d'être faites. Dans ces dernières rentreraient les cirrhoses palustres de Lancereaux. Les canaux biliaires sont très-appréciables, augmentés de volume dans les cirrhoses hypertrophiques, et, pour dire toute ma pensée, les premières, ou cirrhoses atrophiques, seraient des altérations du foie liées à la compression des vaisseaux porte, les secondes tiendraient plutôt à une phlegmasie venue des canaux sécréteurs de la bile. Je fais des réserves sur les terminaisons des derniers canalicules biliaires chez l'homme, car j'ai beaucoup de tendance à admettre la séparation des fonctions glycogénique et biliaire du foie, avec des canalicules biliaires ne s'abouchant pas avec les cellules hépatiques proprement dites.

(1) Voyez la bibliographie de la *Cirrhose hypertrophique* et aussi : *Canaux biliaires, inflammation.*

Les divers aspects de cirrhoses lisses (appelées glabres par Klebs), tiennent à la configuration du péritoine et de la membrane séreuse de Glisson hypertrophiée, il en sera question plus bas (voy. Périhépatite).

Quoi qu'il en soit de ces diverses formes de la cirrhose, l'état des vaisseaux du foie est important à noter. Les veinules porte extra et intralobulaires sont d'abord dilatées, surtout celles de l'intérieur des lobules : en certains points on dirait une tumeur érectile, une sorte d'angiome. Des vaisseaux de formation nouvelle se produisent même dans le tissu embryoplastique ou embryonnaire dans les premiers stades de la cirrhose, vaisseaux dépourvus de parois et creusés dans la substance même interlobulaire néoplasique.

Mais, plus tard, la compression de ce même tissu perdant ses vaisseaux et se rétractant pour se nourrir sous le moindre volume, agit sur les veinules porte et même, finalement, sur les radicules terminales de l'artère hépatique, lesquelles résistent en dernier lieu. De là, une ascite symptomatique et le développement de veines porte accessoires (1), ainsi que le retour du sang dans la veine cave inférieure par toutes les anastomoses des veines voisines, telles que la veine du ligament falciforme du foie, les sous-cutanées de l'abdomen et les veines mammaires internes.

Dans la cirrhose atrophique, l'ictère n'est pas fréquent; il l'est au contraire dans la cirrhose hypertrophique non granuleuse : cela me paraît tenir à ce que, dans le premier cas, les vaisseaux biliaires sont libres en partie et que le foie glycogène est surtout atteint, et en ce que, dans la seconde, le foie biliaire est plus particulièrement en cause.

Enfin, dans la cirrhose atrophique, les cellules du foie sont altérées par compression; car beaucoup de cellules sont normales, et quand elles ont subi une pression forte, elles s'atrophient. On les trouve souvent granuleuses, avec un ou deux noyaux et des granulations protéiques ou même graisseuses. Quant au pigment biliaire qui les pénètre incontestablement dans plusieurs circonstances, je crois qu'il s'agit d'une transsudation de matière biliaire et non d'une rétention des éléments de la bile; j'ai déjà dit que les cellules ordinaires du foie me paraissent glycogènes et non chargées de sécréter la bile proprement dite.

En résumé, dans la cirrhose ordinaire, le foie peut, au début, être plus volumineux; mais bientôt il diminue dans tous ses diamètres, devient globuleux, sa consistance est ferme, il est dur, rigide, à granulations plus ou moins développées. Des groupes d'acini, et parfois chaque acinus, sont entourés et séparés par le tissu embryoplastique, ou fibreux hypertrophié. Les voies biliaires sont libres. On a voulu distinguer l'induration

(1) Sappey, *Bulletin de l'Académie de médecine*, séance du 8 mars 1859.

du foie de la cirrhose; mais cela est impossible, car, au fond, la lésion est identique et constitue l'hypertrophie de la charpente conjonctive du foie (voy. fig. 62).

Quant aux cellules elles-mêmes, tantôt intactes mais comprimées, plus souvent granuleuses ou graisseuses, parfois amyloïdes, il n'y a point de lésion qui leur soit spéciale : elles sont atrophiées par un tissu qui les enserre. Les branches de la veine porte, qui se réduisent en ramuscules, sont dilatées; tandis que les derniers capillaires afférents interlobulaires sont comprimés et atrophiés; l'artère hépatique est dilatée; les veinules et les veines sus-hépatiques sont peu ou point altérées.

Dans la cirrhose hypertrophique, ou avec hépatomégalie, le foie est jaunâtre, augmenté dans toutes ses dimensions, plus résistant à la pression; la surface est lisse, sans proéminences étalées, sans granulations, l'hyperhémie facile à constater. Il y a certaines parties graisseuses, parfois un aspect de foie cardiaque; au centre, l'acinus est rouge, mais les canalicules biliaires sont plus dilatés et entourés d'une zone, ou manchon fuso-cellulaire, embryo-plastique et conjonctive. Dans certains cas, il y a de la stéatose ou de la pigmentation. Ce qui frappe l'attention, dans la cirrhose hypertrophique avec ictère, c'est l'état de dilatation des canalicules biliaires.

L'hépatite à grosses granulations (foie lobé, foie bothryoïde) peut encore être constatée dans la syphilis : des nodules volumineux apparaissent, résultant de la production néoplasique d'un tissu embryonnaire, passant à l'état fuso-cellulaire et plus tard fibreux. De plus, dans la syphilis du foie, on trouve des productions gommeuses et de l'hépatite interstitielle, une sclérose parfois toute spéciale (Voy. Syphilis du foie).

Sclérose. Cirrhose. — MORGAGNI, De sedibus et causis morborum. Epist. XXXV et XXXVIII. — BICHAT, Dernier cours sur l'anatomie pathologique, publié par P.-A. Béclard, p. 188-190, 1826. — LAENNEC, Traité de l'auscultation médiate. 1re édition, obs. 25, 29, 36. — BOULLAND (Aug.), Considérations sur un point d'anatomie pathologique du foie (Mémoires de la Société médicale d'émulation, 1826, t. IX, p. 170). — ANDRAL (G.), Précis d'anatomie pathologique, t. II, 2e partie, p. 583, 1829. — KIERNAN, Philosophical transactions, 1833. — HALLMANN, De cirrhosi hepatis. Berolini, 1839. — BECQUEREL, Recherches anatomo-pathologiques sur la cirrhose du foie (Archives générales de médecine, avril 1840). — GUBLER (A.), Bulletin de la Société anatomique, juillet et août 1848 et mars 1849. Thèse d'agrégation, 1853. — J. CRUVEILHIER, Anatomie pathologique du corps humain, livr. XII, pl. I, et Traité d'anatomie pathologique générale, t. III, p. 210, 1856. — SAPPEY, Recherches sur un point d'anatomie pathologique relatif à l'histoire de la cirrhose (Bulletin de l'Académie de médecine, 1859, t. XXIV, p. 596. Rapport par Charles Robin (Ibid., t. XXIV, p. 943). — OPPOLZER, Bemerkungen über die granulirte Leber (Prager Vierteljahrsschrift für die praktische Heilkunde, t. III, p.17, 1844). — WAGNER, Die granulirte Induration der Leber (Archiv für Heilkunde, 1862). — OPPOLZER, Chronische Leberatrophie (Allgem. Wiener medic. Zeitung, 1866). — KLEBS, Handbuch der path. Anatomie, 1868-1873. — V. CORNIL, Note pour servir à l'histoire de la cirrhose hépatiqu Archives de physiologie normale et pathologique, mars 1874 et Bulletin de l'Académie de médecine, 4 novembre 1873). — CORNIL et RANVIER, Manuel d'histologie pathologique, p. 187, 1 et 908, 1869-1876.

Cirrhose hypertrophique. — MESNET, Note sur un cas de cirrhose avec hypertrophie du foie

(Union médicale, 1849). — A. Ollivier, Observations de cirrhose hypertrophique du foie d'origine alcoolique (Comptes rendus de la Société de biologie, 1866). — Gee, Cirrhotic enlargemen of the Liver (St-Bartholomew's hospital Reports, 1869). — P. Olivier, Sur la cirrhose hypertrophique (Union médicale, 1871). — Lecourtois, Hépatite interstitielle d'une forme particulière, avec caillots dans les ramifications de la veine porte (Bulletin de la Société anatomique de Paris, 2e série, t. XVI, p. 13, 1872). — Charcot, Cours fait à la Faculté en 1873 (Progrès médical, 1873-74). — G. Hayem, Contribution à l'étude de l'hépatite interstitielle chronique avec hypertrophie (Archives de physiologie normale et pathologique, janvier 1874). — J. Cazalis, Deux observations de cirrhose du foie chez l'enfant (Bulletin de la Société anatomique de Paris, p. 878, 1874). — Cervesato, Deux cas de cirrhose hépatique avec thrombose de la veine porte (Gaz. med. Ital., Prov. Venete, 1874). — Hanot, Sur une nouvelle forme de cirrhose hypertrophique du foie. Thèse de Paris, n° 466, 1875. — Charcot et Gombault, Altérations du foie consécutives à la ligature du canal cholédoque (Archives de physiologie normale et pathologique, p. 272, 1876). — Charcot et Gombault, Contributions à l'étude anatomique des différentes formes de la cirrhose du foie (Archives de physiologie norm. et path., 2e série, t. III, p. 453, avec pl., 1876).

4. — Périhépatite.

La *périhépatite* consiste dans l'inflammation du péritoine, et surtout de la capsule propre ou capsule de Glisson; elle a lieu dans un grand nombre de maladies du foie, et jamais elle n'est plus évidente, pour toute l'étendue de la glande, que dans la cirrhose alcoolique.

Les épaississements, les adhérences de la périhépatite ont lieu sur la face convexe ou vers le hile; elles se produisent dans les péritonites hépatiques adhésives, dans les applications de caustiques pour arriver aux collections liquides du foie, dans les cas de tuberculose, de cancer ou épithéliome superficiel, etc. Tantôt on trouve des pseudhymènes, tantôt des néohymènes bien formées.

La surface du foie est épaissie, blanchâtre ou jaunâtre; très-souvent on voit des prolongements frangés ou des sortes de végétations péritonéales, lamelliformes, pédiculées ou non.

Les pseudhymènes récentes sont lisses, gélatiniformes ou bien imbibées de liquides d'ascite, tantôt avec des taches sanguinolentes ou du pigment ardoisé.

La résistance du tissu périhépatique varie; parfois assez mollasse, il est souvent résistant comme du caoutchouc, et la trame alvéolaire profonde et épaissie, vient s'unir à la périhépatite superficielle.

Dans toutes les cirrhoses, il y a de la périhépatite; aussi ne faut-il pas vouloir séparer trop exactement des lésions qui sont associées, et qui ne peuvent être décrites que d'une manière artificielle.

La périhépatite existe presque toujours à la surface des abcès superficiels et des lésions des voies biliaires terminales (vésicule biliaire et canaux du hile du foie).

Dans certaines cirrhoses, la périhépatite occasionne ou accompagne des déformations extraordinaires. J'en donne un exemple dans les figures 64 et 65.

Fig. 64. — Foie cirrhosé et lobulé, périhépatite considérable *.

Fig. 65. — Le même foie cirrhosé et lobulé, avec périhépatite **.

Hypertrophies et atrophies du foie.

1. — Hypertrophies hépatiques.

Ainsi que je le dirai plus bas, le terme hypertrophie, désignant l'augmentation de volume du foie, s'applique à un grand nombre d'états anatomiques différents; il est même utile de discuter l'existence de l'*hypertrophie vraie* des éléments du foie, c'est-à-dire l'augmentation de volume ou de nombre des cellules hépatiques.

Frerichs (1) n'hésite pas à admettre que le foie peut être tuméfié par ses propres cellules atteignant le double ou le triple des dimensions normales, contenant deux et quelquefois trois noyaux volumineux, et que les lobules hépatiques ont grossi proportionnellement à l'accroissement de leurs cellules. Dans d'autres circonstances, le même auteur dit avoir observé des cellules petites, rondes, pâles, intimement unies entre elles, munies d'un noyau volumineux et d'un contenu transparent ou seulement un peu trouble; il existe, en outre, dit-il, un grand nombre de noyaux granuleux, de forme ronde et ovale. Cette jeune génération cellulaire formait parfois la plus grande partie du parenchyme hépatique.

* Fig. 64. — Foie cirrhosé et divisé en lobules, vu par sa face supérieure (Frerichs).

** Fig. 65. — Le même foie que dans la figure précédente 64, vu par la face inférieure (Frerichs).

(1) F. Th. Frerichs, *Traité pratique des maladies du foie*, 3e édition. Paris, 1877, p. 554.

Le fait de l'augmentation de volume des éléments cellulaires ou des cellules hépatiques (hypertrophie véritable, hyperplasie) et celui de leur augmentation de nombre (hypergenèse) est moins nettement appréciable dans le foie que dans le cœur. Cette question sera élucidée à propos de ce dernier ogane; toutefois l'hypertrophie vraie du foie me paraît devoir être admise. Les conditions de sa production sont obscures, mal connues encore, liées parfois à une atrophie de certaines portions, avec d'autres points en tuméfaction vraie des cellules; on l'observe encore dans le diabète sucré, la leucocythémie, les maladies palustres. La congestion de l'organe ne produit pas l'augmentation de volume des cellules, comme on serait porté à le penser.

A côté de cette hypertrophie ou hyperplasie vraie et rare, viennent se placer les *états hypertrophiques*, qui ne peuvent être compris dans une description générale. Les mots d'hépato-mégalie, d'intumescence, d'hypertrophie mégalique du foie, n'indiquent rien d'autre que le volume exagéré de l'organe hépatique, sans préciser les dimensions réellement augmentées des éléments anatomiques propres et cellulaires. Certains états qu'on regarde comme hypertrophiques, tenant à une forte congestion par exemple, sont, en réalité, atrophiques et avec une diminution de volume des cellules; d'autres, tels que les néoplasmes, ne constituent qu'une apparence d'hypertrophie, tandis que beaucoup d'éléments glandulaires ont disparu.

De tout cela il résulte que l'hypertrophie peut être vraie ou fausse, et, de plus, dans cette dernière, constituée par les états hypertrophiques, par l'hépato-mégalie, on doit reconnaître et apprécier attentivement plusieurs formes d'une grande utilité pratique.

Dans l'état normal, le foie de l'adulte s'élève jusqu'à la cinquième ou sixième côte, par sa partie supérieure convexe, et le bord inférieur ou antérieur, dirigé de bas en haut et de droite à gauche, se trouve situé entre le rebord des fausses côtes et le gros intestin (Sappey).

Dès que le foie dépasse ces dimensions, il est mégalique ou agrandi de volume, quelle qu'en soit la cause. Sur le vivant, par la percussion, et à première vue dès l'ouverture du cadavre, la figure 66 fournira des données importantes pour les états hypertrophiques du foie. Les lignes II et V indiquent le foie normal. Le foie dont la limite inférieure (ligne VI) passe au-dessus de l'ombilic est ordinairement gras; la ligne VII s'élevant obliquement par l'ombilic est celle que l'on trouve avec le foie amyloïde; enfin, la limite inférieure VIII se rapporte au foie palustre, à la leucocythémie, surtout à l'épithéliome. Ce dernier néoplasme refoule le diaphragme en haut jusqu'à la ligne I des états hypertrophiques les plus prononcés et dépasse le bord inférieur de la cinquième côte (voy. fig. 66).

Après cette revue abrégée des fausses hypertrophies, d'agrandissement de volume, en dehors des éléments cellulaires normaux du foie, il convient de regarder comme les plus ordinaires : l'hypertrophie congestive ou

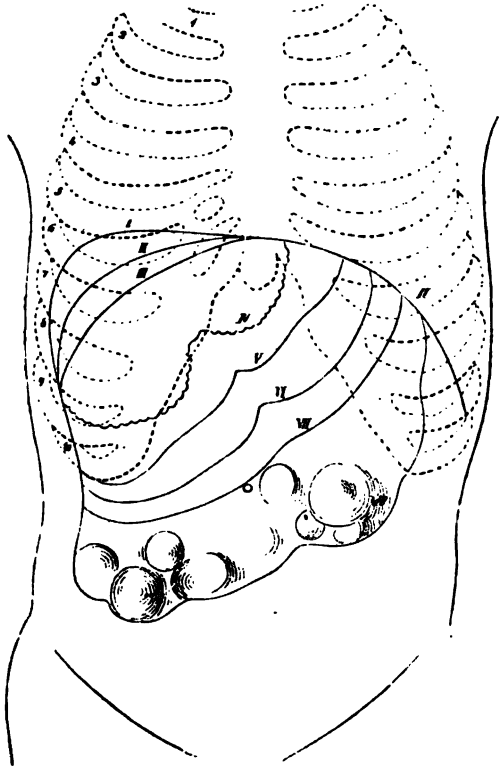

Fig. 66. — Dimensions du foie dans plusieurs états hypertrophiques *.

hyperhémie du foie, le foie agrandi dans tous ses diamètres et à bords arrondis de la cirrhose ordinaire granuleuse, les foies gras, palustres, amyloïdes, et surtout les foies à épithéliomes ou cancers du foie.

* Fig. 66. — Dimensions du foie à l'état normal et dans divers états hypertrophiques.

La ligne II indique la position normale du diaphragme, la ligne III, la ligne de matité supérieure et la ligne V, la limite inférieure du foie normal.

La ligne IV montre la rétraction du foie dans la cirrhose atrophique ou granuleuse; la ligne VII, la limite agrandie du foie amyloïde, enfin le rebord VIII est commun au foie palustre, à la leucocythémie et surtout à l'épithéliome ou cancer hépatique. La ligne I montre la position du diaphragme au maximum des états hypertrophiques du foie (figure schématique).

2. — Atrophies du foie.

L'atrophie du foie, ou ses états atrophiques, répondent, en sens inverse, à ce qui vient d'être dit pour l'état opposé d'hypertrophie vraie ou fausse.

L'*atrophie du foie* est réelle, après une oblitération vasculaire complète, une ischémie, du reste, rare dans le foie, où la circulation se supplée facilement par des voies collatérales. L'atrophie est marquée au voisinage immédiat des tumeurs solides ou liquides, des gommes et autres produits néoplasiques qui étouffent les éléments normaux cellulaires, dans les cirrhoses et scléroses, etc.

L'atrophie est caractérisée par la condensation et l'aplatissement des cellules hépatiques, dont la masse constituante, peu ferme à l'état normal, est facile à modifier dans la forme. De plus, le contenu des cellules est plus foncé en couleur et renferme des granulations jaunâtres, parfois brunâtres. Le foie est réduit en masse dans toutes ses dimensions ; la capsule de Glisson est plissée ou ridée, mais la charpente fibreuse du foie n'est pas hypertrophiée ; seulement, les cellules faisant en grande partie défaut, la consistance est augmentée.

Cette altération des cellules hépatiques constitue l'atrophie réelle et observable chez les malades qui succombent après une nutrition insuffisant et une autophagie prolongée. Tels sont les sujets à rétrécissement œsophagien.

On a désigné sous le nom d'atrophie du foie des états fort différents : ainsi l'*atrophie rouge* résulte d'une hyperhémie ancienne ; j'en donnerai bientôt la description et la figure.

L'*atrophie jaune aiguë* répond à l'inflammation parenchymateuse (voy. p. 279) et elle n'est point caractéristique ; l'*atrophie chronique* est la cirrhose granuleuse.

Les expressions d'induration du foie et de ramollissement de cet organe n'ont plus qu'un intérêt historique ; ces termes ont perdu toute valeur et ne répondent pas à une altération spéciale ou distincte. Ainsi, dans l'atrophie jaune aiguë, dans la congestion sanguine, dans la première période de la stéatose, le foie est plus ou moins ramolli, tandis que il s'indure dans les pigmentations, les états scléreux anciens. Il faut donc renoncer à se servir des termes ramollissement et induration, qui indiquent au plus une apparence grossière, approximative, et dire : hyperhémie avec ramollissement du tissu, ou hyperhémie pigmentaire avec induration, ou bien encore cirrhose indurée.

La détermination des éléments anatomiques altérés est caractéristique, c'est là qu'est la vraie lésion à indiquer et à exprimer le plus exactement possible.

Néoplasmes et dégénérescences du foie.

Les tumeurs néoplasiques et les dégénérescences de la glande hépatique sont nombreuses; parmi les premières se voient les sarcomes, les angiomes, les lymphadénomes, les épithéliomes. Dans les dégénérescences on trouve la stéatose, la pigmentation du foie, l'amylose, la tuberculose et la syphilis hépatiques.

1. — Sarcomes du foie.

Le sarcome du foie n'a été que rarement observé et décrit; il a été confondu avec l'épithéliome ou le cancer, sous différents noms. Rokitansky regarde comme tel le cancer fasciculé de J. Muller. Frerichs a décrit un sarcome pigmenté, dont je vais donner l'observation avec les figures, et qui était réellement une production embryo-plastique ou fuso-cellulaire,

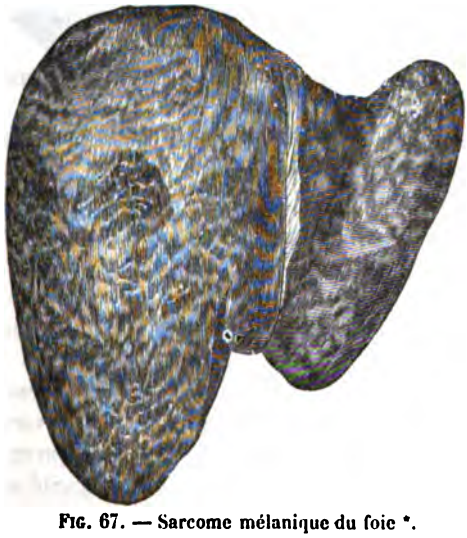

Fig. 67. — Sarcome mélanique du foie *.

avec granules de pigment dans beaucoup de cellules, produisant ainsi la coloration noire (voy. fig. 67).

* Fig. 67. — Sarcome fuso-cellulaire et mélanique du foie qui est très-hypertrophié, mais avec la forme presque normale (Frerichs).

Femme, cinquante ans; autopsie 19 heures après la mort. A l'ouverture de l'abdomen, on voit le foie, énormément développé, descendre jusque dans le bassin. Sa surface offre un grand nombre de petites tumeurs, noires et jaunes; ces tumeurs ne dépassent cependant pas le niveau des parties voisines, de sorte que la glande est complétement lisse. Le foie pèse 13 livres 3/5. Le lobe droit a 14 pouces de hauteur; le gauche, 9; le maximum d'épaisseur du lobe droit est de 5 pouces; celui du lobe gauche de 3 pouces; la longueur du lobe droit est de 9 pouces; celle du lobe gauche de 5 pouces.

On voit, à la surface lisse de l'organe, les nodus noirs et jaunes dont nous avons parlé; leur grosseur varie de celle d'un grain de chenevis à celle d'une dragée; ils sont en partie isolés et en partie réunis en groupes. Le tissu du foie, qui sépare ces nombreux dépôts, est d'un jaune clair, il présente des dessins très-déliés, qui semblent le diviser en lobules, et des stries rougeâtres, dues à l'augmentation partielle de la vascularisation. Le ligament suspenseur présente un riche réseau veineux.

La vésicule biliaire est vide; les conduits biliaires ne sont nullement comprimés.

Une coupe fraîche montre le parenchyme hépatique modérément imbibé de sang, ayant par places une teinte ictérique; sa consistance est ferme. La surface de section des tumeurs laisse suinter, par la pression, un liquide trouble, mélangé de sang, ayant, dans celles de ces tumeurs qui sont noirâtres, une teinte d'un brun foncé.

La branche gauche de la veine porte contient un caillot ancien d'une consistance molle et d'un jaune grisâtre; à ce caillot s'est réuni un autre de formation récente et d'un violet foncé.

La rate a une tache laiteuse sur sa capsule.., le parenchyme est ferme et contient peu de sang.

La muqueuse de l'estomac est teinte en jaune, injectée par places; on n'y trouve pas d'érosions; celle de l'intestin grêle offre un grand nombre de vaisseaux veineux; les follicules ne sont pas tuméfiés. Le gros intestin contient quelques fèces fermes et colorées par la bile. Le mésentère ne renferme pas de dépôts cancéreux.

Derrière le pancréas, deux glandes rétro-péritonéales, infiltrées, sont de la grosseur d'une moitié de noix et d'un blanc grisâtre..... Rien du côté des reins ni de la vessie.

L'examen microscopique fait découvrir, comme élément essentiel, dans les nodosités jaunes, des cellules de tissu conjontif de formes variées. Quelques-unes seulement se rapprochent de la forme ronde ou ovale, avec un petit noyau de $0^{mm},005 = 5\mu$ à $0^{mm},0075 = 7\mu,5$. La très-grande majorité ressemble complétement aux corpuscules effilés du tissu conjontif de formation toute récente (voyez fig. 68). Ces cellules allongées sont de longueurs diverses; une partie est munie de prolongements filamenteux très-longs et de $0^{mm},005 = 5\mu$ à $0^{mm},008 = 8\mu$ de largeur; les plus petites seules sont dépourvues de noyaux, les autres ont un noyau ovale, ou deux noyaux arrondis, en train de se séparer et accolés l'un à l'autre au milieu de la cellule. Toutes renferment un ou deux très-petits nucléoles, ayant à peine $0^{mm},002 = 2\mu$ de large.

Nulle part, dans les nombreuses préparations que nous avons examinées, nous n'avons trouvé les volumineux noyaux et corpuscules de noyaux des cellules cancéreuses ordinaires. Dans les cellules pigmentées des nodosités noirâtres, la matière colorante noire affectait la forme de petites molécules de la même couleur. En certains points, le tissu avait pris davantage le type de tissu conjonctif parfait, avec ses fibres allongées et ses corpuscules effilés, en forme de queue et sans noyaux.

Les cellules du foie sont complétement intactes, un grand nombre seulement colorées en jaune par de la matière colorante biliaire ; quelques cellules isolées contiennent une plus grande quantité de molécules graisseuses (1).

Fig. 68. — Éléments anatomiques d'un sarcome du foie *.

D'une manière générale, le sarcome est rare sur les parties où naissent les veinules porte et peut-être les sarcomes du foie, surtout les mélaniques, sont-ils exclusivement secondaires.

2. — Angiomes du foie.

Les *angiomes du foie* ont été appelés aussi tumeurs caverneuses et tumeurs érectiles hépatiques. Le foie peut renfermer un seul angiome, mais, le plus souvent, il en existe plusieurs. Le volume en est très-

(1) F. Th. Frerichs, *Traité pratique des maladies du foie*, 3e édition, 1877, page 677, Observ. LXXXVIII.

* Fig. 68. — Éléments anatomiques d'un sarcome mélanique du foie. A gauche de la figure sont des cellules fusiformes et des noyaux libres, non pigmentés ; à droite, les mêmes éléments sont remplis de granulations noires, pigmentaires. Grossissement, environ 400 diamètres (Frerichs).

variable; tantôt l'angiome est petit, du volume d'une lentille ou bien de la grosseur d'une noisette, d'une noix. Proéminent, sphérique, apercevable sous la membrane externe ou capsule de Glisson, sa couleur est rouge sombre ou noir violacé; d'autres fois il a l'apparence d'une plaque d'un rouge bleuâtre. A la coupe, on voit la tumeur placée en partie dans le foie et en partie faisant saillie; le tissu est caverneux, aréolaire, à la manière de certaines tumeurs érectiles, et entouré d'une membrane opaline ou blanchâtre. Sur des coupes, après durcissement dans l'alcool absolu, on trouve de minces cloisons de tissu lamineux ou fibreux, circonscrivant des aréoles, ou des cavités polygonales, pleines de globules rouges du sang. Des cellules plates tapissent les aréoles fibreuses; enfin, autour de la tumeur, le tissu propre, lamineux du foie est condensé et hypertrophié, comme dans l'hépatite scléreuse partielle.

Les vaisseaux alimentant les angiomes du foie paraissent provenir exclusivement des veines périlobulaires et de l'artère hépatique. Frerichs affirme les avoir injectés constamment par la veine porte. Les terminaisons des vaisseaux traversent le tissu fibreux entourant l'angiome, et se répandent dans les lacunes du tissu caverneux. Celui-ci a des mailles petites, serrées, régulières; mais la même tumeur renferme parfois des aréoles larges et sur d'autres parties, des interstices arrondis et serrés; quelquefois dans les angiomes on constate de petits amas de lobules hépatiques, avec les cellules graisseuses ou pigmentées. On a admis la présence de fibres musculaires lisses, mais je n'en ai point vu dans les deux seuls faits que j'ai examinés minutieusement; je pense qu'on a pris pour telles des fibres fusiformes embryo-plastiques des trabécules fibreuses.

3. — Lymphadénomes du foie, tumeurs leucocythémiques hépatiques.

Le foie est un organe où on rencontre les lymphadénomes, constitués par un agglomérat de petits vaisseaux entourés de globules blancs du sang, soit que ces globules se soient extravasés, soit qu'ils se soient formés autour des vaisseaux de l'acinus, à la manière d'un manchon engaînant. L'infiltration leucocythémique du foie est répandue autour des vaisseaux sur tout leur trajet; on dirait une couche épithéliale extérieure et épaissie; les veinules périphériques lobulaires sont les plus entourées par les leucocytes.

Les productions adénoïdes volumineuses sont d'un blanc un peu laiteux; entourées de parties congestionnées; elles se présentent sous forme de nodosités ou nodules grisâtres, ressemblant aux tubercules et aux nodus cancéreux, mais saillants et non rétractés. Il faut le microscope pour dis-

tinguer les lymphadénomes du foie à tissu lamineux, réticulé et à leucocytes, des épithéliomes, et parfois la distinction est des plus difficiles.

Le volume du foie est souvent très-accru dans la lymphadénie hépatique; à un degré excessif, le foie pèse 4, 5, 6 et jusqu'à 7 kilogrammes. J'ai indiqué page 295 la limite inférieure du foie hypertrophié de cette manière.

4. — Épithéliomes ou cancers du foie; adénomes.

L'*épithéliome*, ou *cancer du foie*, exceptionnellement primitif et le plus ordinairement secondaire, affecte plutôt la forme dite encéphaloïde ou mé-

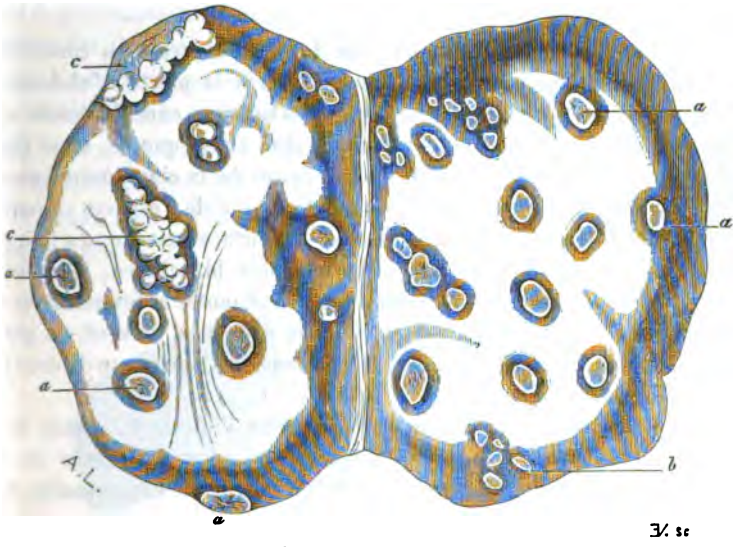

FIG. 69. — Épithéliome ou cancer du foie *.

dullaire que la forme dure ou squirrheuse. L'épithéliome cylindrique me paraît devoir être réuni à la lésion décrite sous le nom d'adénome du foie; il est rare, ainsi que les formes colloïde ou myxomateuse, mélanique, et hématode ou fongoïde.

Dans l'encéphaloïde du foie, on trouve ordinairement des noyaux blan-

* FIG. 69. — Foie atteint de cancer dit encéphaloïde. *a*, *a*, *a*, masses d'épithéliome isolées, disposées en godet, à centre déprimé; *b*, masses plus petites, isolées; *c*, *c*, masses petites mais confluentes et saillantes. Sur la surface du lobe droit existent des plis dus à de la périhépatite.

châtres faisant saillie sur le péritoine et à la surface du foie, en nombre considérable s'ils sont de petit volume, moins nombreux s'ils sont gros et ayant acquis un grand développement. Dans l'épithéliome encéphaloïde du foie, le volume de la glande peut être énorme : on a vu des foies atteints d'encéphaloïde peser 10, 15, et même jusqu'à 20 livres.

Quand le carcinome encéphaloïde du foie est secondaire, c'est-à-dire se développe après un épithéliome de même forme, soit de l'estomac, de l'intestin, du péritoine, des voies génito-urinaires, etc., on voit le foie avec un grand nombre de masses blanchâtres à peu près d'égal volume et parsemant la glande à l'extérieur et l'intérieur (fig. 69).

Les masses extérieures noduleuses sont plus ou moins saillantes, et fréquemment leur centre est déprimé ; le foie est volumineux et son rebord inférieur facile à sentir, même s'il y a un peu d'ascite.

Homme, cinquante-neuf ans, mort avec tous les signes d'un cancer de l'estomac et du foie. Autopsie, vingt-huit heures après la mort. L'abdomen étant largement ouvert, je trouve l'estomac ayant des tumeurs encéphaloïdes ulcérées et le foie très-déformé, ayant le lobe gauche plus élargi que le droit (fig. 69); le bord supérieur du foie remonte jusqu'au niveau de la cinquième côte du côté droit, le bord inférieur s'est abaissé jusqu'à la moitié de l'espace compris entre le milieu du pli de l'aine et la dixième côte. La surface externe du foie est parsemée de saillies rondes et de masses d'un jaune blanchâtre, dont un grand nombre ont le centre déprimé. Plusieurs sont confluentes et forment des masses à bords arrondis et sinueux (fig. 69, *c*, *c*). Ces nodosités varient de grandeur, depuis le diamètre d'une lentille jusqu'à la dimension d'une pièce de deux francs; elles pénètrent dans le tissu.

A la coupe, on trouve des masses pareilles dans l'intérieur, ayant le même volume, généralement arrondies, quelques-unes plus mollasses au centre, d'aspect cérébroïde ; d'autres, au contraire, un peu plus consistantes, ressemblant à du lard épais.

La veine porte renferme, à l'intérieur, un bouchon qui n'obture pas entièrement sa cavité, et qui est adhérent sur un de ses côtés par une large base. Le péritoine est épaissi, et sur le lobe droit, la périhépatite a déterminé un plissement en formant des plis longitudinaux (fig. 69). Au-dessous du foie, on trouve le même aspect qu'en dessus, mais il y a beaucoup moins de nodosités blanchâtres.

Le tissu néoplasique laisse sourdre, par la pression, un suc lactescent, et nulle part il ne paraît enkysté; il est répandu, sans ligne de démarcation, dans la substance même du foie, qui est à peine ou non congestionné autour des godets et des nodosités cancéreuses.

Au microscope, je trouve que le suc exprimé, ou les parties raclées, renferment de grandes cellules de $0^{mm},03$ et même $0^{mm},04 = 30\ \mu$ et $40\ \mu$, et d'autres de $0^{mm},015$ à $0^{mm},02 = 15\ \mu$ et $20\ \mu$. Les noyaux libres varient entre $0^{mm},01$ et $0^{mm},015 = 10\ \mu$ à $15\ \mu$; ils sont nucléolés. Les cellules et noyaux ont une forte réfringence et la plupart renferment des granulations graisseuses.

Sur des coupes durcies, et après lavage au pinceau, la disposition ordinaire des lobules du foie est mal conservée, peu distincte ; néanmoins, les cellules épithéliales dites cancéreuses occupent en divers endroits la place des cellules hépatiques ; les vaisseaux ont, sur plusieurs points, des extravasats de globules rouges, et d'autres vaisseaux offrent des ectasies très-nettes, tantôt latérales, tantôt fusiformes, occupant alors tout le calibre de ces mêmes vaisseaux.

Le bouchon de la veine porte, étudié à l'état frais et après durcissement, montre un tissu formé de cellules et de noyaux épithéliaux dégénérés. Dans le bourgeon né de la paroi vasculaire, des vaisseaux sont très-nettement appréciables ; leur coupe fait voir qu'ils sont de calibre inégal et remplis de cellules épithéliales et de leucocytes.

Le péritoine et la tunique de Glisson sont épaissis et blanchâtres au niveau des plaques et des nodosités cancéreuses externes, qui offrent souvent une dépression centrale plus ou moins nette. L'ombilic de ces tumeurs extérieures du foie ressemblant alors à des *favi* provient des métamorphoses des parties profondes. Il y a un travail rétrograde central, les cellules deviennent graisseuses et se résorbent en partie, les tractus lamineux ou conjonctifs se resserrent (fig. 70). Au début, le centre de la tumeur, même petite, est riche en fibres conjonctives qui sont rapprochées, et plus tard la multiplication cellulaire est moindre en ce point qu'à la périphérie.



Fig. 70. — Coupe perpendiculaire à un épithéliome ou cancer du foie, et passant par le milieu de l'ombilic central *.

La propagation de l'épithéliome mou ou encéphaloïde du foie est élucidée et facile à comprendre. Les cellules épithéliales dégénérées ayant pénétré dans les vaisseaux qu'on trouve remplis du suc dit cancéreux (et qui est une sorte d'émulsion épithéliale et graisseuse), se portent dans le tronc et les radicules terminales de la veine porte. Elles arrivent à provoquer à la place où elles s'arrêtent, dans la périphérie de l'acinus, la

* Fig. 70. — Coupe d'un épithéliome, ou cancer du foie, passant par l'ombilic central. Le milieu de la tumeur grossie montre nettement des fibres de tissu conjonctif ou lamineux, formant en ce point des aréoles blanchâtres, ou mailles étroites. A côté, et vers la partie extérieure les mailles sont plus larges, moins serrées et plus garnies d'éléments cellulaires (Frerichs).

même dégénérescence épithéliale qui les caractérise. De plus, quand les ramuscules d'un lobule du foie sont pleins de cellules venues de la sorte et présentant une teinte foncée, par exemple dans les cas de mélanose pigmentaire, on voit une distribution stelliforme de cellules noirâtres autour de la veinule centrale. La reproduction de la distribution normale des vaisseaux est fortement accusée; cette forme d'épithéliome a été désignée par Rindfleisch sous le nom de cancer pigmenté ou radié (1).

Dans des circonstances rares, l'épithéliome du foie est primitif et il a pour point de développement initial les cellules propres de l'organe, soit l'épithéliome des canalicules biliaires, ce qui me paraît la règle, soit les cellules propres hépatiques glycogènes. Dans ce dernier cas, le carcinome ou l'épithéliome primitif du foie est comparable à celui de la rate, dont l'extrême rareté est digne de remarque (voyez Rate).

Homme, soixante-quinze ans, mort à l'hôpital Necker dans un état cachectique. A l'ouverture de l'abdomen, le foie est assez volumineux et pèse 2 kilogrammes 650 grammes. Sa surface extérieure est lisse, avec plusieurs places opalescentes, dues à de la périhépatite ancienne. La couleur est d'un brun rougeâtre clair, sans marbrures.

A la coupe, je trouve dans le lobe droit deux masses principales, l'une ayant le volume d'un petite pomme, l'autre d'une grosse noix, cette dernière à moitié placée dans le lobe gauche. Ces deux masses sont blanchâtres, d'aspect uniforme et homogène, plus mollasses et un peu jaunes à leur partie centrale, comme pulpeuses en cet endroit.

Il n'existe aucune autre tumeur dans le foie coupé avec soin en petits fragments cubiques; de plus, ni dans les voies biliaires, ni dans l'estomac, dans l'intestin, dans la rate, ni enfin dans les organes génito-urinaires, il n'existe de production semblable, épithéliale ou autre. Les ganglions lymphatiques abdominaux ou thoraciques ne sont ni carcinomateux, ni tuberculeux.

La pression et le raclage montrent un suc lactescent qui est formé par des cellules et des noyaux volumineux : les premières ont de $0^{mm},02$ à $0^{mm},03 = 20\ \mu$ à $30\ \mu$, les seconds de $0^{mm},01$ à $0^{mm},015 = 10\ \mu$ à $15\ \mu$; des nucléoles brillants se trouvent dans les noyaux. De plus, des granulations graisseuses et un grand nombre de gouttes de graisse occupent le champ du microscope.

Après durcissement, sur des coupes minces, je trouve un stroma fibreux fin, à mailles remplies des grosses cellules déjà décrites pour l'état frais. Des vaisseaux avec un contenu de cellules nombreuses se voient contre les fibres lamineuses. Au centre de la tumeur, les cellules étaient moins reconnaissables, beaucoup avaient leur noyau masqué par des granulations graisseuses remplissant l'intérieur.

Dans ce fait remarquable, il m'a paru évident que les cellules propres

(1) E. Rindfleisch *Traité d'histologie pathologique*, trad. Gross, p. 489 et 530, 1873.

au foie glycogène avaient, par leur dégénérescence et leur multiplication, produit les deux tumeurs précitées. Le foie biliaire ne me paraissait atteint que fort peu et secondairement par voisinage. Rindfleisch exprime un fait réel quand il pense que les cellules hépatiques, par de nombreuses divisions et métamorphoses, se convertissent en cellules cancéreuses (1). Cependant, je crois qu'il a exagéré en disant que les cellules des vaisseaux engendrent, par elles-mêmes et sur place, les éléments cancéreux.

Enfin, l'épithéliome du foie, développé à l'intérieur et formé par des noyaux d'un blanc laiteux, ou jaunâtres, disposés dans l'intérieur du parenchyme, résulte d'une dégénérescence de tous les éléments hépatiques glycogènes et biliaires.

Femme, cinquante-quatre ans, morte à la Pitié, avec une affection du foie s'accompagnant d'un très-léger ictère. A l'ouverture de l'abdomen, le foie descend très-bas au-dessous de l'ombilic ; il est par conséquent fort gros et pèse 4 kilogrammes 65 grammes.

Le tissu extérieur est d'une couleur brune, foncée, rougeâtre ; le péritoine est épaissi mais non tuméfié, aucune bosselure, aucun nodus, aucune saillie ne fait de relief à la surface.

A la coupe, plusieurs tumeurs variant du volume d'un pois à celui d'une petite pomme existent dans l'intérieur du parenchyme ; elles sont peu nombreuses, j'en compte six pour le lobe droit et cinq pour le lobe gauche. Ces tumeurs, de forme arrondie ou ovoïde, sont assez dures. Leur teinte est d'un blanc jaunâtre, avec des points d'un jaune plus foncé.

Le microscope fait voir qu'elles sont constituées sur des préparations faites à l'état frais, tant au raclage que dans le suc lactescent exprimé avec pression, par des cellules variables. Les unes sont volumineuses, ayant de $0^{mm},025$ à $0^{mm},035 = 25\,\mu$ à $35\,\mu$; la forme est ovoïde ou ronde, leur contour est épais, leur réfringence forte ; elles sont d'un blanc grisâtre, avec des granulations protéiques et des gouttelettes graisseuses ; les autres, jaunâtres, moins régulièrement arrondies, allongées, en raquette, etc., sont plus foncées, souvent colorées en jaune, à contenu moins transparent, longues de $0^{mm},030$ à $0^{mm},040 = 30\,\mu$ à $40\,\mu$, larges de $0^{mm},020$ à $0^{mm},030 = 20\,\mu$ à $30\,\mu$. Toutes ont des noyaux volumineux et des nucléoles bien nets.

Après durcissement dans l'alcool absolu et la gomme, je trouve, sur des coupes minces, les vaisseaux interacineux très-développés, à paroi épaisse, avec un contenu de cellules rangées le long des parois, souvent obstruant la lumière : les cellules venaient de la paroi, d'autres, plus petites et rondes, étaient des globules blancs et rouges du sang. Les lobules ou acini propres du foie étaient, en beaucoup de points, transformés en épithéliome ; la disposition lobulaire était très-appréciable, mais les cellules hépatiques glycogènes étaient plus multipliées et gonflées, à noyaux et nucléoles plus volumineux ; les cellules de l'état normal

(1) E. Rindfleisch, *Traité d'histologie pathologique*, trad. Gross, p. 490 et suiv., 1873.

avaient disparu en ces points. Les canalicules biliaires, beaucoup plus volumineux que dans l'état ordinaire, offraient, au lieu de leurs cellules de forme carrée, ou plus exactement disposées en cubes et rapprochées, de grosses cellules de $0^{mm},020$ à $0^{mm},030 = 20\,\mu$ à $30\,\mu$; ces cellules étaient jaunâtres et pigmentées fortement.

L'exemple précédent montre un épithéliome à la fois glycogène et biliaire proprement dit, puisque les cellules, tant du foie que des canaux biliaires du moindre diamètre, s'étaient multipliées et avaient subi la dégénérescence épithéliale.

Dans certains épithéliomes médullaires du foie, les cellules sont lâchement unies et le stroma presque détruit. On a de la sorte une infiltration du foie sans limites bien tranchées à l'œil nu; très-rarement une cirrhose scléreuse enveloppe le néoplasme à la manière d'un kyste. Parfois, enfin, l'apparence pulpeuse rappelle celle de la substance cérébrale et la tumeur donne une fluctuation de lipome; quand elle a été ouverte, la pulpe sort comme une masse épaisse et blanchâtre. Mais ces faits sont exceptionnels.

FIG. 71. — Éléments de l'épithéliome médullaire du foie *.

L'*épithéliome cylindrique du foie*, caractérisé par des cellules cylindriques, et remarquable par la régularité des tubes ramifiés qu'il forme, n'est reconnaissable qu'au microscope. Les tubes de cet épithéliome sont apercevables dans le sens de la longueur ou sur la coupe transversale, après des sections minces.

A l'œil nu, on trouve des tumeurs sous forme de masses ou nodosités qui fournissent du suc lactescent. Au début, la petite tache ou tumeur blanchâtre est cohérente, plus tard, elle est souvent jaunâtre, puis elle

* FIG. 71. — Éléments cellulaires de l'épithéliome ou cancer médullaire du foie. *a a*, noyaux sans enveloppe cellulaire et pourvus de gros nucléoles; *bb*, cellules à plusieurs enveloppes concentriques; en *c*, cellule ayant six parois; *d*, cellule mère ou gigantesque, avec cinq noyaux nucléolés; *ee*, corps cellulaires allongés (H. Lebert).

devient colloïde, ou bien elle se résout en un magma plus ou moins diffluent et granuleux, par destruction ou par infiltration de ses éléments épithéliaux.

J'ai observé à l'hôpital Necker une de ces tumeurs épithéliales cylindriques du foie, et en voici le résumé :

Homme, quarante-trois ans, journalier, ayant séjourné en Afrique comme soldat, mais sans avoir fait d'excès alcooliques ; il a le foie volumineux, et il succombe dans mon service à l'hôpital Necker. Pas de teinte ictérique, l'abdomen ouvert laisse écouler un peu de liquide ascitique. Le foie est gros et pèse 2 kilogrammes 160 grammes. Sur beaucoup de points de la surface extérieure, apparaissent des tumeurs blanchâtres ou un peu jaunâtres, fermes, n'offrant pas de fausse fluctuation. Leur nombre est de neuf, et leur grosseur varie de celle d'une cerise à une noix ; d'autres tumeurs sont reconnues à la coupe dans l'intérieur du foie, avec une teinte plus jaune que celles de la surface extérieure. Le pourtour des tumeurs n'est pas formé par un kyste, mais néanmoins elles ne sont pas infiltrées, il n'y a pas de tractus partant d'elles comme d'un centre ; elles sont, en un mot, limitées, mais non entourées d'une circonférence cirrhotique. Plusieurs tumeurs sont molles et un peu colloïdes. Le reste du parenchyme du foie est rougeâtre, congestionné, avec la distinction facile des parties centrales et périphériques des lobules (foie hyperhémié).

La veine porte est obstruée par un caillot grisâtre, rougeâtre seulement par places et friable, les parois de la veine paraissent intactes, un peu épaissies. Les canaux biliaires de gros volume et la vésicule sans lésions apparentes. Bile épaisse, poisseuse. Malgré de minutieuses investigations, aucun épithéliome n'est trouvé dans l'estomac, l'intestin, la rate, les reins, la vessie, etc.

Sur des préparations fraîches, je parviens à voir des séries de tubes formés par des cellules rapprochées et représentant des cercles. Après durcissement dans l'alcool et la gomme, je vois, sur des coupes minces, la disposition tubulée de l'épithéliome cylindrique, tel que je l'ai rencontré plusieurs fois dans l'intestin. Sur certains points, je constate une et deux rangées de cellules ; le plus ordinairement, il y en a une seule couche qui apparaît de la façon la plus nette sur les coupes transversales. La tumeur me paraît donc formée par un épithéliome cylindrique.

Le caillot de la veine porte ne renferme pas de grosses cellules épithéliales, mais des leucocytes, des hématies et de la fibrine.

Déjà, en indiquant la division des épithéliomes du foie, j'ai dit (page 301) que je regardais comme identiques l'*épithéliome cylindrique* et l'*adénome hépatique*. En effet, les cas décrits comme des adénomes par un grand nombre d'auteurs, Rokitansky, Griesinger, Friedreich, Klob, Frerichs, Eberth, Lancereaux, Willigk, Quinquaud, etc., me paraissent se rapporter à des formations d'épithéliome tubulé. D'autres ne sont que des productions d'acini ou de groupes de lobules hépatiques en dehors de la capsule de Glisson et pour ainsi dire des foies en miniature comparables,

au volume près, à des rates minuscules supplémentaires. Le groupe des adénomes, ou tumeurs adénoïdes du foie, doit, par conséquent, être réservé présentement comme synonyme, et ne point former encore une catégorie spéciale de tumeurs néoplasiques du foie. Il y a plus, je suis porté à admettre que l'adénome hépatique tubulé décrit par Rindfleisch (fait de Griesinger) (fig. 73) n'est qu'un épithéliome des canaux biliaires. A mon avis, qu'il y ait une ou même plusieurs rangées de cellules cubiques superposées, que la lumière de l'épithéliome tubulé coupé en travers soit plus ou moins agrandie, il m'est impossible de trouver là une disposition qui rappelle l'acinus typique du foie glycogène ; j'y vois bien plutôt une dégénérescence épithéliale des canalicules biliaires.

FIG. 72. — Épithéliome cylindrique ou tumeur adénoïde du foie *.

Dans les hypertrophies des cellules glycogènes propres du foie, qui surviennent dans de rares circonstances (voyez p. 293), je ne saurais admettre l'adénome, car ces cellules ne font point une tumeur qui, gardant les dispositions du foie normal, n'en présente plus le fonctionnement. En un mot, l'existence d'un adénome des cellules hépatiques me paraît encore à démontrer, et l'adénome des conduits biliaires me semble identique avec l'épithéliome cylindrique du foie.

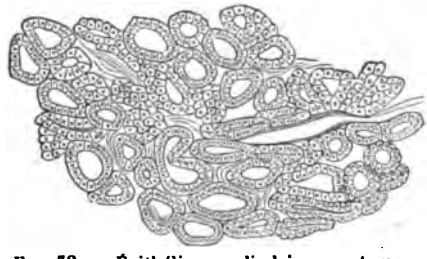

FIG. 73. — Épithéliome cylindrique ou tumeur adénoïde du foie **.

L'*épithéliome colloïde* du foie tient à la transformation colloïde de l'épithéliome cylindrique, ou à la présence d'une matière gélatiniforme interposée. Il n'y a point pour cette forme d'épithéliome hépatique de description spéciale à fournir.

L'*épithéliome* ou *cancer hématode fongoïde, télangiectasique du foie*, doit être soigneusement distingué des tumeurs vasculaires, ou angiomes (voy. page 299).

C'est dans l'épithéliome hématode qu'on voit, sur des coupes minces, dans les vaisseaux de moyen et de petit calibre du foie, les altérations

* FIG. 72. — Tumeur adénoïde du foie, en formation dans le lobule hépatique (Frerichs.)

** FIG. 73. — La même préparation que dans la figure 71, vue à 150 diamètres. Disposition tubulée des cellules visible surtout sur la coupe transversale (Frerichs).

propres à cette forme de cancer. On trouve, en général, les vaisseaux très-dilatés, les uns offrent des ectasies, ou ampoules latérales; d'autres ont sur le côté une petite poche anévrysmale. L'intérieur de beaucoup de veinules d'un calibre assez fort est nettement rempli de cellules épithéliales dégénérées, ou de tissu dit carcinomateux. Il est très-remarquable de voir les veines contiguës aux tumeurs épithéliales encéphaloïdes présenter, par suite de l'envahissement épithélial, un bourgeonnement de leur paroi propre; puis cette paroi se détruit, et la cavité de la veine communique avec la tumeur ulcérée en ce point. Le vaisseau reçoit le détritus et les cellules altérées, et il les transporte au loin, mêlés au sang qui le traverse.

Les tumeurs épithéliales médullaires à grand développement vasculaire sont fréquemment le siége d'épanchements hémorrhagiques; les pertes de sang, abondantes dans le tissu du foie, peuvent faire augmenter rapidement

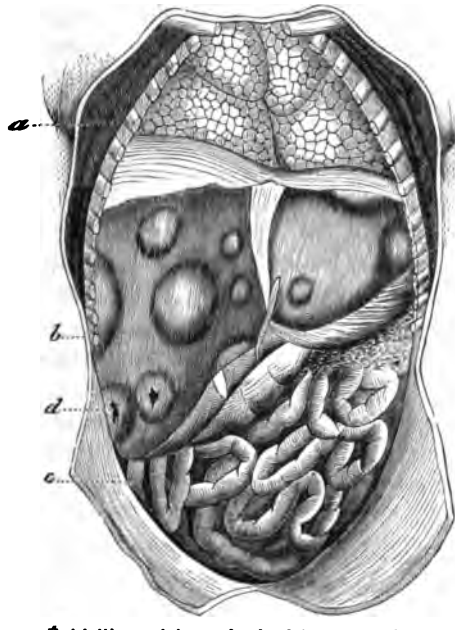

FIG. 74. — Épithéliome hématode du foie spontanément rompu *.

le volume des tumeurs. Parfois, celles-ci se rompent, et il en résulte une hémorrhagie péritonéale suivie bientôt de mort. Farre (1), Cruveilhier (2),

* FIG. 74. — Épithéliome ou cancer hématode du foie s'étant rompu spontanément; *a*, 4e côte; *b*, tumeurs diverses; *c*, intestin; *d*, perforation (Frerichs).

(1) FARRE, *The morbid anatomy of the Liver*, page 43, London, 1812

(2) J. CRUVEILHIER, *Anatomie pathologique du corps humain*, etc., liv. XXXVI, p. 4, in-folio, 1840.

Frerichs (1) en ont rapporté des exemples, et Frerichs en donne une figure que je reproduis (fig. 74). J'ai, de mon côté, observé le fait suivant à l'hôpital Saint-Antoine :

Homme, trente-huit ans, buveur, ayant été au Sénégal, et entré dans mon service avec un foie volumineux. Au début, le diagnostic est obscur, j'hésite entre un commencement de cirrhose et un foie palustre. La rate ne dépasse pas les fausses côtes. Au bout de deux mois, le foie est très-hypertrophié, il s'élève jusqu'à la cinquième côte et le bord inférieur arrive au-dessous de l'ombilic. On sent par la palpation des nodosités mamelonnées. Le diagnostic : cancer du foie, est posé. Pendant le troisième mois de son séjour à l'hôpital, le malade est pris de signes d'hémorrhagie interne et succombe quatre heures après. Je pense à la rupture d'une des tumeurs hépatiques, et l'autopsie, pratiquée trente-huit heures après la mort, confirme cette appréciation.

L'abdomen ouvert montre un liquide séro-sanguinolent abondant, le sang est liquide et en partie coagulé. Le foie, volumineux, offre de nombreuses tumeurs saillantes, les plus grosses égalant le volume d'une noix, non déprimées en godet, d'un jaune rougeâtre, entourées de ramifications vasculaires. Leur consistance est mollasse. Une tumeur du volume d'une petite pomme, située sur le milieu du lobe droit et en bas, s'est ouverte, et la perforation, irrégulièrement formée, est encore indiquée par un caillot.

La coupe de cette tumeur montre qu'elle est remplie par une matière pulpeuse rougeâtre, avec des épanchements sanguins nombreux, donnant une teinte lie de vin. D'autres tumeurs fendues ont leur intérieur d'un jaune rougeâtre, avec un piqueté rouge et une vascularisation bien marquée à l'œil nu.

La vésicule n'offre pas de cancer. La veine porte est obstruée, ainsi que plusieurs de ses branches, par des masses cancéreuses, avec de petits vaisseaux qui les parcourent. Les ganglions lymphatiques sont gros et cancéreux en plusieurs points du mésentère.

L'examen microscopique montre, dans les tumeurs du foie, de grosses cellules rondes et des noyaux libres volumineux, à nucléoles réfringents, et tels qu'on les trouve dans le cancer mou du foie.

L'*épithéliome mélanique* du foie ne présente pas de particularités autres que la pigmentation et la couleur noire plus ou moins accusée des cellules qui le constituent. Cette teinte noire existe aussi dans les ganglions abdominaux et parfois dans d'autres organes.

Épithéliome du foie. — Bayle et Cayol, Dict. des sciences médicales, art. *Cancer*, t. III, p. 537 et 633, 1812. — J. Cruveilhier, Anat. path. du corps humain, liv. XII, pl. II et III; liv. XXII, pl. I; liv. XXXVII, pl. IV. — Meyer (Th.), Untersuchungen über das Carcinom der Leber, Basel, 1843. — Bochdalek, Ueber den Heilungsprocess der medull. Sarcoms der Leber (Prager Vierteljahrsschrift, Band II, 1845). — Oppolzer, Ueber das Medullarsarkom der Leber (Prager

(1) Frerichs, *Traité pratique des maladies du foie*, etc., 3e édition, p. 680, Observ. LXXXIX, 1877.

Vierteljahrsschrift, Band III, Seite 118, 1848). — LUSCHKA, Gallertkrebs der Leber (Virchow's Archiv für pathol. Anatomie, Band IV, 1852). — MONNERET, Du cancer du foie (Archiv. gén. de médecine, Ve série, t. VI, 1855). — LEBERT, Traité d'anat. pathologique, t. II, p. 133 et Atlas, t. II, 1860. — E. WAGNER, Die Structur der Leberkrebses (Archiv der Heilkunde, t. II, 1861). — VON CHRISTEN, De hepatis carcinomate, Berolini, 1862. — NAUNYN, Ueber die Entwickelung der Leberkrebse (Reichert's und Dubois-Reymond's Archiv, 1866). — LOUIS ANDRAL, Du cancer du foie, thèse de Paris, n° 170, 1866. — FETZER, Diss. inaugural., 1868. — SCHÜPPEL, Zur Lehre von der Histogenese des Leberkrebses (Archiv der Heilkunde, t. IX, 1868). — METTENHEIMER, Carcinom der Glisson'schen Kapsel (Deutsches Archiv für klin. Med., 1869). — E. LANCEREAUX, Carcinomes et épithéliomes hépatiques (Atlas d'anat. path., texte, p. 72, 1871). — BEGBIE, Cancer of the Liver (in Russell Reynold's system of medicine, vol. III, London, 1871). — MARCELIN RAID, Étude sur le cancer primitif du foie, thèse de Paris, n° 106, 1875. — BLOCK, Endothéliome mélanotique du foie (Archiv der Heilkunde, t. XVI, p. 412, 1875). — Fr.-Th. FRERICHS, Traité pratique des maladies du foie, etc., 3e édition, p. 633, 1877.

Adénome du foie. — ROKITANSKY, Wiener allgem. medicin. Zeitung, p. 98, 1859. — GRIESINGER, Das Adenoid der Leber (Archiv der Heilkunde, t. V, p. 385, 1864). — RINDFLEISCH, Microscopische Studien über das Leberadenoid (Archiv der Heilkunde, t. V, p. 395, 1864). — DEBETS, Virchow's Archiv für path. Anatomie, Bd. XLIII, Heft 3. — VULPIAN, Union médicale, p. 419, 1866. — LANCEREAUX, Contribution à l'étude de l'hépato-adénome (Gaz. méd. de Paris, p. 646, et Mém. de la Soc. de biologie, 1868). — LANCEREAUX, Adénomes hépatiques (Atlas d'anat. pathol., texte, p. 77, 1871). — QUINQUAUD, Étude clinique et anatomo-pathologique sur certaines tumeurs adénoïdes du foie (Tribune médicale, novembre 1875). — DELAUNAY, Épithéliome adénoïde enkysté du foie (Bull. de la Soc. anat. de Paris, p. 241, 1876). — KELSCH et KIENER, Contrib. à l'histoire de l'adénome du foie (Archiv. de physiologie norm. et pathol., 2e série, t. III, avec pl., 1876).

5. — Foie gras ou adipeux ; stéatose du foie.

Le foie normal renferme toujours une certaine quantité de graisse, et l'absence absolue de celle-ci dans les cellules hépatiques (diabète) est anormale. Mais la présence exagérée de gouttes, ou de gouttelettes graisseuses, dans les éléments hépatiques cellulaires, constitue la stéatose du foie, dont voici les caractères à l'œil nu et au microscope :

Homme, vingt-six ans, phthisique, succombant avec des cavernes pulmonaires. Le foie est volumineux, ayant 32 centimètres pour le diamètre transversal et 28 centimètres pour le diamètre antéro-postérieur; il pèse 2 kilogrammes. La couleur du foie est jaune, sa surface est tendue, lisse, luisante, avec les bords arrondis et obtus. La consistance est molle, le tissu déprimé garde l'empreinte du doigt.

A la coupe, la masse hépatique est de couleur jaune, peu foncée, un peu feuille morte, et il est impossible, sur bien des points, de trouver un piqueté rappelant ce qu'on appelait les deux substances du foie; plusieurs places offrent des taches nettement jaunes et irrégulières.

Le scalpel est enduit de graisse. La coupe raclée est graisseuse, huileuse. Le scalpel, essuyé sur du papier, tache celui-ci à la manière du cérat ou des corps gras.

Un fragment examiné au microscope permet de voir à un faible grossissement que beaucoup de lobules hépatiques ou d'acini sont envahis par la graisse,

autant au centre qu'à la périphérie. La dégénérescence graisseuse est complète dans ces points. D'autres lobules sont plus chargés de graisse à la périphérie de l'acinus et moins au centre. A un fort grossissement, je trouve les cellules hépatiques remplies de graisse en grosses gouttes, et d'autres cellules seulement de gouttelettes graisseuses. Beaucoup de cellules ne présentent plus qu'une masse graisseuse avec des cristaux étoilés de margarine, le noyau rejeté sur le côté est même invisible sur plusieurs cellules.

Je n'ai jamais vu de foie plus gras que celui dont je viens de donner la description; il ressemblait à celui des oiseaux de basse-cour (oies et canards) gorgés de féculents pour l'engraissement.

Il y a des degrés intermédiaires et dans lesquels le foie n'est gras qu'en partie. La surface est alors moins jaune, moins tendue, moins aplatie, les bords moins arrondis. L'organe est plus résistant au doigt; à la coupe, il graisse moins le scalpel et les deux bords râclés sont moins huileux. La tranche offre un aspect marbré et on trouve l'apparence des deux substances. Parfois celle-ci est très-marquée, fort nette, parce que la teinte centrale de l'acinus tranche sur la périphérie devenue graisseuse, ainsi que l'indique la figure 75 qui représente l'altération vue au microscope.

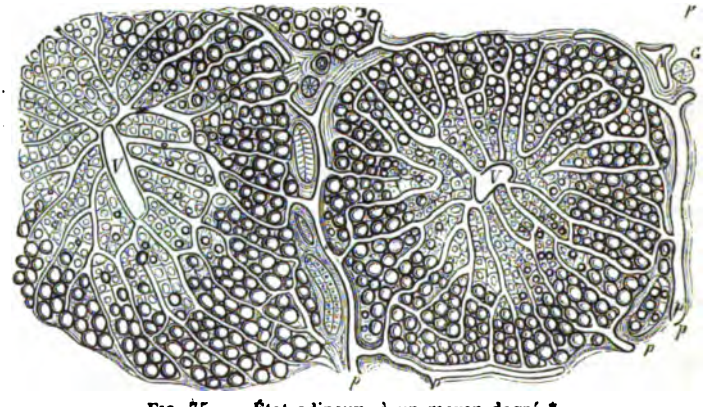

Fig. 75. — État adipeux, à un moyen degré *.

Dans ce degré moyen de l'état adipeux ou graisseux du foie, les cellules se chargent de graisse à la périphérie d'abord, et la dégénérescence gagne ensuite des parties plus centrales. Du reste, ce n'est pas l'embonpoint généralisé du corps, mais bien plutôt, comme on l'a déjà vu (p. 311), chez des phthisiques, chez des sujets ayant depuis longtemps de la suppu-

* Fig. 75. — État graisseux des cellules hépatiques, degré moyen; l'altération a débuté par la périphérie. A, artériole hépatique; V, V, veinules centrales du lobule, ou sus-hépatiques; *p*, *p*, *p*, veinules porte interlobulaires; *G*, canal biliaire (Rindfleisch).

ration scrofuleuse, ou une maladie chronique, ou une affection cardiaque, que survient l'état adipeux des cellules hépatiques.

Le foie gras à un degré moyen a souvent reçu la dénomination de foie noix de muscade ; j'en reparlerai en traitant du foie hyperhémié, qui est plus souvent en rapport avec les maladies du cœur, du rein, et portant alors les noms de foie cardiaque ou de foie rénal.

Dans des cas très-rares, l'altération des cellules hépatiques, se forme primitivement autour de la veinule centrale du lobule. Frerichs cite un cas où les cellules qui entouraient les veines hépatiques étaient infiltrées seules. Dans ce fait, il y avait eu un reflux persistant du sang par insuffisance de la valvule tricuspide (1).

Mais, récemment, Sinéty a montré, par d'intéressantes recherches (2), que la graisse s'accumule ou plutôt s'emmagasine dans le foie, pendant la lactation, chez la femme et chez les mammifères qui nourrissent de lait leurs petits. On trouve constamment, dans ces cas, les cellules centrales du lobule hépatique remplies de gouttelettes graisseuses, souvent d'un volume considérable, tandis que les autres cellules du pourtour du lobule n'en contiennent que fort peu, ou point. Il est extrêmement probable que cette réserve graisseuse du foie est liée à la production du lait et qu'elle s'en dégage par les veines sus-hépatiques.

Quand on examine les cellules hépatiques graisseuses à un fort grossissement, on voit que la graisse est d'abord formée auprès du noyau, dans l'intérieur de la cellule, par de fines gouttelettes ; celles-ci se réunissent en se rapprochant, le noyau n'est plus apercevable. Quand deux ou plusieurs grosses gouttes de graisse se sont déposées de la sorte, le contenu souvent granuleux de la cellule est placé près de la surface extérieure, où il est refoulé ainsi que le noyau (fig. 76).

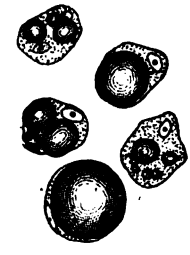

Fig. 76. — Cellules d'un foie adipeux *.

Enfin, la stéatose aiguë du foie peut se combiner avec la cirrhose ou avec l'état amyloïde. De plus, elle peut survenir dans plusieurs intoxications, dont celle par le phosphore présente le type. En pareil cas, la cellule hépatique, de même que dans les formes d'hépatite parenchymateuse déjà signalées (page 280), a de la tendance à se détruire, elle devient granulo-graisseuse et ne revient pas à l'état normal comme dans la surcharge graisseuse physiologique de la lactation.

Ainsi donc, l'infiltration et la surcharge graisseuse des éléments du foie

* Fig. 76. — Foie adipeux, cellules chargées de graisse à divers degrés. Grossissement, 400 diamètres (Rindfleisch).

(1) Fr. Th. Frerichs, *Traité pratique des maladies du foie*, 3e édition, p. 470, note, 1877.

(2) L. de Sinéty, *De l'état du foie chez les femelles en lactation*, thèse de Paris, avec une planche, 1873.

autant au centre qu'à la périphérie. La dé[illegible] dans ces points. D'autres lobules sont pl[illegible] l'acinus et moins au centre. A un fort g[illegible] tiques remplies de graisse en grosses [illegible] gouttelettes graisseuses. Beaucoup d[illegible] graisseuse avec des cristaux étoilés [illegible] même invisible sur plusieurs cellu[illegible]

la dégénérescence graisseu[illegible] arrivant dans les hép[illegible] alors cas[illegible] ication [illegible] ontenu n'e[illegible] t pa[illegible] ans le cas [illegible] e remp[illegible] nir [illegible] gra[illegible]

Je n'ai jamais vu de foie [illegible] description; il ressembl[illegible] canards) gorgés de fécul[illegible]

Il y a des degrés int[illegible] partie. La surface est [illegible] bords moins arrond[illegible] graisse moins le [illegible] tranche offre u[illegible] substances. Pa[illegible] centrale de l'[illegible] que l'indiqu[illegible]

[illegible] generation of the Liver (Guy's Hosp[illegible] [illegible]LET, Mémoire sur la structure intime du foie [illegible], t. XVII, avec planches, 1853). — HANDFIELD [illegible]gn med. chir. Review, t. XI et XII, 1853). — [illegible]ver and other Organs, etc. (Indian Annals of med. [illegible]av), Studien über Phosphorvergiftung (Archiv für pathol. [illegible]VOISIN (Aug.), Dégénérescence graisseuse du foie dans un cas [illegible]tes rendus de la Société de biologie, 3e série, t. III, 1861). — [illegible] Union médicale, p. 313, 1863). — WUNDERLICH, De la forme toxique [illegible]u de la stéatose générale spontanée, etc. (Archiv der Heilkunde, [illegible] FRITZ, RANVIER et VERLIAC, De la stéatose dans l'empoisonnement par le [illegible]es générales de médecine, 6e série, t. II, p. 25, 1863). — FABRE, De la dégé[illegible]isseuse dans l'empoisonnement aigu par le phosphore, thèse de Paris, n° 27, [illegible] LANCEREAUX, Stéatoses hépatiques (Atlas d'anatomie pathologique, texte, page 84, [illegible] L. DE SINÉTY, De l'état du foie chez les femelles en lactation (Comptes rendus de [illegible]lemie des sciences, 23 décembre 1872, et thèse de Paris, 1873). — PONFICK, Ueber Fettherz [illegible] klin. Wochens., 1873). — PARROT, Stéatose du foie (Bulletins de la Société anatomique de Paris, p. 469, 1875). — COUSTOU, Dégénérescence graisseuse du foie et des reins dans un cas de brûlure avec suppuration prolongée, etc. (Bulletins de la Société anatomique de Paris, p. 627, 1875).

6. — Foie cireux ou en dégénérescence amyloïde.

La dégénérescence lardacée, cireuse, ou amyloïde du foie, vue par Portal en 1813, fut étudiée par Rokitansky en 1846, puis par Budd, Wilks, Virchow, H. Meckel, etc. Elle a deux formes : elle est diffuse ou en foyer, et compliquée de sclérose ou de stéatose.

A un degré extrême, le foie lardacé ou cireux offre à la coupe une surface lisse, unie, un peu luisante, douce au toucher, pâteuse, d'un rouge tirant sur le jaune, rappelant la teinte du saumon fumé. L'extérieur paraît exsangue comme l'intérieur, le volume est accru et les bords sont mousses, arrondis. A un degré moindre, on voit des espaces isolés, cireux, lardacés, de grandeur variable, et autour le foie est stéatosé, graisseux, ou bien à l'état d'induration chronique, cirrhotique. C'est alors que les bords sont arrondis par le développement de la graisse; parfois

le foie est ratatiné par le res
gris pâle translucide, an

on trouve r
le long des
ues de
ale

inégalem
et formant des so
i).

Paris, n° 279, 1868. — LANCEREAUX et
II. Paris, 1869. — H. CAZALIS, De la
reins dans les longues suppurations
HAYDEN, Dégénérescence amyloïde
naladie osseuse antécédente (The
. Lardaceous disease (Medical
e du foie (Bulletin de la So-

les granules
orte et se
eau. La

urne
le,



FIG. 77. — Cellules du foie amyloïde *.

On ne voit plus, dans les cellules transformées par l'infiltration amyloïde, ni noyau, ni granulations protéiques ou graisseuses. L'iode en solution aqueuse colore les petits blocs amyloïdes en brun foncé acajou, et l'addition d'acide sulfurique les rend verdâtres, bleuâtres ou violacés.

Les capillaires surtout ceux des artères hépatiques ont, au début, les éléments externes de leurs parois et leurs fibres musculaires lisses infiltrés de substance amyloïde. Le canalicule sanguin devient alors rigide et réfringent à la lumière. Le vaisseau reste perméable, puis les cellules hépatiques contiguës sont infiltrés secondairement de la même manière que la paroi vasculaire.

Au microscope, une coupe faite dans l'intérieur d'un nodule de foie cireux montre très-nettement que le dépôt ou l'infiltration de la substance amyloïde, au début et dans un degré moyen, a lieu dans le foyer de l'artériole hépatique, c'est-à-dire vers le milieu de l'acinus, entre la zone extérieure des radicules porte et la zone interne de la veinule centrale sus-hépatique (fig. 78). Le point intermédiaire répond nettement à la région de l'artère hépatique. Le dépôt vitreux, cireux, amyloïde, est dans les cellules moyennes, et chemine plutôt vers le centre que vers la périphérie (fig. 78).

* FIG. 77. — Cellules du foie atteintes d'infiltration amyloïde et transformées en blocs de cette substance spéciale. *a*, cellules isolées et diversement atteintes; *b*, fragment constitué par des cellules hépatiques soudées et dont les contours sont peu distincts. Grossissement, 300 diamètres. (E. Rindfleisch.)

A un degré avancé, la région des veinules sus-hépatiques est envahie, puis enfin la région des veinules porte. Dans les cas extrêmes, l'acinus entier est infiltré, toutes les cellules hépatiques sont remplies de substance amyloïde ayant les réactions spéciales déjà indiquées.

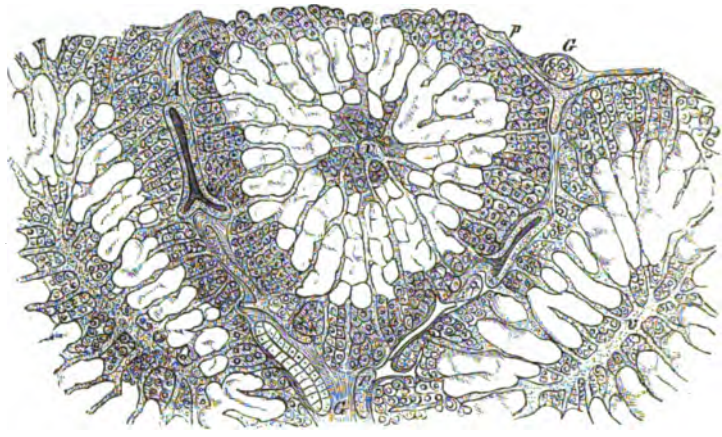

FIG. 78. — Foie amyloïde, degré moyen *.

La dégénérescence amyloïde du foie coexiste souvent avec celle de la rate, des reins et d'autres organes ; elle procède comme la dégénérescence graisseuse des maladies chroniques et cachectiques : tuberculose, scrofule avec carie, suppuration des os, syphilis invétérée, etc.

SCHRANT, Over der goed en Kwaadradige Gezwellen. Amsterdam, 1851. — Ch. BERNARD et LABOULBÈNE, Altération spéciale du foie et de reins (Comptes rendus de la Société de biologie, t. IV, p. 160, octobre 1852). — VIRCHOW, Archiv fur patholog. Anatomie.— La pathologie cellulaire, traduction française, 4e édition, par le docteur I. Straus. Paris, 1874, p. 431. — MECKEL (H.), Die Speck oder Cholestrin Krankheit (Annalen des berliner Charité Krankenhauses, Band IV, p. 264, 1853). — ROKITANSKY, Lerbuch der patholog. Anatomie, 3e édition, Wien, 1855. — WILKS, Cases of lardaceous tumour and allied affections (Guy's Hospital Reports. London, 1856). — CHARCOT, Altération lardacée ou cireuse du foie, de la rate, etc. (Comptes rendus de la Société de biologie, 3e série, t. I, p. 140, 1858). — PAGENSTECHER, Die Amyloide-Degeneration. Würzburg, 1858. — FRIEDREICH und KEKULÉ, Zür Amyloïd-Frage (Archiv für pathol. Anatomie, t. XVI, p. 50, 1859). — CORNIL, Dégénération amyloïde du foie et des reins (Comptes rendus et Mémoires de la Société de biologie, 3e série, t. IV, p. 108, 1862). —CORNIL, Dégénération amyloïde du foie et des reins (Comptes rendus de la Société de biologie, 3e série, t. V, p. 31, 1863).— MAC-DONNELL, Recherches sur la matière amylacée des tissus fœtaux et du foie (Comptes rendus de l'Académie des sciences, t. LX et LXI, 1865). — GREENHOW, Case of lardeceous disease of the Liver, Spleen and Kidneys (Med. Times and Gazette, p. 36, 1865). — JACCOUD, article *Amyloïde* (Nouveau Dictionnaire de médecine et de chirurgie pratiques, t. II, p. 173, 1865). — CHEVILLION,

* FIG. 78. — Foie dont les lobules sont, à un degré moyen, envahis par l'infiltration amyloïde. A, artériole hépatique dont les parois sont infiltrées de substance amyloïde ; *v*, *v*, veinules interlobulaires sus-hépatiques ; *p*, veinule porte ; les cellules hépatiques de la zône moyenne des trois lobules, l'un central, les deux autres latéraux, sont infiltrées de substance amyloïde ; G, G, canaux biliaires. Grossissement, 300 diamètres. (Rindfleisch.)

Étude sur la dégénérescence dite amyloïde, thèse de Paris, n° 279, 1868. — LANCEREAUX et LACKERBAUER, Atlas d'anatomie pathologique, p. 81 et pl. II. Paris, 1869. — H. CAZALIS, De la dégénérescence amyloïde et de la stéatose du foie et des reins dans les longues suppurations et dans la septicémie chirurgicale, thèse de Paris, 1875. — HAYDEN, Dégénérescence amyloïde du foie avec ictère chez un homme non syphilitique et sans maladie osseuse antécédente (The Dublin Journal of med. Sciences, p. 254, 1875). — HILTON FAGGE, Lardaceous disease (Medical Times and Gazette, mai 1876). — COUTY, Dégénérescence amyloïde du foie (Bulletin de la Société anatomique de Paris, 1876).

7. — Foie mélanique, pigmentation du foie.

Le foie est pigmenté dans les fièvres intermittentes surtout, et les granules pigmentaires venant de la rate traversent le foie par la veine porte et se répandent dans divers organes : le cœur, le poumon, le cerveau. La mélanémie se montre surtout dans la rate, le foie et le cerveau.

Le foie est augmenté de volume au début, mais plus tard il retourne à ses dimensions normales ou même il s'atrophie en devenant amyloïde, quoique rarement. La teinte extérieure est gris de fer, brun grisâtre, marbré de taches foncées brunes, parfois d'une teinte chocolat, avec quelques extravasations sanguines, etc.

Au microscope, sur des coupes minces, montées dans la glycérine, et avec un faible grossisement, on trouve que les granules pigmentaires sont déposés dans les régions de la veine porte et des veines sus-hépatiques.

Les réseaux de l'artère hépatique peuvent offrir également des matières pigmentaires, les cellules du foie ne sont pas touchées ordinairement, mais elles s'infiltrent plutôt de graisse, de pigment biliaire jaune, de substance amyloïde. Je crois être sûr d'avoir vu, dans un cas de foie pigmenté, la matière pigmentaire contenue dans les cellules, mais le fait n'en est pas moins très-rare.

Avec les lésions du foie mélanique, on trouve constamment celles de la rate (voyez Rate). Les poumons, le cerveau, les reins, renferment de même du pigment dans les fièvres intermittentes anciennes. Le sang est riche en matière pigmentaire, et surtout celui de la veine porte.

8. — Tuberculose du foie.

Rarement on trouve de gros tubercules du foie. J'en ai vu, il y a longtemps, un bel exemple sur un sujet de l'amphithéâtre de Clamart, et ayant des tubercules pulmonaires. Je trouve dans mes notes que la production isolée jaunâtre égalait le volume d'une noix; elle siégeait dans le lobe droit et elle était recouverte par un centimètre de tissu paraissant à l'état sain. La masse caséeuse, mais résistante, peu facile à écraser et à disso-

cier, offrait les cellules du foie ratatinées, anguleuses, et d'autres cellules plus petites à l'état caséeux. Il n'existait nulle part ailleurs de gommes ou de productions syphilitiques, ni d'infarctus. Le cœur paraissait à l'état normal. La rate n'était point tuberculeuse, tandis que l'intestin grêle présentait des ulcérations qui paraissaient dues à la tuberculose. Barth a observé un fait semblable dont j'ai fait le dessin.

Dans la tuberculose aiguë, il n'est pas rare, chez les enfants surtout, de trouver des granulations tuberculeuses, miliaires, sous-péritonéales, et parfois des tubercules dont le centre est caséeux, arrivant jusqu'au volume d'un pois. Fœrster n'admet pas la tuberculose isolée du foie; il parle de tubercules de la grosseur d'une noix à une pomme, à détritus granuleux, à caverne centrale, avec destruction du tissu du foie et des voies biliaires.

Dans les cas de tuberculose miliaire aiguë, le foie est jaunâtre, et il faut une grande attention pour reconnaître les granulations qui se trouvent entre les acini ou lobules hépatiques : en enlevant la capsule de Glisson sur la surface, on les voit dans cette membrane regardée à contre-jour. C'est dans la zone des vaisseaux terminaux porte que se trouvent les granulations, et une cirrhose commençante enveloppe ordinairement la granulation miliaire.

Chez l'adulte et dans la tuberculisation ordinaire, Thaon (1) a démontré que les granulations tuberculeuses du foie sont moins rares qu'on ne l'aurait cru. Elles forment des lignes ou des traînées grisâtres sur le trajet des canaux veineux porte interlobulaires.

La tuberculose des canaux biliaires doit être distinguée avec soin de celle du parenchyme hépatique.

9. — Syphilis du foie.

La syphilis du foie, appelée aussi hépatite syphilitique, détermine au début un gonflement de la glande, mais ordinairement elle se produit comme accident tertiaire ou éloigné.

La *syphilis précoce*, ou *aiguë*, *du foie* n'est pas encore entièrement connue dans ses manifestations. Toutefois, on a trouvé le foie très-congestionné et hypertrophié chez les nouveau-nés, les très-jeunes sujets, et en même temps des produits spéciaux ou syphilomes en voie de formation.

Les formes de l'*hépatite syphilitique* sont variables, car tantôt elle est superficielle, constituant une périhépatite, plus souvent elle se traduit

(1) Thaon, *Note sur la tuberculose du foie* (Bulletins de la Société anatomique de Paris, 5e série, t. VII. 1872).

par des gommes ou syphilomes. Enfin, la dégénérescence amyloïde ou cireuse peut être le produit terminal de la syphilis du foie.

Chez les sujets qui succombent avec la syphilis constitutionnelle, on voit à la surface du foie des brides ou adhérences néohyméniques avec les organes voisins; de plus, sur l'enveloppe extérieure de la glande, on remarque des cicatrices, soit froncées, soit déprimées : le foie est alors diminué de volume. Ces cicatrices occupent ordinairement la surface convexe du foie; leur nombre est variable, parfois peu nombreuses, elles peuvent être presque confluentes et donnent au foie un aspect irrégulier et lobulé (fig. 79). Les cicatrices peuvent pénétrer profondément dans le tissu hépatique; elles sont formées par un tissu fibreux serré, peu vasculaire (fig. 80 et 81), mais au début le tissu est assez mou et riche en vaisseaux. On trouve là tous les caractères d'une véritable cicatrice résultant d'un travail organisateur qui a précédé. Du reste, dans cette forme, les vaisseaux sanguins et biliaires ne sont pas souvent atteints.

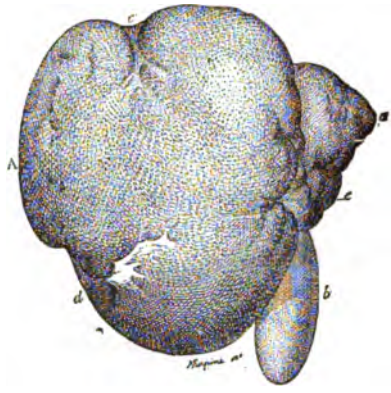

Fig. 79. — Foie syphilitique, offrant des cicatrices extérieures et intérieures *.

Les gommes syphilitiques tertiaires du foie représentent ordinairement

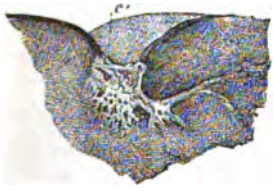

Fig. 80. — Coupe de la cicatrice représentée dans la figure précédente, lettre *c* **.

Fig. 81. — Coupe de cicatrices formées dans l'intérieur d'un foie syphilitique ***.

des masses jaunâtres ou blanchâtres, résultant de la réunion de petites

* Fig. 79. — Foie syphilitique. A, lobe droit; *a*, lobe gauche; *b*, vésicule biliaire; *c*, cicatrice ayant déprimé le foie et l'ayant rendu lobulé; *d*, cicatrice froncée; *e*, ligament suspenseur. (E. Lancereaux.)

** Fig. 80. — Coupe de la cicatrice de la figure 79; *c'* tractus fibreux pénétrant dans la substance du foie. (E. Lancereaux.)

*** Fig. 81. — Cicatrices formées dans un foie syphilitique; *h*, *h'*, cicatrices étoilées. (E. Lancereaux.)

tumeurs moins volumineuses, de la grosseur d'un grain de chénevis à un pois. Leur forme est anguleuse ; elles sont consistantes, dures, entourées de tissu sclérosé, comme feutré autour d'elles, de néo-formation, et d'où elles peuvent souvent être énucléées. Au-dessus de ces gommes, acquérant parfois le volume d'une noix, existent les cicatrices déjà indiquées.

Une coupe faite à travers les gommes laisse voir un tissu caséeux à l'intérieur, sans suc, ferme, ayant une élasticité marquée à la pression des doigts. Plusieurs gommes montrent une résorption d'une partie de leur contenu. Leurs éléments consistent en cellules petites, tassées, ratatinées, et en dégénérescence granulo-graisseuse. Les cellules de la périphérie sont plus volumineuses, souvent fusiformes ou elliptiques, moins serrées, et mêlées de noyaux embryo-plastiques.

FIG. 82. — Tumeurs gommeuses de la syphilis du foie *.

Les lésions gommeuses sont très-apparentes le long de l'insertion du ligament suspenseur du foie ; on y remarque souvent des cicatrices ou bien on y voit des tumeurs de différentes grandeurs (voy. fig. 82). La fonte des gommes donne lieu évidemment aux cicatrices étoilées.

Parfois, on a trouvé dans tout le parenchyme du foie, chez les syphilitiques, un grand nombre de granulations gommeuses disséminées, ressemblant à des grains cartilagineux ; le microscope y montre la structure caractéristique et de grandes cellules renfermant un grand nombre de

* FIG. 82. — Syphilis hépatique, tumeurs gommeuses. *a*, lobe gauche du foie ; *b*, lobe droit ; *c*, *c*, tissu fibreux étendu depuis le hile jusqu'au ligament suspenseur, et renfermant des tumeurs gommeuses, irrégulières, de diverses grandeurs. Demi-nature. (E. Rindfleisch.)

noyaux. Leur siége est périlobulaire, les vaisseaux ne sont pas atteints en général, sauf les lymphatiques, entourés par le tissu de ces gommes. Parfois, quand il y a ictère, surtout chez les nouveau-nés, les vaisseaux biliaires paraissent eux-mêmes altérés, déformés, remplis de cellules tassées, épithéliales ; en même temps que les gommes, il me paraît y avoir de la cirrhose disséminée augmentant le volume du foie. C'est ce que j'ai noté sur des enfants nouveau-nés, ayant succombé rapidement avec du pemphigus des membres, à l'hôpital Necker.

A. Gubler, Altérations du foie chez les individus atteints de syphilis (Comptes rendus de la Société de biologie, mars 1849), et Mémoire sur une nouvelle affection du foie liée à la syphilis héréditaire des enfants du premier âge (Ibid., t. IV, p. 25, 1852). — Dittrich, Der syphilitische Krankheitprocess in der Leber (Prager Vierteljahrsschrift, Band XXI, p. 1, 1849, et Band XXVI, p. 33, 1850). — Diday, Lettre sur l'induration syphilitique du foie chez les nouveau-nés (Gaz. méd. de Paris, p. 312, 1852). — Lecontour, Des affections syphilitiques du foie, thèse de Paris, 1856. — Murchison, Syphilitic diseases of the Liver, etc. (The Lancet, t. II, 1861). — H. Bierer, Ueber syphilis der Leber und Milz (Schweizerische Zeitschrift für Heilkunde, t. I. p. 118, Bern, 1862). — E. Faligan, Des affections syphylitiques du foie, thèse de Paris, n° 71, 1863. — Oppolzer, Syphilis der Leber (Wien. Mediz., 1863). — Haldane, Case of Cirrhosis of the Liver, with syphilitic deposit (Edinburgh med. Journal, 1864). — E. Lancereaux, Des lésions viscérales syphilitiques (Gazette hebdomadaire de médecine et de chirurgie, avec figures, 1864). — Herard, De la syphilis du foie (Union médicale, p. 400, mai 1864). — J.-L. Prévost, Tumeurs du foie observées sur un fœtus mort-né d'une mère syphilitique (Comptes rendus de la société de biologie, p. 92, 1866). — Wilks, Syphilitic Cirrhosis of the Liver from an infant (Transact. of the pathol. Society, 1867). — R. Moutard-Martin, Syphilis hépatique interstitielle et gommeuse, etc. (Bulletins de la Société anatomique de Paris, p. 284, 1875). — Ory et Déjerine, Syphilis du foie chez un enfant de deux mois (Bulletins de la Société anatomique de Paris, p. 447, 1875). — Martineau, Cirrhose hypertrophique aiguë chez une femme syphilitique (Union médicale, n° 108, 1875).

Hyperhémies. — Hémorrhagies hépatiques.

1. — Hyperhémies du foie.

Le foie est un des organes les plus exposés aux hyperhémies (ainsi que la rate), à cause du double système de capillaires dont il est pourvu. La tension arrive jusqu'aux radicules des veines sus-hépatiques dans la plupart des lésions du cœur et des poumons ; elle se produit dans les petits vaisseaux porte, à la suite des altérations de la circulation intestinale et des lésions emboliques des intestins, de la rate, etc.

Le foie hyperhémié peut être très-différent d'aspect suivant les individus et aux différents âges de la vie. Le foie normal de l'un serait pathologique pour un autre sujet.

La congestion ou l'hyperhémie active du foie n'est pas facile à retrouver sur le cadavre, mais celle qui est liée à une forte pression, à une tension

exagérée du sang dans les veinules sus-hépatiques, quand il existe une maladie organique du cœur, est très-appréciable : le foie, dans ces cas, a été appelé foie muscade et foie cardiaque. Voici un exemple de cette disposition :

Homme, cinquante-neuf ans, succombant avec un rétrécissement et une insuffisance mitrales. Le foie congestionné pèse 1750 grammes, et il mesure 29 centimètres, dans son diamètre transversal. Il est de conformation régulière, mais agrandi dans sa totalité, la consistance est ferme. Le péritoine, lisse et tendu, présente, le long du ligament falciforme, de légères opacités, mais il n'y a point de péritonite récente. La couleur est rouge sombre, un peu bleuâtre et même violacée par places, avec des marbrures fines, des arborisations, des ramifications d'un rouge foncé, entourées de parties plus claires.

A la coupe, il s'écoule du sang noir et fluide, les vaisseaux ont leur orifice béant. La surface de section offre une marbrure spéciale, et la distinction apparente, au summun, des deux substances du foie anciennement admises.

Il y a, en effet, dans les lobules, ou acini, une portion foncée centrale entourée d'un cercle plus clair d'un jaune rougeâtre, ressemblant un peu à la disposition de l'enveloppe de la noix muscade. Avec la loupe on constate très-nettement que les endroits foncés en couleur répondent au milieu des lobules, et que les parties claires sont au contraire périphériques.

Au microscope, sur une coupe mince et à un faible grossissement, les détails de l'hyperhémie sont encore plus précis, les radicules veineuses sus-hépatiques centrales sont très-dilatées, les veinules porte, périphériques, péri- ou interlobulaires, ne sont point congestionnées au même degré, ni dilatées ou distendues par le sang. Il n'y a point d'ecchymoses appréciables. A un fort grossissement, je trouve les cellules du foie de volume normal et même un peu volumineuses, ayant de 10 μ à 15 μ; ces cellules hépatiques, juxta-centrales, sont remplies de granulations jaunâtres et brunâtres, sans gouttelettes graisseuses, plusieurs offrent des grains de pigment brun. Les parois des veinules sus-hépatiques sont manifestement plus épaisses sur quelques points qu'à l'état normal; elles sont à la fois dilatées et épaissies dans leurs parois.

La rate est congestionnée pareillement, ainsi que la membrane muqueuse de l'estomac et du tube digestif.

Dans l'hyperhémie avec augmentation de volume du foie, la stase sanguine dans les radicules des veines sus-hépatiques est caractéristique, et l'état de non réplétion des radicules porte est des plus nets. Si l'on se rapporte à la distribution normale des vaisseaux du foie, les radicules de la veinule centrale sus-hépatique efférente occupant le tiers interne de l'acinus, les ramuscules périphériques des veinules porte remplissant le tiers externe environ, et enfin le tiers moyen étant plus spécialement irrigué par les dernières ramifications de l'artère hépatique, on voit que dans le

foie muscade c'est le tiers interne, c'est-à-dire la zone sus-hépatique qui est dilatée. La figure 83 montre bien cette disposition.

L'aspect du foie muscade, *Muscatnussleber* des auteurs allemands, est caractéristique de la congestion due aux dilatations sus-hépatiques, et en outre, comme la pigmentation est fréquente dans ces cas, de plus, que

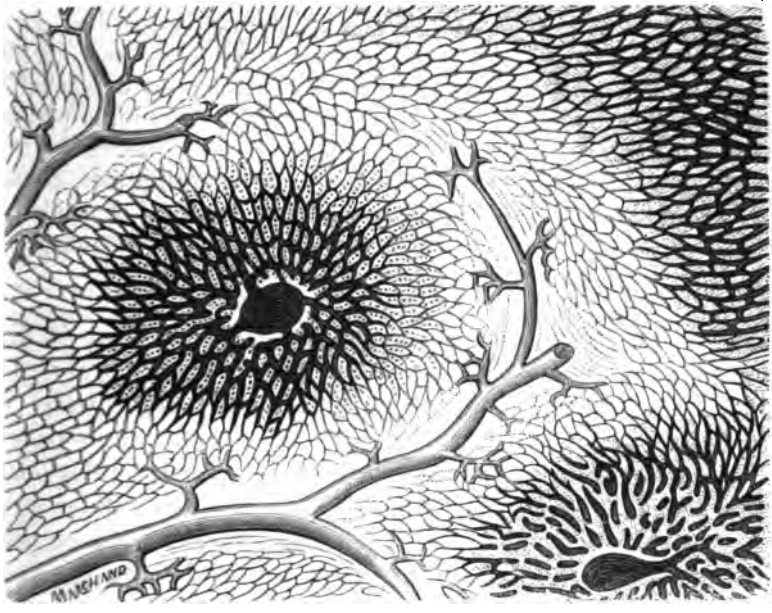

Fig. 83. — Hyperhémie du foie *.

une portion centrale et périphérique est souvent anémiée, la disposition de ces colorations est encore plus frappante. Mais il faut bien savoir que dans le foie gras (voy. Stéatose du foie, page 312), l'aspect de noix muscade, c'est-à-dire ressemblant aux plis qui revêtent le fruit du muscadier avec son arille, ou encore avec l'aspect réticulé de la feuille de chêne sur sa face postérieure, l'aspect, dis-je, est toujours le même ; car, sur le foie gras, le centre de l'acinus est rouge foncé et le pourtour chargé de graisse est d'un jaune mat. Il faut donc distinguer anatomiquement ces deux états.

L'hyperhémie du foie ne s'accompagne pas constamment de l'augmentation de volume. Parfois il y a diminution avec induration de l'organe ;

* Fig. 83. — Fragment injecté d'un foie hyperhémié. Les veinules sus-hépatiques forment un réseau dilaté de capillaires, au centre des lobules, et l'espace réservé aux cellules hépatiques est ainsi devenu plus étroit au voisinage de ces veinules centrales ; cet espace est plus étroit que le calibre des vaisseaux. Il en résulte une atrophie partielle des cellules hépatiques (Frerichs).

cette induration atrophique diffère de la cirrhose et de l'atrophie proprement dite. L'exemple suivant montre l'hyperhémie chronique du foie, mais accompagnée de diminution de volume.

Femme, soixante ans, succombant brusquement à un anévrysme de la crosse de l'aorte, cœur dilaté, hypertrophie du ventricule gauche. Le foie pèse 1420 gr. et il mesure 26 centimètres dans son diamètre transversal. Sa surface est un peu ridée, mais non mamelonnée, ni granulée ; sa consistance dure. La couleur est d'un rouge foncé, violacée. A la coupe, les vaisseaux sont gorgés de sang, et l'apparence des deux substance (foie muscade) est très-nette. A la loupe, on voit les veinules sus-hépatiques centrales bien fournies, la périphérie est claire et jaunâtre.

Au microscope, les cellules centrales des acini sont rares, petites, rétractées et pigmentées ; sur plusieurs points elles ont presque disparu. Les cellules périphériques des acini paraissent à l'état normal ; quelques-unes sont un peu granuleuses.

Cet état d'hyperhémie avec diminution de volume a été fort étudié, et plusieurs auteurs y trouvent souvent un commencement de cirrhose, en admettant une production conjonctive intra et péri-lobulaire. Voici comment les choses se passent d'ordinaire : les veinules sus-hépatiques, dilatées d'une manière permanente au centre des acini, ou des lobules, occupent en réalité une partie de l'espace réservé aux cellules du tiers moyen : ces cellules, comprimées, sont moins volumineuses et puis se détruisent, aussi les vaisseaux remplacent les cellules, ou en d'autres termes occupent la place des cellules disparues. Virchow a décrit cette forme d'hyperhémie, sous le nom d'atrophie rouge, et Rindfleisch a suivi son exemple.

En fait, il y a atrophie, mais le phénomène dominant est l'hyperhémie, qui fait par compression disparaître les cellules. La figure 84 montre bien cette disposition.

La congestion avec diminution de volume (atrophie rouge), produisant le foie muscade pigmenté, n'offre point la dureté ordinaire, l'aspect granulé du foie cirrhotique; mais on trouve néanmoins les veinules centrales épaissies et un peu de tissu néo-conjonctif au centre des lobules; il en est de même à la périphérie lobulaire et le long de la capsule de Glisson. L'hyperhémie a produit à la longue un trouble de circulation avec altération de tissu ; il y a un léger degré de cirrhose, mais moindre que dans la sclérose interstitielle, où l'on remarque une multiplication des éléments lamineux de la charpente du foie, d'où les granulations des hépatites interstitielles sclérosiques.

La congestion hépatique est liée à un grand nombre de maladies et d'états particuliers de l'économie : les maladies virulentes, les empoison-

nements la produisent, les fièvres et surtout les fièvres intermittentes prolongées, la fièvre jaune, la dysentérie, la goutte, la syphilis, le rhumatisme, le scorbut, etc., sont accompagnées de l'hyperhémie du foie.

Frerichs fait remarquer expressément que la sécrétion biliaire ne paraît pas modifiée par la congestion, ni par la stase sanguine hépatiques; il n'a pu constater que la sécrétion augmentât ni diminuât. Dans le principe, la nutrition des cellules du foie n'est point modifiée; plus tard on voit se déposer une certaine quantité de graisse dans les cellules, près des origines des veines hépatiques. De cela, il me paraît résulter que les fonctions glycogénique et de dédoublement du foie sont probablement plus atteintes que la fonction biliaire par une forte hyperhémie lobulaire.

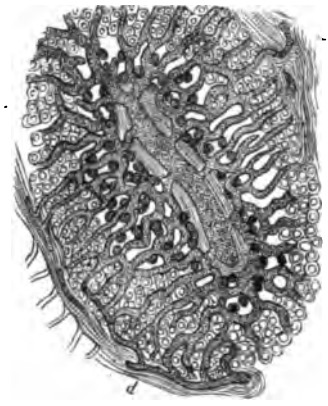

Fig. 84. — Foie hyperhémié et atteint d'une atrophie rouge *.

2. — Hémorrhagies du foie.

Les *hémorrhagies hépatiques* se montrent tantôt sous la forme d'un piqueté rouge, constitué par de petits foyers distincts d'extravasation sanguine, tantôt sous l'apparence de collections volumineuses siégeant sous la capsule de Glisson, plus rarement dans le parenchyme. D'autres fois, les extravasations du sang donnent à une partie du foie l'apparence d'une bouillie noirâtre où on ne distingue plus le tissu normal. Les hémorrhagies piquetées accompagnent les maladies miasmatiques, les fièvres pernicieuses, le scorbut, etc.; les attritions hépatiques, suites de contusions, produisent les collections noirâtres avec rupture et imbibition des tissus. Les ecchymoses sous-péritonéales du foie surviennent quelquefois dans les accouchements laborieux, et sont observables en même temps que l'atélectasie pulmonaire chez les nouveau-nés.

Il a déjà été question des hémorrhagies dans le cancer ou épithéliome (page 309); on les trouve encore, dit-on, à la suite des piqûres de serpents, dans la fièvre jaune, etc.

* Fig. 84. — Atrophie rouge aiguë du foie, congestion et dilatation des veinules sus-hépatiques. *a*, veine centrale d'un lobule ou acinus; *d*, tissu conjonctif ou lamineux, interlobulaire, épaissi. Les cellules de la zone centrale de l'acinus sont en partie atrophiées. (E. Rindfleisch).

Déplacements du foie.

Il ne doit être question ici que des déplacements non congénitaux, ceux-ci devant être présentés ailleurs (voy. Vices de conformation du foie), et ces déplacements sont à considérer sur le vivant et à l'amphithéâtre.

Le volume du foie sur le vivant n'est appréciable que par les rapports de l'organe perceptibles à travers la paroi thoraco-abdominale soit par l'inspection, soit surtout par la percussion ou la palpation. Or, la dilatation des viscères abdominaux et du bas-ventre refoule le foie en haut ; la pleurésie du côté droit avec épanchement abondant, et même l'hydro-péricarde abaissent le foie en bas et à droite. Le foie peut basculer sur son axe, le bord inférieur devenant antérieur. Les vêtements serrés, le corset, sur les inconvénients duquel Cruveilhier a insisté, étranglent le foie et peuvent étaler le lobe gauche en forme de corde à nœuds. La forme totale du foie peut aussi être cylindroïde.

Diverses maladies arrondissent les bords du foie, lui donnent des scissures ou un aspect lobé anormal (état gras, amyloïde, cirrhoses, syphilis, etc.). Les périhépatites, les péritonites soudent la capsule extérieure avec les intestins ou la rate. Le lobe droit, à la suite d'abcès guéris, de poches hydatiques vidées, s'amoindrit et disparaît presque.

Enfin, les tumeurs des organes voisins peuvent déplacer le foie, le couvrir et l'empêcher d'être perçu par les moyens d'exploration ordinaire. Parfois des tumeurs périphériques des intestins, des épiploons surtout (voy. Péritoine), simulent sa présence, tandis qu'il est refoulé ou déplacé par ces mêmes tumeurs.

Plaies et ruptures du foie.

Les *plaies* du foie n'ont pas un très-grand intérêt pour l'anatomopathologiste. Les *ruptures* ont lieu par coup direct ou à la suite d'hyperhémie considérable, de maladies générales avec modifications de tissu. J'ai vu une rupture avec hémorrhagie mortelle, sans déchirure à la peau, à la suite d'une chute de quatre mètres de hauteur, le foie ayant porté sur le rebord d'une pièce de bois. Les fistules sont étudiées plus bas (voy. Vaisseaux biliaires).

Parasites du foie; Echinocoques et kystes hydatiques, Linguatules.

Les parasites les plus ordinaires du foie sont les *Hydatides à Échinocoques*, dont il a déjà été question (voy. page 242), et qui ne sont que l'un des premiers états, avec la forme dite *scolex* d'un ver cestoïde : *Tænia echinococcus*, acquérant chez les carnassiers, tels que le chien et le loup, son développement ultime et des organes génitaux. Le Cysticerque du Ténia armé (voy. page 241), qui rend le porc ladre, est analogue à l'Échinocoque de la vésicule hydatique ; ces Échinocoques se développent dans des kystes spéciaux, et constituent une ladrerie particulière qu'on peut appeler : ladrerie hydatique humaine.

Le foie est le siége habituel des kystes à Échinocoques ; on y trouve aussi des kystes dûs aux Linguatules, et enfin d'autres kystes sans parasites, qui seront étudiés avec les voies biliaires (voy. Dilatation et kystes des conduits biliaires). Des parasites exceptionnels, tels que des Ascarides et des Douves, se rencontrent presque exclusivement dans les voies biliaires.

1. — Kystes hydatiques ; kystes à Échinocoques.

Les *kystes hydatiques* peuvent être trouvés dans toutes les portions

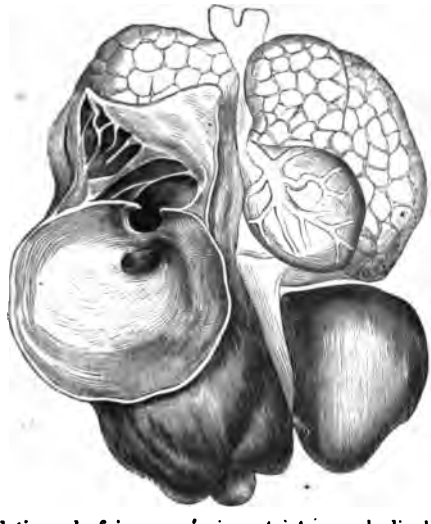

Fig. 85. — Kyste hydatique du foie, communiquant à travers le diaphragme, avec la plèvre et le poumon. (Frerichs.)

du foie : lobe droit et lobe gauche, partie supérieure et partie inférieure de l'organe, superficie, bords, profondeur. Ordinairement, il n'y a qu'un

seul kyste, surtout s'il est volumineux; cependant on en rencontre aussi deux ou trois, parfois cinq et six; de plus, les hydatides à Échinocoques s'observent à la fois dans le foie et dans d'autres parties du corps, et s'avancent, par perforation du diaphragme, dans les cavités du thorax (voy. fig. 85).

Les kystes hydatiques du foie, par leur développement dans le côté droit de l'abdomen, refoulent le diaphragme en haut, compriment le poumon droit et déplacent le cœur à gauche et en haut (voy. fig. 86). Frerichs a vu le diaphragme remonter jusqu'à la deuxième côte et même se rapprocher de la clavicule et l'atteindre.

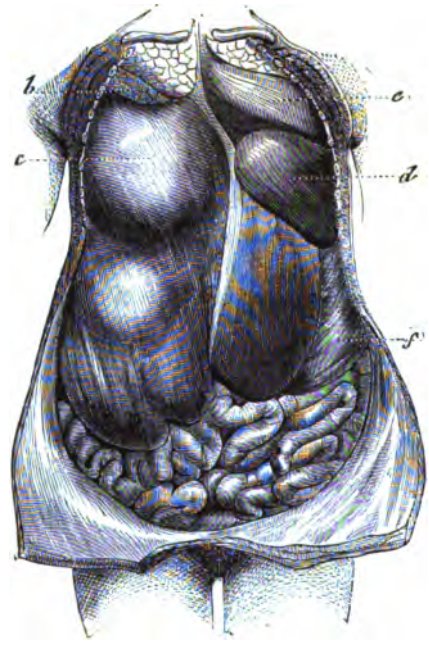

Fig. 86. — Kyste hydatique volumineux du foie, ayant refoulé et déplacé les organes thoraciques *.

Les kystes hydatiques de la face inférieure du foie proéminant en bas dans l'abdomen dépriment l'estomac, le côlon et la masse intestinale; ils arrivent parfois jusqu'au dessus du bassin. Ces rapports avec les parties contiguës expliquent les accidents de compression variée qui en résultent.

La rupture des kystes hydatiques dans les cavités contigues est suivie

* Fig. 86. — Déplacement du poumon, du cœur et de l'estomac, par un kyste volumineux du foie, à Échinocoques. *b*, diaphragme s'élevant jusqu'à la 2e côte; *c*, foie avec deux kystes hydatiques; *d* rate; *e*, cœur; *f*, estomac. (Frerichs.)

de guérison ou de mort, suivant les organes (plèvre, bronches, estomac, intestins, parois thoraco-abdominales, péricarde, péritoine, vaisseaux).

Le foie dans lequel se sont développés un ou plusieurs kystes hydatiques est déformé ou non ; dans les cas extrêmes, le foie, ainsi qu'il a été dit, prend des proportions énormes. Le tissu hépatique est atrophié par les progrès du kyste qui le comprime et l'aplatit ; sur quelques points, le tissu est hypertrophié en volume, les acini sont gonflés, les cellules et les noyaux plus volumineux, sans offrir d'altérations saisissables.

Les hydatides proprement dites sont des vésicules de grandeur variable, des poches ayant l'aspect de l'albumine peu cuite, tremblotantes, remplies de liquide. La couleur est hyaline ou d'un blanc bleuâtre ou grisâtre. Ces poches renferment un liquide très-transparent, semblable à de l'eau distillée.

Autour des poches volumineuses et isolées, on trouve que le tissu du foie est revêtu d'une couche fibreuse, résistante, blanchâtre, constituée par des fibres de tissu conjonctif ou lamineux, et formant une membrane d'isolement. C'est un véritable kyste adventif pourvu d'un réseau vasculaire sanguin venant du foie, tandis que les vésicules hydatiques sont dépourvues de tout vaisseau.

Les vésicules hydatiques dont le volume atteint celui d'une noisette à un œuf, une pomme et beaucoup plus, celui d'une tête de fœtus, par exemple, sont dans leur intérieur tantôt remplies seulement d'un liquide

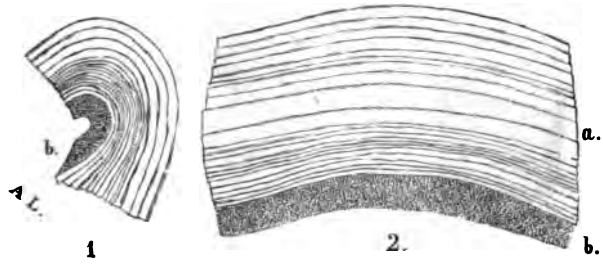

Fig. 87. — Fragment de membrane hydatique revêtu de la membrane germinale *.

clair, tantôt renfermant à la fois du liquide et un assez grand nombre d'autres hydatides absolument semblables.

Dans le dernier cas, l'hydatide est dite : hydatide mère, et celles qu'elle

* Fig. 87. — Morceau ou fragment haché de membrane hydatique, vu par la tranche et montrant la disposition lamelliforme ; 1, membrane enroulée ; 2, membrane étalée ; *a*, aspect de lames superposées ; *b*, membrane germinale granuleuse placée en dedans, 1, et en dessous, 2. — Grossissement, 300 diamètres.

renferme ont été appelées : hydatides filles. Il n'y a là qu'une question de contenance, mais non une différence de structure.

Si on examine avec soin le liquide de plusieurs vésicules, on trouve que tantôt il est tout à fait limpide, mais que souvent il laisse déposer de petits grains blanchâtres, apercevables à l'œil comme une fine semoule.

Ces granulations blanches, qui nagent dans le liquide, et dont plusieurs restent attachées à la partie interne des vésicules, sont des Échinocoques, véritables scolex du *Tænia echinococcus*.

Le moindre morceau de vésicule hydatique est caractéristique. Lorsqu'on observe à divers grossissements un fragment obtenu en coupant ou hachant la vésicule et placé sur la tranche, on voit une disposition lamelliforme toute spéciale (voy. fig. 87).

Qu'on se représente un livre, ou mieux un album à feuillets d'inégale épaisseur vu par la tranche, et on aura une idée de cette disposition de lamelles emboîtées. Du reste, à l'intérieur de l'hydatide mère et même à l'extérieur, on voit, en examinant avec soin, des bourgeons qui se développent ultérieurement en vésicules; ces bourgeons détachés, comprimés et examinés au microscope, offrent exactement la même disposition que les enveloppes hydatiques constituant les grandes vésicules (voy. fig. 88).

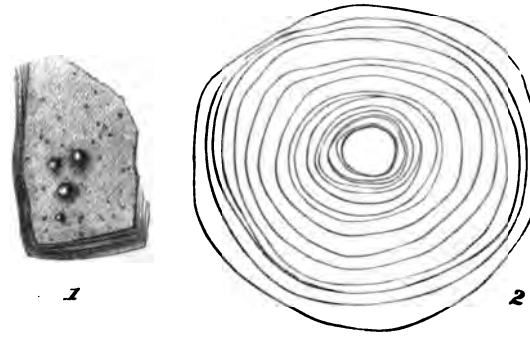

Fig 88. — Fragment de membrane hydatique de grandeur naturelle avec bourgeons et un de ces bourgeons grossi *.

La figure 87 montre, à la partie interne de la membrane hydatique, une couche grenue des plus remarquables et découverte par Charles Robin. Cette couche est une véritable membrane germinale donnant

* Fig. 88. — 1, fragment d'hydatide humaine de grandeur naturelle, la surface couverte de bourgeons; 2, un des bourgeons comprimé, formé de feuillets stratifiés, la cavité centrale est libre, sans membrane germinale. Grossissement, 40 diamètres. (Davaine.)

naissance aux Échinocoques, et suivant que l'hydatide est pourvue ou non de cette membrane, elle est ou non fertile. Les termes d'hydatide mère ou fille n'expriment que le fait de vésicules renfermant ou ne renfermant pas d'autres vésicules : la membrane germinale, seule, rend l'hydatide fertile par la production d'échinocoques; dépourvue de membrane germinale, l'hydatide mère, remplie de vésicules semblables à elle, est réellement stérile par rapport aux Échinocoques, dont la production est alors impossible.

Les *Échinocoques* (ἐχῖνος, hérisson, et κόκκος, grain), qu'il me reste à décrire, proviennent par bourgeonnement de la membrane germinale, revêtant l'intérieur des hydatides dites fertiles. D'abord, ils sont constitués par une granulation blanchâtre, à peine visible à l'œil nu, qui se produit à la surface, qui plus tard se pédiculise et se détache pour nager librement dans le liquide hydatique.

Les Échinocoques sont formés par une vésicule arrondie; sur la partie postérieure, on trouve parfois les traces du pédicule par lequel l'animal tenait à la membrane germinale (1). La partie antérieure offre quatre ventouses et une double couronne de crochets (fig. 89).

Le corps est garni de granulations formées de carbonate de chaux et de phosphate de chaux, unis à une matière organique (2).

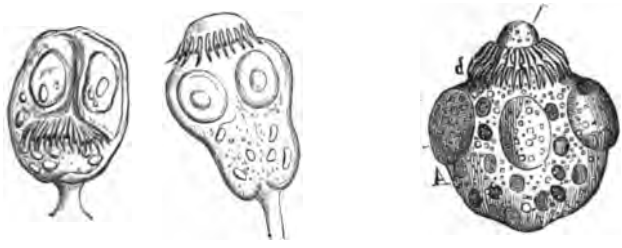

FIG. 89. — Échinocoques du foie de l'homme *.

La grandeur du corps est de $0^{mm},2$ à $0^{mm},25 = 200\ \mu$ à $250\ \mu$ quand la tête est rentrée, et il acquiert 3 dixièmes de millimètre quand la tête est sortie et allongée.

L'Échinocoque avalé par un carnassier, chien ou loup, trouvant dans l'intestin de ceux-ci les conditions nécessaire à son développement, devient

* FIG. 89. — Échinocoques du foie. Les deux Échinocoques placés à gauche sont, le premier avec la partie antérieure invaginée, le second avec cette même partie sortie; tous les deux ont en arrière les traces du pédicule. A, un Échinocoque placé à droite, à corps arrondi, sans pédicule; d, couronne de crochets.

(1) CH. ROBIN et LITTRÉ, *Dictionnaire de Médecine*, 14e édition, 1877, page 491, figures.

(2) A. LABOULBÈNE, *Note sur les corpuscules calcaires des Échinocoques* (*Mémoires de la Société de biologie*, 5e série, t. II, p. 57, pl. III, 1872).

le *Tænia echinococcus*, dont la tête est semblable à celle de l'Échinocoque, dont le corps est composé de trois anneaux, le dernier aussi long que les deux précédents réunis, et pourvu seul d'organes génitaux (fig. 90).

L'ovaire est grand et sinueux, les œufs sont sphériques. Les cucurbitains, après leur séparation, sont presque aussi volumineux que le ténia tout entier.

FIG. 90. — Tænia echinococcus *.

En résumé, les vésicules hydatiques, entourées d'un kyste adventice dans le foie, et constituant les Acéphalocystes de Laennec (α, privatif, κεφαλή, tête, κύστις, vessie), ne sont qu'une des phases de développement du Ténia échinocoque. Ces vésicules, qui par bourgeonnement endogène ou exogène, produisent dans leur intérieur des vésicules hydatiques semblables à elles-mêmes, sont remplies d'un liquide spécial, transparent, non albumineux, presque dépourvu de sels. A la surface interne de beaucoup de ces vésicules hydatiques se développe une membrane germinale, et elles sont alors fertiles, car sur cette membrane naissent des Échinocoques ou Scolex de Ténia. Ce qui est extrêmement remarquable, c'est le développement considérable de l'hydatide par rapport au Ténia minuscule, dernier terme du développement cyclique de ce ver, tandis que les Ténia armé et inerme de l'homme, qui proviennent du porc et du bœuf, ont de petits cysticerques répondant à l'hydatide, et de longs strobiles ou Ténia au dernier terme de leur développement (1).

Les kydatides, ou poches hydatiques bien développées, peuvent dans la suite offrir des modifications qu'il importe de faire connaître. L'hydatide s'épaissit sur plusieurs points, devient cartilaginiforme, la surface interne est rude, inégale, enduite de sels calcaires. Elle n'est plus ronde, mais bosselée, avec des enfoncements ou des sortes de diverticules. La paroi cédant sur quelques points, la poche peut communiquer avec les vaisseaux biliaires et sanguins. D'autres fois, quoique bien plus rarement qu'on ne l'a dit, l'intérieur est rempli d'un liquide purulent. J'en ai communiqué une observation à Trousseau (2); depuis j'ai observé un nouveau fait très-probant et que j'ai montré à Davaine.

Femme, trente-six ans, morte à l'hôpital Necker, avec un kyste du foie dia-

* FIG. 90. — *Tænia echinococcus*, montrant la tête avec sa couronne de crochets, les ventouses, et le dernier segment avec un ovaire rameux et l'orifice génital latéral. (Moquin-Tandon.)

(1) A. LABOULBÈNE, *Sur les Ténias, les Échinocoques et les Bothriocéphales de l'Homme* (*Bulletins de la Société médicale des hôpitaux de Paris*, séances d'octobre et de novembre 1876).

(2) TROUSSEAU, *Clinique médicale de l'Hôtel-Dieu*, 5e édition, 1877, tome III, p. 276.

gnostiqué pendant la vie et remontant à environ dix ans. A l'ouverture de l'abdomen, il s'écoule une grande quantité de sérosité citrine. Les poumons sont refoulés en bas, jusqu'à la cinquième côte droite et gauche; à leur face externe, ils offrent des adhérences minces et néo-membraneuses.

Le foie occupe toute la partie antéro-supérieure de l'abdomen et la partie antéro-inférieure du thorax, depuis les cinquièmes côtes droite et gauche jusqu'à une ligne horizontale passant à 2 centimètres au-dessous de l'ombilic. Les dimensions verticales sont 28 centimètres pour le lobe droit, 27 centimètres pour le lobe gauche; les dimensions horizontales, pour le lobe droit 22 centimètres, pour le lobe gauche à partir du ligament falciforme, 13 centimètres; enfin, l'épaisseur est, pour le lobe droit, de 7 centimètres et demi à 9 centimètres. La vésicule biliaire est dilatée.

Le kyste est situé vers la partie supérieure et externe du lobe droit.

Le foie est donc très-volumineux; il offre, près du ligament falciforme et sur le lobe droit, des signes de périhépatite : le péritoine et la capsule de Glisson sont épaissis. Le diaphragme adhère très-fortement sur plusieurs points, par des néo-membranes résistantes qu'on ne parvient que difficilement à détacher. Une bride médiane fait adhérer la paroi du kyste, et autour, principalement en bas, on voit des îlots irréguliers de tissu de nouvelle formation constituant des plaques jaunâtres faisant relief à la surface du foie.

En ouvrant la poche hydatique, il s'écoule un liquide jaunâtre, d'aspect purulent, contenant un grand nombre de vésicules hydatiques, le liquide ayant une odeur fade et un peu alliacée. Les parois de la poches sont très-épaisses; en incisant avec soin ces parois sur la partie saillante et en prolongeant autant que possible les incisions, on voit que le kyste occupe une grande partie du lobe droit, ayant 19 centimètres de diamètre dans le sens antéro-postérieur et 18 centimètres environ dans le sens postéro-interne. Les parois sont irrégulièrement épaissies, le point le plus mince a 3 millimètres, le plus épais étant de 7 et même de 8 millimètres.

L'intérieur du kyste ayant été largement ouvert, je trouve une collection considérable d'hydatides, les unes, de 4 à 5 centimètres de diamètre, les autres de 1 centimètre seulement, un grand nombre plus petites. La plupart sont flétries. Le liquide placé entre les vésicules hydatiques est puriforme, d'un jaune blanchâtre et crémeux. Sur les parois, on remarque une grande quantité de matières blanchâtres semblables à du mastic, adhérentes par places, non adhérentes sur d'autres; quand on les détache, on voit à leur surface d'implantation des ecchymoses et des places brunâtres. A la partie supérieure, le tissu du foie est congestionné, il offre aussi de petites extravasations sanguines. Près de la paroi gauche et vers le milieu de la poche la plus vaste, se trouve une petite cavité communiquant avec la grande.

Une membrane hydatique, nettement séparable, circonscrivant et entourant toutes les vésicules, occupe la majeure partie de la grande poche; elle envoie dans la petite cavité un long prolongement.

En se rapprochant de la partie médiane, on trouve une surface lisse, nettement muqueuse, revêtue par une poche hydatique n'adhérant point. Cette sur-

face est d'un jaune verdâtre, et à ce niveau se trouve une dilatation très-manifeste à laquelle viennent aboutir les branches afférentes des canaux hépatiques supérieurs et inférieurs. Le canal cholédoque est extrêmement dilaté. Près du duodénum, il a un volume suffisant pour laisser passer le doigt médius. Une membrane hydatique teinte elle-même en jaune verdâtre par imbibition, était prolongée jusque dans la partie inférieure du canal cholédoque.

Le liquide de la vésicule est bilieux et paraît normal, le canal cystique n'est pas dilaté et s'ouvre dans le canal cholédoque très-agrandi. La vésicule biliaire dilatée ne contient ni hydatides, ni calculs d'aucune sorte.

Le lobe gauche du foie, examiné avec le plus grand soin, ne présente ni hydatides, ni aucune autre altération appréciable.

Les hydatides, examinées au microscope, offrent les unes une membrane germinale, tandis que d'autres en sont dépourvues. Un très-grand nombre ont des Echinocoques; plusieurs, ratatinées, renferment néanmoins des crochets de parasites.

Le liquide est nettement purulent, il présente des leucocytes sans noyaux et nucléolés, beaucoup de matières grasses, des éléments biliaires sous forme de cristaux irréguliers, colorés en jaune brunâtre. (J'ai fait constater à C. Davaine la purulence du liquide.)

La transformation du liquide par la pénétration de la bile dans l'intérieur, et par la production de pus, est une cause de guérison spontanée, mais quelquefois d'accidents redoutables. Dans un degré extrême, les Échinocoques périssent, le liquide se résorbe, il ne reste qu'un magma granulo-graisseux, parfois semblable à du mastic, où on trouve encore les crochets des Échinocoques. La membrane hydatique, plissée, ridée, chiffonnée, ressemble à un petit paquet de taffetas gommé, entouré d'une membrane fibreuse. Mais, même dans ce cas, le diagnostic est possible : dans un fait de ce genre, j'ai pu établir l'existence d'un kyste très-ancien chez un sujet ayant succombé à une tout autre affection, et, à force de recherches, montrer à Béhier les crochets d'Échinocoques, ce qui n'a laissé aucun doute.

Dans l'observation suivante d'un kyste hydatique ponctionné, les Échinocoques ont été observés dans le liquide, puis celui-ci s'étant reproduit, je n'ai trouvé que des crochets, les animalcules étant détruits. Il s'agissait d'une femme morte de tuberculose pulmonaire un an après la ponction du kyste :

Femme, trente-trois ans, phthisique, venue à l'hôpital Necker en 1873 avec un kyste hydatique du foie qui fut ponctionné avec un trocart de petit volume en présence de Davaine. Le liquide était transparent, clair, renfermant des Échinocoques. La malade, se sentant très-bien, était sortie. Elle rentre en février 1874; l'état pulmonaire s'est aggravé et le foie renferme de nouveau du liquide. La malade succombe le 20 mars.

Le foie a le lobe droit très-volumineux, le lobe gauche est très-petit. Le kyste siège dans la partie la plus externe du lobe droit, de manière à n'altérer en rien la disposition du hile, des lobes médians et des canaux biliaires. Il convertit la partie du foie qu'il occupe en un corps à peu près sphérique (le diamètre transverse total du foie est de 27 centimètres; le lobe droit est haut de 18 centimètres, épais de 14 centimètres). Outre la saillie de la face convexe, on voit aussi sur la face concave une tuméfaction hémisphérique fluctuante, mais d'aspect et de coloration différente de celle que présente la face supérieure du kyste. Ici, en effet, la poche est encore recouverte d'une mince lamelle de tissu hépatique, tandis que, en bas, la poche se montre à découvert et avec une couleur d'un blanc jaunâtre.

Cette tumeur fluctuante ne comprime aucun organe voisin, ni les canaux biliaires, ni l'intestin. En la percutant, on a la sensation simple de flot. Je l'ouvre à sa partie déclive. Il s'écoule un liquide citrin, avec quelques dépôts floconneux. Puis, avec le liquide, sort finalement la membrane hydatique composée de deux couches bien nettes, l'une externe, ressemblant à de l'albumine cuite, translucide, friable, l'autre interne, ou couche prolifère mince, d'un jaune verdâtre comme la peau des raisins peu mûrs. Pas de vésicules hydatiques nageant dans le liquide.

La paroi enkystante est très-dure, criant sous le scalpel comme du cartilage, épaisse de 3 à 4 millimètres, vascularisée, recouverte, à la face interne, de concrétions très-résistantes, très-adhérentes, inégales.

Au microscope, le liquide hydatique ne renferme ni leucocytes, ni pigment biliaire, ni Échinocoques à l'état ordinaire. Mais je constate dans le dépôt formé au fond du liquide des crochets arqués et très-reconnaissables.

Briançon (P.-A.), Essai sur le diagnostic et le traitement des Acéphalocystes, thèse de Paris, n° 216, 1828. — Cruveilhier (J.), article *Acéphalocystes* (Dictionnaire de médecine et de chirurgie pratiques, t. I, 1829). — Charcellay, Kystes hydatiques communiquant avec les voies biliaires (Bulletins de la Société anatomique, 1836). — Cox (W.-T.), Hydatid of the Liver, etc. The med.-chir. Review, p. 368. London, 1838). — Barrier (F.-M.), De la tumeur hydatique du foie, thèse de Paris, n° 180, 1840. — Livois, Recherches sur l'Échinocoque de l'homme et des animaux, thèse de Paris, 1843. — Lebret, Kystes hydatiques du foie (Comptes rendus de la Société de biologie, p. 199, 1850. — Charcot, Kyste hydatifère du foie, etc. (Comptes rendus de la Société de biologie, 2e série, t. I, p. 99, 1854). — Cadet de Gassicourt, Recherches sur les ruptures des kystes hydatiques du foie, etc., thèse de Paris, n° 50, 1856. — Guérault, Note sur la maladie hydatique du foie en Islande, etc. (Bulletin de la Société de chirurgie, t. VII, p. 432, 1857). — Gervais et Van Beneden, Zoologie médicale, t. II, 1859. — Davaine (C.), Traité des entozoaires et des maladies vermineuses, in-8, 1860, 2e édition, 1877. — Habershon, Some cases of Hydatid diseases (Guy's Hospital Reports, third series, t. VI, 1860). — Dœring, Ueber Echinococcen der Leber. Leipzig, 1866. — Friedemann, De Echinococcis in hepate humano. Gryphiæ, 1866. — Finsen (Jon), Les Échinocoques en Islande (Archives générales de médecine, 1869). — Habran, De la bile et de l'hématoïdine dans les kystes hydatiques, thèse de Paris, n° 158, 1869. — Carl Elias, Oblitération de la veine cave inférieure et de la veine porte par des Échinocoques du foie (Berl. Klin. Wochens., p. 578, 1874). — Hayem et Graux, Kyste hydatique du foie ouvert dans les voies biliaires (Bulletins de la Société anatomique de Paris, p. 145, 1874). — Rendu, Kyste hydatique du foie communiquant avec le duodénum et le poumon, etc. (Bulletins de la Société anatomique de Paris, p. 482, 1874). — Dollinger, Kyste hydatique ouvert dans la veine cave, embolie par une hydatide de l'artère pulmonaire (Oester med. chir. Presse, n° 49, 1875). — Poulin, Double kyste hydatique du foie (Progrès médical, n° 26, 1876). —

LAVERAN, Kyste hydatique du foie, guérison après une seule ponction, urticaire (Gazette des hôpitaux, n° 49, 1876). — MACLAREN, Kyste hydatique du foie ouvert dans les voies urinaires (Brit. med. Journal, p. 261, 1876).

2. — Echinocoques du foie à kystes alvéolaires.

Ces kystes alvéolaires sont encore connus sous le nom de *tumeurs à Échinocoques multiloculaires;* elles consistent en cavités revêtues d'une enveloppe résistante, creusées dans le foie et divers autres organes, et formant ainsi des alvéoles remplies d'une substance d'aspect gélatineux. D'abord prise pour du cancer cette substance gélatiniforme est en réalité formée de membranes hydatiques repliées sur elles-mêmes et renfermant des Échinocoques. La tunique dure, surajoutée, s'ulcère et se détruit sur plusieurs points faisant aussi communiquer entre elles les alvéoles isolées.

Le foie offre une augmentation de volume variable; la surface est bosselée, fort inégale dans les endroits où siégent les tumeurs alvéolaires, ordinairement dans le lobe droit. Il existe de la périhépatite ayant produit des adhérences de la face convexe avec le diaphragme. A la coupe, on trouve que les kystes constituent des collections variables entre le volume d'un grain de mil et celui d'une pomme et même d'une tête d'adulte. La dureté est parfois considérable, cartilaginiforme, comme pierreuse ou crétacée, très-inégalement répartie. La dureté est marquée à la périphérie, le centre étant au contraire toujours plus mou, quelquefois diffluent ou vide. Les alvéoles sont extrêmement nombreuses, et leur volume varie depuis 30 μ jusqu'à celui d'une lentille, jusqu'à 6 millimètres de long sur 3 millimètres de large (Virchow); Friedrich en signale de la grosseur d'un pois; j'en ai vu de plus considérables, comme une amande. Il est bon de remarquer ici que les alvéoles de grande dimension offrent, sur des parois inégales, les marques d'ulcérations et qu'elles résultent de la réunion d'alvéoles secondaires.

La forme arrondie ou elliptique des alvéoles rappelle aussi celle de fentes, d'étoile à branches inégales, suivant la communication des alvéoles les unes avec les autres. Souvent, une cavité centrale est l'aboutissant d'alvéoles isolées réunies à elle par un travail d'ulcération : cette cavité centrale peut avoir un grand volume, la grandeur d'une noix, d'une orange ou du poing, et représente une caverne anfractueuse, avec des diverticules de tous côtés. Les parois sont inégales, villeuses ou rugueuses, avec des cloisons ou des tractus, très-variables d'étendue et de dimensions, allant d'un côté à l'autre. La couleur de la paroi est jaune, parfois rougeâtre ou verdâtre, ou ardoisée. L'intérieur des grandes cavités renferme un liquide visqueux ou une bouillie jaunâtre, grisâtre ou verdâtre,

avec du pus, des détritus de vésicules et des pigments biliaires ou hématiques. Les alvéoles ont des masses gélatiniformes sur les parois, laissant souvent un espace vide : les masses molles sont des poches tantôt entières, tantôt déchirées, qui s'étalent dans l'eau et montrent des granules à la surface (fig. 91).

Le tissu du foie entourant les tumeurs alvéolaires est condensé ; au delà, il est mollasse et congestionné. La capsule de Glisson est épaissie de plusieurs millimètres ainsi que les prolongements lobulaires et tous les endroits au contact de la tumeur ; les enveloppes fibreuses ou cartilaginiformes ont des prolongements dans le tissu sain du foie et ont été vues

Fig. 91. — Kystes hydatiques alvéolaires du foie *.

elles-mêmes avec des alvéoles. La capsule de Glisson peut aussi être hypertrophiée et fibro-cartilagineuse autour des vaisseaux, elle les resserre et en rétrécit la lumière à un degré parfois excessif. On a trouvé la veine cave comprimée et devenue imperméable, d'autres vaisseaux de moindre volume avec des coagula fibrineux ; parfois les parois érodées laissaient pénétrer des masses du tissu morbide et montraient alors des cavités alvéolaires à Échinocoques. Les veines porte, cave, sus-hépatiques, les

* Fig. 91. — Kystes alvéolaires hydatiques. *aa*, grands alvéoles formés par la réunion d'autres plus petits. L'intérieur est rempli de substance gélatiniforme hydatique, repliée sur elle-même ; *b*, cloison en partie détruite ; *c*, alvéole à contenu granuleux ; *d*, tissu conjonctif, ou lamineux, entourant les alvéoles. Grossissement, 80 diamètres. (J. Carrière.)

artères hépatiques présentaient des cavités cloisonnées renfermant des Échinocoques à tous les degrés de développement. Les lymphatiques (Virchow) et les canaux biliaires (Frerichs) ont offert dans leur intérieur des vers vésiculaires.

Avec le microscope, on trouve autour des kystes, comme substance fondamentale, un tissu fibreux ou lamineux à fibrilles et à cellules caractéristiques, parallèles, ou entre-croisées ; autour des alvéoles, les fibres et le tissu lamineux sont très-souvent devenus granuleux, avec dépôts de substance calcaire ou bien en dégénérescence graisseuse. Des pigments biliaires et des cristaux sanguins, des grains de mélanose occupent les points ulcérés ; le foie montre des cellules altérées, remplies de granulations et parfois de graisse.

La substance gélatiniforme offre, de la manière la plus nette, l'aspect des membranes hydatiques ordinaires (voy. page 329 et figure 87) et des lamelles superposées caractéristiques. La face externe est lisse ; la face interne, fertile, est pourvue d'échinocoques encore adhérents ou libres (fig. 89) dans les alvéoles en activité. Les alvéoles flétries et les membranes déchirées présentent des granulations graisseuses, des grains de pigment biliaire, des lamelles de cholestérine et des cristaux du sang ; quand il n'y a pas d'Échinocoques reconnaissables, on trouve des crochets qui montrent l'existence antérieure et irrécusable de ces helminthes.

Dans le poumon, dans le péritoine, on trouve souvent les mêmes kystes hydatiques alvéolaires ; et, pour moi, il résulte de cette étude que les hydatides à Échinocoques peuvent être multiples, flétries, ratatinées, à enveloppe calcaire, communiquant entre elles et s'étant propagées par les lymphatiques, par les voies biliaires, avec une grande facilité. Il y a donc parfois une grande multiplication hydatique et non une hydatide solitaire à simples prolongements.

Buhl, Illustrirte Münchener Zeitung, t. I, p. 102, 1852, et Zeitschrift für rationnelle Medicin, t. IV, p. 356, 1854. — Zeller, Alveolar kolloid der Leber, Diss. inaug. Tubingen, 1854. — Virchow, Verhandl. des physikalisch medicinischen Gesellschaft. Würzburg, t. VI, p. 84, 1856. — Griesinger, Archiv für Heilkunde, t. VI, p. 547, 1860. — Féréol, Bulletin de la Société médicale des hôpitaux, p. 236, 1867. — J. Carrière, De la tumeur hydatique alvéolaire (tumeur à Échinocoques multiloculaires), thèse de Paris, n° 101, 1868. — Ducellier, Étude clinique sur la tumeur à Échinocoque multiloculaire du foie et des poumons, 1868. — Kappeler, Zur Casuistik des multilocularen Echinococcusgeschwulst der Leber (Archiv der Heilkunde, 1869). — Prongeanski, De la tumeur à Échinocoques du foie, multiloculaire et ulcéreuse, thèse inaug. Zurich, 1873. — Haffter, Échinocoque multiloculaire du foie (Archiv der Heilkunde, p. 362, 1875).

3. — Linguatule ou Pentastome du foie.

Un parasite à l'état de larve, différent de l'Échinocoque, mais vivant comme lui dans un kyste, est la *Linguatule* ou *Pentastome denticulé*,

dont il a été déjà question pour l'intestin (voy. page 245). Le Pentastome a d'abord été trouvé au Caire par Pruner, puis en Allemagne et en Autriche, où il paraît assez fréquent; je ne crois pas qu'on l'ait signalé en France. L'espèce trouvée en Égypte est le *P. constrictum*.

Le Pentastome a été observé à la face supérieure du foie, tantôt au lobe gauche ou au lobe droit, parfois à la face inférieure de l'organe. Il est logé dans un kyste fibreux et facile à énucléer, long de 10 à 12 millimètres. On voit parfois deux ou trois de ces kystes. L'animal y est recourbé. Sa longueur est de 1 centimètre à 1 centimètre et demi.

FIG. 92. — Linguatule du foie *.

Le *P. denticulatum* est légèrement brunâtre, à tégument épineux. Le corps est aplati, ovale, renflé en massue et en avant. La bouche est sous l'extrémité antérieure, de forme ovale, à bourrelet chitineux. De chaque côté on voit deux crochets jaunâtres recourbés. L'anus est situé en arrière.

On a constaté que la Linguatule n'est que le premier état du *Pentastoma tænioides*, qui vit dans les fosses nasales et les sinus frontaux du chien. Son arrivée dans le foie de l'homme n'a pas encore été déterminée (1).

Vices de conformation du foie.

En général rares, les malformations du foie ou ses déplacements congénitaux consistent principalement dans le manque du foie ou dans sa petitesse excessive, sa forme ronde, le nombre des lobes plus grand qu'à l'état normal, enfin les lobes parfois séparés du reste de la masse du foie et se trouvant isolés dans les replis du péritoine.

Le foie peut être placé au dehors de la cavité abdominale dans les cas de hernie ventrale et s'il y a absence du diaphragme, enfin il siége à gauche dans l'inversion viscérale.

MECKEL, Handbuch des pathologischen Anatomie, t. I, p. 602-606, 1811. — ROKITANSKY, Lehrbuch der pathologischen Anatomie, t. III, p. 243. Dritte Auflage, 1861. — KIESELBACH,

* FIG. 92. — Linguatule du foie, premier état du *Pentastoma tænioides*. A, animal vu par la face inférieure; à côté de lui, à droite, ligne indiquant la grandeur naturelle; B, un de ses crochets buccaux isolé. (Moquin-Tandon.)

(1) Fr.-Th. FRERICHS, *Traité des maladies du foie*, etc., 3e édition, p. 631, 1877. — C. DAVAINE. *Traité des entozoaires*, etc., 2e édition, 1877, p. 240 et *Synopsis*, nos 102, 103.

Dissert. inaugur. Hanau, 1836. — Th.-Fr. FRERICHS, Traité pratique des maladies du foie, 3e édition, p. 42 et suiv. 1877.

VOIES BILIAIRES.

Les canalicules, les conduits et les canaux biliaires représentent en s'unissant entre eux des tuyaux de plus en plus volumineux, arrivant dans le sillon transverse du foie et formant un seul canal cholédoque s'ouvrant dans le duodénum. De la partie latérale de ce canal excréteur unique vient le canal cystique, dirigé à droite, terminé par un renflement en ampoule ou vésicule biliaire, servant de réservoir à la bile dans l'intervalle des digestions. L'ensemble de ces organes constitue les voies biliaires dont les lésions doivent être exposées actuellement.

Inflammations des voies biliaires.

1. — Inflammation catarrhale aiguë.

L'inflammation aiguë des conduits et des canaux biliaires porte le nom d'*angiocholite* et celle de la vésicule le nom de *cholécystite*.

Dans les cas exceptionnels où il a été possible de la constater, cette inflammation catarrhale des voies biliaires, occupant surtout le canal cholédoque et la vésicule, ressemble aux catarrhes aigus des autres muqueuses. Ordinairement, la muqueuse biliaire conserve un peu d'injection vasculaire, mais celle-ci peut même avoir disparu; la membrane est gonflée, molle, recouverte d'un mucus épais. On a admis en Allemagne des bouchons de mucosités épaisses dans le canal cholédoque près du duodénum, par où l'inflammation catarrhale s'était propagée. Le boursouflement du tissu muqueux est incontestable, mais les produits inflammatoires peuvent-ils remplir les voies d'excrétion et faire obstacle à l'écoulement de la bile? Je le pense, mais je n'ai pas constaté l'obstruction admise par Vulpian.

L'inflammation catarrhale de la vésicule peut exister isolément. La bile stagnant dans son réservoir devient très-épaisse, poisseuse; le gonflement du col de la vésicule et en même temps du canal cystique s'opposent à l'excrétion ou à la sortie du contenu. Ce dernier arrive alors à laisser précipiter du mucus contenant beaucoup de sels de chaux et produit certaines concrétions biliaires dont le noyau se constitue de cette manière.

L'inflammation cholécystique catarrhale résulte très-souvent de calculs

préexistant dans la vésicule, et l'inflammation passe parfois à la suppuration et à l'ulcération ; il s'ensuit encore des troubles de nutrition des parois de la vésicule, l'état fibreux ou graisseux, la calcification, etc.

GENDRIN, Histoire anat. des inflammations, t. I, p. 552. Paris, 1826. — CRUVEILHIER (J.), Anatomie pathologique du corps humain, in-folio, liv. XII, pl. 5. — ANDRAL, Clinique médicale. Paris, 1840, 4e édition, t. II, p. 525. — BUDD, On Diseases of the Liver. London, 1845 et 1851. — OPPOLZER, Prager Vierteljahrschrift, Band I, 1845. — D. CRAIGIE, Elements of pathol. Anatomy, 2e édit., p. 925. Edinburgh, 1848. — CRUVEILHIER (J.), Archives générales de médecine, janvier 1857. — ROKITANSKY, Lehrbuch der pathologischen Anatomie, t. III, p. 282, 1861. — FRERICHS, Traité pratique des maladies du foie, 3e édition, p. 766, 1877.

2. — Inflammation pseudo-membraneuse ou pseudhyménique.

Dans les affections typhoïdes (1), on a trouvé la muqueuse biliaire épaissie, injectée, parfois pâle. La vésicule et les grands canaux biliaires étaient revêtus d'une couche pseudo-membraneuse, la vésicule avec un contenu trouble, de couleur cendrée, d'une réaction alcaline, d'autres fois brun foncé et semblable à du goudron. Dans des cas de choléra, de pyémie, de fièvre typhoïde, Rokitansky a signalé des exsudats sur les parois de la vésicule, y formant une enveloppe, et disposés en tubes dans les gros conduits.

Les inflammations avec pseudo-membranes dans les muqueuses biliaires peuvent survenir autour des corps étrangers, des tumeurs du foie, des calculs biliaires, et s'accompagner de suppuration ou même de perforations (Frerichs).

3. — Inflammation suppurative ou purulente des voies biliaires.

L'inflammation suppurative des voies biliaires est caractérisée par la présence du pus dans les canaux et la vésicule ; elle est liée, en dehors de la pyémie, à la présence des corps étrangers (calculs, etc.). Une des complications de la suppuration des voies biliaires est la propagation aux parois veineuses et la pyléphlébite. L'inflammation amène parfois des communications anormales, alors le sang pénètre dans les voies biliaires et, suivant Budd, l'ulcération simple de la vésicule peut être suivie d'hématémèse, comme les ulcères de l'estomac et du duodénum.

Quand les voies biliaires sont enflammées dans une grande étendue,

(1) P. HAGENMÜHLER, *De la cholécystite dans la fièvre typhoïde*, thèse de Paris, n° 269, 1876.

la muqueuse offre à la surface du pus mélangé de détritus, de dépôts biliaires ou de sang. S'il existe une oblitération par corps étranger, on peut voir jusqu'aux canalicules dilatés et en quelque sorte injectés de pus. On trouve aussi le pus dans les parois de la muqueuse, et il peut y former des collections très-petites ayant un aspect de pustules ou d'abcès en miniature. Les abcès des parois internes de la vésicule ont été trouvés plusieurs fois, et la cholécystite purulente est de la sorte : tantôt pariétale, tantôt interne lorsque, le col étant oblitéré, elle est le siége d'une véritable collection purulente à l'intérieur.

L'inflammation suppurative des voies biliaires, qui peut exister sur ou dans la muqueuse, a été vue autour des canalicules, des canaux et de la vésicule. Le pus occupe la périphérie, soit dans le tissu conjonctif sous-jacent, soit après adhésion des parties contiguës entre le péritoine et la vésicule, etc. Il y a donc une angiocholite et une cholécystite internes et externes.

La péricholécystite est tantôt purulente, tantôt formée de pseudhymènes et d'adhérences lâches renfermant un sérum puriforme. La vésicule est ainsi unie au côlon transverse dans sa première partie, ou avec le duodénum assez près du pylore, ou avec la paroi abdominale antérieure. Cette péricholécystite explique les communications fistuleuses après ulcération, et la sortie possible des calculs biliaires par ces trajets anormaux.

4. — Inflammation ulcéreuse et gangréneuse.

L'*ulcération* des voies biliaires peut résulter de l'inflammation aiguë, surtout dans les maladies générales et infectieuses, quoiqu'elle reconnaisse très-souvent pour cause la présence d'un corps étranger ; elle peut être suivie de perforation, accident redoutable, mais l'inflammation ulcéreuse aiguë donne le plus souvent lieu à des adhérences, ou à une cicatrice qui peut devenir une cause puissante d'occlusion.

La *mortification gangréneuse* arrive après des inflammations septiques, et la perforation par détachement d'eschare en est la conséquence. Cruveilhier regarde la cholécystite ulcéro-gangréneuse comme plus commune qu'on ne le croit, et il rapporte que la nourrice d'un de ses enfants eut une cholécystite perforante avec péritonite rapidement mortelle. L'autopsie montra la vésicule enflammée et parsemée de plaques gangréneuses.

5. — Inflammation chronique des voies biliaires.

Les inflammations catarrhales chroniques occupent surtout les gros canaux; d'autres fois l'inflammation atteint les conduits biliaires.

Mais dans l'état chronique, les inflammations biliaires, soit primitives, soit secondaires, se propagent à toutes les parois, qui sont fortement épaissies, dilatées, remplies de bile. On a sous les yeux des cylindres plus volumineux qu'à l'état normal, des ampoules, des dilatations fusiformes (voyez Dilatation des voies biliaires). Les parois des canaux peuvent offrir des ulcérations ou englober des collections puriformes, qui ne sont point des abcès véritables et dont il faut soigneusement les distinguer.

Les inflammations chroniques des vaisseaux biliaires s'étendent aussi à l'extérieur (périangiocholite chronique), non-seulement autour des canaux de gros calibre, mais de ceux de moindre volume, et, en parlant des cirrhoses, j'ai fait remarquer que les veinules portes n'étaient pas seules la cause productive des hépatites interstitielles et des scléroses.

Il me paraît très-probable qu'on trouvera de plus en plus la cause des cirrhoses hypertrophiques avec ictère, dans les inflammations des canalicules biliaires épaissis, revêtus à leur extérieur d'un manchon de tissu conjonctif ou fuso-cellulaire néoplasique, ne comprimant d'abord que peu les cellules hépatiques voisines et donnant ainsi au foie un gros volume, car le tissu néoplasique est abondant.

Les recherches de Hanot, d'Hayem, de Gombault, de Charcot jettent un grand jour sur ces questions difficiles; quant aux faits où on admet la néo-formation des vaisseaux biliaires dans la cirrhose, peut-être n'y a-t-il que développement exagéré de canalicules biliaires préexistants avec inflammation sclérosique à la périphérie et finalement dilatation de ces conduits. (Voy. p. 291.)

Le fait suivant de cirrhose hypertrophique, que j'ai observé et examiné à l'hôpital Necker, me paraît pouvoir être interprété de cette manière :

Homme, quarante-cinq ans, ayant succombé avec une hypertrophie du foie et un ictère intense. Le foie pèse 2050 grammes; il est d'un vert rougeâtre et de forme normale, quoique hypertrophié. La capsule de Glisson est lisse, tendue, sans granulations, le tissu est ferme et résistant sous le doigt.

La coupe du foie n'est pas granulée, la couleur rouge intra-lobulaire est peu marquée. La vésicule biliaire est sans aucun calcul, pleine de bile assez épaisse et verdâtre. Les canaux cholédoque et hépatique sont bien libres. La veine porte ne présente pas d'altération.

Sur des coupes minces, après durcissement, je constate que le tissu interlobulaire est beaucoup plus épais qu'à l'état ordinaire, et cela d'une manière assez

uniforme, sans prolongements irréguliers écartant les cellules hépatiques elles-mêmes. Ces cellules sont aplaties à la périphérie, comprimées, mais non granuleuses. Les veinules sus-hépatiques, au centre du lobule, sont petites et resserrées.

La partie la plus épaisse du tissu nouveau ne paraît pas avoir pour centre, ou entourer à la manière d'un manchon, les veinules portes, mais certainement des vaisseaux de petit calibre ou canalicules biliaires. Ce sont eux qu'on voit enveloppés par des cellules et des fibrilles de nouvelle formation. La lumière béante et agrandie de ces canalicules est bordée de cellules cubiques fortement teintées en vert; sur plusieurs points, les cellules sont multipliées et remplissent la coupe du petit vaisseau biliaire. L'hypertrophie du foie a dû être rapportée à la grande quantité du tissu néoplasique autour des canalicules biliaires et à la dilatation de ceux-ci sur beaucoup de points.

Atrophie des voies biliaires.

L'atrophie occupe ordinairement les canaux, qui sont alors réduits à un petit volume (voyez Rétrécissement des voies biliaires) et surtout la vésicule elle-même. L'atrophie peut être congénitale, mais l'inflammation venue à la suite de calculs, ou ayant causé l'oblitération du canal cystique, en est la cause prochaine ordinaire.

L'atrophie de la vésicule biliaire, à laquelle on a attaché beaucoup d'importance, ne paraît pas mériter un grand intérêt anatomo-physiologique. Sa rétraction et son atrophie complètes ne font pas éprouver de gêne pour le passage de la bile dans l'intestin.

Néoplasmes et dégénérescences des voies biliaires.

1. — Dégénérescences fibreuse, colloïde, graisseuse.

Les diverses transformations des parois tant des canaux que de la vésicule biliaire en *tissu fibreux* à divers degrés de développement ou avec production de matières *colloïdes*, *myxomateuses*, ou enfin de *graisse* sous toutes les formes granulo-graisseuses, n'ont besoin que d'être signalées.

2. — Épithéliome ou cancer des voies biliaires.

Les *épithéliomes* des voies biliaires se développent ordinairement en même temps que le cancer du foie et par envahissement. On a cité cependant des épithéliomes primitifs du canal cholédoque et de la vésicule.

J'ai déjà parlé de l'épithéliome cylindrique et je l'ai regardé comme très-probablement formé aux dépens des canalicules biliaires.

Dans la vésicule, l'épithéliome ou carcinome primitif a été observé dans la vieillesse, de soixante-dix à quatre-vingts ans. Le fait d'un cancer primitif chez une femme de vingt-huit ans décrit par Markham est exceptionnel.

Les nodosités de l'épithéliome apparaissent dans la muqueuse de la vésicule biliaire, puis s'étendent dans ses tuniques musculaire et séreuse ; les parois sont épaisses, inégales, végètent dans la cavité qui est remplie par le néoplasme d'aspect encéphaloïde. Les végétations se détruisent et sont remplacées par des ulcérations et un ichor spécial. Les calculs se trouvent très-souvent dans le carcinome de la vésicule biliaire, neuf fois sur onze d'après Frerichs. Les adhérences de la vésicule avec les organes contigus sont fréquentes, et des communications anormales peuvent s'établir entre la poche et le côlon transverse, le duodénum, etc.

L'épithéliome cylindrique, d'aspect villeux ou papilliforme, se voit ordinairement sur la paroi antérieure, et il est tantôt pédiculé, tantôt largement sessile. La muqueuse a l'aspect d'un velours blanchâtre, plus tard les végétations sont disposées en chou-fleur. Les excroissances sont

Fig. 93. — Épithéliome ou cancer du canal cholédoque faisant saillie dans le duodénum; dila-tation considérable des voies biliaires et du canal Wirsung (Frerichs).

allongées, renflées en massues arborescentes, ayant des vaisseaux nombreux, elles sont recouvertes de cellules d'épithéliome cylindrique (Heschl, Klob). Les parois de la vésicule envahie sont épaisses, fibreuses, à inter-

stices remplis de cellules de nouvelle formation. La cavité de la vésicule renferme un liquide jaune ou rougeâtre, contenant des cellules épithéliales et des gouttelettes de graisse (Frerichs).

L'épithéliome, soit médullaire, soit cylindrique, a été observé dans le *canal cholédoque*, principalement auprès de son arrivée dans l'intestin, et sans d'autres productions analogues primitives dans le duodénum ou le pancréas (1). Lambl a montré un bel exemple de cette lésion : une tumeur du volume d'une noix, lobulée, faisait saillie dans le duodénum, à travers l'orifice du canal cholédoque (fig. 93).

La forme squirrheuse de l'épithéliome envahit toute l'épaisseur des parois biliaires, qui sont enchâssées dans le tissu néoplasique. Dans un exemple cité par Durand-Fardel, les parois de la vésicule, impossibles à séparer de celles du côlon, étaient converties en une couche de cinq à six lignes d'épaisseur, formée par un tissu blanc, très-ferme, à suc laiteux.

La forme colloïde est surtout accompagnée de cellules cylindriques (Cornil). Dans une observation, la vésicule du volume du poing d'un enfant, adhérente avec la portion droite du côlon transverse, était remplie par une masse colloïde, jaunâtre, transparente, ayant une teinte rouge centrale. Cruveilhier a rapporté l'exemple d'un cancer gélatiniforme de la vésicule offrant une large perte de substance au niveau de la vésicule et du côlon. La cavité cystique renfermait une masse gélatiniforme parcourue par un grand nombre de vaisseaux.

DURAND-FARDEL, Traité pratique des maladies des vieillards, 1re édit., 1853; 2e édition, Paris, 1873. — MARKHAM, Scirrhus of the Gall-Bladder Transact. of the pathological Society. London, 1858, vol. VIII, p. 243. — HESCHL, Wiener Zeitschrift der k. k. Gesellschaft der Aerzte, Band VIII, p. 9, 1852. — KLOB, Wiener Wochenblatt der Zeitschrift der Gesellschaft der Aerzte, n° 46, 1856. — BERTRAND, Etude sur le cancer de la vésicule biliaire, thèse de Paris, 1870. — HAUTEVILLE, Des tumeurs formées par la vésicule biliaire, thèse de Paris, n° 342, 1873. — HENROT, Cancer primitif de la vésicule biliaire (Bulletin de la Société médicale de Reims, p. 23, 1875). — E. METZQUER, Cancer des voies biliaires, ponction exploratrice, mort (France médicale, 5 mai, 1875). — FRERICHS, Traité pratique des maladies du foie, 3e édition, p. 802, 1877.

3. — Tuberculose des voies biliaires.

La tuberculose des voies biliaires, très-rare et sous forme d'infiltration ou de granulations dans la muqueuse des conduits (2), affecte presque

(1) LAMBL, *Archiv für pathologische Anatomie*, t. VIII, p. 133. — FRERICHS, *Traité prat. des mal. du foie*, 3e édit., p. 805, 1877.

(2) E. LANCEREAUX, *Tuberculose des voies biliaires* (Atlas d'anat. path., texte, p. 70, 1871). — TUBBET, *Tuberculose des voies biliaires*, thèse de Paris, n° 251, 1872.

exclusivement les jeunes sujets. Je n'en ai vu aucun exemple chez l'adulte, quoique je l'aie toujours cherchée avec soin.

Le dépôt des granulations tuberculeuses est autour des conduits et canaux hépatiques (Barrier, Rilliet et Barthez), et les tubercules finissent par envahir ceux-ci, parfois après dilatation préalable.

4. — Syphilis des voies biliaires.

Dans les cas d'ictère des nouveau-nés syphilitiques et dans les faits de syphilis invétérée avec ictère chez l'adulte, n'y a-t-il pas altération par compression néoplasique extérieure, soit des canaux biliaires, soit des conduits ainsi que des lobules? Ces questions sont à l'ordre du jour, mais ne peuvent encore être résolues.

J'ai déjà dit que sur des foies d'enfants syphilitiques j'ai vu, non-seulement une périhépatite incontestable, mais encore des dépôts néoplasiques interstitiels avec altération du lobule lui-même; cette lésion m'a paru aussi fréquente que l'épaississement des canalicules biliaires terminaux.

Hémorrhagies des voies biliaires.

Le sang qu'on trouve dans les voies biliaires vient du dehors ou bien provient des vaisseaux du foie et des parois muqueuses. Ces dernières seules doivent nous occuper.

J'ai déjà dit (page 341) que Budd regarde l'ulcération des voies biliaires comme pouvant produire l'hématémèse, Frerichs attribue le melæna à la même cause.

Dans l'épithéliome, les parois biliaires envahies éprouvent des ruptures vasculaires, et le sang coule dans leur cavité (Fauvel).

Dans les maladies générales, dans la fièvre jaune, dans les ictères à forme grave, on a constaté la présence du sang mêlé à la bile des conduits ou de la vésicule biliaires, avec ou sans lésion appréciable des parois. E. Quinquaud a résumé dans un bon travail les hémorrhagies consécutives aux lésions des canaux et de la vésicule biliaire et fait connaître des faits où le sang s'épanche indépendamment de ces lésions (1).

Le traumatisme, les anévrysmes de l'artère hépatique, les abcès du

(1) Ferrey, *Essai sur les hémorrhagies des voies biliaires*, thèse de Paris, n° 140, 1872. — E. Quinquaud, *Ictère essentiel, hémorrhagies multiples, sang dans la vésicule biliaire* (Archives générales de médecine, 1855), *Hémorrhagies des voies biliaires, Angiocholites hémorrhagiques*, etc. (Tribune médicale, 1874-75).

foie, l'hépatite ulcéreuse, les cancers, sont les causes reconnues actuellement comme les plus fréquentes d'hémorrhagie des voies biliaires.

Rétrécissement et oblitération des voies biliaires.

Les inflammations des canaux et des conduits biliaires, leur ulcération et toutes les altérations de leurs parois, soit directes, soit indirectes, peuvent amener leur rétrécissement et même leur oblitération. La compression extérieure par brides fibreuses, par développement de tumeurs amène le même effet. Ces lésions de canalisation peuvent porter tantôt sur les plus petits canalicules dans les cirrhoses, les néoplasmes, tantôt sur les autres points des canaux biliaires, enfin sur la vésicule elle-même.

Les causes que nous venons d'énumérer, et très-multipliées, peuvent avoir leur siége dans les parois mêmes des voies biliaires, dans leur cavité, ou enfin en dehors d'elles. De plus, ces causes, parfois séparées, se réunissent et se combinent souvent.

Le rétrécissement du canal cholédoque existe dans les inflammations catarrhales et exsudatives, trop souvent des calculs s'y rencontrent. Les changements de position, les tiraillements, les torsions, les adhérences anormales produisent un rétrécissement, de même l'invagination. L'oblitération complète provient d'une inflammation ayant d'abord produit le resserrement et puis bouché la lumière du canal, enfin de tumeurs venant de sa muqueuse, ou bien du duodénum.

On a signalé l'invagination du canal cholédoque, d'autres fois et plus souvent des brides fibreuses qui serrent le canal cholédoque à la manière d'un lien. Les épithéliomes ou carcinomes du pylore, du pancréas, un anévrysme de l'artère hépatique peuvent arriver au même résultat, en un mot, toute tumeur de la face inférieure du foie.

La péri-hépatite, pendant la vie intra-utérine, produit l'oblitération des voies biliaires des nouveau-nés et leur donne l'apparence de cordons pleins. Binz (1), qui a fait connaître plusieurs de ces faits, en rapporte quelques-uns à la syphilis, et Roth (2) est d'un avis analogue.

Le canal hépatique est moins exposé que le canal cholédoque aux lésions, ce sont les produits de nouvelle formation, les calculs, les tumeurs extérieures qui le rétrécissent. Comme pour le canal cholédoque, on a trouvé des entozoaires dans son intérieur, d'autres fois des

(1) Binz, *Zur Kenntniss des tödtlichen Icterus der Neugebornen aus Obliteratim der Gallengänge* (Archiv für pathol. Anatomie, t. XXXV, 1866).

(2) Roth, *Beobachtungen über congenitalen Defect der grossen Gallengänge* (Arch. f. path. Anat., t. LXIII, 1868).

coagulations sanguines, souvent des amas de bile épaisse comme du goudron ou du cambouis.

Le rétrécissement et l'oblitération des branches du canal hépatique résultent de l'inflammation quand, par exemple, l'arrêt d'un calcul détermine autour de lui une inflammation adhésive enkystante. Les ulcérations suivies de cicatrices sont dans le même cas, ainsi que pour le canal cholédoque et les gros troncs biliaires. Derrière ces rétrécissements, qui sont tantôt très-considérables en longueur, tantôt circonscrits comme ceux de l'urèthre, les canaux excréteurs se dilatent en amont.

Dans un rétrécissement de la branche gauche du conduit hépatique, qui n'avait pas plus d'un quart de pouce d'étendue, les canaux excréteurs étaient dilatés et contenaient un liquide jaunâtre, ténu, avec des dépôts sablonneux d'un rouge foncé. Le foie présentait par places une induration cirrhotique et contenait dans son lobe droit un abcès du volume d'une noix. Les canaux cholédoque et cystique ainsi que la branche droite du canal hépatique étaient libres (1).

L'oblitération du canal cystique, ou du col de la vésicule, est due à une ulcération guérie en se rétractant, à un néoplasme extérieur ou intérieur, surtout à un calcul. Parfois, ce corps étranger est placé comme une soupape permettant l'entrée de la bile et empêchant la sortie. A la longue, quand l'occlusion du canal cystique ou du col de la vésicule est absolue, la bile ne parvient plus dans son réservoir, celle qui y était renfermée est résorbée. Au lieu du liquide biliaire, on ne trouve plus qu'une humeur visqueuse, ayant de l'analogie comme consistance avec la synovie (voyez page 197, Dilatation kystique de l'appendice cæcal), et parfois tout à fait séreuse. Les glandules de la vésicule fournissent les éléments de cette humeur, mais la distension les comprime et les empêche finalement de sécréter; le liquide séreux enkysté a fait donner à la lésion de la vésicule ainsi distendue le nom d'*hydropisie de la vésicule biliaire*.

Le canal cystique est encore fréquemment oblitéré par suite de l'inflammation lente du col de la vésicule causée par des calculs.

Enfin, l'oblitération de la vésicule a été vue exceptionnellement constituée par une cloison, qui séparait transversalement en deux sa propre cavité. Cette oblitération survient lorsque les parois sont devenues fibreuses et se sont rétractées; on ne trouve qu'une poche étroite enchatonnant quelques calculs ou bien renfermant un mucus clair. La bile passe directement du foie dans l'intestin. Frerichs affirme que, dans cette circonstance, il n'avait pas observé pendant la vie des malades une augmentation de l'appétit.

(1) Balstowe, *Transactions of the pathological Society*, vol. IX, p. 223.

Les rétrécissements et bien plus encore les oblitérations des voies biliaires occasionnent la rétention de la bile. Le siége de la coarctation influe directement sur cette rétention, qui reste limitée à quelques canaux hépatiques, lorsqu'elle est intérieure, mais qui occupe le foie tout entier quand le conduit hépatique est oblitéré, et enfin qui remplit la vésicule en même temps que les gros conduits quand le canal cholédoque est bouché, comme on l'observe ordinairement.

Dilatation des voies biliaires.

La dilatation des canaux biliaires est la conséquence des rétrécissements, car, dans les faits très-rares d'un manque d'obstacle mécanique à l'autopsie, on voit, en y regardant de très-près, les traces d'une obstruction ancienne non suivie du retrait des parois.

Les canalicules biliaires deviennent, dans les cirrhoses, dilatés ou ectasiés et forment de petites ampoules parfois sous-péritonéales, par la condensation du tissu périphérique de nouvelle formation ; c'est ainsi que leur calibre devient plus considérable et inégal ; c'est ainsi qu'on les voit aisément et remplis de tissu néoplasique dans des endroits où les cellules hépatiques ont disparu.

A un degré extrême et dans le cas d'une rétention biliaire complète, le foie a un aspect spécial ; il est d'une couleur foncée vert olive (ictère hépatique de Cruveilhier). La description suivante en donne une bonne idée : « C'était principalement dans le foie que la bile retenue avait déterminé des changements remarquables. Cet organe offrait une couleur vert foncé qui n'était point le résultat de la putréfaction, car il n'en existait aucun indice, mais bien de la présence de la bile dont il était gorgé. Les vaisseaux excréteurs, dilatés outre mesure, avaient causé l'atrophie du tissu propre de l'organe, en sorte qu'on pouvait comparer le foie à une poche fluctuante parcourue en tous sens par des canaux remplis de bile. Une piqûre faite au hasard donnait lieu à un écoulement continu de bile verdâtre qui s'échappait des canaux intéressés par cette ponction, quelque superficielle qu'elle fût (Bérard). »

La vésicule biliaire est souvent distendue et dilatée ; à un degré modéré elle est arrondie et conserve sa forme, mais à un degré plus fort on y a constaté des appendices, des diverticules placés soit sur le col ou sur le fond, des sortes de sacs accessoires et remplis de calculs. Au dernier terme de la dilatation, la vésicule biliaire peut arriver à contenir jusqu'à un demi-kilogramme et plus de bile : on l'a ponctionnée, croyant avoir affaire à une ascite, et il s'écoula deux litres de bile (Benson). Le volume de la vésicule devient celui d'un gros œuf, d'une tête d'enfant, elle descend

très-bas dans l'abdomen; les parois sont épaissies, cartilaginiformes, parfois calcifiées.

Il arrive exceptionnellement que les voies biliaires sont dilatées sans que la vésicule le soit elle-même; dans ce cas, la vésicule ne communiquait déjà plus avec les voies biliaires par suite d'oblitération de son col. Barth a vu, à la Salpétrière, chez une femme de quatre-vingts ans, une dilatation très-considérable du canal cholédoque, du canal hépatique et de tous les conduits biliaires, la vésicule étant petite et ne contenant que du mucus et quelques calculs.

Les dilatations sont cylindriques, étendues, mais plus souvent ampullaires et partielles; dans ce dernier cas, il y a oblitération ou compression limitée d'un point ou de points rapprochés de l'appareil biliaire excréteur. On trouve aussi fréquemment des cavités en forme de kystes ou d'ampoules (voyez Kystes non parasitaires) qui sont isolés, renferment un liquide visqueux et jaunâtre, ou des calculs enchatonnés. Les parois des dilatations formées depuis longtemps sont épaisses, fibreuses, parfois cartilaginiformes ou calcifiées.

Dans les cas d'oblitération du canal cholédoque, la dilatation des voies biliaires se généralise. Ces faits sont très-instructifs, car tous les gros canaux et la vésicule sont atteints; le canal cholédoque, le canal hépatique, la vésicule et le canal cystique sont d'abord dilatés, les canaux suivants se dilatent plus tard et successivement en refoulant la substance glandulaire du foie qui les enveloppe.

Le canal cholédoque a été trouvé énormément distendu. Cruveilhier l'a vu égaler le volume du duodénum, Chomel l'a trouvé aussi gros qu'un intestin, Frerichs en rapporte de beaux exemples (1). Je reproduis une observation et un dessin, dont la pièce originale est au musée de Breslau (fig. 94 et 95).

Quand les gros troncs ou canaux biliaires ont été fortement dilatés, les branches du canal hépatique se distendent à leur tour et ainsi peu à peu, plus tôt ou plus tard, jusqu'aux dernières ramifications. Le foie offre alors à la coupe des tubes et des sinuosités fusiformes ou ampullaires; sur des pièces durcies, on trouve que la dilatation s'étend en général jusqu'à la périphérie des lobules ou acini, je n'ai pas vu la dilatation écarter les cellules hépatiques. Les canaux sont élargis, parfois réunis et entourés d'une forte couche engaînante d'éléments cellulaires et de tissu conjonctif néoplasique; j'ai insisté sur ce fait pour la cirrhose hypertrophique (voyez page 291).

Dans les canaux biliaires dilatés, on trouve la bile d'une faible densité d'après Frerichs, et avec un mucus puriforme. D'autres fois, le liquide

(1) Th. Frerichs, *Traité pratique des maladies du foie*, etc., p. 142, 282, 792, et fig., 1877.

biliaire est épais, concentré, avec de nombreuses lamelles micacées de cholestérine, d'autres fois avec des concrétions biliaires arrondies, anguleuses ou tubulées (Cruveilhier). Finalement, les canalicules et les canaux biliaires arrivent à ne renfermer qu'un liquide muqueux, incolore, sans pigments biliaires. La sécrétion muqueuse existe seule. A la suite des dilatations expérimentales ou pathologiques et rapides des canalicules biliaires, le parenchyme glandulaire avoisinant est comprimé; toutefois, le volume total du foie augmente dans les premiers temps, il peut même

Fig. 94. — Dilatation considérable du canal cholédoque avant l'ouverture de ce canal *.

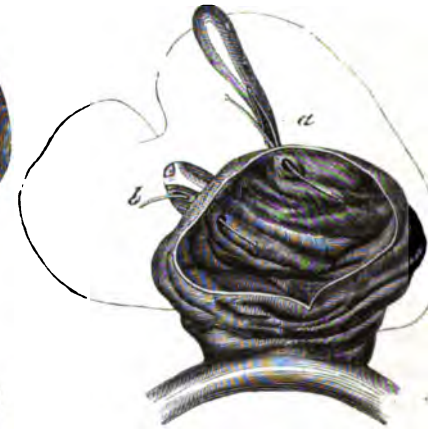

Fig. 95. — Même pièce pathologique après l'ouverture du canal cholédoque **.

se produire des ruptures, sortes d'apoplexies biliaires du foie, mais plus tard la sécrétion est moindre, le foie diminue, devient flasque, mou, ridé (Frerichs). Dans quelques cas, il se forme sur la muqueuse des canaux biliaires des ulcérations qui les perforent et atteignent le parenchyme glandulaire avoisinant et entraînent de graves désordres.

Kystes non parasitaires du foie.

Il ne sera question présentement que des kystes non parasitaires, ceux-ci ayant des caractères à part (voyez Échinocoques). Les collections

* Fig. 94. — Foie relevé et vu par sa face inférieure, montrant une dilatation, ou ectasie considérable du canal cholédoque. *a*, canal cholédoque dilaté; *b*, duodénum.

** Fig. 95. — La même pièce que n° 94, mais vue après l'ouverture du canal cholédoque. *a*, vésicule biliaire; *b*, canal hépatique.

kystiques simples sont constituées par les abcès dont il a déjà été question (voyez page 281), et par des collections liquides dues à des dilatations des voies biliaires avec isolement du contenu, etc. D'autres fois l'origine ne peut être constatée.

Le volume des kystes non parasitaires n'est pas ordinairement considérable : ils sont de la grosseur d'un pois, d'une fève, d'une noix. La face interne est tapissée d'épithélium pavimenteux et parfois présente des cloisons incomplètes, comme si de petits kystes s'étaient réunis (voyez fig. 96). Ces kystes coexistent avec ceux des reins. Le siége est sous la séreuse, d'autres fois un peu profondément.

Fig. 96. — Fragment d'un kyste du foie.

Les cystosarcomes de Naunyn, les épithéliomes à cavités kystiques, ne pourraient être confondus avec ces kystes séreux que si l'examen en était fait trop rapidement.

Plaies, perforations, ruptures des voies biliaires et de la vésicule.

Les *plaies de la vésicule* sont rares et n'offrent de spécial que leur danger par épanchement bilieux dans l'abdomen; une balle a été trouvée enkystée dans la vésicule, longtemps après un coup de feu.

Les *ruptures de la vésicule* par un coup reçu sur l'abdomen, par le passage d'une roue de voiture, en un mot dues au traumatisme, diffèrent de celles qui arrivent par réplétion considérable des voies biliaires. Du reste, on connaît seulement un petit nombre de faits de rupture de la vésicule par distension biliaire, de rupture transversale du canal cholédoque ou de plusieurs branches du canal hépatique par la même cause; ordinairement leurs parois sont usées par la présence de calculs. Les apoplexies biliaires par rupture des conduits et des canalicules sont rares.

Les *perforations* non traumatiques des voies biliaires sont communes à plusieurs états morbides; elles ont lieu dans l'étendue entière des voies biliaires, depuis les canalicules dilatés et faisant saillie sous le péritoine, jusqu'à la vésicule qui en est le siége le plus ordinaire.

A l'intérieur du foie, la perforation résulte d'une rétention biliaire considérable, de la dilatation des conduits, de l'hépatite ulcéreuse, des calculs, des kystes hydatiques, abcès, épithéliomes ulcérés, etc., etc. Au dehors et dans les tissus de la face inférieure du foie, l'angiocholite ou la périangiocholite ulcéreuse, la lithiase biliaire, les tumeurs dites cancéreuses en sont la cause fréquente. Quand les ulcérations tiennent à un état général, c'est la fièvre typhoïde ou la pyohémie qui occasionnent la solution de continuité, par une ulcération ou par la rupture d'un petit abcès pariétal.

Les infiltrations et les épanchements biliaires sont la conséquence des

ruptures et des perforations brusques. Si des adhérences antérieures ont eu le temps de s'établir, il en résulte des fistules biliaires qui vont nous occuper.

Fistules biliaires.

Les fistules biliaires, étudiées par Cruveilhier, Fauconneau-Dufresne, et par Barth et Besnier, peuvent donner lieu à un écoulement biliaire, soit à travers la paroi antérieure de l'abdomen, soit dans un organe voisin. La fistule est directe quand la vésicule est accolée à la paroi abdominale, mais elle est le plus souvent indirecte : il y a deux orifices, un trajet fistuleux et parfois un cloaque en réservoir intermédiaire.

Les fistules biliaires ont été divisées en *gastro-intestinales*, *génito-urinaires*, *bilio-vasculaires* et *biliaires cutanées*. J'ai ajouté une catégorie nouvelle à ces divisions, celles des fistules *hépato-bronchiques* (1).

Les fistules biliaires gastro-intestinales existent ordinairement entre la vésicule, le côlon ou le duodénum, rarement avec l'estomac. On a signalé les fistules duodéno-cholédoque, cystico-colique, cystico-gastrique.

Les fistules biliaires génito-urinaires sont très-rares : la vésicule biliaire a été trouvée adhérente à l'utérus et la bile s'est écoulée par le vagin perforé. Des calculs biliaires ont été rendus par l'urèthre ; la vésicule adhérait-elle au bassinet du rein droit?

Les fistules bilio-vasculaires occasionnent la pyléphlébite. La perforation a lieu dans la veine porte. Trois concrétions biliaires se trouvaient dans la veine porte d'Ignace de Loyola (Realdus Colombus) ; Jacob Camiœnus a vu la même veine remplie de calculs biliaires, et Devay trouva un calcul volumineux dans la branche droite de la veine porte, etc.

Le canal cholédoque et la veine mésentérique supérieure ont été trouvés adhérents, avec perforation et épanchement de bile dans la veine.

Les fistules biliaires cutanées sont bien décrites : Barth et Besnier en rapportent une trentaine d'observations. Les conditions de la fistule abdominale sont une péricholécystite antérieure ; d'autres fois un cloaque existe, intermédiaire entre les voies biliaires et la peau. On connaît un cas de fistule iléo-cutanée : un calcul s'était engagé dans l'appendice iléo-cæcal ; mais dans ce fait, ainsi que dans ceux où un calcul sorti des voies biliaires se fraye un passage au dehors, il n'y a plus fistule biliaire à proprement parler.

J'ai vu, chez une dame âgée de plus de quatre-vingts ans, à la suite d'une tuméfaction de l'hypochondre droit, rapportée par un collègue des hôpitaux à

(1) A. Laboulbène, *Mémoire sur une espèce de fistule biliaire, non encore décrite, et qu'on peut appeler hépato-bronchique ou broncho-hépatique* (*Union médicale*, n°s 99 et 101. — *Bulletins de la Société médicale des hôpitaux de Paris*, 2e série, t. XII, p. 240, 1875.

une tumeur du rein, mais que je pensais formée par une tumeur biliaire considérable, la peau rougir, s'amincir et du pus s'écouler au dehors sans odeur urineuse. Au fond de la plaie, on sentait avec le stylet un corps dur, qui avait fait penser à une carie costale ; mais ce corps étant mobile, je l'attirai doucement au dehors. C'était un calcul biliaire, et mon diagnostic avait été exact. Il sortit par l'ouverture agrandie un très-grand nombre de calculs biliaires. Plus tard, cette personne succomba ; l'autopsie ne fut point faite.

J'ai présenté à la Société médicale des hôpitaux (séance du 13 août 1875) une observation qui établit la réalité des fistules hépato-bronchiques. Berdinel a publié sur ce sujet un intéressant travail (1).

Corps étrangers et parasites des voies biliaires.

1. — Corps étrangers, calculs biliaires.

Les *corps étrangers* qui ont pu parvenir dans les canaux biliaires, en dehors des parasites, sont des noyaux de fruits, pepins de groseilles, noyaux de prunes, une aiguille, des globules de mercure trouvés dans un calcul : ces corps étrangers sont tout à fait exceptionnels.

Les *calculs biliaires*, le *sable* ou la *boue biliaires* qui donnent lieu aux troubles variés des maladies calculeuses du foie, cholélithiase, lithiase biliaire, ont été très-étudiés.

Les caractères physiques des calculs et des concrétions biliaires sont variés : le calcul résulterait d'une cristallisation plus ou moins parfaite, la concrétion n'étant qu'un simple agrégat biliaire ; cependant cette distinction, qu'a voulu établir Cruveilhier, n'est pas rigoureuse, et le terme calcul est le plus fréquemment employé. Les calculs biliaires se trouvent ordinairement en assez grand nombre dans les voies biliaires : on en voit, suivant la grandeur, 2 ou 5, ou 10, ou 20, ou 30, parfois des centaines et même des milliers. Morgagni en a compté 3,000, et la collection d'Otto offre une vésicule qui renferme 7,802 calculs. Le plus souvent les calculs ont tous la même composition chimique et une même disposition physique ; cependant on trouve quelques exceptions à cette règle.

Le volume varie en raison inverse du nombre, d'une tête d'épingle à un petit œuf ; ils sont petits, moyens ou gros. J.-F. Meckel a décrit un calcul de 15 centimètres de longueur, avec 12 centimètres 8 millimètres de circonférence, le diamètre était de 6 centimètres

(1) P. Berdinel, *Note sur un kyste hydatique du foie, terminé par une fistule hépato-bronchique* (*Gaz. hebd. de méd. et de chirurgie*, p. 646, 1876).

La couleur des calculs est brunâtre ou d'un jaune verdâtre, rarement grise, rouge ou rougeâtre, parfois noire à la surface et dans l'épaisseur. La coloration des calculs est due au pigment biliaire. On a cité des calculs semblables à des perles, d'autres cristallins d'un blanc de neige. Steifert décrit des calculs d'un bleu pâle, au nombre de vingt dans une vésicule et représentant des étoiles à six côtés.

La forme est sphérique ou ovalaire à l'origine et dans les très-petits calculs; mais cette forme se modifie ensuite, les calculs très-volumineux se moulant sur la vésicule : on trouve des calculs ronds, olivaires, lenticulaires, cylindroïdes, polyédriques cubiques, cunéiformes, aplatis, étranglés, etc. Du reste, suivant une remarque générale, les calculs nombreux prennent, en se pressant les uns contre les autres et en se serrant pour remplir la vésicule, des formes polyédriques irrégulières, avec des angles mousses. L'aplatissement des surfaces, une sorte d'usure et d'appropriation quasi articulaire se remarquent dans ces calculs : les facettes sont lisses, parfois excavées; on voit même l'usure correspondant avec une disposition concentrique évidente des facettes, réciproquement emboîtées ou juxtaposées (fig. 97).

FIG. 97. — Deux gros calculs biliaires à facettes correspondantes.

On trouve des calculs muriformes, mamelonnés, formés de cholesté-

FIG. 98. — Coupe médiane d'un calcul biliaire à disposition rayonnée, formé de couches stratifiées, concentriques et pourvu d'un noyau central.

rine, et dont la coupe est radiée ou rayonnée (fig. 98 et 99). Le centre est parfois un premier calcul, constitué par du pigment biliaire.

Les calculs mamelonnés sont formés souvent de carbonate de chaux, et d'un mélange de cholestérine et de sels calcaires. Des calculs ramifiés, dentelés, décrits par Stein et H. Meckel, avaient cette composition.

Parmi les calculs exceptionnels sont les formes aplaties, noires, d'un brillant métallique (Frerichs), les concrétions arborescentes (Glisson,

Fig. 99. — Coupe médiane d'un calcul biliaire à disposition radiée, simple, et offrant à droite un commencement de stratification.

Cruveilhier). J'ai observé et je représente dans la figure 100 des *calculs rameux*, ou en branche de corail, que j'ai trouvés deux fois à l'hôpital Necker et montrés à la Société médicale des hôpitaux (1).



Fig. 100. — Calculs rameux ou coralliformes du foie, de grandeur naturelle *.

Dans les deux faits que j'ai observés, les calculs ramifiés ou coralliformes siégeaient dans la vésicule, pour les plus volumineux, et dans les canaux hépatiques pour les moindres.

Les plus volumineux sont longs de 20 à 23 millimètres, les plus petits de 7 à 10 millimètres. Leur couleur est d'un vert foncé, métallique et, après dessiccation, d'un noir à reflets verdâtres. Leur forme (fig. 100) rappelle celle des coraux ; ils sont irréguliers, avec des prolongements branchus, épais, noueux, mamelonnés. Leur densité étant assez forte, ils allaient au fond de l'eau peu après avoir été retirés de la vésicule, après s'être desséchés, ils ne surnagent point. Leur consistance est assez faible, ils se

(1) A. Laboulbène, *Bulletins de la Société médicale des hôpitaux de Paris*, 2e série, t. XII, p. 93, 1875.

brisent facilement. L'intérieur est plein, rougeâtre ou brun sombre, parfois un peu jaunâtre; la couche revêtante est plus foncée. Ils sont homogènes et sans cristallisation aucune. Les moindres ont la même configuration que des fragments des plus gros, ils se réduisent facilement comme eux en morceaux, et la cassure est moins foncée au centre qu'à la périphérie.

Barth, qui possède une riche collection de calculs du foie, n'en avait point vu de pareils, ni d'aussi volumineux; ceux de couleur foncée, que Frerichs a représentés (1), diffèrent de ceux que j'ai dessinés, et enfin les calculs analogues indiqués et figurés par Lancereaux (2) en diffèrent également.

Je dois à mon ami et collègue J. Personne l'analyse suivante des calculs de la figure 100 :

Cendres renfermant surtout du fer et une très-petite quantité de cuivre	8,50	
Biliverdine et une petite quantité de cholestérine	12 »	extraits par l'éther.
Bilirubine et surtout bilifuchsine	26.50	— par le chloroforme, puis la séparation de la bilifuchsine par l'alcool.
Biliprasine	8,75	extraite par l'alcool.
Bilihumine	3 »	— par les alcalis.
	58,75	
Eau, matériaux du sang et perte	41,25	
	100 »	

Les calculs que je viens de décrire se rapprochent des calculs rameux rencontrés par Fauconneau-Dufresne en 1831, dans les branches du canal cholédoque, chez un phthisique mort dans le service de Lherminier. Leudet a trouvé aussi une fois dans la vésicule biliaire de petits calculs rameux, mamelonnés. Les concrétions canaliculées et coralloïdes se distinguent par la cavité dont elles sont pourvues; il en est de même des concrétions moulées et canaliculées à la manière des tuyaux de paille, et des couches de matières biliaires brunes ou noires que la bile dépose sur les conduits en formant des tubes minces qui peuvent être enlevés.

La *gravelle biliaire* est constituée par de petites concrétions très-nombreuses, blanchâtres ou brunes, ou d'un noir verdâtre. Cruveilhier la distingue : en gravelle cristallisée, en magma, ou en boue biliaire. Besnier a vu la vésicule remplie d'une pâte molle, blanchâtre, ressemblant à du mastic de vitrier et formée de cholestérine.

(1) Th. F. Frerichs, *Atlas zur Klinik der Leberkrankheiten*, Hefte 2, Tafel 14, fig. xiv et xv, 1861.

(2) E. Lancereaux, *Atlas d'anatomie pathologique*, texte, p. 107, fig. 8, *a*, 1871.

La densité des calculs biliaires est plus considérable qu'on ne le penserait en pesant dans la main des calculs desséchés et d'apparence savonneuse. Les calculs retirés de la vésicule et encore imbibés de liquide sont plus lourds que l'eau, les calculs de cholestérine seuls pourraient surnager à la surface d'une vésicule remplie de bile extrêmement épaisse.

La consistance des calculs biliaires est faible, on peut les rayer avec l'ongle, et ils éclatent sous une pression un peu forte.

L'anatomie pathologique démontre que les calculs biliaires se détruisent : plusieurs ont leurs couches entamées, d'autres disparues, on en trouve avec des corrosions rappelant la carie des os. Il est donc avéré qu'ils se fractionnent, et on reconstitue plus ou moins les calculs anciens déjà brisés dans la vésicule. Ces faits sont importants et doivent aider pour le choix des moyens à opposer à la lithiase biliaire.

Les calculs peuvent se trouver dans toute l'étendue des voies biliaires. Le siége ordinaire des gros calculs biliaires est la vésicule, le canal cystique et le canal hépatique. Dans les radicules et les conduits biliaires sont des grains bruns ou noirs, constituant le sable ou la gravelle biliaire. D'autres fois la bile épaisse tient en suspension des grains pulvérulents ; les kystes dont j'ai parlé, résultant de conduits biliaires oblitérés (voyez *Dilatation des voies biliaires*, p. 350), sont fréquemment remplis de petits calculs.

Il est rare de trouver des calculs volumineux dans les branches du canal hépatique, mais il est assez fréquent de voir siéger le calcul dans l'ampoule de Vater, commune aux canaux cholédoque et pancréatique. Une variété de siége assez curieuse est celle des calculs pariétaux, toujours de petit volume, siégeant dans les pertuis des conduits biliaires et semblables à des granules ou des graines de certaines plantes.

Les calculs sont tantôt libres et mobiles, tantôt fixes et arrêtés sur un point des voies biliaires, où les maintient un rétrécissement; d'autres fois ils sont absolument immobiles, adhérents et enchatonnés ou enkystés. Les calculs avec encroûtement des parois sont ceux qui sont le mieux fixés ; d'autres fois un revêtement épithélial ou muqueux, sorte de pseudo-membrane, les recouvre. Des prolongements de la muqueuse sont encore observables dans les calculs poreux.

D'autres fois les ectasies des voies biliaires renferment des calculs ; enfin ceux-ci, par perforation, peuvent se trouver plus ou moins loin dans le parenchyme hépatique, dans la cavité abdominale, dans la veine porte (voy. p. 354).

Dans l'enchatonnement du calcul ou de plusieurs calculs de la vésicule, les parois de cette dernière sont épaissies, et rappellent les parois vésicales hypertrophiées. Des saillies et des poches logent les calculs ; il y a

parfois des ulcérations et des trajets fistuleux. Si un très-gros calcul distend la vésicule, les parois forcées forment une enveloppe kystique, les fibres musculaires sont atrophiées et les membranes sont infiltrées de graisse.

Les calculs peuvent se trouver dans les matières des vomissements, soit qu'ils passent du duodénum dans l'estomac, soit qu'ils viennent dans le ventricule en suivant le trajet d'une fistule hépato-gastrique. La présence des calculs, concrétions et sable biliaire dans les garderobes est très-facile à comprendre, celle des mêmes calculs dans les urines s'explique seulement par les fistules hépato-rénales (voy. p. 354).

La configuration intérieure, la structure, la texture, ou l'arrangement moléculaire des calculs biliaires est en rapport avec leur composition. Il en existe deux variétés bien distinctes : la disposition striée ou rayonnée, la forme de couches ou de lames superposées et concentriques (voy. fig. 98 et 99).

La surface de la coupe d'un calcul strié offre l'aspect d'aiguilles pyramidales, partant d'un centre ou noyau (fig. 98). Dans les calculs transparents il n'existe pas de noyau intérieur. Les calculs lamelleux ont souvent un noyau central et des couches nombreuses concentriques. La couche moyenne est granuleuse, l'extérieure ou corticale est plus homogène. Le noyau est ordinairement constitué par du mucus, par des matières colorantes biliaires ; il est plus foncé que la périphérie, noirâtre ou brun, parfois on en trouve plusieurs. D'autres fois le noyau est un caillot fibreux sanguin, une épingle, un débris d'Ascaride ou de Distome (voy. Parasites du foie), un noyau de fruit.

Les couches corticales se détachent comme des coques irrégulières, ou les tuniques d'un oignon, quand on brise les calculs volumineux; ces couches sont blanchâtres, brunes, verdâtres, tantôt alternativement pâles et foncées.

En résumé, les calculs sont homogènes, compactes, ou au contraire cristallisés en totalité ou en partie; le noyau central est entouré de rayons et d'une couche de revêtement disposée en lames concentriques. Le noyau est simple, unique ou multiple. Cruveilhier a décrit des calculs en géode ou avec une cavité centrale.

La composition chimique des calculs biliaires a été fort recherchée : les matières qui entrent dans ces calculs se trouvent dans la bile ou se forment par la décomposition de cette humeur. La substance la plus remarquable et dominante est la cholestérine, puis viennent les matières colorantes de la bile, soit isolées, soit mélangées à des sels calcaires, enfin des composés calcaires (cholates, glycocholates et margarates de chaux, carbonates terreux). Il faut ajouter des substances organiques, qui sont le mucus et les épithéliums.

Les calculs de cholestérine sont d'un blanc savonneux ou nacré, et ils deviennent jaune pâle ou orangés, quand les granules pigmentaires biliaires sont abondants. Ces calculs fondent et brûlent à la manière des corps gras et ne laissent aucun résidu; ils se dissolvent dans l'alcool bouillant et surtout dans l'éther, et déposent sur la lame de verre, porte-objet, des lamelles rhomboïdales de cholestérine (voy. fig. 100); ils sont insolubles dans la potasse et la soude.

Les calculs ou les matières colorantes biliaires (biliverdine, biliphéine, cholépyrrhine) abondent ou dominent complétement, offrent une coloration brune, noire, verdâtre, vert foncé, ou bien jaune rouge, acajou, grenat. Ces calculs brûlent sans entrer en fusion et ils laissent un résidu charbonneux. Ils sont solubles dans l'éther, ainsi que dans la potasse et la soude; avec l'acide nitrique ils fournissent les réactions des matières colorantes biliaires, et passent par les teintes verte, bleue, violette, rouge et jaune. La matière colorante, vue au microscope, forme des granules ou des fragments jaune-orangé ou verdâtres. Les calculs et les concrétions calcaires formés par du mucus et des sels calcaires renferment des carbonates, des phosphates de chaux, etc., etc.

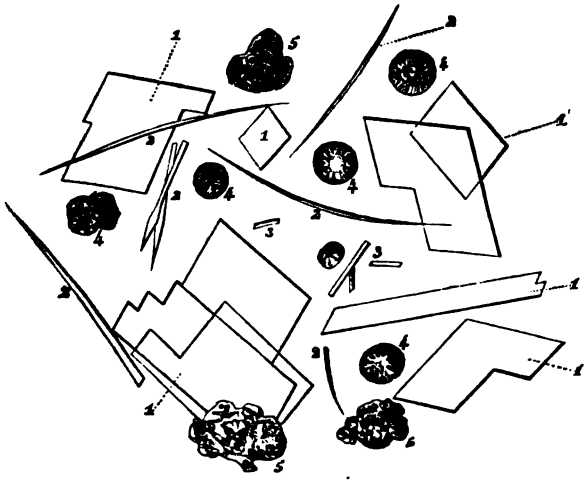

Fig. 101. — Analyse microscopique d'un calcul biliaire *.

La figure 101 montre l'analyse microscopique d'un calcul biliaire obtenue au moyen de la dissolution alcoolique par le procédé de Luton (de Reims). On y remarque les principaux éléments dont il vient d'être

* Fig. 100. — Analyse d'un calcul biliaire par dissolution alcoolique. 1, 1, 1, 1, tablettes de cholestérine; 2, 2, 2, 2, cristaux aciculés de cholate de chaux; 3, 3, cristaux bacillaires de la même substance; 4, 4, 4, 4, matière grasse, cristalline; 5, 5, 5, substance amorphe colorée en vert (Luton).

question : cholestérine, cristaux calcaires, matières grasses, pigments biliaires (voy. fig. 101).

BENIVIENI, De abditis nonnullis ac mirandis morborum causis. Florence, 1506. — FALLOPE, Observation. anatom., p 401. Venise, 1581. — VATER, Dissert. de calculi in vesica fellea generatione. Vitebergæ, 1722. — MORGAGNI, De sedibus et causis morborum, etc. Epistol. XXVII, 1730. — WALTER, Observationes anatomicæ, in-folio. Berlin, 1755. — SAUVAGES, Nosologia methodica, class. VII, gen. 23, Hepatalgiæ calculosæ. Amstelodami, 1768. — DURANDE, Mémoire sur les pierres biliaires (Mém. de l'Acad. de Dijon, 1790). — SŒMMERING, De concrementis biliariis corporis humani. Francof., 1795. — F.-A. WALTER, Anatomisches Museum, t. I, p. 93. Berlin, 1796. — LACARTERIE, Calcul biliaire dont le noyau était formé par des globules de mercure (Gazette de santé, avril 1827). — STŒCKHARDT, De cholelithis. Lipsiæ, 1832. — NAUCHE, Calcul biliaire dont le noyau était formé par une épingle (Lancette française, sept. 1835). — BOUISSON, De la bile. Montpellier, 1843. — FAUCONNEAU-DUFRESNE, Revue médicale, 1841. — Traité de l'affection calculeuse du foie et du pancréas. Paris, 1851. — MECKEL (H.), Mikrogeologia. Berlin, 1856. — SIRY, Calcul biliaire sorti au niveau de la région inguinale (Bulletins de la Soc. anat. de Paris, 1858). — LUTON, Article biliaires [voies], affection calculeuse (Nouveau Dictionnaire de méd. et de chir. pratiques, t. V, p. 56, 1866). — BARTH et BESNIER, Affection calculeuse des voies biliaires (Dict. encyclopédique des sc. médicales, t. IX, p. 384, 1868). — FRERICHS, Traité pratique des maladies du foie, etc., 3e édit., p. 826, 1877.

2. — Parasites ; Distomes ou Douves, etc.

Les parasites si remarquables des voies biliaires de plusieurs animaux ruminants, entre autres du mouton, et qui sont connus sous le nom de Douves du foie, de Distomes hépatiques, sont heureusement exceptionnels chez l'homme. On trouve encore dans le foie humain des Ascarides et des Corps particuliers, dits corps oviformes, se rapportant aux Psorospermies.

A. Les *Ascarides lombricoïdes* (voy. page 234) ont été trouvés dans le canal cholédoque, la vésicule, le canal hépatique et ses branches, où ils étaient parvenus dans leurs migrations. Davaine en a réuni 37 observations. Le plus souvent le manque d'inflammation et de stase biliaire pendant la vie montrent que la pénétration de l'helminthe a eu lieu dans l'agonie. Cependant il n'en est pas toujours ainsi. Lobstein et Bouisson ont trouvé des débris de lombrics comme noyau de calculs biliaires.

B. Les *Tænias* (voy. p. 239 et suiv.) peuvent-ils s'engager dans les voies biliaires ? La question est encore douteuse.

Les *vésicules d'Échinocoques* pénètrent, ainsi qu'il a été dit, dans les voies biliaires (voy. p. 332).

C. Les *Distomes*, ou *Douves*, (Distome hépatique et Distome lancéolé), fréquents chez le mouton et d'autres ruminants, sont heureusement très-rares chez l'homme ; leurs métamorphoses sont curieuses, ils proviennent de Cercaires.

a. Le *Distome* ou *Douve hépatique*, long de 20 à 30 millimètres et large de 6 à 10 dans l'état adulte (fig. 102), de moitié moindre à l'état

de larve (fig. 103), a le corps aplati comme une feuille, oblong, ovale,

FIG. 102. — Distome ou Douve hépatique adulte.

FIG. 103. — Distome ou Douve à l'état de larve *.

rétréci en avant sur les bords qui sont disposés en tranchant (fig. 102 et 103), mais il est contractile et change de forme. Consistance molle ; coloration grisâtre, un peu brune.

La Douve hépatique est pourvue de deux ventouses; du suçoir buccal vient un œsophage qui se rend à un estomac ou intestin ramifié. Appareil génital androgyne; œufs très-petits, longs de $0^{mm},13$, larges de $0^{mm},09$, elliptiques, déprimés, un peu transparents, avec un opercule ou couvercle (fig. 104).

b. Le *Distome lancéolé* est allongé, trois à quatre fois plus long que large (fig. 105), et plus petit que la première espèce. Son corps est long de 5 à 9 millimètres, large de 2 à $2^{mm},05$, aplati, assez transparent, un peu blanchâtre, l'intestin non ramifié; les œufs bruns ou noirs, longs de $0^{mm},006$, larges de $0^{mm},025$ (fig. 106).

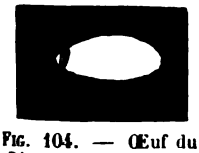

FIG. 104. — Œuf du Distome hépatique **.

FIG. 105. — Distome lancéolé (Leuckart).

* FIG 103. — Distome hépatique extrait d'un abcès. *a*, bouche ; *b*, ventouse postérieure ; *c*, œsophage; *d*, *d*, *d*, *d*, ramifications de l'intestin. Grossissement, 8 diamètres (Davaine).

** FIG. 104. — Œuf du Distome hépatique, traité par la potasse caustique pour en séparer l'opercule. Grossissement, 107 diamètres (Davaine).

Les *Douves inégale* et *de Busk* ont été retirées du duodénum (voy. p. 245).

FIG. 106. — Œuf du Distome lancéolé *.

c. Une nouvelle espèce de *Douve* ou *Distome* a été trouvé dans le foie d'un Chinois, à Calcutta (1).

d. Le *Distome hématobie* est remarquable. Bilharz l'a vu en Égypte dans la veine porte et ses ramifications; les œufs sont nombreux dans la vessie : je renvoie en conséquence la description de ce parasite à ce dernier organe (voy. Vessie).

FIG. 107. — Corps oviformes du foie **.

D. Les *corps oviformes*, observés par Gubler dans le foie humain, et semblables à des œufs d'helminthes du foie des lapins, sont des Psorospermies et méritent de nouvelles recherches (fig. 107).

Vices de conformation des voies biliaires.

Le manque total de la vésicule biliaire a été observé plusieurs fois, mais en pareil cas elle manque avec le canal cystique; le canal cholédoque est formé par la continuité du canal hépatique.

La vésicule a été trouvée double par cloisonnement longitudinal de sa cavité, mais on a vu aussi deux vésicules parfaitement séparées et distinctes. D'autres fois la vésicule est disposée comme un sablier, étranglée ou rétrécie dans son milieu. La position congénitale de la vésicule est parfois transversale, elle est éloignée de sa fossette, ce qui tient à la présence d'un mésentère plus ou moins lâche et étendu.

(1) M'CONNELL, *Remarks on the anatomy and pathological relations of a new species of Liver fluke* (The Lancet, 21 août 1875). — C. DAVAINE, *Traité des entozoaires, etc.*, 2e édition, p. 256, 1877.

* FIG. 106. — Œuf du Distome lancéolé. *a*, œuf grossi 107 fois; *b*, le même grossi 340 fois; *c*, le même œuf traité par la potasse caustique, qui rend facile la séparation de l'opercule (Davaine).

** FIG. 107. — Corps oviformes du foie de lapin. *a*, variété minor; *b*, variété major; *c*, le même après avoir séjourné dans la terre humide, le contenu s'est divisé en quatre sphères. Grossissement, 340 diamètres (Davaine).

L'oblitération congénitale du canal cholédoque et la distension énorme de la vésicule, avec ictère du fœtus sont dus à des maladies intra-utérines (voy. p. 348)

Le canal cholédoque a été trouvé double. Parfois, au lieu de se rendre dans l'intestin on l'a vu déboucher dans l'estomac; d'autres fois un canal cholédoque double vient dans le duodénum et dans l'estomac, et même l'œsophage. L'insertion est aussi plus basse et anormale : le canal cholédoque allant dans le jéjunum et le côlon. Plusieurs de ces dispositions, tout à fait exceptionnelles chez l'homme, sont au contraire normales chez quelques animaux.

Le canal hépatique a été trouvé triple; parfois le canal hépatique se rend directement dans la vésicule quand le canal cholédoque fait défaut.

SECTION IX

PANCRÉAS

Le pancréas, qui sécrète un suc particulier (suc pancréatique), propre à la digestion, et dont les fonctions n'ont été connues que dans ces derniers temps, est une glande acineuse formée de lobes et de lobules, dont les altérations sont peu visibles au premier abord. Elles semblent ne produire que des changements de consistance du tissu. Nous allons voir cependant que leur histologie pathologique est intéressante; mais elle n'a pas encore été très-étudiée.

1. — Inflammations aiguës diverses du pancréas.

La *pancréatite* ou inflammation du pancréas n'est point encore complétement élucidée. Elle peut être divisée en inflammation aiguë affectant les cellules glandulaires, le tissu conjonctif ou lamineux interposé aux acini, et en inflammation chronique ou sclérotique, interstitielle.

La *pancréatite aiguë*, qui mérite le nom de *parenchymateuse*, serait analogue à l'hépatite de ce nom. Dans les maladies infectieuses, dans la fièvre typhoïde entre autres, E. Hoffmann (1) décrit une hyperhémie intense, périphérique, avec les cellules glandulaires d'abord hypertro-

(1) C.-E.-E. Hoffmann, *Obs. sur les lésions des organes dans le typhus abdominal*, 1869.

phiées, puis granuleuses. Le gonflement des acini arrive plus tard à produire la compression de ces mêmes vaisseaux, et l'on trouverait une anémie interstitielle avec hypertrophie inflammatoire. Ces lésions peuvent disparaître sans laisser de traces.

La pancréatite avec production purulente ou *pancréatite suppurative*, est connue depuis Lieutaud; elle paraît très-rare. La suppuration est tantôt sous forme de petits foyers, tantôt périphérique (*péripancréatite*); tout le tissu lamineux environnant, tous les ganglions sont atteints: le pancréas baigne dans le pus. On peut donc admettre que l'abcès est parfois unique, parfois multiple, et que dans quelques faits le pancréas était converti en un sac rempli de pus. Bécourt a représenté un pancréas enflammé avec plusieurs petits foyers purulents : cet exemple a été conservé longtemps au musée de la Faculté de médecine de Strasbourg. Parfois l'abcès s'est fait jour dans l'abdomen, d'autres fois dans l'estomac ou dans le mésocolon.

Quant à la terminaison de la pancréatite par gangrène, elle reste encore à démontrer.

J.-G. Bécourt, Recherches sur le pancréas, ses fonctions et ses altérations organiques, thèse de Strasbourg, in-4, fig., 1830. — J.-T. Mondière, Recherches pour servir à l'histoire patholog. du pancréas (Archives générales de médecine, 2e série, t. XI et XII, 1836). — Raige-Delorme, article *Pancréas* (Dictionnaire en 30 volumes, t. XXIII, 1841). — Claessen, Die Krankheiten der Bauchspeicheldrusen, p. 188-270, 1842. — Fearnside, London Med. Gazette, déc. 1850. — Moyse, Étude historique et critique sur les fonctions et les maladies du pancréas, thèse de Paris, 1852. — Heller und Klob, Zeitschrift der Wien. Aerzte, n° 37, 1859.

2. — Inflammations chroniques, indurations.

La *pancréatite chronique* affecte le tissu interacineux, et elle est, de la sorte, interstitielle. Beaucoup de faits d'*induration* du pancréas, d'autres avec *hypertrophie* et *atrophie* inégalement réparties dans la glande, paraissent devoir être rapportés à la pancréatite interstitielle.

A l'œil nu, le pancréas a un aspect lardacé, une teinte grisâtre plutôt que jaunâtre, une consistance ferme. Les grains acineux sont reconnaissables, mais tantôt plus petits, tantôt plus volumineux. Dans plusieurs observations, on a noté de la péripancréatite autour de la tête du pancréas et du duodénum. Le diamètre antéro-postérieur de la tête de la glande est aussi grand que le diamètre vertical, le volume de la queue du pancréas égale parfois celui de la tête.

Dans quelques faits que j'ai examinés, les cellules des acini étaient con-

servées, non graisseuses; le tissu conjonctif, ou lamineux périphérique était augmenté, avec multiplication fuso-celluláire ou fibrillaire. Les conduits et le canal pancréatiques étaient libres.

Hypertrophie et atrophie du pancréas.

Presque toujours les anciens auteurs ont décrit sommairement des hypertrophies et des squirrhes, des cancers hypertrophiés du pancréas qu'il est difficile de rapporter exactement à une lésion histologique déterminée. Bécourt a signalé quelques cas où l'*hypertrophie* paraît due à la pancréatite chronique. La tête du pancréas a été observée seule plus volumineuse; d'autres fois l'extrémité de la glande avait grossi démesurément.

Il ne saurait être question de tumeurs épithéliales ou cancéreuses dans plusieurs faits où le volume seul de la glande s'était accru très-fortement avec conservation de la configuration normale, les grains acineux étant très-reconnaissables. Y avait-il adénome pancréatique? Celui-ci est encore à démontrer, de même que l'hypertrophie vraie des éléments pancréatiques normaux.

L'*atrophie du pancréas* est une lésion plusieurs fois observée, quoique rare; elle peut résulter de plusieurs causes. Une des plus puissantes est, comme pour les glandes salivaires, la rétention du suc pancréatique à la suite d'oblitération des canaux ou des conduits. Les concrétions des canaux excréteurs principaux, les tumeurs qui les obstruent à leur point d'arrivée dans l'intestin, produisent la dilatation de tous les conduits et l'atrophie glandulaire, par exemple dans un cas représenté par Bécourt.

La compression des tumeurs voisines du pancréas atrophie cette glande; dans plusieurs cas de cancer abdominal, on a noté que le pancréas était atrophié. L'atrophie peut aussi résulter de la destruction granulo-graisseuse des cellules glandulaires; elle a encore été récemment indiquée dans les maladies du cœur, où la congestion des vaisseaux interacineux pancréatiques comprime les éléments glandulaires, et dans le diabète.

On a admis une atrophie sénile du pancréas. Rokitansky parle d'un pancréas rétracté sur lui-même; il y a en pareil cas, et j'en ai vu un exemple, une péripancréatite ancienne: le pancréas est comme enveloppé d'une coque dure, fibreuse.

Néoplasmes et dégénérescences du pancréas.

1. — Sarcomes; induration cartilagineuse.

Le *sarcome* du pancréas a été observé d'une manière indubitable. Les faits de cancer mélanique qui ont été décrits se rapportent probablement au sarcome pigmenté.

Induration cartilagineuse. — Il existe dans la science un assez grand nombre d'observations dans lesquelles on a trouvé le pancréas cartilagineux. Le pancréas était d'un grand volume, à surface inégale, bosselée. Pendant la vie on avait remarqué des troubles gastriques, mais il n'y a pas eu de lésion de l'estomac à l'autopsie. Je n'ai jamais eu l'occasion d'examiner du vrai cartilage développé dans le pancréas, comme dans les glandes salivaires.

2. — Dégénérescence graisseuse et amyloïde.

Dupuytren a vu le pancréas converti en graisse; le plus souvent la lésion n'est pas aussi accusée : l'organe est enseveli sous une couche de graisse, qui pénètre entre les lobules plus ou moins atrophiés, mais non détruits. La métamorphose est donc complète ou incomplète.

Le fait observé par Dupuytren est rigoureusement exact, et la transformation graisseuse du tissu interacineux du pancréas a lieu lorsque, chez les cachectiques, les alcooliques, dans les maladies du cœur avec stase, le parenchyme glandulaire s'est atrophié (voyez Atrophie du pancréas). Les cellules néoplasiques, remplies de graisse, se disposent de manière à reproduire la glande atrophiée, et on a sous les yeux un pancréas adipeux, sans grains glanduleux et parcouru par le canal pancréatique par lequel aucun suc normal ne s'écoule plus.

Le tissu adipeux néoplasique, placé dans le tissu conjonctif ou lamineux, autour de la glande pancréatique, ne constitue pas le seul processus de la dégénérescence graisseuse du pancréas. Dans la vieillesse, dans un cas d'empoisonnement par le phosphore, et une autre fois chez un ivrogne à foie gras, j'ai vu les cellules des acini très-fortement chargées de granulations graisseuses. Le pancréas était jaunâtre et sa forme n'était pas changée.

Dupuytren, Bibliothèque médicale, t. XIII p. 20. — Lobstein, Anat. path., t. I, p. 193, 1829. — Handfield Jones, Observat. respecting the degeneration of the Pancreas (Med. chir.

Transactions, vol. XXXVIII, 1855, p. 195). — J. Cruveilhier, Traité d'anatomie pathologique générale, t. III, p. 300, 1856. — C. Rokitansky, Lehrbuch der pathologischen Anatomie, dritte Auflage, t. III, p. 312, 1861. — E. Lancereaux, Stéatose du pancréas, etc. (Atlas d'anat. path., texte, p. 47, et atlas, pl. 6, fig. 4, 1871).

Dégénérescence amyloïde. — Cette dégénérescence a été admise par Rokitansky pour les cellules des acini glandulaires, elle est très-rare ; mais la dégénérescence amyloïde des vaisseaux sanguins du pancréas a été constatée, coïncidant avec la même lésion des vaisseaux du foie, de la rate, etc. (Friedrich.)

3. — Lymphomes du pancréas.

R. Lépine ayant observé un lymphome de l'estomac et de son voisinage, a trouvé le pancréas plus volumineux dans sa moitié droite.

Le tissu glandulaire normal avait disparu et à sa place existait un tissu blanchâtre, mou, d'aspect encéphaloïde. Du reste, la région pylorique, le foie, le poumon droit, le pancréas et les ganglions étaient envahis par la dégénérescence.

Le tissu de nouvelle formation du pancréas, de l'estomac et du foie, était formé par du tissu lymphoïde réticulé.

R. Lépine et V. Cornil, Lymphome du pancréas, etc. (Gazette médic. de Paris, n° 50, 1874).

4. — Épithéliomes du pancréas.

L'*épithéliome* ou *cancer du pancréas* est peu fréquent. Willigk, sur 467 cas de cancer, n'en signale que 9 du pancréas, la plupart secondaires.

On a observé l'encéphaloïde, le squirrhe, le fongus hématode, le fongus médullaire, le colloïde et le cancer mélanique qui est un sarcome.

Le plus fréquent est le squirrhe, arrivant ordinairement après le cancer du foie ou de l'estomac ; il peut aussi être primitif.

L'épithéliome primitif siége ordinairement à la tête ou bien à l'extrémité du pancréas ; de là des symptômes différents à cause des organes avoisinants. Ces néoplasmes produisent des phénomènes de sténose ou de perforation ; le canal de Wirsung est assez souvent dilaté.

D'autres fois le tissu lamineux ou conjonctif sous-séreux, les tuniques duodénales, l'ampoule de Vater et le canal cholédoque sont atteints ; le duodénum se rétrécit en totalité, l'ictère survient, etc. De plus, les ganglions volumineux et envahis par l'épithéliome peuvent comprimer la veine porte.

Dans les formes secondaires, les nodosités, ou plus souvent le tissu néo

plasique en masses, atteignent le pancréas après avoir débuté par le foie, l'estomac, le duodénum, les ganglions périphériques. Presque constamment l'envahissement a lieu à la tête de la glande pancréatique. E. Wagner a décrit l'épithéliome à cellules cylindriques, venant probablement du duodénum.

J.-R. Rahn, Diagnosis scirrhorum pancreatis observationibus anatomico-pathologicis illustrata. Göttingue, 1796. — Raige-Delorme, Dictionnaire en 30 volumes, t. XXIII, p. 83 et 88, 1831. — Claessen, Die Krankheiten der Bauchspeicheldrusen, 1842. — Williams (Thomas), Cancer of the pancreas (Med. Times and Gazette, new series, vol. V, p. 131, Aug. 1852). — Da Costa, Americ. med. chir. Review. Janv. 1860. — E. Wagner, Archiv der Heilkunde, 1861. — H. Lebert, Traité d'anatomie pathologique générale et spéciale, t. II, p. 281. Paris 1861. — Wickham Legg, Cancer du pancréas propagé au foie, etc. (St-Bartholomew's Hosp. Reports, t. XI, p. 82, 1875). — Soyka, Cancer primitif du pancréas, compression des artères et généralisation ganglionnaire (Prager med. Wochenschrift, n° 42, 1876).

5. — Tuberculose du pancréas.

Le plus ordinairement les tubercules du pancréas sont le résultat d'un travail de généralisation, qui a débuté par les poumons ou par les ganglions mésentériques; mais, dans quelques cas rares, la dégénérescence est primitive. Voici un exemple assez curieux dû à Aran :

Le pancréas, d'un volume presque normal, renfermait dans sa moitié gauche un abcès capable de loger un petit œuf de poule. Sa cavité renfermait du pus grumeleux, elle était tapissée par une membrane organisée grisâtre, épaisse de 2 centimètres. Dans l'épaisseur de cette membrane et en dehors d'elle se trouvaient de nombreux tubercules ramollis, semblables à du fromage mou, dont quelques-uns avaient le volume d'une aveline. Autour de cet abcès, le tissu du pancréas était refoulé et comme atrophié ; rien dans la tête de cet organe. La rate renfermait deux tubercules crétacés ; le lobe supérieur du poumon gauche contenait une granulation demi-transparente et deux tubercules crétacés au sommet (1).

Lombard, cité par Fœrster (*Library of med.*, vol. IV), dit que sur 100 cas de tubercules observés chez des enfants se trouvent cinq cas de tubercules dans le pancréas.

6. — Syphilis du pancréas.

Les gommes du pancréas ont été observées ; Cruveilhier et Virchow en ont rapporté des exemples. Klebs a trouvé chez un fœtus de six mois des

(1) Aran, *Mal. du pancréas* (*Arch. gén. de médecine*, sept. 1846, p. 66).

syphilomes pancréatiques en même temps que d'autres lésions spécifiques du foie, du poumon, etc.

Hémorrhagies du pancréas.

Les foyers sanguins de cet organe sont rares ; il en existe à peine quelques exemples dans la science. Voici ce que Robert a noté dans un cas :

« Le pancréas était volumineux ; sa surface extérieure était soulevée çà et là par des tumeurs arrondies, faisant une saillie demi-sphérique au delà de sa surface et laissant échapper du sang par la pression et par le lavage » (1).

J'ai observé moi-même le fait suivant :

Homme, cinquante-six ans, très-bien portant d'habitude, d'une constitution forte et vigoureuse, mort peu de temps après son entrée à l'hôpital, avec des symptômes d'étranglement interne.

Le pancréas était le seul viscère malade dans l'abdomen. Il était le siége

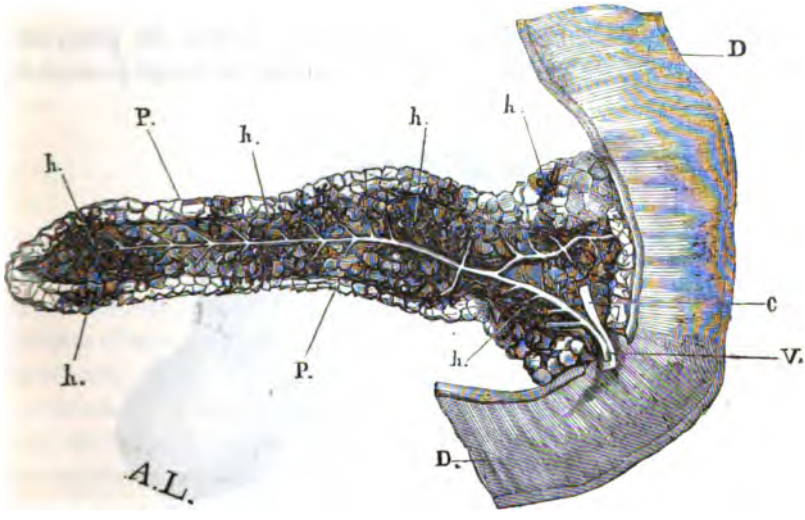

Fig. 108. — Hémorrhagie du pancréas .

d'hémorrhagies multiples (voy. fig. 108); le sang soulevait le péritoine en avant sur plusieurs points, mais sans qu'une perforation ait eu lieu dans la cavité abdominale, car il n'y avait pas de sang à la surface, et il a été impossible de

(1) *Bulletins de la Société anatomique de Paris*, 1826.

* Fig. 107. — Hémorrhagie du pancréas, la glande est ouverte par la face postérieure. D, duodénum ; P, pancréas ; C, canal cholédoque coupé ; V, canal de Wirsung, d'où se détache en haut le canal pancréatique accessoire ; *h*, *h*, *h*, *h*, *h*, foyers hémorrhagiques de diverses grandeurs.

constater une péritonite étendue. Le péritoine était seulement épaissi, mais sans rupture.

L'intérieur du pancréas ouvert en arrière renfermait plusieurs foyers hémorrhagiques qui avaient pénétré entre les lobes et les lobules ; de ces foyers multiples les uns étaient de la grosseur d'une lentille, les autres d'un pois ; trois collections plus volumineuses occupaient la tête de l'organe. Il n'y avait point de sang dans le canal de Wirsung, ni dans le duodénum (fig. 108).

Plusieurs vaisseaux sanguins de petit calibre, examinés avec soin, n'étaient pas altérés dans leurs parois.

Les hémorrhagies traumatiques paraissent exceptionnelles (1).

Dans plusieurs faits de pigmentation du pancréas qui ont été notés, la couleur noire provenait d'hémorrhagies antérieures (2).

Dilatation des canaux pancréatiques; Kystes.

1. — Dilatation des canaux pancréatiques.

La *dilatation du canal de Wirsung* et des conduits du pancréas qui s'y rendent est causée partout obstacle à l'écoulement du suc pancréatique,

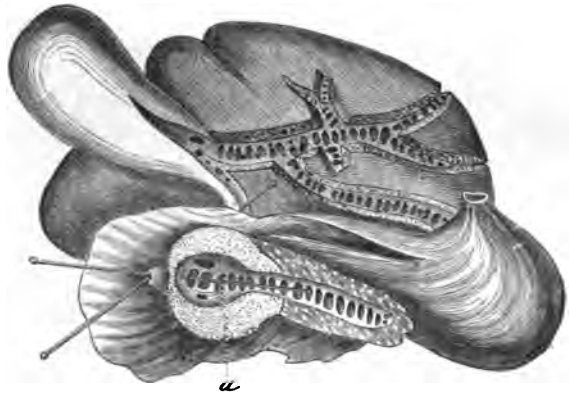

FIG. 109. — Dilatation du canal et des conduits pancréatiques *.

soit par des tumeurs, soit par des concrétions propres pancréatiques, ou par un calcul biliaire remplissant le canal cholédoque et oblitérant l'am-

(1) ZENKER, *Hémorrhagies du pancréas*, etc. (Berliner klin. Wochenschrift, n° 48, 1874).

(2) E. LANCEREAUX, *Atlas d'anatomie pathologique*, texte, p. 35, 1871.

* FIG. 108. — Dilatation en ampoule du canal de Wirsung et des conduits pancréatiques, à la suite d'un épithéliome ou cancer de la tête du pancréas. *a*, tumeur néoplasique et dilatation ampullaire. Les voies biliaires sont elles-mêmes dilatées (Frerichs).

poule de Vater. Les néoplasmes (voyez page 367) donnent surtout lieu à ces dilatations en amont; les rameaux et radicules se dilatent jusqu'à leur terminaison et il en résulte la destruction de la tunique musculeuse des conduits, ou au contraire son hypertrophie sur certains points, et la disparition des acini glandulaires, par compression du liquide retenu.

Les dilatations sont ampullaires, cylindriques, fusiformes sacciformes, etc. (fig. 109); elles sont visibles jusque sur l'extérieur du pancréas, les ectasies renferment des calculs parfois de la grosseur d'une noisette et même d'un œuf de pigeon. D'autres fois une bouillie blanchâtre et crayeuse ou de petites concrétions blanches de phosphates et de carbonates calcaires remplissent les endroits dilatés. L'accumulation considérable des liquides retenus dans le pancréas et amenant l'ectasie des conduits, aboutit en définitive à l'atrophie de la glande.

Dans deux faits, où j'ai examiné des coupes du pancréas dont les conduits étaient assez dilatés à cause d'un épithéliome de la tête de la glande, j'ai trouvé ces conduits plus épais avec des fibres conjonctives ou lamineuses de nouvelle formation, point de fibres musculaires lisses. Les conduits étaient remplis de cellules épithéliales qui se retrouvaient jusque dans les petits canalicules; ceux-ci étaient perdus, au milieu d'un tissu fibreux de nouvelle formation et de cellules chargées de graisse.

2. — Kystes du pancréas.

Les kystes pancréatiques proviennent de l'oblitération des conduits après dilatation préalable. Bécourt en décrit un bel exemple : le kyste avait le volume d'une tête d'enfant de quatre ans, ses parois étaient fibreuses, blanchâtres, très-résistantes et de l'épaisseur d'une ligne. Une autre observation est due à Gross, de Boston : la tumeur était volumineuse, fluctuante, de forme ovalaire; elle contenait de 10 à 14 onces d'un liquide séro-sanguinolent, dépourvu de caillots, peu visqueux, sans apparence de matières grasses; ses parois avaient de 1 à 3 lignes d'épaisseur; on ne rencontrait plus traces du tissu normal du pancréas. La tumeur renfermait de petits calculs rugueux de carbonate de chaux, semblables à ceux qu'on trouve dans les canaux pancréatiques.

Cruveilhier a rencontré trois cas de rétention du suc pancréatique : le canal dilaté formait une suite de kystes séreux à parois minces et transparentes, le liquide était extrêmement visqueux, transparent à la manière d'une solution de gomme arabique. Les canaux collatéraux étaient extrêmement dilatés. Il y avait des concrétions blanches comme du plâtre, au centre d'une multitude de grains glanduleux. Cette matière, qui était très-

abondante dans quelques points, ayant été enlevée, présentait l'aspect d'un petit morceau de plâtre ou de craie. Lediberder a présenté à la Société anatomique (1857, p. 581) une dégénérescence fibro-kystique du pancréas.

Corps étrangers; Concrétions calcaires.

Les calculs ou concrétions pancréatiques peuvent déterminer une inflammation aiguë de la glande, aboutissant même à la suppuration.

Ces concrétions rappellent beaucoup par leurs caractères physiques celles qui se développent dans les glandes salivaires. Tantôt elles ont pour siége les acini, et si le dépôt crétacé est considérable la glande entière est changée, dit-on, en une masse tophacée; tantôt, c'est même le cas le plus fréquent, elles siégent dans le canal excréteur.

Elles consistent en sable plus ou moins grossier, ou en calculs du volume d'un pois, d'une noisette et plus; elles sont presque toujours composées de carbonate de chaux et de phosphate de chaux.

Vices de conformation du pancréas.

L'absence du pancréas n'a été vue que sur des fœtus anencéphales. L'extrême petitesse de la glande, une petite glande surnuméraire ou accessoire, située vers la tête du pancréas ont été observées, ainsi que le pancréas surnuméraire placé entre l'estomac et le duodénum. Le canal pancréatique a été vu multiple, situé plus haut ou plus bas sur le duodénum qu'à l'état normal, et encore se jetant dans le canal cholédoque.

Ces variétés d'insertion sont, suivant la remarque de Tiedemann, normales chez diverses espèces d'animaux.

Otto, Handb. der pathol. Anatomie, p. 301, 1814. — Meckel, Handb. der path. Anat. II, 1, p. 153. — Klob, Zeitschr. der Ges. d. Wien. Aerzte, 46, 1859. — Hyrtl, Handb. d. topogr. Anat. 4e Aufl I, p. 667, 1860. — Zenker, Virchow's Archiv XXI, p. 369, 1861.

SECTION X

PÉRITOINE

Le péritoine forme la plus vaste des séreuses; il revêt à la fois les parois de l'abdomen (péritoine pariétal) et la plupart des viscères, en les entourant presque complétement (péritoine viscéral). Ses nombreux re-

plis forment le grand épiploon et les mésentères ; sa cavité représente un sac clos pourvu, au-dessous du foie entre la veine cave inférieure et la veine porte, d'une arrière-cavité dite des épiploons. Enfin, chez la femme, le péritoine communique, par le pavillon ouvert de la trompe, avec la muqueuse de celle-ci et les voies génitales internes.

Inflammations péritonéales.

L'inflammation du péritoine à l'état aigu et à l'état chronique est semblable à celle de la plèvre et des autres séreuses. J'exposerai à l'article Plèvre tout ce qui aura rapport à l'exsudat, aux pseudhymènes et aux néohymènes de la pleurésie. Présentement, je me bornerai à ce qui caractérise la *péritonite* ou inflammation du péritoine.

1. — Péritonite aiguë généralisée.

Dans la *péritonite généralisée aiguë*, le feuillet viscéral du péritoine est le plus atteint par l'inflammation ; à l'état suraigu, il peut n'y avoir que des lésions peu avancées, la péritonite est séro-adhésive.

Femme, vingt-trois ans, ayant reçu un violent coup de pied dans l'abdomen, morte de péritonite suraiguë en douze heures. L'ouverture de l'abdomen montre une hyperhémie générale du péritoine et un dépoli remarquable sur la séreuse des anses intestinales ; elles sont réunies faiblement les unes aux autres et avec la paroi abdominale antérieure. Sur quelques points, le produit exsudé est un peu jaunâtre et crémeux. Le foie et la rate ont leur revêtement extérieur à peine enflammés et seulement un peu poisseux, mais dans l'intérieur pas de lésion appréciable ; il en est de même des organes génitaux internes et de la vessie. Un petit kyste de la grosseur d'une noisette existe sur l'ovaire gauche. Le fond du bassin ne renferme pas plus d'une cuillerée de liquide.

Avec le microscope, je trouve des cellules d'épithélium et des leucocytes abondants au milieu de l'exsudation crémeuse et des portions où la séreuse pariétale et viscérale adhèrent ensemble. Les cellules épithéliales sont gonflées, avec le noyau plus volumineux et l'intérieur granuleux. Les petits vaisseaux des épiploons sont très-dilatés et entourés de leucocytes. Sur les points les moins altérés, et donnant au doigt la sensation de substance collante, on enlève par le raclage une mince couche où se trouvent les cellules épithéliales et des leucocytes très-reconnaissables.

Dans la sérosité du petit bassin, il y a de nombreux leucocytes, mais pas de fibrine.

L'état poisseux du péritoine, dans la péritonite suraiguë, ressemble tout à fait à la pleurésie sèche. On l'observe bien plus rarement que l'état sui-

vant qui arrive dès le troisième et le quatrième jour, et qui, constitué par les adhérences, par le cloisonnement des anses intestinales et du péritoine, est suivi d'un épanchement liquide.

Homme, trente-deux ans, charpentier, ayant reçu sur le ventre l'extrémité d'une pièce de bois pendant son travail. Il est apporté aussitôt à la Charité et les signes d'une péritonite se déclarent, il succombe au cinquième jour. Autopsie trente heures après la mort. Corps d'un homme bien constitué, musculature remarquable. L'abdomen renferme de la sérosité jaune, floconneuse qui ne s'écoule pas dès l'ouverture abdominale et dont la quantité peut être évaluée à un litre. Les anses intestinales et les viscères abdominaux sont recouverts d'une exsudation épaisse, ayant l'apparence butyreuse fraîche, et cloisonnant irrégulièrement l'épiploon et le mésentère ; le cul-de-sac vésical renferme de la sérosité jaunâtre purulente et des flocons nombreux.

Les anses intestinales coupées en travers montrent un épaississement notable de la séreuse et même des tuniques intestinales qui sont infiltrées de liquide, la muqueuse est hyperhémiée sur plusieurs points. Nulle part il n'existe d'ulcération, ni de petits abcès.

Les viscères abdominaux examinés les uns après les autres n'offrent point à leur intérieur de foyers hémorrhagiques, aucun d'eux n'a été lésé ou rompu dans son parenchyme. Les ganglions du plexus solaire et les cordons nerveux qui en partent n'offrent pas de lésion hémorrhagique, mais ils sont un peu gonflés.

A la surface du péritoine, tant sur les anses intestinales, que sur le grand épiploon, je trouve dans les parties exsudées des fibrilles de fibrine, des cellules rares, mais encore reconnaissables, d'épithélium et surtout une quantité considérable de leucocytes de toutes les variétés. Les leucocytes sont placés dans une substance mollasse, demi-fluide. Les fibres lamineuses du péritoine et les fibres élastiques très-appréciables sont écartées par une matière amorphe très-finement granuleuse parsemée de leucocytes et de noyaux.

Le foie et la rate ont leur capsule plus épaisse et plus molle, elle s'enlève plus facilement, les cellules parenchymateuses adhérentes après l'enlèvement sont plus grosses et un peu granuleuses.

La sérosité renferme des filaments de fibrine, devenant diffluents après l'action de l'acide acétique, de plus une prodigieuse quantité de leucocytes et quelques globules rouges du sang.

Les ganglions nerveux ne m'ont pas offert d'autre lésion qu'une injection vasculaire périphérique. Les cellules nerveuses (médullocelles) un peu plus volumineuses et granuleuses.

Je n'ai point examiné de pièces durcies.

La péritonite aiguë généralisée résulte constamment d'un traumatisme ou d'une rupture avec épanchement du liquide d'un viscère intérieur, d'une perforation intestinale, d'un abcès, d'un kyste hydatique, etc., ouverts dans la cavité abdominale.

D'autres fois l'inflammation est propagée d'un viscère à la séreuse : telles sont les inflammations pyémiques du foie, de la rate, les phlébites intérieures, la métro-péritonite puerpérale. Dans cette dernière, qui est un type d'inflammation avec septicémie, la séreuse est, surtout dans le petit bassin et au-dessus, infiltrée de pus et de pseudhymènes grisâtres ou jaunâtres. La sérosité purulente louche ou du pus véritable très-rapidement formé se sont accumulés au fond du bassin autour de l'utérus, des trompes, des ligaments larges. Les replis péritonéaux, le grand épiploon sont difficiles à détacher du paquet des intestins auxquels ils adhèrent. Les intestins sont distendus; leurs parois sont elles-mêmes infiltrées de liquide purulent sous la séreuse et souvent ramollies.

Dans les faits de péritonite ayant duré quelques jours avec une forme subaiguë, l'épanchement peut devenir plus abondant, et n'a pas le caractère de purulence qui vient d'être indiqué.

En résumé, dans la péritonite aiguë généralisée, l'épithélium se détache après s'être gonflé, puis il se produit une exsudation au milieu des fibres péritonéales et un épanchement à la surface.

L'exsudat devient presque toujours purulent, riche en leucocytes dans la péritonite aiguë, et quand celle-ci résulte de l'introduction de liquides gastriques après perforation stomacale, ou de l'urine, ou des matières stercorales, il peut être putride.

A la suite des péritonites aiguës généralisées les exsudats se résorbent, et dans les péritonites simples le liquide et les pseudhymènes disparaissent également. Les parties de nouvelle formation constituent des adhérences ou des brides cellulo-membraneuses, véritables néohymènes susceptibles de nouvelle inflammation, de tuberculisation, de lésions de toute sorte. Parfois les étranglements internes, ainsi que je l'ai déjà exposé (page 221), sont dus à des néohymènes ayant la forme de brides.

2. — Péritonite chronique.

Quand le liquide exsudé, renfermé ordinairement dans des loges ou cloisons pseudhyméniques, ne se résorbe point, la péritonite passe à l'état chronique.

Dans certaines péritonites chroniques, arrivant d'emblée sans passer par l'état aigu, l'épanchement est presque nul ou peu abondant et localisé dans la région inférieure de l'hypogastre. Les pseudhymènes sont fort développées entre l'épiploon et l'intestin; elles peuvent acquérir une épaisseur de plusieurs centimètres.

Voici un exemple de péritonite chronique non tuberculeuse, chez un homme, à l'hôpital Necker :

Homme, trente et un ans, employé, ayant offert longtemps les signes d'une péritonite chronique sans tuberculisation pulmonaire. Le cadavre amaigri montre à l'autopsie, trente-deux heures après la mort, des organes respiratoires indemnes de tubercules et l'abdomen rempli de fausses-membranes diverses, pseudhymènes et néohymènes, allant du péritoine pariétal au viscéral, reliant l'épiploon et la plupart des viscères entre eux. Les loges ne sont pas remplies de liquides semblables. Du côté droit, au-dessous du foie, le liquide est grisâtre ; il est plus épais à gauche ; dans la région de l'S iliaque il est sanguinolent ; dans le petit bassin, il est jaunâtre et comme crayeux. Sur plusieurs loges secondaires, il a les caractères du sérum mêlé de flocons. Les néomembranes ou néohymènes épaisses sont vascularisées. Les pseudhymènes sont ardoisées sur plusieurs points et, dans d'autres, au-dessous de la vésicule et contre l'arc du côlon, teintées en verdâtre. Il n'y a point de brides étranglant aucune anse intestinale, mais le calibre de l'intestin est réduit sur plusieurs points, revenu sur lui-même : l'intestin, fendu, n'a point de places ulcérées, ses parois sont plus épaisses, les valvules ou replis ordinaires intestinaux sont très-marquées dans la portion supérieure où ordinairement on les trouve peu saillantes ou peu visibles.

L'examen microscopique montre dans les pseudhymènes des corpuscules purulents, pyoïdes, des cellules granuleuses, de fines granulations protéiques, des gouttes de graisse. Les néohymènes sont formées de fibres de tissu conjonctif ou lamineux, les unes allongées en corps fusiformes (c'est le plus grand nombre), les autres fibrillaires. Des vaisseaux à parois très-minces se trouvent dans l'intérieur des plus anciennes ou des plus fibreuses. Le liquide renferme des granulations innombrables de nature grasse, solubles dans l'éther, et d'autres insolubles ; il contient en outre des grains calcaires se dissolvant avec effervescence par les acides acétique et chlorhydrique.

Les viscères hyperhémiés sous la séreuse et sous leur capsule propre (estomac, intestins, foie, rate) ont leur tunique externe plus épaisse, remplie de granulations, d'éléments cellulaires et de noyaux ; ces derniers se colorent fortement par le carmin.

Cette observation est curieuse et la cause de la péritonite m'a échappé. Le malade ne m'a offert aucune maladie ni lésion diathésique expliquant sa péritonite chronique. Je me suis rattaché à l'idée qu'il avait dû recevoir sur l'abdomen un coup dont il n'avait point voulu parler et que la péritonite, d'abord suraiguë, était devenue chronique par faute de soins.

Dans une péritonite chronique, ayant duré très-longtemps, j'ai trouvé les intestins et les viscères comme soudés ensemble :

Homme, trente-huit ans, mort dans le marasme. Autopsie vingt-six heures après la mort. L'abdomen ouvert ne montre plus de cavité péritonéale appréciable.

Je ne vois nulle part de loges avec un liquide ; en séparant, avec les doigts ou le manche du couteau, cette masse de couleur foncée, on reconnaît des fausses membranes ou pseudhymènes résistantes, établissant des adhérences étroites, souvent complètes entre la paroi abdominale et les organes renfermés dans l'abdomen, les intestins, les épiploons, les autres viscères, foie, rate, etc.

En résumé, tout le contenu forme une masse compacte sans apparence des viscères abdominaux. Les parois de l'estomac et des intestins sont confondues avec la masse intestinale et les anses de celle-ci sont adhérentes entre elles, comme si on eût rempli le ventre de matière à injection d'une teinte brunâtre. Les coupes font apparaître des cavités béantes, qui sont celles de l'intestin, et ailleurs le foie et la rate sont reconnaissables à leurs parenchymes. Les pseudhymènes ont plusieurs centimètres d'épaisseur et, par places, je les trouve peu molles, non friables et formant même du tissu conjonctif parfaitement développé.

Sur plusieurs points je reconnais des hémorrhagies, sur d'autres, des productions calcaires.

Le microscope fait voir, à un grossissement de 400 diamètres, sur des coupes fraîches, le tissu conjonctif, lamineux, fibreux, avec des fibrilles, des corps fusiformes, et des noyaux ovoïdes ; ces fibres sont parsemées et entourées de fines granulations et de gouttelettes graisseuses. Sur la plupart des points où les viscères sont réunis par une masse lâche, molle et d'un brun rougeâtre, le tissu nouveau a un aspect de sarcome : les fibres et noyaux embryo-plastiques sont dominants dans ces préparations. Ailleurs, sur les points calcifiés, je trouve des grains grisâtres, plâtreux, faisant effervescence avec l'acide acétique, mais nulle part je n'ai pu constater les éléments caractéristiques du cartilage ou de l'os.

Les viscères sont hyperhémiés : le foie est comprimé, les lobules sont à la fois congestionnés et avec des cellules à l'état granulo-graisseux, sur la périphérie des lobules. La rate est resserrée, la périsplénite est considérable, le tissu induré renferme des fibres lamineuses plus nombreuses qu'à l'état normal. Beaucoup de ganglions mésentériques sont pigmentés.

Dans certains cas de péritonite chronique les liquides séro-purulents ou purulents, ou hématiques, renfermés dans les pseudhymènes cloisonnées et formant collections, parviennent, après un travail ulcératif, dans les anses intestinales voisines ou dans la cavité d'un viscère. Il y a alors des trajets fistuleux. D'autres fois les anses intestinales reliées entre elles forment des masses bosselées et donnent la sensation de tumeurs abdominales. Cette dernière disposition est plus spéciale à la péritonite partielle qui va nous occuper.

3. — Péritonites partielles.

Les *péritonites partielles* aiguës ou chroniques peuvent être traumatiques mais presque toujours elles résultent d'une inflammation viscérale

propagée au péritoine. On a ainsi les inflammations de l'estomac, dû foie, de la rate, produisant les péritonites péristomacales, périhépatiques, périspléniques; il en est de même des métrites et des ovarites donnant lieu à des pelvi-péritonites, bien étudiées dans ces derniers temps. Enfin la typhlite, les lésions de la vésicule biliaire (voy. p. 342), la cystite, etc., donnent lieu à la péritonite partielle, circonscrite ou localisée.

A. *Péritonites circonscrites de la partie supérieure de l'abdomen.* — Ces péritonites doivent être, en raison de leur siége, divisées en sus- et en sous-hépatiques, et les premières se subdivisent en celles du lobe droit et en celles du lobe gauche. Les péritonites partielles du lobe droit sont limitées par le diaphragme, le ligament suspenseur, le ligament triangulaire; la limite inférieure est constituée par les adhérences avec les organes voisins, qui sont recouverts d'une fausse membrane, et l'on trouve aussi une poche kystique qui refoule le diaphragme et le foie. Les péritonites circonscrites du lobe gauche du foie forment des tumeurs de l'épigastre empiétant à droite et à gauche et se continuant parfois avec les péritonites périspléniques.

Dans les péritonites sous-hépatiques, les limites sont formées par le foie, la vésicule biliaire, l'épiploon hépatique et, en bas, par des adhérences souvent épaisses, très-vascularisées.

Le contenu des poches ou loges péritoniques est un liquide limité par une pseudhymène : de là des tumeurs enkystées. Plus tard le liquide se transforme et devient tantôt purulent, tantôt hématique. Dans le premier cas on voit un liquide séro-purulent, ou purulent, ou séro-sanguin : dans le dernier cas l'hémorrhagie se produit par les vaisseaux à parois très-minces des néomembranes ou néohymènes.

Les effets produits par ces tumeurs sur les organes voisins, sont d'abord des phénomènes de refoulement; il y a de la dépression du foie, l'excavation de sa face supérieure, le refoulement du diaphragme. Le foie a été trouvé anémié et atrophié; les viscères creux échappent ordinairement à la compression. En outre, les organes contigus peuvent s'enflammer; la capsule du foie s'épaissit souvent par places, pénètre dans le foie, mais il ne faut point prendre ce tissu fibreux pour une cicatrice; la tunique musculeuse de l'intestin s'atrophie aussi en partie. D'autres fois, la phlegmasie se propage au-dessus de la cloison diaphragmatique : de là des pleurésies ou des péricardites séro-adhésives et même purulentes.

Que deviennent ces tumeurs circonscrites? Tantôt elles se résolvent et il ne reste plus que des fausses membranes, ou bien elles restent à l'état de kystes séreux; mais dès que le travail suppuratif s'en empare elles peuvent perforer les organes voisins : celles du lobe droit s'ouvrent rarement à l'extérieur à travers la paroi antérieure de l'abdomen ou dans le

thorax; celles du lobe gauche se font jour dans le péricarde, la plèvre et le côlon.

B. *Péritonites circonscrites de la partie inférieure de l'abdomen. Pelvi-péritonites.* — Dans la *pelvi-péritonite aiguë* récente et donnant par le toucher vaginal la sensation de tumeur, on voit, en ouvrant l'abdomen, des fausses membranes ou pseudhymènes, molles, blanchâtres ou jaunâtres, infiltrées de pus et qui unissent les anses de l'intestin grêle aux trompes, aux ovaires, à la partie supérieure du rectum, à l'S iliaque, de manière à circonscrire une tumeur. L'utérus subit des déplacements, il est attiré par les fausses membranes, le plus souvent il est refoulé en sens contraire.

La tumeur est formée par des fausses membranes continues, creusées de cavités, de vacuoles, et contenant une sérosité citrine ou purulente; au-dessus, le feuillet péritonéal est épaissi, d'une couleur grise ou opaque, infiltré de pus avec œdème du tissu cellulaire sous-péritonéal. Ces collections purulentes contenues dans des cavités avec parois tomenteuses, circonscrites par un exsudat séro-adhésif, avaient été prises, jusqu'à Bernutz, pour des infiltrations de pus dans les ligaments larges.

Lorsque la péritonite guérit : 1° le liquide se résorbe, la pseudhymène est pénétrée par des vaisseaux, il en résulte une organisation définitive et des adhérences fibreuses s'établissent entre les divers organes du bassin; ou bien il reste des plaques laiteuses disposées par places sur le péritoine pelvien; 2° le pus se caséifie, s'enkyste et forme une petite tumeur caséeuse; 3° les collections purulentes s'ouvrent dans le péritoine, l'S iliaque, la vessie, le rectum, ou à travers la paroi abdominale antérieure, dans la cavité des intestins : de là des trajets fistuleux divers.

Dans la *pelvi-péritonite chronique*, les pseudhymènes sont épaisses, résistantes, grisâtres, noirâtres, formant des adhérences entre les anses intestinales et les organes voisins. Ces fausses membranes sont constituées par du tissu fibreux, filamenteux, lamellaire, oblitérant parfois la cavité péritonéale; mais le plus souvent ce sont des brides, des adhérences celluleuses sans liquide ou limitant des poches séro-purulentes. Une phlegmasie ou une tumeur ulcérative peuvent envahir ces cavités, qui s'ouvrent alors dans les conduits avoisinants.

En résumé la pelvi-péritonite est tantôt adhésive, séro-adhésive, séro-enkystée, purulente, abcédée.

Il reste à examiner une dernière variété de pelvi-péritonite : c'est la variété *hémorrhagique*. On trouve alors des néohymènes vascularisées et parfois ecchymosées; en les examinant, on voit un ou plusieurs feuillets souvent séparés par des stratifications sanguines, infiltrant ces lames elles-

mêmes, ou formant épanchement dans les parties déclives. C'est surtout dans la tuberculisation des organes génitaux ou dans le cancer de ces organes que l'on trouve cette forme anatomique. Rarement la pelvi-péritonite hémorrhagique est primitive ; l'épanchement sanguin s'est produit par la rupture des vaisseaux embryonnaires et friables de la néohymène, par le même processus que dans la pachyméningite hémorrhagique (voyez Pachyméningite).

Comme altérations concomitantes, on trouve des lésions qui ont joué le rôle de causes : ainsi on voit des abcès de l'ovaire, de la trompe, des métrites, des lymphangites ou des phlébites, ou encore une lymphadénite des ligaments larges.

Péritonite généralisée. — LAENNEC, Histoire des inflammations du péritoine. Paris, 1804. — SCOUTTETEN, Mémoire sur l'anatomie pathologique du péritoine (Arch. gén de méd., t. III, IV et V, 1823-24). — L. LOMBARD, Sur quelques points d'anatomie pathologique du péritoine (Arch. générales de médecine, t. IX, p. 190, 1825). — BROUSSAIS, Histoire des phlegmasies chroniques, 2e édit., t. II. Paris, 1826. — BAUDELOCQUE, Traité de la péritonite puerpérale. Paris, 1830. — CULMBACHER, Dissert. über chronisch. Peritonitis. Erlangen, 1852. — BARBRAU, De la métro-péritonite puerpérale, thèse de Paris, 1855. — Discussion sur la fièvre puerpérale (Bulletin de l'Académie de médecine, 1858, t. XXIII). — LEHMUS, De Peritonitide. Berolini, 1867. — LESSER, Peritonitis diffusa, etc. Berolini, 1869. — HERVIEUX, Traité clinique des maladies puerpérales. Paris, 1870. — HENOCH, De la péritonite chronique chez l'enfant (Berlin. klin. Woch., n° 18, p. 219, 1874). — BAIZEAU, De la rupture spontanée de l'ombilic à la suite de la péritonite purulente (Arch. générales de médecine, février 1875). — STEINBRÜCK, De la péritonite idiopathique chronique (Dissert. inaug. Tubingen, 1876). — E. GAUDERON, Péritonite des enfants nouveau-nés, thèse de Paris, n° 148, 1876.

Péritonite partielle. — SCHULTENS, Dissert. de omento et ejus inflammatione, 1740. — SAM. HALDER, De morbis omenti, in-4, 1786. — VALLOT, De morbis omenti, in-4, Vesantiæ, 1792. — TONNELÉ, Arch. gén. de méd., t. XXII, p. 351, 1830. — ABEILLE, Du phlegmon ro-péritonéal (Gaz. des hôp., 1854). — BERNUTZ et GOUPIL, Clinique sur les maladies des femmes, 1860. — ALBERS, Ueber Peritonitis circumscripta junger Leute (Deutsche Klinik, 1862). — J. BEHIER, Clinique médicale de la Pitié, p. 503, 1864. — FAGGE, Guy's Hospital Reports, 1873. — FOIX, Des péritonites circonscrites de la partie supérieure de l'abdomen, thèse de Paris, 1874. — T. GALLARD, Clinique des maladies des femmes. Paris, 1873, p. 14 et 651.

4. — Gangrène du péritoine.

La *gangrène péritonéale* peut avoir lieu très-rarement à la suite de l'épanchement d'un liquide corrosif, de l'étranglement par incarcération de l'intestin dans un anneau ou bride herniaire. Les péritonites qui résultent de l'infiltration urineuse ou de matières stercorales peuvent offrir des points gangréneux.

La gangrène est toujours circonscrite et non généralisée. Elle n'offre pas l'intérêt de la gangrène pleurale (voyez Gangrène de la plèvre).

Néoplasmes péritonéaux.

Les formations de tissu conjonctif ou lamineux, ont été exposées en traitant de la péritonite séro-adhésive. Il n'y a de néoplasmes que lorsque les productions nouvelles sont assez considérables pour constituer une tumeur.

1. — Sarcomes, fibromes, angiomes, lymphomes, etc.

A. *Sarcomes.* — Les *sarcomes* péritonéaux sont formés du tissu embryo-plastique ou fuso-cellulaire; ils représentent le premier état des fibromes. Tantôt ils sont étalés, d'autres fois allongés, renflés et d'apparence polypiforme. Les *papillomes*, disposés en dents de peigne, en choux-fleurs, ont la structure fuso-cellulaire ou embryo-plastique et sont pourvus de vaisseaux nombreux.

Les sarcomes se trouvent sur l'épiploon et le mésentère ou dans leurs replis. Tantôt la tumeur est primaire, tantôt secondaire; elle peut acquérir le volume d'une tête d'adulte (1). Ce sont des sarcomes à cellules fusiformes. Kelly a décrit un myo-sarcome de la cavité abdominale.

B. *Fibromes.* — Les *fibromes* proéminent à la surface du péritoine ou sur les viscères atteints d'inflammation ancienne périphérique, d'autres fois sur les épiploons, entre les parties adhérentes. Les brides épaisses arrondies, sont des fibromes par la structure et la texture.

C. *Lipomes.* — Les *lipomes* péritonéaux ne sont pas rares, ils se trouvent tantôt sous le péritoine pariétal qu'ils refoulent en proéminant, tantôt le long des franges épiploïques ou mésentériques. Ces lipomes sont formés de tissu adipeux mélangé de fibres conjonctives ou lamineuses et de vaisseaux.

D. *Angiomes, Lymphomes.* — Les *angiomes* sont exceptionnels; cette espèce de tumeurs, formées par un lacis vasculaire aréolaire et caverneux, a été signalée par Rokitansky (2). Il faut distinguer l'angiome de

(1) Virchow (R), *Pathologie des tumeurs*, t. I, p. 265 note 3, 1869. — Kelly, *Philadelphia medical Times*, février 1876.
(2) C. Rokitansky, *Lehrbuch der pathologischen Anatomie*, t. I, 207, 1855.

l'hématome ou tumeur sanguine enkystée. Les *adéno-lymphomes* et *lymphomes* sont rares (1).

E. *Myxomes péritonéaux.* — Les *tumeurs colloïdes* du péritoine sont fréquentes. Cruveilhier insistait beaucoup sur les dégénérations aréolaires ou gélatiniformes péritonéales et des épiploons, formant des amas de volume variable. Ces productions peuvent-elles exister isolément ou ne sont-elles le plus souvent qu'une dégénérescence liée à des épithéliomes? Je suis porté à admettre cette dernière opinion.

2. — Polypes, kystes péritonéaux, etc.

A. Les *polypes* ne sont pas formés par un tissu spécial, mais par des sarcomes, des fibromes, des lipomes, ou des tumeurs mixtes qui se pédiculisent et parfois se détachent et deviennent libres dans la cavité péritonéale. L'intérieur est parfois creusé de cavités, il forme alors des vacuoles ou des loges remplies de liquides de consistance diverse : séreux, séro-purulents, hématiques etc. (voyez Kystes du péritoine).

B. La *pigmentation* et les *masses pigmentées mélaniques péritonéales* ont l'apparence de plaques diffuses ou de tumeurs plus ou moins grandes; elles sont bien plus rares chez l'homme que chez les animaux.

C. Les *plaques* et *dépôts pigmentaires* proviennent d'hémorrhagies et se trouvent soit sur la face pariétale, soit sur la face viscérale des organes. Après les hémorrhagies péritonéales, les endroits teintés par le sang peuvent offrir une teinte brune, rougeâtre ou ardoisée; il en est de même sur les néohymènes et les pseudhymènes anciennes.

D. La production hétérotopique de *corpuscules de Pacini* ou de Vater a été signalée. Cornil a trouvé une fois sur le péritoine diaphragmatique d'une femme âgée, morte à la Salpêtrière, des corpuscules ayant 1, 2 et 3 millimètres de longueur, végétant en grande quantité. Ils étaient arborisés, plusieurs partaient d'un pédicule commun; ils présentaient leurs lames concentriques et leur filet nerveux central absolument comme la terminaison des nerfs de la main et du pied (2).

(1) Wickham Legg, *Lymphomes du péritoine*, etc (*St-Bartholomew's Hospital Reports*, t. XI, p. 72, 1875). = Weichselbaum, *Eine seltene Geschwulstform des Mesenteriums* (*Chylangioma cavernosum*) (*Archiv für path. Anat. und Physiol., mit Taf.* t. LXIV, 1875). — Sabourin, *Adéno-lymphocèle du mésentère* (*Bull. de la Soc. anat. de Paris*, p. 339, 1876).

(2) Cornil et Ranvier, *Manuel d'histologie pathologique*, p. 967, 1876.

E. Les *masses calcifiées*, les petites concrétions calcaires du péritoine ne sont pas communes, elles sont formées par des dépôts de molécules calcaires (phosphate et carbonate de chaux) dans du tissu fibreux ou fibro-graisseux. L'aspect cartilagineux et osseux n'est pas le signe d'une production histologique appartenant réellement à l'os ou au cartilage.

F. *Kystes du péritoine.* — Les *kystes péritonéaux* sont très-variables et ils ne sont pas fort rares. Ils proéminent sous le péritoine ou bien ils se trouvent dans sa cavité, tels sont les *kystes séreux*, *colloïdes* ou *myxomateux*. Les kystes ovariques séreux provenant de l'organe de Rosenmuller seront décrits avec les annexes de l'utérus.

Les *kystes hydatiques* ou à échinocoques, péritonéaux, coexistent avec des kystes de même nature du foie, ou bien ils sont isolés dans le grand épiploon, dans le mésentère et autres replis (voyez Parasites du péritoine).

Les *kystes dermoïdes* renfermant des matières grasses, des os, des dents, des cheveux, ont été trouvés dans le péritoine en dehors des grossesses extra-utérines.

Les kystes péritonéaux peuvent être *hématiques* et il en sera question plus bas (voyez Hématocèles péritonéales), mais dans certains cas le sang est renfermé dans une cavité formée au milieu d'une tumeur. Edmond Simon a publié dans les Bulletins de la Société anatomique un bel exemple de sarcome du grand épiploon avec kyste hématique, et Genouville a rappelé dans un rapport sur cette observation les caractères des kystes hématiques ainsi nommés par Velpeau, qui ne s'était occupé que des collections sanguines résultant de traumatismes.

Homme, quarante-quatre ans, mort du choléra, à l'hôpital Saint-Antoine. Immédiatement au-dessous des parois abdominales et dans le grand épiploon se trouve une tumeur qui descend de l'estomac au détroit supérieur du bassin, au-devant des intestins. Elle mesure 25 centimètres d'étendue transversale, et 15 à 18 d'épaisseur. Elle a une teinte bleuâtre non uniforme qu'elle doit à une semi-transparence de ses parois. Sa surface lisse et légèrement bosselée est surmontée inférieurement de deux prolongements épiploïques intacts. Par sa partie la plus élevée, elle est adhérente dans une très-petite étendue à la grande courbure de l'estomac, à 1 décimètre environ du pylore. Au niveau de cette adhérence, on trouve les fibres musculaires parfaitement intactes. La coupe de cette tumeur fait voir qu'elle est constituée par une vaste poche fibreuse, dont les parois sont épaisses de plus de 1 millimètre et recouvertes superficiellement par les lames dédoublées de l'épiploon. Cette poche contient dans ses deux tiers inférieurs et postérieurs un vaste kyste rempli par du sang coagulé, couleur de rouille, granuleux et sans stratifications. Ses parois sont fibreuses, assez minces et se confondent extérieurement avec la poche fibreuse. Ce kyste envoie quelques diverticulums irréguliers, en haut, dans une masse grisâtre, comme érectile, tant elle est creusée de canaux. Cette masse constituée par un tissu mou, friable,

assez analogue à de la substance cérébrale, qui aurait macéré quelques jours dans l'alcool, est sillonnée de canaux très-larges, à surface lisse contenant du sang liquide. Dans plusieurs points de son étendue, on rencontre d'autres petits kystes sanguins renfermant des caillots à divers degrés d'altération.

L'examen microscopique de la substance blanche grisâtre fait voir qu'elle est constituée par des éléments fibro-plastiques (noyaux et corps fusiformes).

Les artères gastro-épiploïques présentent leur volume normal, les veines correspondantes ne paraissent pas non plus modifiées. On ne peut découvrir dans aucun organe la moindre trace de généralisation de cette tumeur (1).

Les kystes hématiques du grand épiploon forment donc des tumeurs qui descendent jusqu'au-dessus du bassin, la surface est lisse, bosselée, adhérente parfois à l'estomac. Le volume est très-variable, mais elles sont souvent uniques et assez volumineuses. Les parois sont tantôt épaisses, d'aspect fibreux, recouvertes par les lames de l'épiploon, tantôt minces et transparentes, ou bien dures, épaisses, cartilaginiformes ou crétacées. La poche contient du sang coagulé, couleur de rouille ou brunâtre, sans stratifications, altéré, brunâtre, noirâtre, marc de café ou lie de vin. Les kystes peuvent avoir des diverticulums placés dans diverses directions; sur quelques points on rencontre des masses grisâtres à canaux plus ou moins larges renfermant du sang liquide; sur d'autres points on trouve d'autres petits kystes. Ces collections peuvent être envahies par la suppuration.

L'examen au microscope fait reconnaître les éléments du sang épanché, globules et fibrine, plus rarement du pus.

3. — Épithéliomes du péritoine.

Les *épithéliomes péritonéaux* sont primitifs ou secondaires. L'épithéliome primitif se montre ordinairement sur les replis épiploïques (voy. fig. 110) ou mésentériques. Les formes squirrheuse, encéphaloïde et surtout colloïde sont les plus fréquentes. De plus Cruveilhier a décrit avec soin une forme miliaire, tuberculeuse, de cancer aigu (épithélioma, carcinose aiguë) qui mérite d'être indiquée.

La forme tuberculeuse du cancer péritonéal, primitive ou secondaire, se caractérise par des granulations assez dures, arrondies ou un peu aplaties, parfois varioliformes et ressemblant à des taches de cire blanche tombées sur le péritoine. La couleur est grisâtre, ordinairement blanchâtre, parfois rougeâtre. Ces granulations siégent surtout à la surface du mésentère, près de son bord intestinal; quelquefois on les trouve entre les

(1) Simon (Edmond), *Kyste hématique du grand épiploon* (*Bull. de la Société anatomique de Paris*, XXXIIIe année, p. 30, 1858.

lames de ce repli. Uniformément denses, on les voit se ramollir un peu au centre, qui est déprimé en godet, et plus rouge que les autres parties.

Ces petites tumeurs sont disséminées à la surface du péritoine (épiploons, péritoine hépatique, vésical, intestinal, au niveau de la rate, des reins). Le grand, le petit épiploon, les appendices épiploïques, l'espace gastro-splénique sont le siége d'une multitude de granulations lenticulaires ou pisiformes, discrètes ou confluentes. Autour de ces tumeurs existent des vaisseaux veineux qui forment une zone. Ces granulations envahissent jusqu'au péritoine placé dans d'anciens sacs herniaires.

Auprès des granulations et à leur niveau le péritoine est congestionné, il peut s'enflammer et être recouvert d'exsudats.

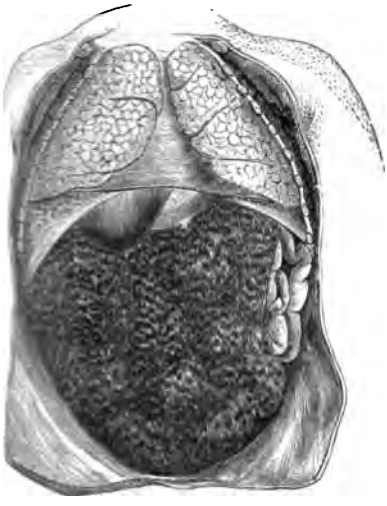

Fig. 110. — Épithéliome ou carcinome du grand épiploon *.

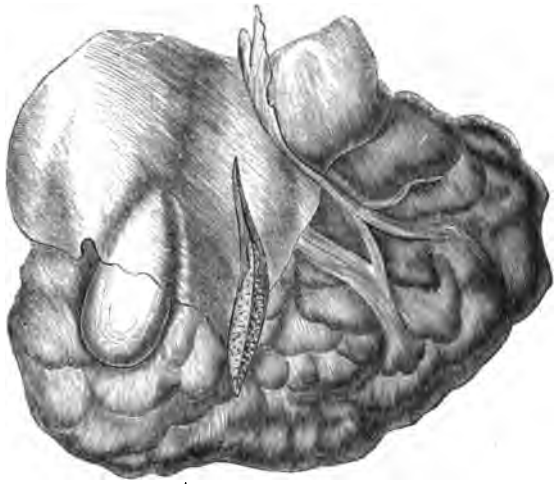

Fig. 111. — Epithéliome ou cancer du petit épiploon représentant la forme du foie.

L'épithéliome consécutif du péritoine se manifeste presque toujours sous forme granuleuse ou tuberculeuse. Le cancer encéphaloïde forme des végétations, des grappes, sur un point du péritoine, ou des masses volumineuses constituant de véritables tumeurs, souvent parsemées de foyers sanguins ; ordinairement les vaisseaux qui y pénètrent sont le siége d'une thrombose ; les lymphatiques et les ganglions sont atteints par la dégénérescence épithéliale.

On trouve des cancers du petit épiploon qui simulent la forme du foie et dont il est pendant la vie impossible de reconnaître le siége exact. Frerichs a insisté sur cette particularité (voyez fig. 111).

* Fig. 110. — Épithéliome ou carcinome du grand épiploon. L'épithéliome, partant du foie, remplissait toute la cavité abdominale, la percussion ne pouvait nulle part faire découvrir le son intestinal (Frerichs).

Le cancer aréolaire et gélatiniforme est fréquent, les tumeurs colloïdes du péritoine sont souvent considérables; elles présentent une fine trame fibrillaire et de grandes cellules. Avec les tumeurs cancéreuses, on trouve de l'ascite tantôt à liquide séreux, plus souvent à liquide rouge hémorrhagique : souvent aussi il y a des indices de péritonite localisée en certains points, indiqués par la présence de fausses membranes.

Les pseudhymènes anciennes, les néohymènes subissent la transformation cancéreuse; la péritonite cancéreuse peut encore devenir aiguë, purulente et causer des perforations. D'autres fois un organe atteint d'épithéliome (utérus, vessie) vient s'ouvrir dans le péritoine en causant les plus graves accidents.

VOIGTEL, Handbuch der pathol. Anatomie. Halle, p. 393, 1804. — J. CRUVEILHIER, Anatomie pathologique du corps humain. Paris, 1840, liv. XXXVII, pl. 3. — H. LEBERT, Traité pratique des maladies cancéreuses. Paris, 1851, p. 588. — A. FŒRSTER, Handbuch der pathologischen Anatomie, Zweite Auflage, Band II, p. 159, 1863. — GALVAING, De la péritonite cancéreuse. thèse de Paris, n° 455, 1872. — M. DUNCAN, Cancer généralisé du péritoine (malignant peritonitis) (Med. Times and Gazette, 19 octobre 1872). — V. MARQUIS, Du cancer primitif du péritoine, thèse de Paris, n° 294, 1873. — GRIMSHAW, Carcinome colloïde du péritoine (The Dublin Journal of med. Science, février 1875). — J. LORREYTA, Étude sur le cancer du péritoine, thèse de Paris, n° 385, 1875. — GUILLEMINOZ, Contribution à l'étude de la péritonite cancéreuse, thèse de Paris, n° 13, 1876. — MOISSON, Cancer du péritoine et tuberculose du péritoine (Archives de médecine navale, septembre 1876).

4. — Tuberculose du péritoine; péritonite tuberculeuse.

La *tuberculisation du péritoine* n'est chez l'adulte qu'une détermination morbide locale de la tuberculose; et alors elle n'a d'importance que parce qu'il y a prédominance des lésions dans cette séreuse : elle coexiste le plus souvent avec des tubercules placés ailleurs. Chez l'enfant la tuberculose péritonéale peut être trouvée seule ou isolée.

Lorsque le malade est emporté par une maladie intercurrente, on rencontre des lésions du péritoine au début; alors on voit la séreuse, ou du moins le tissu cellulaire sous-séreux, vascularisé : la surface du péritoine est poisseuse, en d'autres points sèche, présentant des filaments fibrineux, et des granulations grises, du volume d'un grain de millet, qui siégent surtout dans le voisinage de la rate. Ces tubercules plus ou moins disséminés sur le péritoine, siégeant soit dans le tissu lamineux, soit autour des vaisseaux, confluent et forment des plaques grisâtres ayant l'apparence de fausses membranes. Plus tard les tubercules deviennent jaunâtres, forment des masses ou des nodosités varioliformes, se ramollissent et, parfois, il se fait une communication entre deux anses intestinales. Au début on rencontre dans le péritoine une certaine quantité de liquide citrin ou bien un peu lactescent, contenant de l'albumine, plus

tard le liquide devient séro-purulent, rarement purulent, quelquefois même sanguinolent.

Dans certains cas de péritonite tuberculeuse ancienne, l'épiploon, le foie, l'estomac, les intestins sont réunis et ils sont comme accolés à la colonne vertébrale, entraînant avec eux la paroi abdominale. Mais le plus souvent il existe un certain degré d'ascite, et le ventre est gros. Les adhérences sont tantôt molles, tantôt résistantes, d'un gris noirâtre ; elles circonscrivent des sortes de pseudo-kystes séro-purulents. Plus tard les fausses membranes peuvent devenir cartilaginiformes.

L'épiploon est ratatiné, épaissi par des tubercules et des fausses membranes, alors il forme comme un tablier au devant des organes intestinaux. Parfois l'intestin grêle a diminué de volume et de longueur; rarement il y a atrophie de la couche musculaire.

Les néo-hymènes et les pseudhymènes peuvent devenir le siége des granulations tuberculeuses. J'ai observé une fausse membrane ou pseudhymène péritonéale remarquable sous ce rapport; elle était attachée au diaphragme, couverte de granulations, de taches pigmentaires et elle renfermait une cavité pleine de liquide (voy. fig. 112).

Homme, mort d'une tuberculisation aiguë. Le péritoine était parsemé de granulations noduleuses grosses comme des grains de millet, au moins, ou comme des grains de chènevis. Les viscères abdominaux étaient agglutinés par de nombreuses adhérences conjonctives, transparentes et parsemées elles-mêmes de granulations miliaires. Enfin, dans le flanc droit, on remarquait une production néoplasique, allongée et kystique, détachée de la paroi séreuse, simplement accolée contre elle, suspendue au diaphragme par un pédicule, qui s'insérait sous la face inférieure de ce muscle, à droite de l'insertion du ligament falciforme. En avant, ce corps pyriforme ne tenait que par des tractus lâches et filamenteux, et se trouvait placé près des insertions costales antérieures. La séreuse était soulevée, en se plissant, sur un cordon cylindrique ayant à peu près le volume d'un tuyau de plume, de consistance molle. Ce cordon était long d'environ 7 centimètres et demi; il restait d'abord cylindrique, puis il s'élargissait et se terminait par un renflement en massue, arrondie à l'extrémité et grosse comme un petit œuf de poule. La surface de ce renflement était toute parsemée, jusqu'à en être couverte complétement en certains endroits, de granulations ayant le volume d'un grain de chènevis au moins, et dans l'intervalle de ces granulations la surface du petit corps était assez lisse. Cette surface était remplie par des arborisations vasculaires très-marquées ; elle offrait, sur d'autres points, une pigmentation noirâtre et même d'un noir de suie, due à du pigment provenant de la matière colorante du sang. Toute cette surface était en outre le point de départ de nombreuses néo-membranes conjonctives, transparentes, parsemées également de granulations. Cette petite masse pyriforme renflée au sommet donnait une fluctuation très-évidente. L'ayant ouverte avec soin, elle a présenté une cavité limitée par une paroi mince, ayant un demi-milli-

mètre en moyenne sur la plus grande partie de son étendue, mais plus épaisse près du point où le renflement s'effilait pour se continuer avec le cordon cylindrique (fig. 112).

Cette paroi était toute infiltrée de granulations miliaires. La surface interne, granuleuse elle-même, était recouverte par des filaments blanchâtres, ou rosés, très-déliés, très-longs, formant un chevelu villeux. Enfin elle contenait un liquide d'un blanc opalin, filant et épais, à la manière du pus traité par l'ammoniaque. L'examen microscopique m'a montré dans ce liquide des leucocytes, beaucoup d'entre eux étaient volumineux et granuleux ; il y avait aussi une grande quantité de granulations libres, irrégulières et enfin des globules de nature grasse, libres, réfractant fortement la lumière.

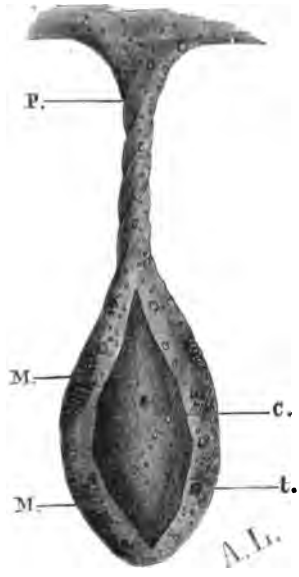

Fig. 112. — Polype kystique, couvert de granulations tuberculeuses *.

Quant aux filaments implantés sur la paroi, ils étaient formés, comme la paroi elle-même, par des faisceaux de tissu conjonctif encore jeune, constitué par des éléments fusiformes allongés et par de nombreuses fibrilles ondulées, pâlissant par l'acide acétique.

L'examen attentif du diaphragme et de la paroi abdominale démontre nettement que ce corps allongé, polypiforme, était une néo-membrane revêtue dès son point de départ diaphragmatique d'une surface séreuse. Cette néo-membrane, qui s'est peu à peu détachée et pédiculisée, se sera plus tard laissé dédoubler ou creuser à l'intérieur, sous une action irritative, par des éléments cellulaires et la cavité se sera remplie de leucocytes, pendant que les parois devenaient granuleuses sous l'influence de la tuberculose générale et miliaire à laquelle le malade a succombé.

Les granulations miliaires, dures et en majeure partie transparentes surtout à l'état d'isolement, étaient constituées par des éléments cellulaires et nucléaires, pressés les uns contre les autres et atrophiés au centre de la granulation (1).

Cette pièce anatomique n'a que des rapports éloignés avec celle que j'ai décrite plus bas (voy. p. 397), et qui était libre dans la cavité péritonéale. On se rendait compte, en examinant le pédicule de la tumeur, de la manière dont cette production s'était formée et si le pédicule de consis-

* Fig. 112. — Tumeur polypiforme et kystique, constituée par une pseudo-membrane ou pseudhymène, couverte de granulations tuberculeuses. C, cavité du kyste ; M, M, granulations pigmentaires ; *t*, tubercules ; P, pédicule tordu. Demi-nature.

(1) A. Laboulbène, *Comptes rendus de la Société de biologie*, 5e série, t. III, p. 209, 1873.

tance molle se fût rompu, la néo-membrane se serait trouvée libre dans la cavité péritonéale.

En résumé, dans la tuberculisation péritonéale, on trouve parfois un très-petit nombre de granulations tuberculeuses transparentes autour des vaisseaux lymphatiques sous-péritonéaux et intestinaux; en pareil cas, le liquide ascitique est peu abondant. Ce dernier est au contraire considérable, de couleur citrine, lorsque le péritoine est recouvert de granulations presque confluentes. Quand la séreuse est épaissie dans ses replis qui contiennent à la surface ou dans l'intérieur une grande quantité de tubercules petits et d'autres volumineux, avec tissu embryo-plastique et vaisseaux de nouvelle formation, le péritoine ainsi que les intestins soudés, ratatinés se retirent au fond de la cavité abdominale, le liquide fait saillie en avant ou entre les anses de l'intestin. Dans ces divers endroits le liquide épanché est trouble, puriforme, rarement citrin, parfois sanguinolent ou brunâtre. Les néohymènes sont elles-mêmes criblées de productions tuberculeuses et de vaisseaux à parois minces, donnant facilement lieu à des hémorrhagies.

Avec la tuberculose de la séreuse péritonéale, on observe surtout chez l'enfant celle des ganglions lymphatiques abdominaux qui a reçu le nom de *carreau*.

Quand le malade a succombé peu après le début, les ganglions sont rouges, tuméfiés, hyperhémiés, parsemés de petits grains jaunâtres arrondis ou irréguliers, ou bien de petites plaques ou de masses irrégulières. Les ganglions sont du volume normal et ne sont pas congestionnés fortement; au milieu sont disséminés des grains tuberculeux, qui semblent indépendants du tissu ganglionnaire. Ordinairement le ganglion est déformé, gonflé ou ratatiné, le tissu est comprimé, atrophié; parfois la masse tuberculeuse semble interposée entre le ganglion et le péritoine (tuberculisation corticale). Enfin le ganglion dégénéré est très-adhérent au péritoine, ou, au contraire, il peut être assez facilement isolé.

Lorsque les altérations sont portées à un haut degré, les ganglions sont détruits, transformés en masses caséeuses sans traces de tissu ganglionnaire. La grosseur varie du volume d'un pois jusqu'à celui d'un œuf; quelquefois, entre les lames du mésentère, on trouve des plaques plus ou moins étendues de matière caséeuse, entourées ou non de granulations miliaires tuberculeuses.

La tuberculisation transforme vite les ganglions en matière caséeuse, d'un blanc mat, de la consistance du marron cru. Plus tard il se fait un ramollissement, et dans l'intérieur du ganglion on trouve une pulpe et même un liquide puriforme et séreux; cependant ce dernier cas est le plus rare. Quelquefois enfin on rencontre une matière plâtreuse.

Le péritoine au niveau des ganglions est rarement sain, transparent, parfois ardoisé; d'autres fois il est enflammé, il existe des adhérences, des brides, qui peuvent causer des étranglements. La complication d'une péritonite tuberculeuse est la règle. Le carreau s'accompagne souvent de lésions tuberculeuses de la muqueuse intestinale et les épiploons sont épaissis et indurés.

G. ANDRAL, Clinique médicale. 4e édition, Paris, 1840, t. II, p. 629. — RILLIET et BARTHEZ, Traité des maladies des enfants, 2e édition, t. III, p. 800 et 806, 1854. — KYBURG, Ueber Peritonitis tuberculosa. Zurich, 1854. — H. LEBERT, Traité d'anatomie pathologique générale et spéciale, t. I, p. 667, et t. II, p. 286, pl. CXXIII, 1861. — HEMEY, De la péritonite tuberculeuse, thèse de Paris, 1866. — DEMON, Essai sur la péritonite tuberculeuse chez l'adulte, thèse de Paris, 1868. — L. L. BILLIOTTE, De la tuberculisation du péritoine chez l'adulte, thèse de Paris, n° 92, 1873.

Hyperhémies, Hémorrhagies péritonéales.

L'*hyperhémie* circonscrite du péritoine se trouve dans les néoplasies récentes, autour des parties enflammées, des hernies, etc.; souvent elle est accompagnée d'hémorrhagies véritables sous forme de petites ecchymoses. L'hyperhémie généralisée accompagne les maladies du cœur et du foie avec gêne de la circulation dans la veine cave, ou même dans la veine porte, et dans ces cas il y a presque toujours de petits extravasats et de l'exhalation séreuse.

L'*hémorrhagie péritonéale* a lieu dans le scorbut, dans l'hémophilie, dans les maladies fébriles graves et de plus dans toutes les déchirures ou ruptures des organes renfermés dans la cavité péritonéale, ainsi que dans le cancer ou la tuberculose déjà étudiés.

Les organes génitaux de la femme : utérus, ovaires, trompes, peuvent donner lieu à des hémorrhagies péritonéales remarquables, tantôt intra-péritonéales, tantôt sous-péritonéales. Leur étude est de date assez récente et elles sont généralement connues sous les noms d'hématocèles utérines, péri-utérines ou rétro-utérines.

L'*Hématocèle utérine ou féminine* n'est pas seulement toute tumeur sanguine pelvienne, mais une tumeur sanguine, ou hématome, dont le point de départ est l'appareil utérin.

On doit établir deux catégories d'hématome péri-utérin : la première comprend l'*hématocèle utérine intra-péritonéale* qui est la plus fréquente; l'autre est l'hématocèle *sous-péritonéo-pelvienne*, beaucoup plus rare.

A. *Hématocèle péri-utérine, intra-péritonéale.* — Après avoir enlevé la paroi abdominale antérieure, on voit une tumeur siégeant ordinairement en arrière de l'utérus, quelquefois autour de l'utérus ou sur les côtés, limitée par le péritoine et les annexes utérines. La tumeur a pour enveloppes des fausses membranes qui d'abord fibrineuses, plus tard devenues celluleuses, constituent des adhérences et forment une espèce de diaphragme entre l'abdomen et le bassin. Ces adhérences pelviennes réunissent entre elles diverses circonvolutions de l'intestin, l'S iliaque, le cæcum et les parois abdominales. La péritonite pelvienne entourant l'hématocèle produit quelquefois une suppuration sanieuse. Quand on a enlevé ces enveloppes, on découvre l'épanchement sanguin variable d'aspect et souvent d'une consistance sirupeuse ; il est de couleur brunâtre, ressemblant à de la mélasse.

Chez les malades qui ont succombé tardivement, on voit le sang partagé en deux parties : l'une liquide, formée de sérosité rougeâtre, située à la périphérie pelvienne ; l'autre constituée par des caillots solides au fond du cul-de-sac utéro-rectal. Après avoir retiré ces caillots on trouve ordinairement des fausses membranes qui tapissent le péritoine ; la séreuse, quand la mort a été tardive, est épaissie et criblée de vaisseaux (péritonite chronique), mais ce fait est secondaire et non primitif dans ce cas, comme le pensent ceux qui adoptent les idées exclusives de Virchow. A la longue le sang se résorbe, subit les transformations chimiques ordinaires, la poche kystique revient sur elle-même et, finalement, il ne reste plus qu'une induration placée entre le rectum et l'utérus.

Pendant les premières heures qui suivent l'hémorrhagie (par exemple quand il se fait une rupture de grossesse extra-utérine), le toucher ne permet pas de sentir de tumeur sanguine (Bernutz et Siredey), car alors le sang n'est pas enkysté et fuit sous le doigt. Dans ce cas il n'y a donc pas d'hématocèle vraie. Quand la malade succombe et qu'on a senti une tumeur, c'est qu'il y a eu péritonite suraiguë (troisième jour, Fleuriot); déjà il existait un enkystement à l'état rudimentaire. La conclusion légitime est qu'il n'y a pas d'hématocèle intra-péritonéale sans pelvi-péritonite, et plus tard la fausse membrane s'organise, devient épaisse, cartilagineuse, hérissée de fongosités.

Après s'être débarrassé de toutes les fausses membranes, on peut reconnaître dans certains cas l'origine de l'hématocèle : 1° Virchow admet que certaines néo-membranes, dues à une inflammmation primitive ou secondaire, peuvent devenir le point de départ de suffusions sanguines comme dans les néo-membranes de la pachyméningite ; ces faits sont exceptionnels. 2° Les hématocèles symptomatiques d'une rupture des veines tubo-ovariennes sont possibles, et dans les observations de Leclerq et Ollivier d'Angers, il y avait épanchement sanguin péritonéal, mais

sans tumeurs enkystées. 3° Il en est de même pour l'hématocèle qui résulte d'une rupture de la trompe non gravide. 4° Tous les gynécologistes, excepté Freder, admettent l'existence d'une hématocèle, résultat d'une rupture pathologique de l'ovaire. 5° Les hématocèles cataméniales comprennent : *a*, les cas où l'exhalation sanguine ne peut être évacuée au dehors par suite d'une imperforation congénitale ou acquise du conduit d'excrétion tubo-utéro-vaginal ; *b*, l'hématocèle métrorrhagique (Hélie, Laboulbène, Proust), dans laquelle l'hypersécrétion sanguine de l'utérus et des trompes de Fallope étant trop abondante, une partie du sang flue dans le péritoine, bien que le canal intra-pariétal et musculaire de la trompe se prête peu à ce passage.

Dans certains cas, on a observé coïncidemment des foyers inflammatoires et même des foyers purulents, en sorte qu'une phlegmasie péri-utérine et l'hématocèle peuvent se compliquer.

B. L'*hématocèle pelvienne sous-péritonéale* survient dans trois conditions différentes : 1° Dans le cours d'une gestation régulièrement utérine (Léroux, de Dijon) ; 2° dans le cours d'une grossesse extra-utérine soit tubaire, soit sous-péritonéo-pelvienne : c'est alors une gestation secondaire à une grossesse primitivement tubaire. Dans la gestation utérine, on les observe à une époque rapprochée de la conception, tandis que dans la grossesse extra-utérine, c'est à une époque éloignée (T. Gallard ; 3° L'hématocèle sous-péritonéale dans l'état de vacuité peut être mortelle ; dans un fait de B. Ball, elle était due à une apoplexie de l'ovaire.

H. Bourdon, Mémoire sur les tumeurs fluctuantes du bassin (Revue médicale, 1841). — G. Bernutz, Mémoire sur la rétention menstruelle, etc. (Archives générales de médecine, 1848-49). — Viguès (Ant.), Des tumeurs sanguines de l'excavation pelvienne, thèse de Paris, 1850, 31 décembre. — Nélaton, Leçons orales (Gazette des hôpitaux, 1851 et 1852). — A. Laboulbène, Utérus avec hémorrhagie dans la trompe de Fallope, etc. (Comptes rendus de la Société de biologie, 1re série, t. IV, 1852). — T. Gallard, Bulletins de la Société anatomique de Paris, 1854 et 1855; Union médicale, p. 539, 185 ; Gazette hebdomadaire de médecine et de chirurgie, 1858 ; Archives générales de médecine, t. XVI, 1860; Leçons cliniques sur les maladies des femmes. Paris, 1873, p. 635. — Prost (F.-A.-J.-A.), Hématocèle péri-utérine, thèse de Paris, 1854, n° 292. — Fenerly (Paul), De l'hématocèle rétro-utérine, thèse de Paris, 1855, n° 32. — S. Laugier, Comptes rendus des séances de l'Académie des sciences, février 1855. — Fleuriot, Observation d'hématocèle (Bulletins de la Société anatomique de Paris, p. 399, 1855). — A. Puech, De l'hématocèle utérine. Montpellier, 1858. — Aran, Leçons cliniques sur les maladies de l'utérus, p. 751, 1858. — Devalz (Séb.), Du varicocèle ovarien et de son influence sur le développement de l'hématocèle rétro-utérine, thèse de Paris, 1858, n° 229. — Aug. Voisin, De l'hématocèle péri-utérine, thèse de Paris, 1858, édition revue et augmentée, avec une planche, in-8, 1860. — Baudelot (J.-J.-E.), De l'hématocèle, etc., thèse de Paris, 1858, n° 98, 1858. — R. Virchow, Pathologie des tumeurs, trad. Aronssohn, t. I, p. 146, 1867. — Trousseau, Clinique médicale de l'Hôtel-Dieu, t. III, p. 646, 4e édition, 1873. — G. Bernutz, article Hématocèle utérine (Nouveau Dictionnaire de médecine et de chirurgie pratiques, t. XVII, p. 298, 1873).

Hydropisie et sérosités péritonéales.

L'*ascite ou hydropisie péritonéale* résulte de l'accumulation de sérosité dans la cavité péritonéale et elle accompagne la péritonite chronique. La collection liquide est étendue dans toute la séreuse; rarement il y a des brides, des adhérences, qui circonscrivent des loges où du liquide est renfermé.

Le liquide remplissant l'abdomen est très-variable pour sa quantité, on en trouve à peine un litre, mais on en a retiré dix litres, vingt litres et jusqu'à trente et plus, par la ponction.

La couleur est ordinairement claire, transparente, jaune comme le sérum, citrine en un mot; d'autres fois un peu ambrée comme l'urine ordinaire, parfois rougeâtre et renfermant des matières colorantes du sang, ou verdâtre dans les cas d'ictère intense.

La consistance du liquide ascitique clair est un peu visqueuse, mais non filante ; il se recouvre d'une couche mousseuse dans les vases où il est recueilli après la paracentèse abdominale. On a vu le liquide ascitique opalin et lactescent (de Laharpe), à cause de fines granulations graisseuses qu'il renfermait; parfois il est rose ou rougeâtre par son mélange avec du sang; il devient jaunâtre s'il contient du pus. Rarement le liquide de l'ascite est brun foncé, et renferme des flocons fibrineux, tantôt grisâtres, tantôt brunâtres ou rougeâtres. Il est rare que l'ascite soit absolument formée par du pus.

Placé dans un vase ou mieux un tube de verre, le liquide ascitique trouble ou sanguinolent laisse déposer une couche qui tapisse le fond et formée par des granulations, des globules de pus ou du sang. La partie transparente est parfois recouverte d'une mince pellicule irisée ou non, miroitante, formée de graisse, ou de cholestérine en lamelles qui surnagent.

La densité de ce liquide est variable de 1005 à 1024, la réaction neutre ou légèrement alcaline, la putréfaction le rend parfois légèrement acide sur le cadavre.

La sérosité de l'ascite est fibrineuse, quand la séreuse est enflammée, en d'autres termes dans les cas de péritonite même légère. On voit alors peu après l'extraction du liquide, au bout de six à dix minutes, la masse se prendre en une gelée tremblotante, puis la sérosité se sépare et le caillot se rétracte.

Au microscope, on trouve dans les liquides clairs très-peu d'éléments anatomiques : cellules péritonéales, globules de pus ou du sang. Ceux-ci

abondent dans les sérosités louches et troubles ainsi que de fines granulations grisâtres, protéiques, des fibrilles de fibrine, et même des gouttelettes huileuses (1). Dans les cas de cancer abdominal étalé dans le péritoine, on trouve, avec le sang, de grandes cellules et des noyaux volumineux à réfringence très-marquée. J'ai plusieurs fois constaté leur présence et leur valeur diagnostique.

Avec les réactifs chimiques, on décèle une grande quantité d'albumine; la fibrine est souvent sous forme de métalbumine, ou fibrine dissoute ou hydropisine. Les substances organiques et minérales des sérosités ascitiques sont très-analogues à celles des cavités pleurales (voyez Plèvres).

Le péritoine et souvent un ou plusieurs viscères sont altérés dans les cas d'ascite considérable. Les surfaces séreuses sont épaissies, recouvertes de pseudo-membranes ou de productions néoplasiques diverses, tuberculeuses, épithéliales, etc. Dans les cas simples, la séreuse pariétale et celle qui recouvre les viscères est blanchâtre, opalescente comme macérée, avec ou sans dépôts pigmentaires et parfois ardoisée (voy. p. 384). Les muscles droits, dans les cas de distension excessive et prolongée de l'abdomen, sont anémiés; leurs fibres peu nombreuses présentent au microscope un état granulo-graisseux et elles sont même atrophiées dans beaucoup d'endroits.

Corps libres dans le péritoine.

Les corps libres de la cavité péritonéale sont arrondis et lisses sur tout leur pourtour, mais souvent ils montrent encore les traces d'un pédicule par lequel ils adhéraient à la séreuse. Ces corps de nature variable sont homogènes, mais parfois pourvus de cavités; ils sont formés par des sarcomes, des lipomes, etc.

Ce sont souvent des lipomes étranglés et sclérosés, ou bien ils ont subi la transformation fibro-cartilagineuse. Tantôt la constitution est uniforme au centre et à la périphérie, d'autres fois l'extérieur est plus ou moins verruqueux et mamelonné, parfois la surface offre une coque cartilagineuse stratifiée; on a trouvé au centre un noyau crétacé, fort dur. Les corps libres péritonéaux prennent naissance dans le tissu adipeux sous-séreux et ils proviennent alors des appendices épiploïques du côlon; de là atrophie des vaisseaux, la graisse du centre se désagrége et plus tard se calcifie. Il se produit une sorte de savons de sels calcaires avec acides gras.

(1) Bergeret, *Ascite huileuse*, etc. (*Journal de l'anatomie et de la physiologie*, novembre 1873. — F. Winckel, *Chylöser Ascites, bewirkt durch Parasiten* (*Deutsch Archiv für klin. Med.*, vol. XVII, p. 303, 1876).

J'ai observé un corps libre péritonéal formé par une fausse membrane, ou pseudhymène, devenue non adhérente. Une masse pseudo-membraneuse longue de 15 centimètres, large de 3 centimètres, était comme étranglée en quelques endroits, à bords irréguliers. Cette fausse membrane était très-faiblement adhérente au péritoine pariétal et intestinal; il a suffi de la moindre traction pour l'en détacher (1).

Parasites péritonéaux.

A. Les parasites de la cavité péritonéale sont des *Ascarides* qui pénètrent par des ouvertures intestinales déjà formées, à la suite d'ulcérations. D'autres fois au moment de l'agonie les vers arrivent dans la cavité péritonéale par des efforts d'émigration et de la même manière, mais dans aucun cas ils ne peuvent perforer les tuniques saines ou seulement un peu amincies de l'intestin.

B. Les *Hydatides* se développent non dans la cavité du péritoine, mais dans le tissu lamineux ou conjonctif extérieur à cette membrane séreuse: elles viennent soit de la face interne des parois abdominales, soit de la face externe de l'intestin; on les trouve encore dans l'épaisseur des replis épiploïques et mésentériques.

Les kystes revêtus par le péritoine peuvent être pédiculés. Le plus souvent il y a coexistence avec des hydatides des autres organes, cependant l'épiploon peut être seul envahi. Ces kystes sont toujours multiples, variant de volume, les uns de la grosseur du poing, d'autres d'une tête d'épingle; ils contiennent des hydatides bien conservées et parfois des hydatides à demi flétries; les plus petits sont d'un beau blanc (2).

J'ai trouvé à la Pitié et montré à Béhier un kyste hydatique du mésentère, chiffonné, jaunâtre, de la grosseur d'une noix; il avait l'apparence d'un morceau de taffetas gommé qu'on aurait plissé et contourné entre les doigts. La membrane hydatique ainsi repliée était très-reconnaissable à sa tranche lamelleuse (voyez page 242, fig. 52); l'intérieur ou plutôt la face interne ne renfermait plus de liquide, mais une matière semblable à de la gélatine épaisse. Béhier avait peine à admettre un kyste hydatique ancien et flétri; je suis parvenu à trouver deux autres kystes plus petits, l'un dans le mésentère, l'autre dans l'épiploon, et enfin,

1. A. Laboulbène, *Recherches clin. et anatomiques sur les affections pseudo-membraneuses*, p. 245, 1861.

2. Duperrié, *Kystes hydatiques multiples du péritoine simulant une généralisation tuberculeuse* (*Bull. de la Société anatomique de Paris*, p. 840, 1875).

en raclant la membrane de ce dernier kyste, j'ai mis en évidence des crochets d'Échinocoque. Le doute n'était plus possible.

On trouve exceptionnellement des hydatides dans le péritoine, mais provenant de tumeurs hydatiques ouvertes dans cette cavité séreuse. L'inflammation suraiguë qui en résulte est des plus dangereuses et se terminerait toujours par la mort d'après Davaine.

ALBERS, Atlas der pathologischen Anatomie, Bonn, 1845, Tafeln 44 und 45. — BRIGHT, Hydatids in the Abdomen (Guy's Hospital Reports. London, 1837, vol. II, p. 441). — C. ROKITANSKY, Lehrbuch der Pathologischen Anatomie, Dritte Auflage, Wien, Band III, p. 147, 1861. — A. FŒRSTER, Handbuch der pathologischen Anatomie, Band II, p. 161, 1863. — NEYRET, Des kystes hydatiques du tissu cellulaire sous-péritonéal du petit bassin, thèse de Paris, n° 37, 1863. — WIDAL et LEREBOULLET, Kystes hydatiques des replis péritonéaux et des viscères (Bulletins de la Société médicale des hôpitaux de Paris, p. 202, 1876). — C. DAVAINE, Traité des entozoaires, etc. 2e édition, Paris, 1877.

Vices de conformation du péritoine.

Les vices de conformation du péritoine sont rares. Ils consistent en l'absence de diverses portions du péritoine, et dans un degré extrême, chez des fœtus, les feuillets pariétal et viscéral sont tout à fait unis sans laisser de cavité.

Le développement excessif des feuillets et des replis péritonéaux a été constaté fréquemment; cette disposition a lieu surtout au-dessus du bassin et au détroit supérieur. Ces replis forment des sortes de poches ou d'arrière-cavités, pourvues d'ouvertures ou de fentes, occasionnant les accidents redoutables d'étranglement interne pour les anses d'intestins qui viennent s'y engager.

J.-E. NEUBAUER, Descriptio anatomica rarissimi peritonæi receptaculi, etc. Iena, 1745. — OLLIVIER, Dictionnaire de médecine en 30 volumes, article Péritoine, t. XXIII, p, 553, 1841. — C. ROKITANSKY, Lehrbuch der pathologischen Anatomie, Dritte Auflage, Band III, p. 133, 1861. — LAWSON LAIT, Plusieurs faits d'absence congénitale du péritoine (The Lancet, p. 760, 1875. — Obstetrical Journal, n° XXXI, p. 425, 1875).

LIVRE DEUXIÈME

APPAREIL DE LA RESPIRATION

L'appareil respiratoire formé par les fosses nasales, le larynx, la trachée, les bronches et les poumons, occupe la majeure partie de la cavité thoracique. Les organes tubulés qui le composent, variables pour la forme, ont des usages physiologiques importants : la perception nasale des odeurs, la phonation laryngée, l'échange gazeux pulmonaire. Les parties supérieures des voies respiratoires éprouvent des lésions de canalisation, gênant ou empêchant simplement l'entrée de l'air atmosphérique, tandis que les lésions profondes, survenues dans les portions terminales pulmonaires, atteignent ou rendent impossible la fonction elle-même de la respiration.

SECTION PREMIÈRE

FOSSES NASALES

SINUS FRONTAUX, MAXILLAIRES, ETC.

Les fosses nasales et les sinus qui en dépendent représentent des cavités anfractueuses; l'entrée des fosses nasales présente des poils qui arrêtent les corps étrangers aériens ; leur intérieur est revêtu par une membrane, dite de Schneider, dont la portion supérieure est spécialement olfactive. Je vais passer en revue les lésions principales de ces cavités.

Inflammations diverses, aiguës et chroniques.

1. — Inflammation catarrhale, aiguë ; Coryza.

L'inflammation catarrhale légère de la muqueuse de Schneider, ou en d'autres termes le *coryza aigu*, la *rhinite aiguë*, que je n'ai observée

que sur le vivant, montre cette muqueuse rouge et tuméfiée. Le *speculum nasi* qui entrait facilement dans les narines est introduit avec un peu plus de difficulté. La membrane est épaissie, les vaisseaux dilatés par paralysie vasculaire et le liquide du coryza s'écoule d'abord séreux, puis extrêmement abondant. Plus tard il devient épais, rare et formant des stries jaunâtres (muco-pus); enfin il est tout à fait opaque, d'un jaune un peu verdâtre.

Le liquide séreux et alcalin, examiné au microscope tout à fait au début, n'offre que les cellules qui tapissent normalement les fosses nasales et qui sont tombées; plusieurs ne sont point changées; l'épithélium est presque normal. Mais bientôt les cellules sont déformées, épaissies, quoique reconnaissables; leur noyau est plus volumineux : plusieurs cellules ont deux ou plusieurs noyaux. Dans les sécrétions avec liquide à stries jaunâtres, il y a mélange de cellules altérées épithéliales et de globules purulents très-nets (voyez fig. 113). Parfois des globules rouges du sang se voient dans les

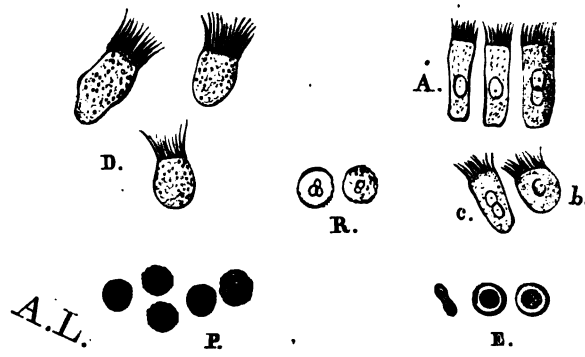

FIG. 113. — Éléments anatomiques du liquide du coryza aigu *.

préparations et ils proviennent de petites hémorrhagies. Quand le liquide est épais, puriforme, les cellules ont souvent de grandes vacuoles, et des granulations de nature graisseuse sont libres dans le liquide ou incluses dans les cellules.

L'étude chimique du liquide séreux et alcalin de la rhinite aiguë y a fait reconnaître du chlorhydrate d'ammoniaque ; c'est à ce sel que doit être rapportée l'âcreté du liquide qui excorie l'ouverture des narines et la lèvre supérieure.

* FIG. 112. — Éléments cellulaires d'un liquide de coryza aigu. A, cellules cylindriques ou prismatiques de la muqueuse de Schneider, détachées, ayant leurs cils vibratiles; *b*, *c*, cellules déformées à noyaux, encore pourvues de cils; D, cellules sans noyaux, déformées, mais avec des cils; P, globules de pus; R, les mêmes après l'action de l'acide acétique; E, globules rouges du sang. Grossissement, 450 diamètres.

L'inflammation aiguë de la membrane pituitaire, ou le coryza, peut offrir, suivant qu'elle est simple ou au contraire liée aux pyrexies, surtout à la rougeole, à l'érysipèle (ou à l'ingestion de poisons minéraux tels que l'iode) des degrés divers d'intensité. Les lésions de la muqueuse se réparent très-vite ; mais chez des sujets diathésiques elles peuvent devenir le point de départ d'ulcérations, de tumeurs, de polypes, etc.

Le *coryza pseudo-membraneux* peut être simplement couenneux et offrir alors des cellules desquamées, déformées, réunies par une gangue muco-corpusculaire. La violence du processus morbide distingue cet état de l'inflammation aiguë ordinaire ; les nouvelles cellules de la pituitaire, sous-jacentes à l'exsudat, détachent bientôt ce dernier et tout rentre dans l'ordre : l'état général n'est point grave, la pseudhymène non spécifique.

Dans d'autres cas, au contraire, la fausse membrane, ou pseudhymène, est la manifestation de la diphthérie ; et, en même temps, on aperçoit des fausses membranes adhérentes, d'un blanc jaunâtre, s'étendant de l'orifice des fosses nasales sur les cornets et dans tout l'intérieur jusqu'en arrière ; il s'écoule une matière fétide, souvent sanguinolente.

La composition de ces fausses membranes montre, comme pour le larynx, un exsudat fibrillaire et des cellules de la région déformées et multipliées. Ce coryza de la diphthérie est rarement isolé : presque toujours il est accompagné de pseudhymènes de la gorge ou du larynx.

L'inflammation du coryza peut être assez forte pour arriver à la production du pus collecté et aux *abcès de la cloison*. J. Cloquet ; en 1830, a insisté sur ces *collections purulentes*. Le *coryza varioleux* s'accompagne de pustules sur la muqueuse ; dans le *coryza de la morve* il se développe de la rougeur avec sécrétions purulentes et de petit abcès suivis d'ulcérations. (voy. plus bas, Morve).

2. — Inflammations chroniques des fosses nasales : coryza, rhinite chroniques.

Les lésions de l'inflammation chronique des fosses nasales ont permis de distinguer le coryza chronique simple du coryza ulcéreux ou ozène ; ces lésions sont tantôt prédominantes à la partie antérieure, tantôt à la partie postérieure des fosses nasales.

Dans les cas de *coryza chronique simple*, de *rhinite chronique*, on voit, à l'œil nu, que la muqueuse, découverte au moyen du speculum nasi, est épaissie, surtout sur les cornets, granuleuse, villeuse, d'un rouge foncé, elle est même vio-

lacée par places avec les vaisseaux plus développés et flexueux. Avec le miroir rhinoscopique on trouve les mêmes lésions en arrière, vers le pharynx.

J'ai fait l'examen histologique d'une muqueuse nasale dans ces conditions et sans ulcérations; la surface était inégale, avec des saillies suivies de petites dépressions et qui étaient des plus manifestes. Le revêtement épithélial, inégalement réparti, laissait plusieurs points de la surface presque à nu ou exulcérés. Le chorion muqueux était très-épaissi.

Sur des coupes après durcissement dans l'acide picrique, on voyait manifestement une multiplication des éléments fuso-cellulaires et fibrillaires du tissu lamineux ou conjonctif. Les vaisseaux étaient très-dilatés.

Sur deux points du cornet inférieur, une saillie de la muqueuse formait un boursouflement muqueux. Celui-ci, coupé en deux, offrait une multiplication cellulaire d'éléments embryo-plastiques et de fibres contournées, quelques-unes résistaient à l'action de l'acide acétique et étaient, par conséquent, des fibres élastiques.

Je crois que ces endroits boursouflés de la muqueuse auraient pu donner lieu à la production d'un polype si l'hypertrophie des éléments eût continué.

Dans le *coryza chronique simple* non ulcéreux, la muqueuse épaissie est ordinairement recouverte d'un mucus en partie desséché, concret, demi-solide, formant des grumeaux ou des amas plus ou moins étendus. On peut le briser ou l'étirer en fragments. D'autres fois, la sécrétion est rougeâtre, épaisse, membraniforme, ressemblant à de la chair lavée : on dirait une fausse membrane, une pseudhymène chroniquement reproduite.

L'examen microscopique des croûtes de mucus desséché, placées dans l'eau ou le sérum iodé, montre des éléments épithéliaux et des globules purulents; les productions membraniformes offrent un aspect strié, mais je n'y ai point constaté de fibrine. L'acide acétique les pâlit et rend très-apparentes les cellules déformées d'épithélium qui n'ont pas de cils, des globules purulents et une grande quantité de noyaux libres. La gangue me paraît formée par de la mucosine épaissie.

D'après ce que j'ai vu sur des sujets atteints de punaisie avec odeur fétide ou ozène, je ne pense pas que l'odeur qui caractérise cette infirmité soit due uniquement à des ulcérations nasales. L'examen le plus attentif que je viens de faire récemment n'a permis de constater, dans un cas de punaisie avec odeur des plus prononcées, qu'une rhinite chronique et des sécrétions accumulées. L'odeur de punais se produit souvent d'une manière intermittente, elle s'amoindrit ou cesse après un récurage complet. La conformation vicieuse des fosses nasales, l'élargissement du nez permettent une accumulation et une décomposition des mucosités non expulsées. Le fait anatomique de l'ulcération ne me paraît pas lié nécessairement à l'odeur punaisique ; cette dernière est comparable,

dans plusieurs cas, à la sueur fétide des pieds constituant une infirmité de même ordre.

J. Cloquet, Mémoires sur quelques points de la physiologie et de la pathologie de la membrane pituitaire (Journal hebdomadaire de médecine, 1830). — Cazenave, Sur le coryza chronique non vénérien. Paris, 1835. — Anglada, Du coryza simple, thèse de Paris, 1837. — Rilliet et Barthez, Traité des maladies des enfants, 2e édition, t. I, p. 185, 1853. — L. Desnos, article Coryza (Nouv. Dictionnaire de médecine et de chirurgie pratiques, t. IX, p. 518 et 521, 1869)

3. — Coryza caséeux.

Cette forme de coryza est caractérisée par l'accumulation dans l'intérieur des cavités nasales d'une matière caséeuse, analogue au contenu de certains kystes sébacés et qui peut former des dépôts assez considérables pour déformer le visage (Simon Duplay).

Le coryza caséeux paraît très-rare. L'érysipèle nasal interne à exfoliation épithéliale non évacuée, les corps étrangers retenant les sécrétions accumulées (Verneuil) en sont les causes les mieux connues. Les matières caséeuses arrivent à obstruer les fosses nasales, à déformer les ailes du nez, le grand angle de l'œil, à refouler la joue, le globe oculaire. Une masse volumineuse blanchâtre, lardacée, mollasse, remplit la narine ; le stylet qu'on y introduit traverse une substance butyreuse, ne donnant pas lieu à un écoulement de sang comme le ferait un épithéliome.

Maisonneuve, Kyste butyreux de la face (Moniteur des hôpitaux, 1855). — Verneuil, Gaz. des hôpitaux, p. 25, 1859. — S. Duplay, Coryza caséeux (Traité élém. de path. externe, III, p. 806, 1869).

Ulcérations nasales. Coryza ulcéreux.

Les *ulcérations nasales* caractérisent le *coryza ulcéreux*, l'*ozène* ordinaire. Les ulcérations sont moins fréquentes, en général, sur la paroi externe des fosses nasales que sur la cloison médiane, dont elles peuvent amener la perforation.

Les ulcérations de l'ozène, qui vont être décrites, les pustules de la variole, les ulcérations typhiques, la morve et, par-dessus tout, la scrofule et la syphilis, amènent des ulcérations nasales. On peut ajouter à ces causes l'air chargé de particules irritantes, entre autres le bichromate de potasse, les poussières arsenicales, celles des crins desséchés et autres matières animales. Les ulcérations profondes s'accompagnent de décollement, de nécrose avec toutes ses conséquences, d'élimination des parties mortifiées et, sur la cloison, de périchondrite avec destruction des cartilages.

Les ulcérations simples non diathésiques sont ordinairement isolées, petites, rarement étendues. Les *ulcérations folliculaires*, comparées à un acné des narines, ont été décrites par Ure : ce sont de petits ulcères, ponctiformes, entamant à peine la muqueuse pituitaire des cornets, mais qui, sur la cloison, sont plus profonds et peuvent arriver à la perforer. Des impétigos scrofuleux ont une surface ulcérée recouverte d'une croûte plus ou moins épaisse.

Le *coryza ulcéreux* ou *ozène* (ὄζαινα de ὄζω, sentir fortement) a des caractères anatomiques très-nets. Quelle que soit son origine, (inflammation aiguë ou chronique, corps étranger, polype, etc.), on reconnaît sur le malade avec un stylet courbe les endroits des fosses nasales où la muqueuse est dénudée ou ulcérée. Dans un cas d'ozène qui n'était pas dû à la syphilis, mais plutôt à la scrofule, j'ai pu constater ce qui suit :

Homme, trente-deux ans, non syphilitique, ayant depuis la naissance le nez élargi, et sachant qu'il sent mauvais; mort d'une rupture d'anévrysme aortique à l'hôpital Saint-Antoine.

Il existe dans les fosses nasales des ulcérations déjà observées et reconnues pendant la vie. A l'examen fait à la salle d'autopsie, je trouve ces ulcérations profondes, à bords peu saillants, larges de 3 à 5 millimètres. Les unes atteignent le périoste des os propres du nez et du vomer, les autres le périchondre de la cloison. La muqueuse était d'un rouge brunâtre et épaissie autour des ulcérations, mais non pas de toutes et au même degré; elle formait un bourrelet sur quelques-unes seulement. Le fond des ulcérations était recouvert d'un détritus puriforme, d'une fétidité excessive et pénible à supporter. Des croûtes épaisses revêtaient la muqueuse des cornets et au-dessous la muqueuse était épaisse et d'une teinte foncée ; il y avait des points où elle était légèrement exulcérée, surtout quand on l'examinait sous l'eau. Cependant, sur la plupart des points, la membrane de Schneider était simplement épaissie, recouverte de croûtes, mais sans ulcération sous-jacente.

Après macération dans l'alcool, la fétidité n'avait pas disparu. La muqueuse, incisée par places, m'a offert les lésions de l'état chronique déjà signalé. L'os était à nu sur plusieurs points et de même le cartilage.

Dans d'autres faits, surtout dans la scrofule et la syphilis diathésiques, les lésions sont encore plus accusées que dans l'observation précédente. Les os sont nécrosés, il se détache des séquestres; après la fonte de gommes ou de syphilomes il y a perforation de la cloison.

Dans les *ulcérations syphilitiques*, la muqueuse est fongueuse, épaissie autour de l'ulcération, dont le fond est plat avec les bords déchiquetés. Souvent il y a décollement au niveau de l'os altéré et une teinte grisâtre, ou des croûtes brunes avec un mucus sanguinolent. L'os est, dans les ulcé-

rations avancées, carié, ramolli, et des lamelles osseuses se trouvent au milieu du pus. Enfin, autour de l'ulcération s'étendent des clapiers et des trajets fistuleux.

GENDRIN, Histoire des inflammations. Paris, t. I, p. 528, 1826. — PIEDNOEL, Des ulcères des fosses nasales, thèse de Paris, 1857. — A. TROUSSEAU, De l'ozène (Gaz. des hôpitaux, 1860). — HODENUS, Die Stinknase ozæna (Deutsche Klinik, n° 28, 1851). — URE, in Holmes : A system of Surgery, Diseases of the nose, t. III. London, 1862. — DESAIVRE, Observ. sur les ulcères simples de la membrane de Schneider, thèse de Paris, 1865. — S. DUPLAY, Coryza ulcéreux (Traité élémentaire de pathologie externe, t. III, p. 798, 1869). — AZAMBUJA, De l'ozène, etc., thèse de Paris, 1875.

Tumeurs hypertrophiques; néoplasies des fosses nasales.

1. — Hypertrophie de la membrane de Schneider.

La *muqueuse pituitaire hypertrophiée* d'une manière générale ou partielle, surtout au-dessous du cornet inférieur et en arrière, se présente avec l'aspect suivant : membrane épaisse, tomenteuse, rougeâtre, vascularisée fortement. Les glandules sont saillantes, parfois un peu érodées à leur orifice (1).

L'hypertrophie porte sur le chorion et les glandules, peu ou point sur le périoste. La dureté des parties peut devenir considérable et a fait donner à cette lésion le nom de *rhinosclérome*.

2. — Polypes muqueux et fibreux ; Myxomes et Fibromes.

Le terme vague de *polypes* a longtemps désigné les diverses tumeurs des fosses nasales, et le nom de polypes durs et de polypes mous a été la première distinction établie entre eux. L'étude microscopique a fait voir les caractères véritables de ces néoplasmes. Les tumeurs ayant la forme de polypes sont des myxomes et des fibromes.

A. Les *polype mous*, *muqueux* ou *myxomes*, sont des tumeurs pédiculées, rarement sessiles, multiples, remplissant plus ou moins une des narines. La consistance est molle, pulpeuse, la couleur jaunâtre et un peu transparente, ou brun clair. Ils se trouvent ordinairement en nombre sur la paroi supérieure et externe des fosses nasales ; à l'état d'isolement, ils siégent sur les cornets, les méats, principalement sur la muqueuse

(1) S. DUPLAY, *Traité élém. de path. interne*, t. III, p. 793, 1869.

recouvrant les cornets supérieurs et moyens, parfois à l'ouverture postérieure, jamais sur la cloison.

L'implantation des polypes mous a lieu par un pédicule mince, l'extrémité étant renflée en massue, mais parfois la tumeur ressemble à un bourgeonnement de la pituitaire. Les polypes qui ont des prolongements ramifiés sont exceptionnels. Le volume des polypes uniques et moulés sur les anfractuosités de la narine peut égaler celui d'une petite pomme, d'un œuf de poule. Les polypes multiples se compriment les uns les autres et se déforment par compression réciproque.

La masse des polypes muqueux est mollasse, élastique, parfois gélatiniforme; quand on les écrase, ils ne donnent pas de pus, mais plutôt une substance colloïde et visqueuse, analogue à la synovie.

Les myxomes des fosses nasales, examinés au microscope, offrent des fibres lamineuses disposées en fibrilles et entre-croisées, sans véritables parois kystiques; les éléments cellulaires sont fusiformes ou étoilés et non arrondis. Leur revêtement est formé par les cellules cylindriques ou prismatiques, pourvues de cils, de la muqueuse de Schneider. Les vaisseaux n'y sont pas très-abondants et on n'y trouve pas de filets nerveux, ce qui rend compte du peu de sensibilité de ces myxomes.

Quand les polypes muqueux sont remplis de petites cavités kystiques, ils sont compliqués d'adénome provenant des glandes muqueuses hypertrophiées et dilatées. Cette disposition exceptionnelle pour les fosses nasales est la règle dans les masses polypeuses du sinus maxillaire.

B. Les *polypes fibreux* ou *durs*, *fibromes vrais*, sont des tumeurs qui, par leur évolution, peuvent causer de graves accidents. Leur siége est exceptionnellement dans les fosses nasales, où ils s'implantent, surtout en arrière et d'où ils envoient des prolongements dans les cavités voisines, dans les sinus maxillaires, frontaux, etc. Ils sont analogues aux polypes fibreux pharyngiens, qui peuvent devenir aussi naso-pharyngiens et dont il a déjà été question (voy. page 67). Ces fibromes ont leur insertion ordinaire sur le périoste des régions pharyngiennes de la trompe d'Eustache, surtout de l'apophyse basilaire de l'ethmoïde, au voisinage du trou déchiré postérieur.

Les polypes fibreux, sessiles, formant des masses dures, comme cartilagineuses, mamelonnées, rougeâtres, deviennent considérables, atteignent et dépassent le volume du poing, déforment les os de la face en envoyant des prolongements dans toutes les directions.

La coupe des polypes fibreux offre des mamelons ou lobules de fibres concentriques, à peu près comme les tumeurs fibreuses ou myxomes utérins (voy. Utérus). Leurs caractères microscopiques sont d'être formés de tissu fibreux, soit embryonnaire, soit fuso-cellulaire, ou fibreux, parfois

avec des cavités kystiques ou des portions en dégénérescence graisseuse (voy. page 68) et d'autres calcifiées.

Avant l'ablation, les polypes fibreux offrent une couleur rouge, parfois foncée ; mais, après l'ablation, ils sont blanchâtres ou grisâtres. On les a regardés longtemps comme peu vasculaires : cependant des vaisseaux artériels d'assez fort calibre pénètrent souvent dans leur intérieur, qui est parcouru par un très-grand nombre de vaisseaux capillaires à parois minces ou embryonnaires (Muron).

GLANDORP, Tractatus de polypo narium, etc., in-4. Brême, 1628. — JOS.-FR.-L. DESCHAMPS, Dissertation sur les maladies des fosses nasales et de leurs sinus, in-8, 1804. — PETIT-RADEL, Considérations sur les polypes des fosses nasales, 1805. — GRUNER, De polyp. in cavo narium observ. Dissertatio inauguralis. Lipsiæ, 1825. — GERDY, Des polypes et de leur traitement, thèse de concours. Paris, 1838. — A. BÉRARD, Polypes du nez et des fosses nasales (Dictionnaire de médecine, t. XXI, p. 93, 1840). — HAWKINS, London medic. Gazette, July, 1840. — SCHLINDLER, Deutsche Klinik, n° 15, 16, 1850. — BILLROTH, Ueber den Bau der Schleimpolypen, 1855. — S. DUPLAY, Traité élémentaire de pathol. externe, t. III, 1869. — TRÉLAT, (U.), Polypes des arrière-narines simulant des polypes naso-pharyngiens (Soc. de chirurgie, 28 octobre 1874). — RECLUS, Polype muqueux implanté dans la partie postérieure des fosses nasales (Bulletins de la Soc. anatomique de Paris, p. 678, 1874). — ORY, Des polypes de la partie postérieure des fosses nasales (Mouvement médical, n° 15, 1875). — CORNIL et RANVIER, Manuel d'histologie pathologique, 3e partie, p. 655, 1876.

3. — Sarcomes, Papillomes, Ostéomes, etc.

A. *Sarcomes.* — Les sarcomes se montrent dans tous les points des cavités des fosses nasales et sur la cloison ; ils ont un accroissement rapide et peuvent rester longtemps à l'état cellulaire. Les ostéo-sarcomes, les glio-sarcomes, les sarcomes myéloïdes sont des tumeurs composées (1).

Les ostéo-sarcomes de l'os maxillaire supérieur et des os du crâne envahissent les fosses nasales, où ils n'ont pas eu leur point de départ.

B. *Papillomes.* — Les papillomes sont des végétations d'une apparence villeuse, plus ou moins allongées. J'ai vu chez un sujet non diathésique des papilles extrêmement vasculaires donnant lieu au moindre contact à un écoulement sanguin, et que j'ai fait disparaître avec des applications de perchlorure de fer.

C. *Enchondromes.* — Les enchondromes vrais viennent surtout de la cloison et sont fort rares ; ils renferment des parties ossifiées.

D. *Ostéomes.* — Les *exostoses* développées sur le tissu osseux des fosses nasales sont analogues à celles des autres parties du squelette (voy. Sys-

(1) F. MASON, *Sarcome myeloïde de la cloison des fosses nasales* (*Medical Times and Gazette*, t. I, p. 552, 1875).

tème locomoteur, Ostéomes); mais les fosses nasales offrent des tumeurs osseuses peu communes et spéciales, en ce qu'elles n'ont que peu d'adhérences avec les portions osseuses proprement dites de ces cavités olfactives (1).

Les ostéomes des fosses nasales, presque toujours uniques, siégent sur le plancher de ces cavités : la forme en est arrondie ou ovoïde, en sablier, mamelonnée, et le volume variable, pouvant atteindre la grosseur d'un œuf de poule. La consistance est dure, éburnée, rappelant ou surpassant même celle de l'ivoire, ou, au contraire, molle et comme spongieuse.

Les ostéomes durs sont composés de lamelles minces et concentriques ; au contraire, les ostéomes mous sont formés de lamelles périphériques, dures et compactes, le milieu étant rempli d'aiguilles osseuses qui circonviennent des espaces occupés par du tissu médullaire.

Le recouvrement de tout ostéome intra-nasal, dur ou mou, est la membrane fibro-muqueuse pituitaire qui l'entoure et qui est en communication avec lui par sa face profonde. Les exostoses sont formées de tissu osseux véritable, d'ostéoplastes et de canaux de Havers, sans cellules de cartilage. L'anatomie pathologique démontre que ce ne sont point des polypes ossifiés ; elles paraissent se développer dans l'épaisseur de la muqueuse de Schneider, où l'on a signalé normalement des ostéoplastes (Verneuil). Ce seraient donc plutôt des hyperplasies que des néoplasies.

E. *Adénomes.* — Les adénomes des fosses nasales, établis par Ch. Robin et Verneuil, ont pour caractères d'être sessiles, d'envahir au loin les cavités. Leur point d'attache paraît devoir être sur les parties supérieures ou voûte nasale. L'adénome, moins dur que l'enchondrome, offre la multiplication et la déformation des glandules de la région.

Les adénomes compliquent parfois les sarcomes et les fibromes.

4. — Épithéliomes des fosses nasales.

Les épithéliomes à cellules pavimenteuses du bord des fosses nasales envahissent celles-ci, mais ne s'y développent pas primitivement.

L'épithéliome médullaire ou glandulaire, ou encéphaloïde primitif est très-rare et exceptionnel dans les fosses nasales ; il a l'apparence de tumeurs mollasses et grisâtres.

Les épithéliomes cylindriques ressemblent énormément à des polypes muqueux et ils sont caractérisés par des cavités tubulées remplies d'épi-

(1) P. Olivier, *Sur les tumeurs osseuses des fosses nasales et des sinus de la face*, thèse de Paris, n° 297, 1869.

thélium, et autour desquelles est une trame conjonctive; l'intérieur est parfois rempli de substance colloïde. Autour des épithéliomes divers on trouve beaucoup de vaisseaux, et ces tumeurs peuvent acquérir un volume considérable.

5. — Scrofulose et Tuberculose des fosses nasales.

La scrofule détermine dans l'intérieur des fosses nasales une inflammation ou coryza strumeux, des éruptions pustuleuses et des ulcérations.

La tuberculisation avec des granulations spéciales et des dépôts caséeux est hors de doute. A. Laveran vient de publier récemment un fait que je transcris :

Homme, quarante-trois ans, succombant à la dernière période de la phthisie pulmonaire. Les deux poumons sont criblés de tubercules; cavernes volumineuses au sommet gauche. La partie antérieure du poumon droit est seule épargnée; elle ne contient du moins qu'un petit nombre de tubercules. Cœur sain; caillots blancs fibrineux dans le cœur droit. Intestins avec des ulcérations tuberculeuses au nombre de six ou sept, au-dessus de la valvule iléo-cæcale. Foie gras. Pas de tubercules dans la rate, le foie, les reins, ni sur le péritoine; il n'a pas été possible d'enlever le cerveau ni le larynx; il n'a pas été possible non plus d'ouvrir largement les fosses nasales pour examiner l'état des parties profondes, mais on a pu enlever l'ulcération nasale avec la partie inférieure de la cloison du nez.

Examen histologique. 1° Ulcération de la narine droite (coupes faites sur la pièce durcie) : au niveau de l'ulcère, l'épithélium a complétement disparu ; on ne trouve que du tissu embryonnaire et des fibres élastiques qui ont résisté au processus inflammatoire, mais qui sont dissociées par des éléments de nouvelle formation. Sur quelques points, on distingue des granulations tuberculeuses, des petites masses granuleuses, avec leurs zones de prolifération. L'extrémité du cartilage du lobule du nez est attaquée; les tubercules paraissent avoir érodé la substance hyaline du cartilage, puis avoir pénétré dans les capsules cartilagineuses les plus superficielles. Les bords de l'ulcération sont infiltrés de cellules embryonnaires. On distingue çà et là quelques granulations tuberculeuses. Dès qu'on s'éloigne un peu de l'ulcère, on retrouve l'épithélium intact, avec les culs-de-sac qui logent les bulbes pileux et les glandes profondes qui ne sont pas altérées. 2° Coupes faites sur la cloison des fosses nasales au-dessus de l'ulcère et comprenant toute l'épaisseur de cette cloison. La muqueuse qui tapisse le côté droit de cette cloison (côté de l'ulcération) présente un épithélium normal ; les parties profondes de la muqueuse sont infiltrées sur quelques points, d'éléments embryonnaires. Pas de tubercules bien caractérisés. Le cartilage de la cloison n'est pas altéré, non plus que la muqueuse

qui le tapisse à gauche... L'origine des ulcérations tuberculeuses n'est pas contestable (1).

6. — Syphilis des fosses nasales.

La syphilis arrive à produire dans les fosses nasales des ulcérations, suite de la fonte de tumeurs gommeuses ou syphilomes. Fournier et Mauriac (2) ont élucidé plusieurs points de la syphilis nasale (Voyez *Ulcérations nasales*, page 404).

7. — Morve nasale.

La morve, maladie par excellence du cheval (*morbus*), suivant la remarque de Littré, et le farcin (*farciminium*), qui gonfle et farcit les membres qu'il affecte, se communiquent du cheval à l'homme, chez lequel ils ne viennent jamais spontanément. La maladie virulente, contagieuse, peut être redonnée au cheval par inoculation. Ses manifestations multiples sont très-variables, d'où les noms de morve aiguë et chronique, de farcin aigu et chronique ; mais la maladie est une, malgré la diversité des formes : le virus morveux est toujours identique.

Les manifestations de la morve humaine se montrent sous forme de suppurations, d'éruptions de la peau ainsi que des muqueuses de l'appareil respiratoire, aboutissant rapidement à l'ulcération. De même les muscles, les articulations, les vaisseaux lymphatiques et leurs ganglions sont envahis.

Les lésions morveuses du tégument consistent en pustules se rapprochant anatomiquement des boutons varioleux (Elliotson, Rayer, Cornil) ou forment de petits abcès; on voit aussi des bulles analogues au rupia, contenant de la sérosité sanguinolente, le derme sous-jacent est sphacélé. Au-dessous de la peau, les abcès farcineux sont fréquents à la poitrine et aux membres, ils forment des collections du volume d'une noix à celui d'un œuf, renfermant du pus jaunâtre, mêlé de sang ou de lambeaux mortifiés.

Dans les muscles, les abcès commencent par des ecchymoses, des épanchements de sang (Cornil), les fibres musculaires sont en dégénérescence cireuse. Autour des abcès, les muscles ont leurs fibrilles en dégénérescence graisseuse, enfin le liquide des abcès est formé de globules purulents.

(1) A. Laveran, *Ulcérations tuberculeuses des fosses nasales, etc.* (*Union médicale*, nos 35 et 36, 1877).

(2) C. Mauriac, *De la syphilose laryngo-nasale* (*Union médicale*, février, etc., 1877).

L'appareil lymphatique, très-lésé chez le cheval, l'est bien moins chez l'homme et présente les lésions de l'angioleucite; les ganglions ne sont pas toujours tuméfiés, mais on les a néanmoins trouvés suppurés dans des cas de morve aiguë. Les veines sont plus rarement enflammées chez l'homme que chez le cheval.

L'état des fosses nasales a de tout temps frappé les observateurs: elles sont le siége principal de la morve. La muqueuse de Schneider est couverte de pus ou de muco-pus; elle est épaissie, avec des taches ecchymotiques, des pustules, des ulcérations (voy. fig. 114).

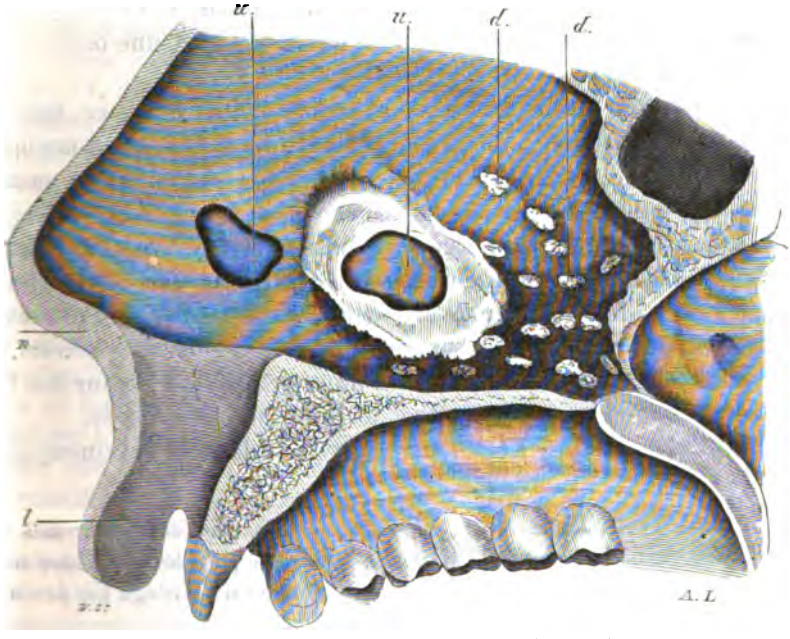

Fig. 114. — Lésions de la Morve chez l'homme *.

L'épithélium est souvent détaché, la muqueuse gonflée est imprégnée de globules de pus et les ulcérations, constituées par des pertes de substance irrégulières, sont garnies de détritus granuleux. Les vaisseaux sont bouchés par des coagulations. Sous les pertes de substance la muqueuse est décollée, les cartilages et les os sont à nu; ils se nécrosent, s'éliminent, occasionnant des perforations entourées de rebords fongueux. Les sinus ethmoïdaux, maxillaires et frontaux sont eux-mêmes altérés de la sorte; la muqueuse ne constitue plus par places qu'un détritus brunâtre. Dans la

* Fig. 114. — Coupe des fosses nasales montrant sur la cloison médiane les lésions de la morve humaine; *n*, coupe des téguments du nez; *l*, lèvre supérieure; *u*, *u*, ulcérations profondes, celle du milieu avec perforation; *d*, *d*, *d*, pustules et dépôts purulents. (Collection Rayer.)

cavité buccale, Cornil a vu la base de la langue, les amygdales, le voile du palais, la voûte palatine altérés; la membrane muqueuse de la voûte avait ses glandules dilatées et formant un relief comme des sudamina.

Le larynx, la trachée, les poumons sont presque constamment altérés dans la morve.

Le tube digestif n'est pas ordinairement lésé. Le foie peut être stéatosé, ainsi que le rein; la rate gorgée de sang; la parotide, comme les organes précédents a été le siége d'abcès, suite de pyohémie.

Les articulations sont fréquemment atteintes, remplies de pus ainsi que les gaînes tendineuses. Quand les abcès avoisinent les os, alors le périoste des os du crâne et du visage (Virchow), celui des tibias, du radius (Tardieu) se dénudent et la nécrose en résulte. Virchow admet une ostéo-myélite morveuse.

Les lésions des centres nerveux doivent certainement exister, mais elles sont encore mal connues. Les globules blancs du sang sont en multiplication considérable, les globules rouges sont plus visqueux et ont moins de tendance à se disposer en piles ou en colonnes.

Nous n'avons que des données insuffisantes sur l'élément virulent de la morve; Hallier y a signalé un micrococcus; Chauveau regarde les éléments figurés, les corpuscules élémentaires, comme agents virulents ou chargés de la virulence. Il a constaté que ces corpuscules peuvent être lavés sans perdre leurs propriétés spécifiques et que leur séjour dans l'eau ne lui communique pas la virulence lorsqu'ils ont été enlevés.

Je vais donner, d'après Kelsch, une observation de morve farcineuse aiguë:

Muqueuse de Schneider rouge, tuméfiée; cloison avec de nombreuses ulcérations lenticulaires, arrondies, grisâtres, mêlées de pustules de mêmes dimensions, encore intactes; cornets fongueux, fongosités d'un rouge lie de vin, venant boucher à droite l'ouverture nasale antérieure.

Cavités avoisinantes du nez remplies de mucus filant et louche, mais sans autre altération.

Larynx ayant au-dessous de la corde vocale inférieure droite la muqueuse parsemée de pustules miliaires de la grosseur d'une tête d'épingle, deux pustules pareilles à la hauteur du troisième anneau dans la trachée; trois nouvelles pustules volumineuses, une avant la bifurcation de la trachée et deux au niveau de la bifurcation.

Le parenchyme pulmonaire est très-congestionné, œdémateux avec des noyaux diffus de pneumonie catarrhale au bord postérieur. Cavité pleurale sans liquide, ni adhérence.

Il existe de nombreuses collections purulentes dans les faisceaux musculaires du jambier antérieur droit, un foyer ayant 8 centimètres de hauteur, le tissu cellulaire sous-cutané est infiltré de pus sur la jambe droite. Jambier antérieur gauche avec deux collections purulentes comme à droite; pus en foyer dans la

région musculaire hypothénar de la main gauche, articulations métacarpo-phalangiennes remplies de pus. Triceps brachial droit renfermant un abcès du volume d'un œuf de pigeon. Cerveau, cœur, foie, rate et reins congestionnés, mais sans collections purulentes.

Examen histologique. — La cloison des fosses nasales décalcifiée par l'acide picrique montre, sur des coupes durcies par la gomme, l'alcool et avec le picro-carminate, l'épithélium cylindrique conservé partout, quelques cellules sont devenues vésiculeuses. Le quart superficiel de la muqueuse est envahi par des globules de pus infiltrés, le pus est formé de petites cellules embryonnaires pourvues d'un seul noyau et de noyaux libres. Cette traînée ne confine pas immédiatement à l'épithélium, elle en est séparée par un liséré régulier.

Dans les couches profondes jusqu'à la cloison osseuse, cellules répandues partout dans le tissu conjonctif muqueux, mais moins serrées que dans la couche sous-épithéliale où elles se touchent; ces cellules plus volumineuses, allongées, parallèles à la surface de la muqueuse, à renflements ayant 2 ou 3 noyaux (cellules plates du tissu conjonctif gonflées et en prolifération).

Les ulcérations consistent en pertes de substance irrégulières, plus larges que profondes, comblées en partie par un détritus granuleux, à corpuscules de pus. Les pustules intactes forment de petites tumeurs arrondies à la surface de la muqueuse, recouvertes par l'épithélium, remplies de globules de pus et de noyaux de petites dimensions. Sur les bords, les globules sont moins pressés et se continuent avec l'infiltration purulente ambiante.

Les glandes en grappe si nombreuses de la muqueuse pituitaire sont très-rarement saines; les acini sont saturés de mucus, la substance conjonctive des lobules est infiltrée de leucocytes serrés, et certaines glandes sont tellement altérées que les acini sont dissociés par le pus. L'épithélium est hyperplasié, confondu avec le pus du tissu conjonctif; des amas de pus sont substitués au tissu glandulaire. Le canal excréteur est en pleine suppuration et encombré de leucocytes qui l'oblitèrent.

L'endothélium des lymphatiques est gonflé, la lumière remplie de globules blancs et de lymphe coagulée. Vaisseaux sanguins non altérés, mais avec un nombre plus considérable de globules blancs qu'à l'état normal.

Les lésions des muscles consistent en destruction des fibres et production du pus.

Les poumons ont un développement exagéré de leur trame conjonctive et offrent les principales formes de pneumonie, soit fibreuse, soit épithéliale, colloïde ou purulente (1).

La pyohémie, la morve, la tuberculose et la syphilis forment un groupe naturel (J. Renaut). Ces maladies infectieuses ont pour caractère commun des inflammations nodulaires, avec tendance à la mortification des éléments anatomiques. J. Renaut a le mérite d'avoir reconnu et rapproché les lésions de la morve humaine de celles qui se trouvent chez le

(1) Kelsch, *Note sur la morve farcineuse aiguë chez l'homme* (*Archiv. de physiologie normale et pathologique*, t. V, p. 734, 1873).

cheval : les nodosités morveuses de ce dernier se rapprochent de l'infection purulente plutôt que de la tuberculose proprement dite.

La morve est caractérisée par une production de pus dans la plupart des systèmes organiques : muqueuses aériennes, poumons, téguments, vaisseaux, os. Les nodosités morveuses ne sont pas aptes à se conserver dans l'organisme : elles compriment les vaisseaux et les tissus se mortifient à leur voisinage ; que la morve soit aiguë ou chronique, il y a toujours formation de pus et mortification ultime.

A la suite de cette description de la morve chez l'homme, j'ajouterai quelques détails sur la *morve du cheval*, d'après Zundel (1) et les articles récemment publiés dans les dictionnaires de Médecine (2).

Les lésions nasales: boutons, ulcérations ou chancres morveux, avec sécrétion dite jetage ; les boutons morveux et farcineux, les lymphangites ou cordes farcineuses, les adénites produisant le glandage, sont caractéristiques de la morve et du farcin des solipèdes.

Dans la morve chronique et dans la morve aiguë, c'est ordinairement dans l'appareil respiratoire et les organes lymphatiques annexés que se trouvent les altérations anatomiques. Les boutons, les chancres morveux, existent sur la cloison nasale, les cornets, souvent d'un seul côté avec adénite ou glandage unilatéral. Le repli interne de l'aile du nez est un lieu d'élection de ces lésions. Les boutons ou nodosités sont isolés, peu nombreux ou parfois disposés en séries, gros comme un grain de millet ou un petit pois, placés sous la muqueuse ou le tissu sous-jacent. Les petites nodosités ont une teinte jaunâtre, plus pâle que la teinte normale de la muqueuse. Le bouton de morve est d'abord dense, gris et translucide, et plus tard il devient opaque et d'un blanc jaunâtre. L'épithélium qui le recouvre se détache et la partie centrale du bouton, devenue caséeuse et friable, est éliminée en laissant une cavité ulcéreuse, entourée par une induration et qui finalement constitue le chancre morveux. Quand les chancres morveux sont rapprochés, ils se confondent, les bords sont dentelés et ils produisent de larges ulcérations revêtues ou non de bourgeons charnus et de rares cicatrices incomplètes. Les tissus sous-jacents aux ulcérations morveuses sont indurés ; le périoste de la pituitaire est gonflé, quelquefois ossifié ; les os peuvent être épaissis, mais poreux, peu consistants, d'autres fois il y a hyperostose avec stalactites et fragilité de l'os.

(1) A. Zundel, article *Morve* (*Dictionnaire de médecine, de chirurgie et d'hygiène vétérinaires* de Hurtrel d'Arboval, 2e édition, t. II, p. 559, 1875).

(2) H. Bouley et J. Renaut, article *Morve* (*Dictionnaire encyclopédique des sciences médicales*, 2e série, t. X, p. 146 et 148, 1876. — A. Tardieu et Martineau, *Nouveau Dictionnaire de médecine et de chirurgie pratiques*, t. XXIII, p. 81, 1877.

Le larynx, la trachée, les bronches sont le siége de lésions identiques à celles de la pituitaire, mais moins fréquentes et qui ont été bien étudiées par Tardieu. Les poumons offrent des lésions remarquables (voyez Poumons).

Dupuy, Rodet, Will, Dieterichs, etc., avaient assimilé la morve et le

Fig. 115. — Éléments anatomiques de la morve du cheval *.

farcin à la tuberculose humaine. Virchow, Saint-Cyr, Gerlach, Trasbot et Cornil ont regardé la néoplasie morveuse comme une granulation, un granu-

* Fig. 115. — Éléments corpusculaires des néoplasies et des ulcérations morveuses du cheval. a, éléments et corpuscules fusiformes; b, corpuscules arrondis, la plupart nucléaires; c, éléments corpusculaires, cellulaires et nucléés; d, ensemble des éléments morveux pris dans une ulcération nasale, les uns sont fusiformes, les autres arrondis; e, cellules épithéliales cylindriques et ciliées, la plupart modifiées; f, grandes cellules nucléolées, formant des agglomérations morveuses. Grossissement, 300 diamètres (d'après Gerlach).

lome formé de cellules analogues à celles du tissu conjonctif ordinaire. C'est dans ce sens que Guerlach a décrit des éléments néoplasiques ou corpuscules morveux (fig. 115), tantôt à cellules fusiformes (fig, 115, *a*) et tantôt arrondies ou d'aspect varié (*b*, *c*, *d*, *e*, *f*).

Pour Trasbot, dont Cornil adopte l'opinion (1), les granulations morveuses sont formées par un épaississement de tissu granuleux, ayant des fibres continues avec le tissu conjonctif voisin, à réseau serré, dans chaque maille duquel sont trois ou quatre noyaux embryo-plastiques. En somme, on trouve de petites cellules au sein d'une substance vaguement fibrillaire. Les éléments cellulaires s'atrophient au centre des nodules et il serait impossible de distinguer l'un de ces produits de la morve équine d'une granulation tuberculeuse humaine.

J. Renaut admet que les lésions morveuses débutent dans les fosses nasales, la trachée et les bronches, par des nodules inflammatoires, s'accompagnant d'énormes congestions, d'exsudation fibrineuse et d'hémorrhagies. Des globules blancs du sang, à contenu plus ou moins distinct, à noyaux bourgeonnants, sont plongés dans une masse granuleuse. Les éléments du nodule morveux meurent, se caséifient, s'éliminent et il en résulte une ulcération morveuse. Ces intéressantes questions seront reprises et complétées à l'article : Morve pulmonaire.

La corde morveuse ou les cordes morveuses sont des lymphangites inflammatoires simples; la glande de morve constituant le glandage est une adénite avec inflammation diffuse ordinaire. Les mailles du tissu réticulé des ganglions sont gorgées de globules blancs, les cellules endothéliales propres du ganglion se multiplient. Les ganglions lymphatiques sont, dans la morve chronique, gros, lourds, devenus homogènes et caséifiés à la coupe (voyez Ganglions lymphatiques).

En sus de ces lésions pour ainsi dire fondamentales de la morve équine, on trouve les collections purulentes des sinus et l'épaississement de leur membrane, les indurations pleurales, pulmonaires, une altération du sang caractérisée par une leucocytose remarquable.

Avant de terminer, il convient d'insister expressément sur ce fait que les lésions morveuses résultent de l'introduction d'un virus identique déterminant des lésions différentes bien qu'analogues, chez l'homme, le cheval et d'autres animaux. Tantôt, chez l'homme comme chez le cheval, c'est une tumeur et un ulcère primitif, dit chancre farcineux, avec une traînée de lymphangite et adénite avec abcès et suppurations diverses; tantôt c'est la localisation plus marquée de la même maladie dans les fosses nasales et l'appareil respiratoire, nommée plus spécialement alors morve aiguë et chronique. Mais dans tous les cas ces lésions de la morve

(1) Cornil et Ranvier, *Manuel d'histologie pathologique*, 1re partie, p. 213, 1869.

variables suivant les espèces animales n'ont pas de caractères anatomo-pathologiques absolus, propres, pathognomoniques ; c'est leur ensemble, leur résultante qu'il faut considérer pour se prononcer. Les granulations morveuses n'ont pas plus d'éléments morveux spéciaux que le tubercule ou la syphilis.

D'après les recherches les plus récentes, le chien et les félins (chat, lion) pourraient être atteints de la morve, ainsi que le mouton et la chèvre, mais les espèces bovine et porcine ne l'auraient point, ni les lapins, ni les oiseaux de basse-cour.

RAYER, De la morve et du farcin chez l'homme (Mémoires de l'Académie de médecine, t. VI, 1837). — NIVET, Observation de morve aiguë chez l'homme (Gazette médicale, 1838). — BURGUIÈRES et VIGLA, Observation de morve aiguë (Expérience, 1838). — VIGLA, De la morve aiguë, thèse de Paris, 1839. — LENEPVEU, Observ. de farcin chronique terminé par la morve aiguë (Expérience, 1839). — A. TARDIEU, Obs. et recherches nouvelles sur la morve chronique (Archiv. gén. de médecine, t. XII, p. 459, 1841). — A. TARDIEU, De la morve et du farcin chroniques chez l'homme et chez les solipèdes, thèse de Paris, n° 15, 1843. — GUITTET, De la morve du cheval et de sa transmissibilité à l'homme. Angers, 1858. — H. BOULEY, Rapport sur la morve farcineuse chronique de l'homme (Bulletins de l'Acad. de médecine, t. XXVI, p. 854, 1861). — Discussion (ibidem, t. XXVI, 1861). — H. LEBERT, Traité d'anat. path. génér. et spéciale, t. II, planches CXCV et CXCVI. Paris, 1861. — LEISERING, Zur pathologischen Anatomie des Rotzes. Dresden, 1865. — TARNOWSKI, De la morve et du farcin chroniques chez l'homme et de leurs complications, thèse de Paris, 1867. — CHAUVEAU, Isolement des corpuscules virulents (Comptes rendus de l'Acad. des sciences, 24 février 1868). — CHRISTOT et KIENER, De la présence des bactéries et de la leucocytose concomitante dans les affections farcino-morveuses (Comptes rendus de l'Académie des sciences, 1868). — R. VIRCHOW, Pathologie des tumeurs, traduit par Paul Aronssohn, t. II, p. 534, 1869. — C. LEBLANC, Arch. gén. de médecine, 1869. — CAPTAND, Obs. de morve chez l'homme (Med. Times and Gazette, octobre 1872). — V. BRIGIDI, Sulla morva (Lo Sperimentale de Florence, mai 1873). — MOLINIER, Morve aiguë, etc. (Revue médicale de Toulouse, 1874). — J. RENAUT, Lésions anatomiques de la morve équine (Comptes rendus de l'Acad. des sciences, 1875). — POTAIN, Morve anormale chez un homme (Union médicale, n° 21, 1876). — BROUARDEL, article Morve et farcin chez l'homme (Dictionnaire encyclop. des sciences médicales, 2e série, t. X, p. 191, 1876). — A. TARDIEU et MARTINEAU, article Morve et Farcin (Nouveau dictionnaire de médecine et de chirurgie pratiques, t. XXIII, p. 129, 1877).

Hyperhémies, Hémorrhagies des fosses nasales.

L'*hyperhémie de la pituitaire* est fréquente dans la fièvre typhoïde, dans la rougeole, etc. On la trouve autour des tumeurs diverses des fosses nasales.

L'*hémorrhagie nasale*, ou *épistaxis*, est la plus fréquente de toutes les hémorrhagies, elle est tantôt primitive succédant à une congestion rapide, tantôt secondaire dans la fièvre typhoïde, le scorbut, les ictères malins, l'hémophilie. On a voulu admettre une altération préalable des vaisseaux, une stéatose des capillaires. Je ne l'ai jamais constatée, mais elle n'est pas impossible. J'ai vu chez une jeune fille hémophile, les hémorrhagies arrê-

tées dans les fosses nasales se produire sur la muqueuse oculaire et de la gastrorrhagie survenir. Aucun examen anatomique n'a été possible.

Chez un malade hémophile et qui avait succombé dans mon service à l'hôpital Necker, j'ai trouvé les vaisseaux des gencives altérés (voy. p. 24). Peut-être les épistaxis, en apparence spontanées, sont-elles dues à une dilatation avec minceur exceptionnelle de quelques vaisseaux, peut-être à un état d'ectasie latérale, à une fragilité des parois.

Les *hémorrhagies traumatiques* des fosses nasales résultent de contusions violentes ou de plaies de la muqueuse; les bosses sanguines, de couleur rouge foncé, ecchymotiques, sont doubles de chaque côté de la cloison s'il y a fracture (1) et même sans fracture des os propres du nez, avec torsion de la cloison et décollement de la membrane de Schneider. Les ulcérations, les tumeurs molles néoplasiques, saignent souvent au moindre contact ainsi que par l'éternument.

Corps étrangers et parasites des fosses nasales.

I. — Corps étrangers; Rhinolithes.

A. — Les corps étrangers des fosses nasales et des sinus peuvent être de diverses natures; ils sont retenus dans les anfractuosités des cornets ou dans les cavités des sinus, et ils peuvent augmenter de volume par suite d'un encroûtement de sels calcaires. La muqueuse sur laquelle ils reposent est alors déprimée, érodée, ulcérée, ou fongueuse, recouverte de pus ou de mucus, parfois avec des ulcérations; l'odeur d'ozène se produit fréquemment.

Ces corps étrangers sont le plus souvent de petites pierres, des noyaux de fruits, des morceaux de bois : on a trouvé dans les fosses nasales des haricots, boutons de chemise, anneaux, des boules de verre, une dent incisive, un morceau d'ambre, un fragment ou éclat d'obus (Verneuil), etc. Leur volume au moment de l'introduction par la partie antérieure des fosses nasales ne dépasse pas un centimètre environ. Certains corps étrangers pénètrent par le pharynx dans la partie postérieure des fosses nasales. Au lieu de tomber dans l'œsophage au moment d'être avalés, une quinte de toux les projette en haut, et ils sont retenus dans les replis des cornets où ils séjournent parfois très-longtemps, sans que le malade ait conscience de leur présence.

(1) Beaussenat (Simon), *Des tumeurs sanguines et purulentes de la cloison des fosses nasales*, thèse de Paris, n° 159, 1864. — Denis de Casabianca, *Des affections de la cloison des fosses nasales*, thèse de Paris, 1876.

B. *Rhinolithes*. — Les corps étrangers des fosses nasales connus sous le nom de *rhinolithes*, ou *pierres nasales*, sont des concrétions calcaires n'ayant pas pour noyau un autre corps étranger. Leur nombre est variable; ordinairement on trouve un seul calcul, d'autres fois la quantité en est assez considérable. Ils se produisent à droite comme à gauche, plutôt en bas et dans le méat inférieur. Ils se développent dans les tissus frontaux et descendent ensuite dans le sinus maxillaire (Lanzoni). Les concrétions nasales peuvent boucher les narines, déplacer la cloison sur un côté, la détruire en partie, ou bien être à cheval sur elle.

La grosseur des rhinolithes varie depuis celle d'une lentille, d'une fève, d'une noix, jusqu'à celle d'un œuf de pigeon. Leur surface rarement lisse est plutôt rugueuse, ou poreuse, et leur couleur est blanchâtre, d'un gris sale ou noirâtre. Parfois isolées, ou placées dans une coque membraneuse, les pierres nasales montrent sur une coupe médiane une disposition de tuniques emboîtées et seulement une masse irrégulière quand il y a une coque; l'intérieur peut être liquide ou albumino-graisseux.

La composition chimique des rhinolithes offre à peu près les éléments du mucus nasal. Axmann, Bouchardat et Geiger y ont trouvé des carbonates, phosphates de chaux et de magnésie, chlorure de sodium, traces de carbonate de soude et du mucus; on y a signalé aussi des traces de sulfates.

Verneuil a fait connaître l'existence d'une matière caséeuse, fétide, remplissant les cornets et les méats au-dessus et près d'un calcul. L'examen microscopique a prouvé que cette matière résultait de l'agglomération de cellules épithéliales et de leucocytes (voy. Coryza caséeux, p. 403).

Demarquay, Mémoires sur les calculs des fosses nasales, etc. (Archives gén. de médecine, 4e série, t. VIII, p. 174, juin 1845). — Hays, Bouton de verre siégeant depuis plus de vingt ans dans les fosses nasales (American Journal of med. Sciences, p. 390, 1858). — Bron, Des corps étrangers dans les narines (Gaz. méd de Lyon, n° 36, 1867). — Hickmann, Corps étranger logé depuis treize ans et demi dans la cavité naso-pharyngienne, etc. (British medical Journal, septembre 1867). — S. Duplay, Corps étrangers et calculs des fosses nasales (Traité élémentaire de pathologie externe, t. III, p. 775, 1869). — Tillaux et Gillette, Calculs des fosses nasales (Union médicale, n° 86, p. 121, 1876), et Gillette, Clinique chirurgicale des hôpitaux de Paris, 1877, p. 276.

2. — Parasites des fosses nasales.

Des vers erratiques tels que des lombrics ou des trichocéphales pourraient peut-être remonter dans les fosses nasales, mais on doit accueillir avec réserve les faits d'insectes ou d'animaux qui ont séjourné dans ces cavités. On trouve dans les ouvrages spéciaux des récits de Myriapodes

(Scolopendres) ayant resté longtemps à l'état parfait dans les fosses nasales ou les sinus en causant des accidents variés (1).

La présence de larves de mouches est au contraire assez fréquemment observée en France : c'est la mouche bleue de la viande (*Calliphora vomitoria*) et la mouche dorée (*Lucilia cæsar*) qui déposent leurs œufs à l'orifice des fosses nasales. Dans les pays chauds, une espèce des plus redoutables est la *Lucilia hominivorax*.

Les désordres produits par ces larves de mouches, dont le développement est des plus rapides, sont trop souvent effroyables et mortels : à l'érosion, à la perte de la muqueuse, succèdent la perforation des parties cartilagineuses et osseuses du nez, des fosses nasales, des sinus, de l'orbite, etc., accompagnées d'inflammation phlegmoneuse des téguments et aussi de méningite.

TARUC CHANDER LAHORY, Observations on Penash (Edinburgh med. Journal, octobre 1855). — CHARLES COQUEREL, Note sur des larves développées dans les sinus frontaux et les fosses nasales de l'homme (Annales de la Société entomologique de France, 1858, et Archives de médecine, 5e série, t. XI, p. 513, 1858). — ORIOSOLA, Gusanera de las narices (Gaz. med. de Lima, p. 50. 1858). — AUDOUIT, Des désordres produits chez l'homme par les larves de la Lucilia hominivorax, thèse de Paris, nº 23, 1864. — E. GONZALÈS, La mosca hominivora; Dissert. Monterey, 1865. — JACOB, Affection parasitaire des fosses nasales observée au Mexique, etc. (Mémoires de médecine, de chirurgie et de pharmacie militaires, 3e série, t. XVII, 1866). — A. FRANTZIUS, Présence de larves de mouches dans les fosses nasales des individus affectés d'ozène (Virchow's Archiv, Band XLIII, p. 198, 1858). — J. OLLET, De la Lucilia hominivorax à la Guyane française, thèse de Montpellier, 1869. — A. LABOULBÈNE, article Lucilie (Dictionnaire encyclopédique des sciences médicales, 2e série, t. III, p. 166, 1870). — G. BONNET, Contribution à l'étude du parasitisme, thèse de Montpellier, 1870. — O. MAILLARD, De la Lucilia hominivorax, thèse de Montpellier, décembre 1870. — BUCHANAN, Œufs de mouche dans les fosses nasales (Philadelphia Medical Times, octobre 1875). — J.-R. DE ARGUMOSA, Larves d'une mouche de Cayenne dans les fosses nasales (Cronica medico-quirurgica de la Habana, vol. I, 1876).

Vices de conformation.

L'oblitération congénitale des narines produite par une membrane obtante, et le rétrécissement, l'exiguïté considérable des fosses nasales sont les seules lésions qui méritent d'être indiquées. Le manque du nez et la cavité béante des fosses nasales privées de cloisons et de cornets sont extrêmement rares.

(1) GERVAIS et VAN BENEDEN, *Zoologie médicale*, t. I, p. 426 et suiv., 1859. — MOQUIN-TANDON, *Éléments de zoologie médicale*, 2e édition, p. 229, 1862.

SINUS MAXILLAIRE.

Les lésions du sinus maxillaire sont principalement des collections liquides, des tumeurs pouvant produire et amener des fistules, et dont je vais donner un aperçu.

A. *Collections liquides.* — Les *abcès* n'offrent rien de spécial, si ce n'est au point de vue de leurs symptômes (1).

Fig. 116. — Destruction de la moitié de la face par un fibrome du sinus maxillaire. (Musée Dupuytren, n° 318.)

Y a-t-il une *hydropisie* du sinus, caractérisée par l'accumulation d'un liquide plus ou moins séreux dans la cavité même de l'antre d'Highmore,

(1) Bousquet, *Étude sur les abcès développés dans le sinus maxillaire*, thèse de Paris, n° 67, 1876. — Bide, *Abcès du sinus maxillaire* (*France médicale*, n° 44, 1876).

après l'oblitération de son orifice normal? Cette hydropisie, admise par les auteurs anciens, a été niée par Giraldès et, depuis lors, elle est regardée comme tout à fait exceptionnelle (Verneuil).

Partout où les anciens voyaient une hydropisie, nous trouvons aujourd'hui une des dernières périodes de l'évolution de *kystes*. Giraldès, qui le premier a bien étudié ces productions, en distingue deux espèces : 1° les *kystes miliaires*, du volume d'un grain de millet, transparents, remplis d'une matière demi-solide, qui n'est sans doute que du mucus concret, amassé par suite de l'oblitération d'un follicule glandulaire : 2° les *grands kystes*, dont le volume et le contenu varient considérablement. Il y en a qui sont formés de plusieurs poches; les uns sont transparents, les autres remplis d'un liquide louche ou rendu opaque par des débris d'hématies, d'épithélium ou des cristaux de cholestérine. La membrane du kyste est ordinairement mince et vasculaire.

B. *Tumeurs*. — Les tumeurs solides, nées dans le sinus, sont les *fibromes*, qui peuvent acquérir un développement énorme et détruire une partie de la face (fig. 116). Les fibromes ont été trouvés à l'état calcifié (Demarquay).

Enchondromes, *Ostéomes*. — Les *enchondromes* sont parfois mélangés de tissu osseux (Dolbeau et Trélat) ou de tissu fibreux. Les *ostéomes*, dont l'histoire se confond avec celle de leurs congénères des fosses nasales sont tantôt *spongieux*, tantôt *éburnés*.

Lipomes. — Il en existe un cas rapporté par Viard dans les *Bulletins de la Société anatomique* pour 1850.

Épithéliomes. — Je n'aurais rien à en dire si l'on n'avait récemment émis l'opinion qu'une certaine forme de cancroïdes, caractérisée par sa marche térébrante, avait pour origine les restes des cellules embryonnaires qui ont servi à l'évolution du follicule dentaire.

RUNGE, Dissert. de morb. præcipui sinuum ossis frontis et maxillæ superioris, etc. (Collect. des thèses de chir. de Haller, vol. I, n° 2. — BORDENAVE, Précis d'observations sur les maladies du sinus maxillaire (Mémoires de l'Académie de chirurgie, t. IV, p. 329, 1768. Suite d'observations sur les maladies du sinus maxillaire, in Mémoires de l'Académie de chirurgie, t. V, p. 225, 1774). — DESCHAMPS fils, Dissert. sur les maladies des fosses nasales et de leurs sinus, thèse de Paris, 1804. — GENSOUL, Lettres chirurgicales sur quelques maladies graves du sinus maxillaire, 1833. — DENONVILLIERS et GOSSELIN, Compendium de chirurgie, t. III, p. 103, 1851-62. — GIRALDÈS, Des maladies du sinus maxillaire, thèse de concours, 1851. — Des kystes muqueux du sinus maxillaire (Mémoires de la Soc. de chirurgie, t. III, p. 479, 1853). — Recherches sur les kystes muqueux du sinus maxillaire, 4 planches. Paris, 1860. — MARCHANT, Sur les kystes muqueux du sinus maxillaire, thèse de Strasbourg, n° 59, 1868. — P. RECLUS, De l'épithélioma térébrant du maxillaire supérieur (Progrès médical, novembre et décembre 1876).

SINUS FRONTAUX.

Les lésions des sinus frontaux ne sont pas communes. Je me bornerai à signaler les *tumeurs hydatiques*, les *polypes* et les *ostéomes*, ainsi que les *exostoses* spongieuses et éburnées qui ont été observées dans toutes les parties que revêtent la membrane de Schneider ou ses prolongements.

WELGE, Dissert. de morb. sinuum frontalium. Götting., 1786. — DEZEIMERIS, Maladies des sinus frontaux (Expérience, t. IV, p. 401, 1839). — A. BÉRARD, article *Sinus frontaux* du Dictionnaire en 30 vol., t. XXVIII, p. 372, 1844. — LANGENBECK, Neue Bibliothek für die Chirurgie und Ophthalmologie, t. II, p. 365-372 (kyste hydatique).

SECTION II.

LARYNX.

Le larynx est un organe d'une grande importance pour la respiration et la phonation ; car c'est au moyen de ses replis ou rubans vocaux que se forme la voix articulée. Les lésions diverses dont le larynx est le siége ont été fort étudiées dans ces dernières années, grâce au laryngoscope. La thérapeutique laryngique en a profité largement et l'anatomie pathologique faite sur le vivant est devenue d'une précision remarquable : le rapport des lésions avec leur physiologie pathologique a été élucidé.

Au point de vue qui nous occupe, nous ne suivrons pas l'ordre de la pathologie, mais l'ordre anatomique, et nous examinerons les inflammations, les ulcérations, les néoplasmes, etc., suivant la lésion dominante, en ayant grand soin toutefois de la rattacher à la maladie, où elle apparaît le plus ordinairement.

Inflammations diverses du larynx.

1. — Laryngite catarrhale, simple, aiguë.

La laryngite catarrhale, simple, érythémateuse, aiguë, résulte ordinairement de l'action de l'eau froide, de vapeurs irritantes, d'autres inflammations propagées du pharynx ou de la trachée, enfin de maladies générales, rougeole, variole, etc.

Au laryngoscope, chez l'adulte, la muqueuse des replis vocaux supérieurs, du vestibule glottique et des replis épiglottiques, est gonflée et

rouge, rarement d'une manière uniforme mais par places; de plus, on voit de petits points ou de petites taches ecchymotiques. Sur les rubans vocaux ou cordes vocales inférieures, la coloration est seulement rosée, la direction des taches rouges est longitudinale, c'est-à-dire disposée en stries dans le sens de la longueur. Les cordes vocales ont perdu leur brillant nacré et sont un peu bombées.

Les glandules de la muqueuse font saillie, elles sont turgescentes, sous forme de petites élevures granuleuses. Par places, on remarque des dépôts de mucosités soit transparentes, soit jaunâtres, et parfois de très-légères érosions catarrhales superficielles.

Ces lésions sont plus ou moins appréciables après la mort. En plaçant sous l'eau le larynx ouvert avec précaution, on ne trouve pas la rougeur observée sur le vivant, mais le piqueté hémorrhagique est net. On voit alors les moindres altérations glottiques et sous-glottiques : les saillies glandulaires sont accusées, les exulcérations et les ulcérations commençantes parfaitement visibles, soit bien arrondies, soit sous la forme de plaques irrégulières et superficielles, soit autour de l'orifice des glandules. Les dépôts muqueux, ou muco-purulents, s'enlèvent facilement par le grattage, ou avec un pinceau, et font juger l'état de la muqueuse sous-jacente.

Au microscope, ces enduits muqueux en forme de petits grumeaux, de concrétions allongées dans les ventricules, d'une couleur jaunâtre ou verdâtre, sont formés de quelques cellules d'épithélium vibratile, longues de $0^{mm},035$ à $0^{mm},050 = 35\ \mu$ à $50\ \mu$, larges de 5 à 10 μ et plus ordinairement déformées, gonflées, à noyau volumineux, parfois multiple. On trouve aussi des leucocytes nombreux et des hématies quand il y a eu des hémorrhagies légères. Dans la muqueuse laryngée, les cellules jeunes ou de nouvelle formation, ainsi que les granulations moléculaires sont disséminées entre les fibres élastiques de cette région.

On constate souvent que l'épiglotte seule peut être enflammée, ou bien les ligaments aryténo-épiglottiques, ou les cordes vocales supérieures, les ventricules et surtout la paroi postérieure du larynx. L'inflammation limitée est parfois secondaire et liée alors à d'autres lésions primitives, par exemple celle des cartilages aryténoïdes, etc. Voici un aperçu de ces lésions isolées : l'épiglottite a lieu surtout sur la face postérieure, l'épiglotte devient parfois comme un fer à cheval, ou bien elle est repliée sur elle-même. Les cordes vocales, tant supérieures qu'inférieures, peuvent être enflammées isolément. La paroi postérieure du larynx, pourvue de nombreuses glandes en grappe, s'enflamme aisément seule et l'ulcération en est facile. Enfin l'aryténoïdite, ou inflammation des cartilages aryténoïdes, est fréquente, rarement arrêtée à la muqueuse seule, envahissant le tissu sous-muqueux.

BLAUD (de Beaucaire), Nouvelles recherches sur la laryngo-trachéite. Paris, 1823. — J.-F. ALBERS, Die Pathol. und Therap. der Kehlkopfskrankheiten. Leipzig, 1829. — COLOMBAT, Traité medico-chirurg. des maladies des organes de la voix, Paris, 1834. — RYLAND, A Treatise on the diseases and injuries of the Larynx and Trachea. London, 1837. — J. HASTINGS, Diseases of the Larynx and Trachea, London, 1850. — GUSTAVE DUFOUR, Essai sur le diagnostic spécial et différentiel des maladies du larynx, thèse de Paris, 1851. — LUZSINSKY, Die Laryngitis bei Kindern (Wiener med. Wochenschr. 1860). — J. SIMON, Érysipèle du Larynx (Archiv. gén. de médecine, t. VI, p. 97, 1865). — KRISHABER et PETER, article *Larynx*. (Dictionnaire encyclopédique des sciences médicales, 2e série, t. I, p. 581, 1868). — GOODHART, Cases of Laryngitis (Med. Times and Gazette, 1870). — MANDL, Traité pratique des maladies du larynx et du pharynx, Paris, 1872. — P. COYNE, Anatomie de la muqueuse du larynx et anatomie pathologique des complications laryngées de la rougeole, thèse de Paris, 1874. — P. COYNE, Recherches sur les laryngites érythémateuses, etc. (Gazette médicale de Paris, nos 35 et 36, 1874). — E. et J. BŒCKEL, article *Larynx* (Nouveau Dictionnaire de méd. et de chir. pratiques, t. XX, p. 250, 1875).

2. — Laryngite phlegmoneuse ; Abcès du larynx.

L'inflammation violente de la muqueuse laryngée et de son tissu sous-muqueux aboutit rarement à la suppuration. Le plus souvent celle-ci résulte de la mortification des cartilages laryngés.

Cette suppuration consiste en petits abcès, d'autres fois en collections plus étendues et résultant d'un œdème laryngé violent, de la présence d'un corps étranger. Dans les cas de périchondrite et de chondrite, le pus est situé entre le cartilage et le tissu propre, ou périchondre, qui le revêt. (Voy. Chondrite et Périchondrite laryngées.)

3. — Laryngite pseudo-membraneuse ou croupale.

En traitant de la pharyngite pseudo-membraneuse (voy. page 62), j'ai fait voir que le mot diphthérie (διφθέρα, membrane), créé par Bretonneau, ne désignait point une inflammation ulcéro-membraneuse, ou nécro-hyménique, avec un infiltrat interstitiel. La confusion qui s'est établie à ce sujet, avec l'école de Virchow, est fort regrettable : la diphthérie étant caractérisée précisément par une production plastique, dont la composition a été diversement interprétée, mais qui laisse presque toujours la muqueuse intacte au-dessous d'elle.

Le croup a son siége de prédilection au larynx et ensuite dans les bronches. Depuis J. Home qui lui a donné ce nom, l'*inflammation croupale* indique seulement une *laryngite pseudo-membraneuse*. L'expression d'inflammation croupale, ou de croup, désignant indistinctement toute sorte d'exsudat fibrino-corpusculaire, soit qu'il siége dans une vésicule pulmonaire, dans un tube rénal, à la surface d'une muqueuse quel-

conque, est donc inexacte aussi bien que contraire au sens primitif et rationnel.

Le croup laryngé, de même que le croup bronchique est nettement caractérisé par une production morbide spéciale : la fausse membrane ou pseudhymène ; il est accompagné trop souvent d'altérations et de lésions organiques diverses, plus ou moins constantes.

Enfant de deux ans, opéré du croup. Le larynx fendu en arrière montre une fausse membrane croupale, obstruant la glotte et s'étendant jusqu'aux cordes vocales supérieures. Une autre fausse membrane croupale est située dans la trachée, au-dessous de l'incision trachéotomique. La muqueuse de la trachée est d'un rouge foncé, ainsi que celle des bronches, mais sans dépôt plastique.

La fausse membrane est d'un blanc grisâtre, à bords épais, occupant la glotte

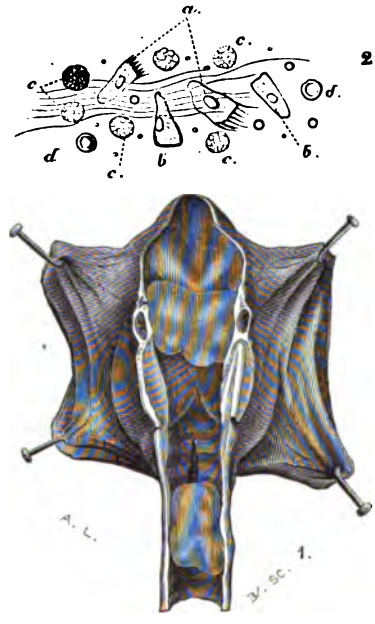

Fig. 117. — Laryngite pseudo-membraneuse ou pseudhyménique, croup laryngé *.

et les ventricules du larynx. Elle est très-épaisse (3 millimètres) peu adhérente, mais engagée fortement entre les replis laryngés et elle ne peut ni monter, ni descendre. La muqueuse sous-jacente est rouge, très-foncée et arborisée. Vers

* Fig. 117. — Croup laryngé. 1. Le larynx a été ouvert par la partie postérieure ; on voit entre les cordes vocales une fausse membrane épaisse et une autre au-dessous de l'ouverture de la trachée. 2, éléments fibrillaires et corpusculaires ; *aa*, cellules épithéliales prismatiques à cils vibratiles ; *bb*, cellules du même épithélium, mais dépourvues de cils et déformées ; *cccc*, divers leucocytes purulents ; *dd*, globules rouges du sang. — Grossissement, 380 diamètres.

le cinquième anneau de la trachée, se trouve l'autre fausse membrane plus molle, épaisse, à bords amincis, déchiquetés, teints de mucosités rougeâtres et remplissant la trachée à la manière d'un bouchon, dans une assez grande étendue (fig. 117).

Au microscope sur la pièce fraîche, je trouve une matière amorphe, parcourue de fibrilles fibrineuses et renfermant dans son intérieur une petite quantité de cellules épithéliales cylindriques et prismastiques, déformées sans prolongement caudal; quelques-unes d'entre elles ont des cils vibratiles. Il y a de plus : des leucocytes abondants, des globules de pus et des globules rouges de sang. Point de végétaux, ni de spores.

A la suite de cet exemple de croup, il convient de décrire les diverses variétés de formes que présentent ces fausses membranes ou pseudhymènes laryngées.

Les fausses membranes produisant le croup du larynx sont ordinairement blanches, plus ou moins étendues ou épaisses, variant pour la forme depuis de simples taches disséminées à celle de lames foliacées, de demi-cylindres ou de tubes complets. Parfois elles enveloppent l'épiglotte, les replis aryténo-épiglottiques, ou bien elles revêtent les cordes vocales. D'autres fois la pseudhymène est tellement délicate et transparente qu'on la distingue mal à première vue : elle ressemble à du mucus concret, elle est visqueuse et molle. Enfin, dans certains cas, la muqueuse n'est plus recouverte, les fausses membranes existant pendant la vie ont disparu soit qu'elles aient été rejetées, soit qu'elles aient été détachées de leur support. L'adhérence au moment de la nécroscopie est généralement faible, pourtant on éprouve quelquefois de la résistance pour les séparer de la muqueuse. Les pseudhymènes gélatineuses et transparentes ne sont bien appréciables qu'après avoir été mises dans l'alcool, ou dans un liquide approprié et durcissant.

La face libre des pseudhymènes laryngées est recouverte de détritus puriforme et de cellules de la région; la face profonde quand elle adhère est pourvue de fins filaments qui se prolongent dans les glandules. Quand il existe des points brunâtres ou rouges, ils proviennent d'ecchymoses et non d'une organisation vasculaire; fréquemment la face profonde est séparée de la muqueuse par de la sérosité purulente riche en jeunes cellules.

L'épaisseur varie de 1 à 3 millimètres, et souvent sur la coupe des pseudhymènes on voit des stratifications, des couches superposées, comme si la production croupale avait été déposée en plusieurs fois par des poussées successives.

La muqueuse laryngée, quand on a pu l'apercevoir avec le laryngoscope a été trouvée rouge, ecchymosée. Après la mort, cette rougeur s'efface en partie : la muqueuse peut même être pâle ; mais ordinairement elle est épaissie, infiltrée de sérosité, dépourvue de son épithélium, comme dans

la laryngite aiguë simple. Souvent la muqueuse est infiltrée de granulations; enfin on peut trouver, mais exceptionnellement, une nécro-hymène superficielle.

Le microscope fait reconnaître dans les pseudhymènes laryngées les éléments que j'ai signalés. Constamment on trouve une substance blanchâtre, plus ou moins molle ou épaisse, dans laquelle on reconnaît des filaments entre-croisés et formant des mailles, où les cellules de la région et d'autres néocytes se montrent en quantité variable, ainsi que des granulations protéiques et graisseuses. Les cellules prismatiques ou cylindriques, quelquefois ciliées, ont d'autres fois perdu le plateau qui les surmonte. Je les ai vues gonflées, déformées, ayant des cavités plus claires, un noyau plus accusé ou plusieurs noyaux, mais jamais je ne leur ai trouvé la forme découpée des cellules de la diphthérie pharyngée (voy. p. 60, fig. 15). Les végétaux sont exceptionnels, tandis qu'au pharynx ils existent presque toujours.

Dans la forme nécro-hyménique la muqueuse renferme dans sa partie superficielle des granulations fines, des globules rouges du sang, un grand nombre de leucocytes. Les muscles laryngés sont atteints de myosite, surtout les thyro-aryténoïdiens. Après l'enlèvement des pseudhymènes, on trouve les fibres musculaires pâles, de teinte feuille-morte, friables, œdématiées. Au microscope, les fibrilles sont pénétrées par des granulations moléculaires et graisseuses, la striation n'est plus apercevable, les noyaux du sarcolemme sont multipliés. Quinquaud a vu sur le larynx d'un enfant devenu aphone à la suite du croup, les muscles thyro-aryténoïdiens réduits à l'état de deux filaments, au milieu desquels on rencontrait quelques fibres musculaires dans des fibrilles conjonctives; il y avait atrophie manifeste (1).

Les altérations de la muqueuse sous-jacente ne m'ont jamais montré les vaisseaux remplis de spores végétaux; je ne saurais admettre que la fausse membrane croupale se multipliât au loin par des éléments végétaux. On a, dans ces derniers temps, supposé prématurément plutôt que constaté la nature parasitaire de la diphthérie (Oertel, Nassiloff, Eberth, Letzerich). Les végétaux qui se trouvent dans les fausses membranes croupales, les micrococcus divers, sont plutôt indifférents que spécifiques, et ils sont en majeure partie répandus à la surface plutôt qu'à la profondeur, ou à la face adhérente, de la pseudhymène.

Dans le croup avec manifestations diphthériques généralisées et pseudomembranes du pharynx, des bronches, de la peau, etc., on trouve le sang poisseux, noirâtre, tachant les doigts comme de la sépia. J'ai vu dans le sang des corpuscules ronds ou ovales, réfringents, différents des hématies

(1) J.-M. Fouris, *Considérations sur une épidémie de croup*, thèse de Paris, 1871. — J. Callandreau, *Contribution à l'étude du croup*, thèse de Paris, 1873. — E. Quinquaud, *Considérations sur le croup, etc.* (*Gazette obstétricale*, décembre 1876).

ordinaires, plus petits, les uns isolés, d'autres réunis en groupes ou en chaînettes, mais sans que je puisse conclure à leur spécificité et à leur production exclusive dans le croup infectieux. J'ai vu de ces corps mal déterminés dans la fièvre typhoïde. L'hémoglobine est altérée, les matières extractives augmentent, les sels de potasse diminuent dans les cas graves (Quinquaud).

Un fait important noté par Bizzozero est la dégénérescence granuleuse des cellules dans les corpuscules de Malpighi de la rate et dans ceux des organes lymphoïdes.

Les lésions cardiaques sont des endocardites (Bouchut, Labadie-Lagrave) qui m'ont semblé moins fréquentes que ne l'ont dit ces auteurs. Les altérations que j'ai vues sur les valvules m'ont plutôt paru des gonflements, de la valvule centrale surtout, avec état un peu mamelonné. Les fibres musculaires du cœur et de divers muscles sont elles-mêmes atteintes de dégénérescence interne et de stéatose, comme dans la fièvre typhoïde grave et la variole (Zenker, Liebermeister, Hayem). Les lésions des nerfs et de la moelle sont indubitables, les tubes nerveux et les cellules médullaires ont été trouvés altérés, granulo-graisseux. Les lésions cérébrales ne sont pas mycosiques, mais plutôt analogues à celles des muscles et dues à une stéatose avec aspect de ramollissement central (Parrot).

Existe-t-il anatomiquement plusieurs espèces de croup? D'après tout ce qui précède, on ne saurait admettre d'autres différences entre les pseudhymènes du larynx qu'une épaisseur ou une consistance variable avec des éléments identiques.

Mais au point de vue pathologique, le croup local diffère du croup généralisé; celui qui survient après la rougeole, la scarlatine, les fièvres graves, etc., en un mot deutéropathique, est différent par les altérations générales, qui l'accompagnent d'une laryngite pseudo-membraneuse survenue d'emblée. La contagion trop évidente du croup tient-elle à ses éléments ordinaires ou aux productions végétales qui l'accompagnent? Cette dernière hypothèse n'est point démontrée.

Home, Inquiry into the nature and cure of the Croup. Edinburgh, 1765. Recherches sur la nature, la cause et le traitement du croup, trad. de l'anglais par Ruette. Paris, 1809, in-8. — Royer-Collard, Rapport sur les ouvrages envoyés au concours sur le croup, 1812. — L. Valentin, Recherches historiques et pratiques sur le croup. Paris, 1812. — Bretonneau, Des inflammations spéciales du tissu muqueux et en particulier de la diphthérite ou inflammation vermiculaire connue sous le nom de croup. Paris, 1826. — Bricheteau, Précis analytique du croup et de l'angine couenneuse, 1826. — Reeb, Essai sur le croup des adultes. Strasbourg, 1848. — Germain Sée, Note sur les éruptions diphthériques (Bulletins de la Société médicale des hôpitaux de Paris, juin 1858). — Bouchut et Empis, Mémoire sur l'albuminurie dans le croup, etc. (Comptes rendus de l'Académie des sciences, novembre 1858). — Gerhardt, Der Schlikofs croup. Tubingen, 1859. — A. Laboulbène, Recherches cliniques et anatomiques sur les affections pseudo-membraneuses, p. 75 et 432, in-8, 1861. — A. Barbosa, Estudios sobre o garrotillo o crup. Lisbonne, 1861. — Millet (de Tours), Traité de la diphthérie du larynx

(croup). Paris, in-8, 1863. — JACOBI, De la diphthérie et des affections diphthériques. New-York, 1863. — M. PETER, Recherches sur la diphthérite et le croup, etc., thèse de Paris, décembre 1859. — Des lésions bronchiques et pulmonaires dans le croup (Gaz. hebdom. de méd. et de chirurgie, 1864). — J. MORAX, Recherches sur la nature, etc., des affections couenneuses du larynx. Paris, 1864. — FORSYTH MEIGS, De la formation des caillots dans le cœur comme cause de mort dans la diphthérie, etc. (American Journal of the medical Sciences, 1864, Gazette médicale de Paris, 1865, p. 127). — LEPLAT et LORAIN, dans VALLEIX, Guide du médecin praticien, t. II, p. 398-450, 1866. — J. SIMON, article Croup (Nouveau dictionnaire de médecine et de chirurgie pratiques, t. X, p. 327, 1859). — P. LORAIN et R. LÉPINE, article Diphthérie (Nouveau dictionnaire de médecine et de chirurgie pratiques, t. XI, p. 602, 1869).

4. — Laryngite œdémateuse, Œdème du larynx.

La *laryngite œdémateuse* est caractérisée par une infiltration séreuse ou purulente du tissu cellulaire, ou conjonctif, des replis aryténo-épiglottiques, de l'épiglotte et d'une portion plus ou moins étendue de l'intérieur du larynx. Rarement primitive, elle est presque toujours consécutive. Dans l'état aigu elle résulte de la propagation de l'érysipèle (Lailler), de brûlures laryngées diverses, de la variole, de corps étrangers, de l'extension d'un phlegmon de la base de la langue, etc. L'œdème vrai a été observé dans l'anasarque ; d'autres fois les laryngites ulcéreuses simples ou syphilitiques, tuberculeuses, cancéreuses, ont amené l'œdème laryngé. Sestier résume les causes en disant : que l'œdème est dû à l'extension au larynx d'une maladie voisine, ou à l'exagération d'une maladie primitivement laryngée.

Cruveilhier a divisé l'œdème du larynx en sus-glottique et sous-glottique ; ce dernier est beaucoup plus rare et exceptionnel.

La muqueuse infiltrée par le liquide de la laryngite œdémateuse laisse échapper, quand on l'incise, une sérosité rarement transparente, presque toujours un liquide louche, séro-purulent, parfois purulent et formant alors un abcès. Ce liquide n'est pas très-fluide et ne s'écoule pas facilement.

Je vais rapporter l'observation d'une laryngite œdémateuse à la fin d'une anasarque considérable, et, dans ce cas, le liquide infiltrant le larynx était séreux :

Femme, trente-deux ans, morte d'anasarque albuminurique à l'hôpital Necker, avec des accidents ultimes d'œdème de la glotte. Le larynx enlevé montre l'orifice supérieur du larynx gonflé et déformé : les replis aryténo-épiglottiques sont volumineux, arrondis en bourrelet et rapprochés au contact l'un de l'autre, l'inspiration était empêchée, mais le renversement dans l'expiration était assez facile. L'épiglotte est épaissie surtout à sa base, le reste de cet organe est moins distendu.

L'intérieur du larynx est gonflé sans aucune ulcération, la muqueuse est in-

filtrée, pâle et blanchâtre, les ventricules sont à peine marqués, les cordes vocales supérieures sont œdématiées et les cordes vocales inférieures (glotte) sont elles-mêmes plus volumineuses, se touchant presque, d'une couleur grisâtre. La muqueuse au-dessous de la glotte, et même celle de la trachée sont œdématiées. Les tissus sont comme macérés, les cartilages et les articulations à l'état normal, les muscles très-pâles.

Le liquide infiltrant le larynx est séreux, cependant il ne peut être entièrement exprimé des tissus par la pression du doigt. Examiné au microscope, il renferme des globules de pus, mais en petite quantité; beaucoup de ces globules sont déformés, granuleux. Il y avait en outre un grand nombre de granulations protéiques et graisseuses de 1 à 2 millièmes de millimètre = 1 à 2 μ.

J'ai observé chez un homme qui a succombé en arrivant à l'hôpital Saint-Antoine, pendant qu'on préparait à la hâte des instruments à trachéotomie, les lésions de l'œdème laryngée dû à des ulcérations tuberculeuses. Ce malade, qui toussait depuis longtemps, refusait depuis cinq jours d'être transporté à l'hôpital :

Homme, vingt-huit ans, apporté mourant à l'hôpital Saint-Antoine où il succombe avec un œdème laryngé. Après l'enlèvement du larynx, trente heures après la mort, je constate que l'épiglotte est très-gonflée, rougeâtre et globuleuse avec les bords un peu retournés. Les deux replis aryténo-épiglottiques sont très-épais, rougeâtres et formant bourrelet, celui du côté droit encore plus épaissi que celui du côté gauche. Le larynx fendu montre à l'intérieur la muqueuse de la région sous-aryténoïdienne d'un rouge foncé, gonflée, surtout à droite. Les cordes vocales supérieures sont d'un rouge sombre et plus volumineuses, la droite principalement. Le ventricule droit est presque comblé par la tuméfaction de la muqueuse. Les cordes vocales inférieures sont grisâtres avec des lignes rougeâtres fines. Au-dessous de la glotte la membrane muqueuse est d'un rouge peu foncé. Les glandules sont volumineuses et plus saillantes.

En plaçant le larynx sous l'eau, je trouve des ulcérations, l une de 5 millimètres de diamètre, assez profonde, est située en arrière, à droite, sous le ligament aryténo-épiglottique, une autre plus petite sur la corde vocale supérieure, une autre plus étendue, mais plus superficielle, occupe toujours à droite le ventricule de Morgagni et s'étend au-dessus de la corde vocale inférieure droite. Des exulcérations petites, limitées, se trouvent sur divers points à gauche aussi bien qu'à droite. Après avoir enlevé la muqueuse laryngée par une dissection fine et l'avoir placée sur une plaque de verre, je constate la présence de granulations tuberculeuses, mais peu nombreuses et visibles à contre-jour.

Le liquide renfermé dans les replis aryténo-épiglottiques et dans l'épiglotte est assez épais, louche, d'aspect séro-purulent; il ne s'écoule pas après l'incision et, avec les doigts, on ne le fait pas sourdre facilement des mailles de tissu qui le contiennent. Les cartilages ne sont pas nécrosés. Il n'y a pas de liquide sous le périchondre qui est intact.

Au microscope, le liquide renferme beaucoup de globules de pus de diverses

variétés, un grand nombre de gouttelettes de nature graisseuse et de granulations grisâtres. Des globules rouges du sang sont assez nombreux, ils ont leur forme ordinaire. Les poumons ont montré une tuberculisation au premier et au deuxième degré, tant du côté droit que du côté gauche. Les lobes inférieurs ne présentaient que des granulations éparses, le sommet gauche avait plusieurs petites cavernes.

L'œdème laryngé n'étant presque toujours qu'une complication de nombreux états préexistants, les lésions que l'on rencontre dans le larynx sont très-variées. On a vu dans les observations précitées le bourrelet aryténo-épiglottique, souvent très-volumineux, et le gonflement de l'épiglotte. Les cordes vocales peuvent être altérées, elles ont perdu leur aspect nacré, l'une d'elles est parfois ulcérée ou dentée en scie. Les tumeurs œdémateuses sus-laryngées sont demi-transparentes ou au contraire opaques, d'un blanc jaunâtre, ou rouges. Rarement le gonflement est unilatéral.

Le liquide est comme de la sérosité d'hydropisie (p. 395) ou un peu gélatiniforme, ou séro-purulent. Un abcès sous-muqueux, avec un liquide rougeâtre, peut se trouver dans le larynx des sujets morts d'œdème laryngé.

L'œdème atteignant la glotte proprement dite est excessivement rare. La suffusion séreuse ou séro-purulente de la muqueuse laryngée, ordinairement sus-glottique, est due à l'œdème collatéral, à la stase sanguine qui se produit autour des lésions ulcératives du larynx et dans les maladies diathésiques. La propagation d'inflammations voisines et surtout l'œdème généralisé étendu au larynx sont plus rares.

THUILLIER, Essai sur l'angine laryngée œdémateuse. Paris, 1815. — BAYLE, Mémoire sur l'œdème de la glotte (Journal de médecine, 1819). — LISFRANC, Mémoire sur l'angine laryngée œdémateuse (Journal général de médecine, t. LXXXIII, 1823). — BOUILLAUD, Recherches et observations pour servir à l'histoire de l'angine œdémateuse (Archives générales de médecine, 1re série, t. VII, p. 174, 1825). — J. CRUVEILHIER, article Laryngite (Dictionnaire de médecine et de chirurgie pratiques, t. XI, 1834). — TROUSSEAU, Journal des connaissances médico-chirurgicales, 1836. — LEGROUX, Journal des connaissances médico-chirurgicales, 1839. — VALLEIX, Mémoire sur l'œdème de la glotte (Mém. de l'Académie de médecine, t. XI, 1845). — DELASIAUVE, De l'angine laryngée œdémateuse. Paris, 1845. — LAILLER, De l'œdème du larynx, thèse de Paris, n° 133, 29 juin 1848. — SESTIER, Traité de l'angine laryngée œdémateuse. Paris, 1852. — PLESSA, De l'œdème du larynx, thèse de Paris, 1855. — PITHA, Œdema glottidis (Prager Vierteljahrschr., 1857). — DŒHRING, Beitrag zur Kenntniss des Œdema Glottidis (Henle's Zeitschr., 1858). — MERKL, Laryngitis œdematosa (Bay. ärztl. Intelligenzblatt, 1865). — BŒLT, Œdème ambulant non inflammatoire, etc. (Recueil de mémoires de médecine militaire, 1870).

5. — Laryngites dans les maladies.

On observe les laryngites aiguës dans plusieurs maladies générales, surtout dans les fièvres éruptives, dans la rougeole, la variole, la scarlatine, la grippe, etc., dans la fièvre typhoïde et dans la morve.

Dans la *laryngite pustuleuse* de la variole on peut trouver des pustules à divers états de développement, la muqueuse n'est rouge qu'autour de l'éruption. Les pustules varioliques ont été constatées sur la muqueuse laryngée pendant la vie par Neumann, Türck, Krishaber, etc. : une pustule sur l'une des cordes vocales ne produit qu'une aréole inflammatoire très-circonscrite. La présence de pustules sur les parties supérieures du larynx et des replis aryténo-épiglottiques peut provoquer l'œdème laryngé (voyez page 430).

On trouve dans la *rougeole* une laryngite qui apparaît avec l'éruption morbilleuse. Coyne l'a récemment décrite avec soin (1). Il y a gonflement des glandes à mucus, production de leucocytes dans les couches superficielles du chorion muqueux laryngé : les cellules superficielles gonflent et se déforment; le revêtement épithélial pourrait même, suivant Coyne, par dégénération fibrineuse ou fibrillaire, produire des fausses membranes laryngées, opinion que je ne saurais partager et sur laquelle je me suis expliqué suffisamment (voyez pages 60 à 63, et p. 426, fig. 117).

Le catarrhe laryngé rubéolique peut aussi être suivi d'ulcérations, provenant de la destruction des follicules du larynx et semblables aux ulcérations des plaques de Peyer dans la fièvre typhoïde : les follicules clos, les organes lymphoïdes s'hypertrophient; il y a un développement cellulaire exagéré, une multiplication énorme des éléments propres. Finalement, on trouve des ulcérations irrégulières, anfractueuses, au bord libre de la corde vocale inférieure surtout, ou bien une fonte suppurative des glandules muqueuses sur la corde vocale supérieure et le long du cartilage aryténoïde.

La *scarlatine* s'accompagne rarement de laryngite.

La *laryngite* de l'*érysipèle* donne lieu à un œdème assez marqué et qui a été constaté au laryngoscope. La *laryngite de la morve* est suivie de petits abcès (voyez Morve), ayant la forme de nodules, gros comme des têtes d'épingle et très-superficiels. Le pus est collecté sous l'épithélium; ces abcès, après s'être vidés, s'agrandissent et peuvent se réunir; ils produisent des ulcérations dont le fond est grisâtre et imprégné de pus.

(1) P. Coyne, *Anatomie de la muqueuse du larynx et anatomie pathologique des complications laryngées de la rougeole*, thèse de Paris, 1874.

La *laryngite* du *typhus exanthématique* (à laquelle seule conviendrait le nom de laryngotyphus) est, suivant Rülhe, une inflammation catarrhale de la muqueuse, pouvant envahir le tissu sous-muqueux et produire ou des abcès (?) ou de l'œdème laryngé.

La *laryngite de la fièvre typhoïde* est fréquente et spéciale ; elle est ulcéreuse, ulcéro-nécrosante, ou nécro-hyménique (voy. Ulcérations laryngées).

6. — Périchondrite et chondrite laryngées.

Ces lésions ont été décrites aussi sous les noms de laryngite profonde, consécutive, de *laryngo-chondrite*. Le cartilage cricoïde est le plus ordinairement atteint, le thyroïde vient en second lieu, puis les aryténoïdes.

L'inflammation arrive par continuité, en se propageant des parties supérieures, ou bien elle a commencé d'emblée par le périchondre du cartilage ; du pus s'est produit entre les deux. Il en résulte un décollement et le cartilage est séparé de la membrane qui renferme ses vaisseaux nourriciers. Le pus fuse au loin, perfore le périchondre et pénètre dans le tissu cellulaire, dans les articulations, enfin dans la cavité du larynx. Le cartilage est mortifié, les chondroplastes deviennent granulo-graisseux, et si le cartilage est ossifié, il se nécrose avec élimination du sequestre, détaché au milieu du pus. Si les débris parviennent dans le larynx, ils peuvent être cause d'accidents de suffocation.

Des fistules s'établissent soit à l'extérieur, soit avec le pharynx ou l'œsophage ; d'autres fois le pus forme au cou et au loin des abcès migrateurs.

7. — Laryngites chroniques.

A. La *laryngite catarrhale chronique* qui succède à la laryngite simple aiguë est observable surtout chez les jeunes sujets, sans être accompagnée nécessairement du gonflement des glandules laryngées.

Au laryngoscope, on trouve une rougeur foncée de la muqueuse, parfois violacée, étendue à tout le larynx, plus rarement limitée à quelques-unes de ses parties. La muqueuse est non-seulement colorée par hyperhémie chronique, elle est encore légèrement épaissie et revêtue de mucosités.

La laryngite catarrhale chronique est la complication ordinaire des tumeurs laryngées, elle est constante au pourtour des vieilles ulcérations de cet organe. A un degré plus avancé elle devient sclérosique et hypertrophique.

La localisation minutieuse des lésions de la laryngite chronique a fait proposer plusieurs dénominations secondaires qu'il suffit d'indiquer : l'aryténoïdite, que nous avons déjà vue pour l'état aigu ; la chondrite des cartilages de Santorini et de Wrisberg ; la méso-aryténoïdite, pour la membrane inter-aryténoïdienne ; l'aryténo-épiglottite ; l'épiglottite ; la pétiolite, désignant l'inflammation du bourrelet de l'épiglotte ; enfin les chordite supérieure et chordite inférieure.

B. La *laryngite chronique glanduleuse*, appelée aussi laryngite granuleuse, est souvent chronique d'emblée ; elle coexiste avec une laryngite glanduleuse (voy. page 64).

Les lésions de la laryngite glanduleuse sont bien marquées au niveau des cartilages aryténoïdes et à l'entrée du larynx. Tantôt la muqueuse n'est pas très-gonflée et les glandules font saillie ; tantôt la muqueuse est épaissie et hypertrophiée dans tous ses éléments. Il est difficile de séparer les divers états inflammatoires chroniques laryngés qui coexistent souvent, mais la saillie par augmentation de volume des glandules peut être observée avec une muqueuse peu épaissie (Krishaber).

Les glandules ont leurs conduits dilatés par une multiplication exubérante d'épithélium et leurs acini, ou culs-de-sac, sont dilatés ; peut-être même il y a néo-formation d'acini ou de prolongements nouveaux. Les cellules sont plus volumineuses, plus allongées, leur forme est prismatique. Si le goulot de la glande s'oblitère, le produit de sécrétion s'accumule, la glande est très-augmentée de volume et même kystique. Les vaisseaux entourant les glandules se dilatent. D'autres fois les glandules se rompent et l'orifice est ulcéré ou érodé.

La muqueuse vue au laryngoscope est inégale et grenue, certaines glandules sont un peu plus volumineuses que les autres, et la teinte de ces glandules est grisâtre. La muqueuse au niveau des aryténoïdes est bombée, au niveau des cordes vocales elle est épaissie, ailleurs au contraire avec de légères érosions.

A un degré plus prononcé et si le chorion muqueux participe au travail pathologique, on voit la *métamorphose dermoïde* de Fœrster (1) ; la muqueuse du larynx présente de nombreuses papilles plus saillantes et recouvertes d'épithélium pavimenteux. Sur les cordes vocales, si les saillies sont très-fortes et granuleuses, on a la chorditis tuberosa (Türck), formée par l'hypertrophie de l'épithélium des couches superficielles de la muqueuse, hypertrophie qui constitue un papillome sessile et en miniature.

(1) AUGUST FOERSTER, *Handbuch der pathologischen Anatomie, zweite Auflage*, t. II, p. 321, 1863.

C. La *laryngite chronique hypertrophique, sclérosique, plastique, sous-muqueuse*, est caractérisée par l'épaississement de la muqueuse et du tissu conjonctif sous-muqueux. Les éléments de ces couches sont multipliés en nombre et leur hypertrophie est réelle.

La coloration de la muqueuse est d'un rouge violacé, l'épiglotte a pris la forme d'un capuchon ou d'un fer à cheval, ses bords sont arrondis. Les replis aryténo-épiglottiques sont gonflés et comme raccourcis ; les cartilages aryténoïdes sont volumineux, leur intervalle est plissé et rétracté. Les cordes vocales supérieures sont tuméfiées en totalité ou en partie ; si une seule est altérée, elle peut recouvrir la correspondante ; les cordes vocales inférieures sont peu altérées, au plus injectées et épaissies, avec un bord arrondi au lieu d'être tranchant. Au laryngoscope elles sont masquées par la saillie des cordes vocales supérieures (Mandl).

Homme, ayant une laryngite chronique avec une atteinte de laryngite aiguë, mort de suffocation à l'hôpital général de Vienne. La section de l'épiglotte montre que la muqueuse de sa face antérieure est très-considérablement augmentée d'épaisseur. Le cartilage réticulé ne participe pas à l'hypertrophie en cet endroit, de même que le réseau élastique situé au devant de lui, ce dernier contient des groupes de cellules graisseuses. L'augmentation du volume est due surtout au tissu conjonctif contenant de petits noyaux isolés et à des groupes de cellules jeunes de tissu conjonctif. L'acide acétique, en rendant le tissu conjonctif plus clair, fait paraître les groupes de jeunes cellules comme des traînées opaques.

La partie postérieure de la muqueuse de l'épiglotte était peu boursouflée et n'offrait rien de particulier. L'examen d'une coupe verticale, faite suivant l'axe longitudinal sur le repli ary-épiglottique gauche, donna les résultats suivants : au-dessous de la muqueuse (dont l'épithélium avait souffert par la macération dans l'acool), on constate une couche jaune verdâtre qui par places s'enfonce profondément. Dans les couches plus profondes, on remarque des points épaissis, opaques, dus à la prolifération des éléments de tissu conjonctif, pourvus de noyaux arrondis.

D'autres points moins opaques offraient des cellules de tissu conjonctif moins dense, entremêlées de filaments élastiques. L'opacité de la surface de la muqueuse était due en grande partie à l'infiltration d'une masse finement granulée et à des noyaux en décomposition. Les glandes pouvaient encore être reconnues çà et là, avec leurs acini. Les faisceaux musculaires primitifs étaient entourés d'une grande quantité de noyaux agglomérés. Le travail de prolifération dans le chorion de la muqueuse s'étend sur toute l'étendue des plis ary-épiglottiques et des plis thyro-aryténoïdiens supérieurs (1).

En résumé, la laryngite chronique hypertrophique, sclérosique, offre les caractères anatomiques d'épaississement et de multiplication dans les éléments des tissus conjonctifs sous-muqueux. Tantôt les lésions

(1) WEDL, in *Dictionnaire encyclopédique des sciences médicales*, 2e série, t. I, p. 636, 1868.

sont généralisées, diffuses, ou bien elles sont isolées, et par places seulement. Le tissu sous-muqueux devenu épais, fibroïde, fibro-lardacé, ressemble à celui des scléroses ou linites muqueuses. Le microscope fait constater du tissu embryo-plastique cellulaire ou fuso-cellulaire, et tous les passages au tissu néo-conjonctif fibreux. La laryngite hypertrophique favorise à un haut degré le développement des néoplasmes laryngés.

J. Cruveilhier, Dictionnaire de médecine et de chirurgie pratiques, t. XI, 1834. — Thompson, Chronic laryngitis (The Lancet, t. I, p. 543, 1834). — A. Trousseau et H. Belloc, Traité pratique de la phthisie laryngée, de la laryngite chronique, etc., in-8, Paris, 1837. — Bricheteau, Laryngite chronique (Bulletins de l'Académie de médecine, t. V, p. 395, 1840). — Mandl, Gaz. des hôpitaux, 1861, p. 13, 49, 98, 117, 1862, p. 249, 313. — Waldenburg, Ueber chronisch. Entzundung des Pharynx und Larynx (Berliner Klin. Wochenschr., 1867).

Ulcérations du larynx.

Les ulcérations laryngées sont très-différentes dans leur forme et leur profondeur ; elles sont produites par des causes très-différentes.

Dans la *laryngite catarrhale* aiguë, intense, les ulcérations sont légères, ce sont des exulcérations, parfois de véritables ulcérations folliculaires et arrondies. Dans la laryngite catarrhale chronique, on voit de simples érosions, ou bien des plaques irrégulières couvertes de mucosités épaisses ; la muqueuse est très-légèrement dépolie ou exulcérée au-dessous.

La *laryngite glanduleuse chronique* est parfois accompagnée d'ulcérations tantôt superficielles, tantôt profondes et infundibuliformes.

Les ulcérations dues aux *pustules varioliques* sont aplaties et arrondies, la muqueuse est détruite jusque dans le chorion muqueux.

Dans la *syphilis* à la deuxième période les ulcérations sont plates, mais dans la syphilis tertiaire elles sont profondes, le tissu sous-muqueux est épais, très-vasculaire, induré, produisant des végétations papilliformes ou polypiformes (voyez Syphilis du larynx).

Les *ulcérations tuberculeuses* laryngées coexistent avec celles de la trachée ou des bronches. On trouve des ulcérations folliculaires et des dépressions de 2 à 3 millimètres de diamètre, à fond grisâtre. Plusieurs de ces ulcérations réunies ont des rebords sinués; autour on voit, en y regardant avec beaucoup de soin, de petits points grisâtres ou jaunâtres qui sont des granulations tuberculeuses.

Les *ulcérations scrofuleuses* laryngées ne sont pas à bords élevés. La surface n'est ni fongueuse ni végétante, elle est granuleuse et, à la manière d'une plaie en réparation, elle est couverte de bourgeons charnus.

Les *ulcérations laryngées de la morve* résultent de petits abcès remplis

de pus et qui se sont ouverts en détruisant les couches superficielles de la muqueuse.

Dans la *laryngite de la fièvre typhoïde*, j'ai dit (page 434) que les ulcérations étaient fréquentes. C'est à cette lésion que le nom de laryngo-typhus a été donné, dénomination aussi mauvaise, à mon avis, que celle de stoma-typhus ou stomato-typhus.

Les ulcérations laryngées dans la fièvre typhoïde siégent ordinairement à la paroi postérieure du larynx, à la face interne des ligaments aryténo-épiglottiques, sur les parties latérales du larynx et sur l'épiglotte.

Ces ulcérations, d'abord superficielles, grisâtres, à bords peu nets, irrégulières, occupent les points où se trouvent les glandules muqueuses lésées dans le larynx, pendant la fièvre typhoïde, comme elles le sont dans l'intestin. A un degré extrême, l'ulcération est profonde, à détritus sanieux, grisâtre, la muqueuse est perforée, détruite, le tissu sous-muqueux décollé, le périchondre et les cartilages sont atteints, il peut en résulter la périchondrite et la chondrite déjà décrites.

Ces ulcérations dothiénentériques sont ordinairement muqueuses, puis atteignent le cartilage; mais parfois le cartilage ou son périchondre sont atteints d'emblée et primitivement. Le mécanisme de l'ulcération laryngée dans la fièvre typhoïde est nécro-hyménique.

Les *ulcérations des épithéliomes* laryngés sont entourées d'une coloration foncée de la muqueuse; elles sont couvertes de gros bourgeons; leur surface est inégale, mamelonnée, ecchymosée souvent.

BARTH, Mémoire sur les ulcérations des voies aériennes (Archives générales de médecine, 3e série, t. V, p. 137, 1839). — NEWMANN, Ueber die chronische ulcerative Laryngitis (Journal für Kinderkrankheiten, 1847). — RHEINER, Ueber den ulcerations Process im Kehlkopf (Virchow's Archiv für pathol. Anat. 1853). — TOULMOUCHE, Sur les ulcérations du larynx et de la trachée-artère (Archives générales de médecine, 5e série, t. X, 1857). — FOREST, De la laryngite ulcéreuse, thèse de Paris, 1863. — OULMONT, Ulcération tuberculeuse dans le pharynx et le larynx (Gazette des hôpitaux, 1866). — CARPENTIER, Laryngite chronique ulcéreuse (Presse médicale, 1867).

Néoplasmes laryngés.

Au point de vue clinique, les tumeurs laryngées ont été désignées sous le nom de polypes et leur historique, suivant la remarque de Ch. Fauvel, comprend deux époques : la période antélaryngoscopique et la période actuelle ou laryngoscopique. Pendant la première, d'après les relevés de Gerdy et de Ehrmann, on n'a signalé qu'une quarantaine de ces tumeurs; actuellement on les compte par centaines (1).

(1) CH. FAUVEL, *Traité pratique des maladies du larynx*, etc., p. 178 et suiv., Paris, 1876.

Mais la division des tumeurs laryngées en polypes et en cancers, bonne en clinique, ne saurait suffire en anatomie pathologique; aussi les étudierons-nous séparément, avec leurs caractères macroscopiques et histologiques.

1. — Papillomes, Sarcomes, Fibromes, Myxomes

A. *Papillomes.* — Les papillomes, ou polypes papillaires, constituent les plus fréquentes de toutes les tumeurs intra-laryngées; ils siégent le plus souvent sur le bord libre des cordes vocales inférieures, surtout dans leur moitié antérieure et à leur niveau d'insertion, là où se trouvent normalement des papilles dont ils ne sont que l'hypertrophie.

Les papillomes sont grenus, blanchâtres, un peu rosés, avec des bourgeons primitifs et secondaires, ou offrant un faisceau de filaments papillaires; qu'ils soient granuliformes ou villeux, ils sont ordinairement sessiles, rarement pédiculés. Leur consistance est faible, ils sont faciles à arracher, et ne donnent pas lieu à un écoulement de sang abondant ou inquiétant. La muqueuse, dans sa couche profonde, et le tissu cellulaire sous-muqueux ne sont pas envahis, mais à l'état normal. Leur structure est caractéristique : gangue conjonctive à fibrilles lamineuses avec des vaisseaux en anses, le tout revêtu d'épithélium pavimenteux, et formant des couches stratifiées, plus ou moins épaisses et condensées, d'où les papillomes cornés et les papillomes mous.

B. *Sarcomes.* — Les sarcomes ont été rencontrés huit fois par Fauvel. Ils ont l'apparence arrondie, ou bien en massue, en gourde, rarement en chou-fleur, variant du volume d'une lentille à un pois; leur consistance est molle.

Ils sont formés de cellules embryo-plastiques, rondes ou un peu ovales, et de noyaux volumineux. Dans plusieurs sarcomes, la forme des cellules est fusiforme et fasciculée.

C. *Fibromes.* — Les fibromes, ou polypes fibreux, sont assez rares dans le larynx; Fauvel en a observé onze cas sur trois cents cas environ de tumeurs laryngées; ils sont sessiles, très-rarement pédiculés (fig. 118). Ils ont un aspect blanchâtre presque nacré. Leur volume varie de celui d'un grain de chènevis à celui d'un pois ou d'un grain de raisin. Ils sont placés à la surface même d'une corde vocale et touchent la corde restée saine. Leur surface luisante, polie, est rarement ulcérée.

Ils sont formés de tissu lamineux, dense, disposé en fibrilles parallèles ou entre-croisées, et de cellules fusiformes en voie de développement

fibreux. L'extérieur est revêtu de plusieurs couches d'épithélium pavimenteux, parfois très-nombreuses. Exceptionnellement le fibrome a été vu recouvert de cellules cylindriques (Michel).

FIG. 118. — Polype fibreux de la corde vocale gauche (Mandl).

D. *Myxomes.* — Les myxomes, ou polypes muqueux, viennent après les papillomes pour la fréquence ; presque toujours ils sont uniques et pédiculés, arrondis, d'un jaunâtre rosé pâle, comme la muqueuse laryngée, ou roses. Leur siége le plus fréquent est la base ou la face postérieure de l'épiglotte, les ventricules de Morgagni, au-dessus des cordes vocales.

Les myxomes sont constitués par un lacis de vaisseaux à larges mailles; dans les interstices se trouvent de grandes cellules pâles, fusiformes et d'autres plus petites, embryo-plastiques, placées dans un liquide muqueux. Il y a en outre des fibres élastiques, souvent des cellules graisseuses. La tumeur est recouverte par la muqueuse amincie.

E. *Lipomes.* — Un seul fait de lipome a été signalé par Bruns; ce lipome s'était développé sur la muqueuse revêtant un des cartilages aryténoïdes.

2. — Adénomes, Lymphadénomes, Kystes, Angiomes, Enchondromes.

A. *Adénomes.* — Les adénomes laryngés, ou polypes glandulaires, proviennent des glandules laryngées, dont les éléments hypertrophiés forment des tumeurs à la surface de la muqueuse et finalement se sont pédiculisés. L'histologie de ces adénomes fait reconnaître des culs-de-sac glandulaires à cellules épithéliales tassées, volumineuses, parfois en dégénérescence colloïde. Les adénomes sont souvent ulcérés, ils sont fréquemment recouverts de papilles et la tumeur alors est mixte, à la fois papillaire et glanduleuse.

B. *Lymphadénomes.* — Les tumeurs leucémiques laryngées sont petites, nodulaires, parfois aplaties et on les observe concurremment dans le larynx, la trachée et les bronches. Elles sont formées de tissu réticulé et des éléments cellulaires propres à ce genre de tumeurs.

C. *Kystes.* — Ch. Fauvel signale les kystes laryngés. Il ne les a point observés ailleurs que sur le vivant; leur aspect est celui d'une tumeur parfaitement transparente; il les regarde comme formés par la dilatation des parois glandulaires après l'oblitération du conduit excréteur de la glande (1).

D. *Angiomes.* — Les angiomes sont rares, et Fauvel les a trouvés deux fois. Les vaisseaux étaient anastomosés et constituaient un angiome caverneux et lacunaire. Leur volume ne dépassait pas celui d'un pois. Ils siégeaient sur le bord libre de la corde vocale inférieure, ils étaient lisses et d'un rouge noirâtre.

E. *Enchondromes et Ostéomes.* — Les tumeurs formées par des néoplasies cartilagineuses ou par des ossifications de celles-ci ont été trouvées dans le larynx à la face interne des cartilages cricoïde surtout et thyroïde.

F. Les *dépôts uratiques* dans le larynx, ou, en d'autres termes, les tophus goutteux du larynx ont été signalés par Virchow et Litten (2).

G. *Dégénérescence amyloïde.* — Les tumeurs amyloïdes laryngées sont fort rares et coexistent probablement avec celles d'autres organes (3).

3. — Épithéliome ou cancer du larynx.

On a déjà vu (p. 136) que je regarde toutes les tumeurs dites cancéreuses comme constituées par des épithéliomes, soit cylindriques, soit glandulaires, aussi je fais rentrer les polypes épithéliomateux de Fauvel dans cette classe, tandis qu'il les sépare des cancers proprement dits, encéphaloïdes et cancroïdes (4).

Fauvel admet que le cancer laryngien est toujours primitif, qu'il soit encéphaloïde ou épithélial. Mais on voit souvent le larynx envahi par un cancer du voisinage. Enfin jamais le cancer de l'organe vocal ne produirait d'accident d'infection ou de généralisation.

L'*épithéliome pavimenteux*, noté seize fois par Ch. Fauvel, a une large

(1) Ch. Fauvel, *Traité des maladies du larynx*, etc., p. 191. Paris, in-8, 1876.

(2) Virchow, *Archiv für pathol. Anat. und Physiol.*, Band I, 44. — Litten, *Archiv für pathol. Anat. und Physiol.*, Band LXVI, p. 129.

(3) Burow, *Dégénérescence amyloïde de tumeurs du larynx*, etc. (*Archiv fur klinik. chirurgie*, t. XVIII, p. II, p. 242, 1875). — E. Ziegler, *Tumeurs amyloïdes de la langue et du larynx* (*Archiv für path. Anat. und Physiol.*, t. LXV, 1876).

(4) Ch. Fauvel, *Traité pratique des maladies du larynx*, etc., 1re partie, page 189, et 2e partie, page 683, 1876.

base et débute comme un papillome, un condylome; il s'agrandit toujours avec un aspect grenu, à végétations papillaires et s'ulcère finalement. L'ulcération est grisâtre, avec de petits caillots sanguins. Les cartilages sont atteints à leur tour comme dans la forme encéphaloïde et des fistules peuvent en être la suite.

Les ganglions sous-maxillaires et du cou sont constamment tuméfiés et durs dans l'épithéliome pavimenteux laryngé, de même les ganglions péritrachéaux et péribronchiques. Enfin la partie antérieure du cou peut devenir elle-même d'une consistance ligneuse et les muscles éprouver la dégénérescence graisseuse.

L'épithéliome pavimenteux est parfois lobulé, avec des globes épidermiques, le revêtement est ordinairement ulcéré.

La forme *encéphaloïde* ou médullaire de l'*épithéliome*, ou cancer laryngé mou, est caractérisée par des tumeurs mal limitées, rouges, violacées, ou blanchâtres par places, suivant le degré d'évolution. Ces tumeurs pouvant acquérir le volume d'une noisette et même d'une châtaigne sont végétantes, moulées sur les cavités et replis laryngés et arrivent finalement à remplir tout le larynx. La surface ulcérée, surtout à la partie postérieure, est grisâtre, inégale, à points ecchymotiques.

Le cancer propagé de l'œsophage au larynx s'accompagne d'œdème des ligaments aryténo-épiglottiques et la muqueuse est épaissie avec des tumeurs mollasses, friables, parfois gélatiniformes et colloïdes.

Dans l'*épithéliome laryngé, tubulé, cylindrique*, les tumeurs sont ordinairement fermes, consistantes, à pédicule très-large ou sessiles. L'épithélium qui les forme est disposé en cylindres anastomosés et placés dans un stroma fibroïde ou fibreux.

E. Blanc, Cancer primitif du larynx, thèse de Paris, n° 111, 1872. — Isambert, Contribution à l'étude du cancer du larynx (Annales des maladies de l'oreille et du larynx, p. 1, 1876). — S. J. Descouts, Contribution à l'étude du cancer primitif du larynx, thèse de Paris, n° 370. 1876. — Fauvel (Ch.), Traité pratique des maladies du larynx, p. 727 et 749. Paris, in-8 avec fig., 1876.

4. — Tuberculose laryngée.

On a longtemps discuté la question de savoir si le tubercule se développe dans la muqueuse du larynx, ou si les ulcérations qu'on y trouve chez les tuberculeux dépendent seulement d'un état consomptif, du passage des crachats et de l'irritation qui en résulte (Sylvius, Louis), sans granulations tuberculeuses proprement dites (Cruveilhier, Rühle).

Après y avoir regardé de très-près et à diverses reprises, je partage l'opinion de Lhéritier, de Rokitansky, de Hérard et Cornil, de Virchow

et de Foerster, sur la fréquence des granulations tuberculeuses du larynx. La plupart des ulcérations laryngées me paraissent avoir pour point de départ un tubercule très-petit dont les traces sont plus tard introuvables.

Dans la première période de la tuberculose laryngée, le corpuscule gris est punctiforme, grisâtre, visible seulement à contre-jour sur la muqueuse enlevée et posée sur une plaque de verre. Cette granulation grise, parfois extrêmement petite, est pleine, non déprimée comme une glandule et elle siége sous l'épithélium.

Sur des coupes durcies passant par une granulation grise, on voit les cellules et les noyaux qui la composent placés dans la partie superficielle du derme ou chorion muqueux. Tantôt les granulations sont isolées, tantôt elles sont confluentes ; parmi elles on en trouve dont le centre est caséeux et celles-ci sont dépouillées à leur surface d'une partie ou de la totalité de l'épithélium de la muqueuse. Plus tard, on voit la muqueuse elle-même érodée, la granulation est en détritus granulo-graisseux et à la place il reste une ulcération produisant un liquide puriforme, et dans laquelle toute trace de tubercules miliaires a disparu.

La tuberculisation pulmonaire est liée étroitement à la tuberculisation laryngée. Rarement les granulations tuberculeuses se montrent d'emblée dans le larynx, elles viennent avec ou après celles du poumon. Quand la phthisie tuberculeuse pulmonaire est avancée, la phthisie laryngée caractérisée par des ulcérations plus ou moins étendues ne permet pas de reconnaître facilement le début de ces mêmes ulcérations.

Les ulcérations laryngées des tuberculeux sont superficielles ou profondes, l'épithélium est tombé, la muqueuse est d'un rouge foncé, simplement érodée au début et les desquamations sont isolées. Les ulcérations atteignent la muqueuse dans une profondeur variable, les glandules disparaissent, il n'y a qu'une cavité purulente à la place et ces ulcérations glandulaires réunies forment des pertes de substance assez considérables. Quand les ulcérations tuberculeuses laryngées sont très-profondes elles atteignent le tissu sous-cutané, les muscles, les cartilages, etc. Des lambeaux épais ou flottants (fig. 119) forment des prolongements muqueux, les bords sont hypertrophiés, la surface est friable et infiltrée de pus, recouverte de détritus jaunâtre. Les cordes vocales sont ulcérées, surtout à la partie postérieure, et l'ulcé-

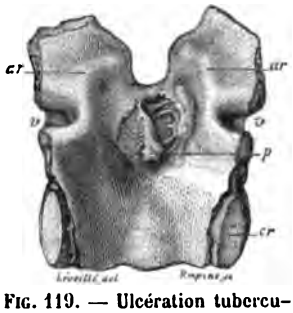

Fig. 119. — Ulcération tuberculeuse de la muqueuse laryngée avec débris flottant de muqueuse *.

* Fig. 119. — Ulcération tuberculeuse du larynx. *ar*, cartilages aryténoïdes; *cr*, cartilage cricoïde ; *vv*, ventricules laryngés ; *p*, lambeau de la muqueuse détaché de l'ulcération (Mandl).

ration peut détruire les rubans vocaux ; mais ordinairement les deux tiers antérieurs des cordes vocales sont épaissis ; les replis inférieurs sont plus rarement ulcérés que les supérieurs. Les articulations chondrales se disjoignent finalement, l'épiglotte se boursoufle et offre des pertes de substance surtout à l'extrémité ; rarement elle est tout à fait détruite.

LAIGNELET, Recherches sur la phthisie laryngée, thèse de Paris, 1806. — A. SAUVÉE, Recherches sur la phthisie laryngée. Paris, 1802. — KULEZZA, Dissertatio de phthisi laryngea et tracheale. Vilna, 1821. — J. CRUVEILHIER, Anatomie pathologique du corps humain, liv. V, pl. 2, 1833. — P.-C.-A. LOUIS, Recherches anatomiques, pathologiques et thérapeutiques sur la phthisie. Paris, 1843. — CLESS (de Stuttgart), Beiträge zur Pathologie der Tuberkulose (Archiv für Heilkunde. Stuttgart, Band III, 1844, p. 223, 583, Band IV, p. 475, 1845). — ALBERS, Atlas der pathologischen Anatomie. Bonn, 1845, Band II, taf. 6 et 13. — RHEINER, Virchow's Archiv fur pathol. Anatomie. Band V, 1853. — VILLEMIN, Du tubercule au point de vue de son siége, de son évolution et de sa nature. Paris, 1862. — PRINZ, Ueber Larynx Affectionen bei Tuberculose (Archiv der Heilkunde, 1868). — SCHÆFFER, Périchondrite laryngée tuberculeuse (Deutsche med. Wochenschrift, Band II, nos 42, 44, 1876). — ISAMBERT, Tuberculose miliaire de la gorge et infiltration tuberculeuse de l'épiglotte et du larynx (Annales des maladies de l'oreille et du larynx, p. 162, 1876).

5. — Syphilis laryngée.

La syphilis se montre dans le larynx avec des lésions diverses, mais le chancre primitif n'a jamais été observé. Au début on trouve des altérations dues à l'érythème syphilitique ; plus tard la syphilis laryngée est caractérisée par des plaques ulcérées ou non, des végétations et des érosions. A la période tertiaire appartiennent les syphilomes et les ulcérations profondes, à bords renversés et à contours dentelés ou sinués.

La plaque muqueuse se présente comme une saillie arrondie, de couleur rose ou rouge, mais jamais cuivrée, parfois opaline, d'autres fois exulcérée.

Les érosions ou les ulcérations légères de la syphilis offrent au laryngoscope des caractères assez nets : leur teinte est rouge sombre avec une aréole plus claire couleur de carmin ; elles ne sont pas recouvertes de bourgeons charnus volumineux, les bords sont épaissis et relevés, la forme est arrondie. Le fond des ulcérations profondes est bourgeonnant, le tissu sous-muqueux est épais et vascularisé. Le siége de prédilection des ulcérations laryngées est l'épiglotte qu'elles perforent ou détruisent.

Sur le cadavre, on constate des végétations mamelonnées et framboisées prenant naissance autour des ulcérations et qui ont la forme de bourgeons charnus papillaires, très-développés.

Les gommes ou syphilomes sont constituées de petites nodosités comme un grain de millet, atteignant rarement jusqu'au volume d'un pois ; elles

sont circonscrites et globuleuses, grisâtres (éruption papulo-tuberculeuse, Cusco). On en voit chez lesquelles la dégénérescence granulo-graisseuse a déjà commencé par les éléments cellulaires profonds, la substance inter-cellulaire devient muqueuse ou colloïde. Les dépôts gommeux apparaissent comme des traînées jaunes, ou comme des dépôts circonscrits, sous la muqueuse, dans les tissus fibreux, contre les cartilages qui s'altèrent, se nécrosent et s'éliminent. Des sténoses laryngées résultent de la syphilis tertiaire, à la suite de destruction des parties par la fonte des gommes. Les ulcérations cicatrisées, à la suite d'un traitement approprié, sont comblées par un tissu conjonctif ou fibreux de formation nouvelle qui se rétracte et qui est recouvert parfois d'épithélium.

SAUCEROTTE (de Lunéville), Rétrécissement du larynx d'origine présumée vénérienne (Bull. gén. de thérapeutique, t. XLIII, p. 33, 1852). — VAN BUREN, Syphilitic disease of the Larynx (American Medic. Times, New-Yorck, 1860). — GERHARDT und ROCH, Ueber syphilitische Erkrank. des Kehlkopfes (Allgem. Wiener medic. Zeitung, n° 52, 1861). — FAVRE, Chronic Syphilis of the Larynx (The Lancet, 1861). — GILEWSKI, Végétations syphilitiques du larynx (Gaz. hebd. de médecine et de chirurgie, 1861). — DANCE, Eruptions du larynx dans la syphilis, thèse de Paris, 1864. — KOHN (Em.), Weitgreifende Zerstörung des Kehlkopfes in Folge von Syphilis (Wiener mediz. Presse, 1866). — MORGAN, Syphilitic Affections of the Larynx (Med. Press and Circular. London, 1869). — FIEDLER, Laryngo-pharyngostenosis syphilitica (Archiv der Heilkunde, 1871). — FERRAS, De la laryngite syphilitique, thèse de Paris, n° 156, 1872. — KRISHABER et MAURIAC, Des laryngopathies pendant les premières phases de la syphilis (Annales des maladies de l'oreille et du larynx, t. I, 1875). — ISAMBERT, Gommes syphilitiques de l'épiglotte (Annales des maladies de l'oreille et du larynx, t. I. p. 400, 1875). — CARTIER et MASSON, Carie syphilitique du larynx (Lyon médical, septembre 1876). — ISAMBERT, De la syphilis secondaire dans le larynx, etc. (Annales des maladies de l'oreille et du larynx, p. 227, 1876). — Ch. MAURIAC, Laryngopathies syphilitiques avec phlegmons périlaryngiens, etc. (Annales des maladies de l'oreille et du larynx, p. 136, 1876). — J. SYMIAN, Contribution à l'étude de la syphilis laryngée tertiaire, thèse de Paris, n° 17, 1877.

Hyperhémie; Anémie; Hémorrhagie du larynx.

L'*hyperhémie laryngée* se montre sous l'apparence d'un réseau vasculaire, étendu sur la surface de la muqueuse. Au laryngoscope, on voit ce réseau rose ou rouge; les cordes vocales inférieures seules restent blanches, avec des stries longitudinales écartées.

La dilatation variqueuse des vaisseaux laryngés a été nettement observée.

L'*anémie de la muqueuse du larynx* est fréquente, et elle est caractérisée par la pâleur générale de cette membrane. L'épiglotte est décolorée, presque aussi blanche que les cordes vocales. L'anémie laryngée est manifeste dans la chlorose et dans la phthisie pulmonaire, mais non précédée de tubercules laryngés.

L'*hémorrhagie du larynx* n'est pas fréquente, la plus faible consiste en de petites extravasations sanguines, la plus forte en une infiltration des tissus (1). Le sang sorti des vaisseaux en petite quantité reste mélangé au mucus sur la surface libre. Il est exceptionnel que les ulcérations fournissent une quantité de sang assez considérable pour constituer une expectoration de crachats laryngés entièrement rouges; ordinairement le sang forme des filets ou des stries colorées dans les crachats pelotonnés du larynx.

Les thromboses des vaisseaux du larynx ainsi que les embolies capillaires ont été indiquées par Feltz, qui pense qu'elles peuvent donner lieu à de petites collections purulentes dans les fièvres typhoïdes et la septicémie.

Rétrécissement, Sténose, Oblitération du larynx.

Les *rétrécissements du larynx* peuvent être sus-glottiques, glottiques ou sous-glottiques. Les rétrécissements par cicatrices, à la suite d'ulcérations syphilitiques surtout, ne sont point très-rares. Ceux qui proviennent de cicatrices à la suite de plaies (2), de fractures des cartilages (3), n'ont besoin que d'être indiqués, ainsi que les rétrécissements par compression d'une tumeur extérieure.

L'*oblitération* complète de la partie inférieure du larynx à la suite d'une plaie intéressant cette partie inférieure, et bien cicatrisée, est possible. Elle est, paraît-il, fréquente chez les chevaux auxquels on a pratiqué la trachéotomie et auxquels on a placé une canule : le larynx s'est par la suite oblitéré.

Cruveilhier rapporte l'observation suivante due à Reynaud, chirurgien en chef de la marine à Toulon (4) :

Un homme, condamné à mort par contumace, se coupe la gorge (mai 1821); l'instrument tranchant avait divisé le cartilage cricoïde dans toute son épais-

(1) Landouzy, *Infiltration sanguine laryngée* (*Bull. de la Soc. anat. de Paris*, 2e série, t. XVI, p. 15, 1872).

(2) Grossmann, *Du rétrécissement du larynx* (*Pester med.-chir. Presse*, Band XII, p. 39, 1876). — Duret, *Sur les rétrécissements et les déformations du larynx* (*Archives de méd.*, p. 578, mai 1876).

(3) Cavasse, *Essai sur les fractures traumatiques des cartilages du larynx*, thèse de Paris, 1859. — Hénocque, *Histoire et critique des fractures traumatiques du larynx* (*Gazette hebdom. de médecine et de chirurgie*, nos 39 et 40, 1868). — Béchade, *Fractures du larynx*, etc. (*Recueil de mémoires de méd. militaire*, p. 432, mai 1870).

(4) Reynaud, *Observ. sur une fistule aérienne avec occlusion complète de la partie inférieure du larynx*. — J. Cruveilhier, *Traité d'anatomie pathologique générale*, t. II, p. 280, 1852.

seur, immédiatement au-dessous des cornes inférieures du cartilage thyroïde, et pénétré dans le pharynx qu'il avait traversé de part en part. Vingt jours après, le blessé commence à parler, mais sa voix est rauque, la respiration devient de plus en plus difficile à mesure que la cicatrisation de la plaie fait des progrès. Il imagine d'introduire lui-même un petit couteau dans la plaie pour l'agrandir dans le sens de la cicatrice... la respiration se rétablit. Plus tard, pour prévenir la suffocation le malade fabrique un tuyau de plomb, une sorte de canule ; enfin il meurt longtemps après au bagne de Toulon, le 20 juillet 1828.

Reynaud avait fait de nombreuses expériences qui l'avaient porté à conclure à l'occlusion du larynx, qu'il avait eu de la peine à admettre parce que cet homme parlait assez distinctement.

Voici les détails de l'examen du larynx : L'orifice supérieur est intact ; les cartilages aryténoïdes jouissent de toute leur mobilité ; les cordes vocales supérieures et inférieures et les ventricules sont également intacts ; la glotte est un peu rétrécie.

La cavité du larynx a été remplie de mercure et aucun atome de ce métal liquide n'a pénétré dans la trachée. Une cloison obture complétement le larynx au-dessous du cartilage cricoïde ; cette cloison est oblique de haut en bas et d'arrière en avant. Reynaud l'a considérée comme formée dans les deux tiers antérieurs par les téguments et dans son tiers postérieur par la face antérieure du pharynx, qui est venue pour ainsi dire à la rencontre de ces derniers.

Cruveilhier fait remarquer que Reynaud en employant l'expression de *face antérieure du pharynx* a voulu désigner probablement la membrane muqueuse qui tapisse la face postérieure du cartilage cricoïde (*loc. cit.*, p. 283).

Corps étrangers et parasites.

A. Les *corps étrangers* arrivés dans le larynx par la bouche, ou ayant déjà pénétré dans les voies aériennes et remonté dans le larynx par un effort de toux, ne sont pas les seuls qu'on y trouve. Les projectiles tels que balles, fragments métalliques ou débris d'étoffes, lancés par la poudre ou introduits à la suite de blessures, s'y trouvent exceptionnellement. Il en résulte que la science possède un grand nombre d'exemples de corps étrangers du larynx, et plus encore de corps étrangers des voies aériennes ayant franchi la glotte.

A l'occasion d'un corps étranger, constitué par un os de poulet fixé dans le larynx entre les cordes vocales et observé avec F. Guyon, j'ai proposé de diviser les corps étrangers laryngés en : 1° corps étrangers sus-glottiques ; *a*, vestibulaires, *b*, ventriculaires ; 2° corps étrangers laryngés glottiques ; 3° corps étrangers laryngés sous-glottiques ou cricoïdiens (1).

(1) A. Laboulbène, *Des corps étrangers fixés dans le larynx et de leur extraction* (*Bulletin de thérapeutique médicale et chirurgicale*, t. LXXXIII, p. 145, avec fig., 1872).

Les corps étrangers les plus habituels des voies aériennes dont je vais donner la nomenclature une fois pour toutes sont, d'après F. Guyon (1) et par ordre de fréquence : les haricots secs, les noyaux de fruits, des fragments d'os, les pepins et graines de fruits, des fragments d'aliments, les morceaux de bois, les arêtes ou débris de poisson, des pièces de monnaie, des fragments d'écrevisses, des cailloux, des épingles, des clous, des épis ou débris de plantes graminées, des dents naturelles ou artificielles, une balle de plomb, un anneau de plomb, etc., etc. Les corps étrangers vivants sont des lombrics, des sangsues, un petit poisson, des larves de diptères, même une mouche d'après Sennert.

B. *Parasites.* — Rainey a trouvé de jeunes vers nématoïdes fixés dans le larynx et la trachée d'un homme (2). Les Ascarides et les Hydatides rencontrés dans le larynx étaient des helminthes erratiques.

Les *parasites végétaux* du larynx se rapportent, comme ceux de la trachée et des bronches, à divers cryptogames. Parrot a admis l'*oïdium* qui est exceptionnel.

Les spores et mycéliums des fausses membranes croupales ne me paraissent pas spéciaux et caractéristiques (V. Pharynx).

Vices de conformation du larynx.

Le manque total du larynx n'a été observé que chez des monstres acéphales. La grosseur anormale est très-rare et la petitesse excessive plus fréquente, surtout chez des sujets où les testicules faisaient défaut. L'absence isolée de plusieurs parties cartilagineuses du larynx, ainsi que la grosseur, la déformation congénitate ou l'absence de l'épiglotte, sont notées plusieurs fois. La sténose et l'atrésie congénitales ont été constatées.

MECKEL, Handbuch der pathol. Anat. I, p. 482. — MANIFOLD, The Lancet, 1851. — ROSSI, Mém. de l'Acad. de Turin, vol. XXXIII, p. 168. — A. FŒRSTER, Handbuch der pathologischen Anatomie, p. 314, 1863.

(1) F. GUYON, *Dictionnaire encyclopédique des sciences médicales*, 2e série, t. I, p. 696, 1868.

(2) RAINEY, *Entozoon found in the larynx* (Transactions of the pathological society of London, vol. VI, p. 370, planche XVII, fig. 1, 1855). — C. DAVAINE, *Traité des entozoaires*, etc., 2e édit., p. 21, 1877.

SECTION III

TRACHÉE

Les lésions trachéennes se confondent souvent avec celles du larynx et des bronches ; elles méritent d'être plus étudiées et examinées séparément.

Inflammations diverses de la trachée.

La *trachéite aiguë*, simple, existe rarement isolée ou localisée ; elle n'est presque toujours qu'une lésion concomitante d'une inflammation catarrhale de l'arbre aérien et survenue par propagation d'une laryngite ou d'une bronchite.

On voit alors une rougeur tantôt diffuse, tantôt piquetée ou tachetée par des ecchymoses ; la membrane muqueuse est plus épaisse, mais moins consistante ; le tissu sous-muqueux est toujours injecté ou même œdématié comme la muqueuse.

La surface de la muqueuse trachéenne est recouverte d'un mucus visqueux, renfermant un grand nombre de cellules épithéliales variables pour la forme, devenues arrondies ou vésiculeuses ; beaucoup ont perdu leurs cils vibratiles. En même temps il existe un nombre assez considérable de leucocytes, ce qui rend le mucus opaque, avec des stries, des îlots jaunâtres, ou même uniformément d'une teinte d'un jaune un peu verdâtre dans les cas d'inflammation aiguë et très-forte.

Les inflammations *diphthéritique*, *pseudo-membraneuse* ou *pseudhyménique* de la trachée rappellent ce qui a été décrit pour le larynx (p. 425). Je donne (fig. 120) la figure d'une muqueuse trachéenne revêtue d'une fausse membrane, d'après Rindfleisch (1).

Les diverses inflammations varioleuse, morbilleuse, typhoïde, etc., de la trachée ressemblent de tous points aux inflammations pareilles du larynx et des bronches ; elles offrent les mêmes altérations.

La *trachéite chronique* est rarement isolée et, ainsi que les trachéites aiguës, elle s'étend sur une grande surface ou bien elle est limitée autour des néoplasmes, des corps étrangers, des perforations, des ulcérations. La

(1) E. Rindfleisch, *Traité d'histologie pathologique*, trad. Gross, p. 363, 1873.

muqueuse épaissie offre des arborisations vasculaires, une teinte grisâtre ou parfois rougeâtre, avec des places plus foncées et tenant à une pigmentation des tissus.

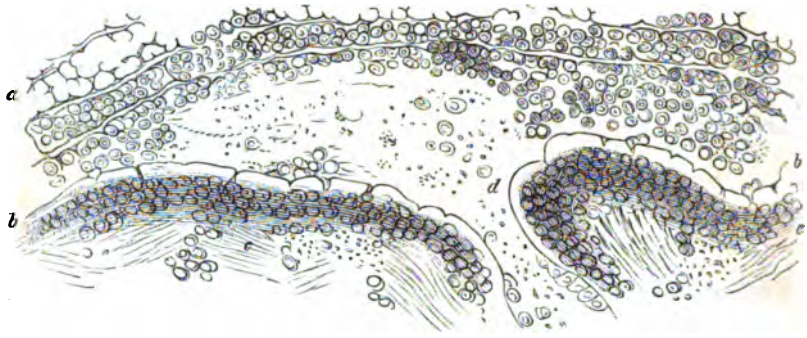

Fig. 120. — Coupe de la muqueuse trachéale revêtue d'une fausse membrane *.

Albers, De Tracheitide infantum. Leipzig, in-8, 1816. — Bosch, Die Luftröhreentzundung. Ulm, in-12, 1853. — Leichsenring (C.-D.), Entzundungen der Luftröhre, etc. Leipzig, in-8. 1853.

Ulcérations de la trachée, simples, tuberculeuses, syphilitiques, etc.

Les *ulcérations* de la trachée peuvent-elles être simples? On conçoit que la chute du revêtement épithélial dans le cours des laryngites, que l'érosion folliculaire, que le traumatisme, puissent en être la cause; mais le plus ordinairement les ulcérations n'ont pas cette origine, elles sont diathésiques ou bien elles se trouvent sur des néoplasmes en voie de destruction. Barth a décrit une bel exemple d'ulcérations existant seulement dans la trachée, sans tubercules pulmonaires, ni dans d'autres organes (1).

Les *ulcérations* qui se développent *après la trachéotomie* sont malheureusement assez fréquentes; elles siégent presque toujours à la face antérieure de la trachée, rarement à la paroi postérieure. On les voit au-dessous de la plaie, à l'endroit où vient appuyer l'extrémité de la canule, et ces ulcérations se développent facilement quand le calibre de

* Fig. 120. — Section perpendiculaire à la muqueuse et à une fausse membrane de la trachée. *a*, couches profondes de la fausse membrane; *b*, couche amorphe séparant l'épithélium du chorion muqueux; *c*, éléments embryonnaires; *d*, conduit excréteur d'une glande muqueuse, dont le produit de sécrétion soulève la fausse membrane. Grossissement, 600 diamètres. (E. Rindfleisch.)

(1) Barth, *Mémoire sur les ulcérations des voies aériennes* (*Archives générales de médecine*, 3e série, t. V, p. 139, 1839).

celle-ci est étroit ou la courbure vicieuse (1). Les trois degrés anatomiques de l'ulcération produite par la présence de la canule sont l'érosion, l'ulcération, la perforation (Henri Roger).

Le jeune âge y prédispose ; on a noté une influence épidémique. Il en est de même avec la trachéite antérieure, car la rigidité de la paroi antérieure est plus grande que celle de la paroi postérieure. Ce fait explique pourquoi, à la suite de l'ablation de la canule, il peut se faire un rétrécissement d'arrière en avant, la paroi postérieure de la trachée, flasque et mobile, ne se trouvant plus soutenue et semblant se rapprocher de l'antérieure.

Les ulcérations tantôt superficielles, tantôt profondes, plus ou moins ovalaires, de un à trois centimètres de diamètre, rarement multiples, peuvent perforer la trachée ; les anneaux sont coupés, et alors l'ouverture peut se trouver en rapport avec le tronc brachio-céphalique ; j'ai vu à l'Hôpital des Enfants une perforation de celui-ci et une hémorrhagie mortelle survenir. D'autres fois, il se produit un foyer purulent au-devant de la trachée ou bien il reste des rétrécissements consécutifs.

Les *ulcérations tuberculeuses* sont très-fréquentes. Avec les moyens actuels d'investigation anatomique, on peut reconnaître au début leur siége sur une granulation caséeuse, et même parfois des granulations grises autour de celle-ci. Plus tard, les ulcérations ont des dimensions variables ; elles ne sont plus taillées à l'emporte-pièce, elles ont la forme serpigineuse. Elles sont plus fréquentes à la partie inférieure qu'à la partie supérieure de la trachée (Louis) et quelquefois limitées au côté du poumon malade. Les petites ulcérations sont répandues uniformément sur toute l'étendue de la trachée ; mais les grandes existent surtout à la partie postérieure et entre les anneaux cartilagineux, ce que Louis expliquait par le séjour et l'irritation des crachats en ces points. La muqueuse entourant ces ulcérations est d'un rouge intense, le fond, revêtu d'un détritus d'aspect pseudo-membraneux, repose sur le tissu conjonctif sous-muqueux, qui est épaissi, induré, parfois décollé au loin. Les ganglions lymphatiques environnant la trachée sont tuberculeux à un degré marqué. Les ulcérations tuberculeuses peuvent perforer la trachée et causer des abcès périphériques et des fistules.

On a longtemps soutenu (Cayol, Louis) qu'il existe une phthisie trachéale ulcéreuse, indépendante de la phthisie pulmonaire : trachéite ulcéreuse des tuberculeux. Il me paraît évident aujourd'hui qu'une tra-

(1) H. Roger, *Des ulcérations de la trachée-artère produites par le séjour de la canule après la trachéotomie* (*Archiv. gén. de médecine*, 5e série, t. XIV, p. 5 et 175, 1859).

chéite tuberculeuse coïncide presque toujours sinon toujours avec la tuberculose pulmonaire, dont elle n'est qu'une complication.

Les *ulcérations syphilitiques* ont leur maximum de fréquence vers le tiers supérieur de la trachée; elles commencent par des nodosités et même par de petites eschares noirâtres (Hawskins), à pourtour élevé, et formées par le tissu cellulaire épaissi; la surface est couverte de végétations plus ou moins saillantes. L'étendue varie depuis celle d'une lentille, d'une amande, jusqu'à un pouce de diamètre; les cerceaux cartilagineux peuvent être amincis, détruits, la trachée perforée. Ces ulcérations ont une tendance marquée à se cicatriser, contrairement à ce qu'on observe chez les tuberculeux. Les ulcérations syphilitiques causent souvent des rétrécissements. Enfin les ulcérations syphilitiques se compliquent assez fréquemment de phthisie pulmonaire qui marche rapidement vers une terminaison funeste.

Néoplasmes de la trachée.

Les *papillomes* muriformes ont été observés sur la trachée. On a vu une végétation polypiforme, de la grosseur d'un pois, pourvue d'un pédicule très-court et présentant l'aspect d'un papillome muriforme (1). Il consistait en un amas de gros bourgeons charnus, semblables à ceux qui se développent autour des tubes à drainage (Ranvier).

A la suite de la trachéotomie, on a trouvé, rarement il est vrai, des bourgeons charnus pédiculés développés au niveau de la plaie et produisant des accès de suffocation (2). La structure de ces productions est embryonnaire; elles sont composées de cellules et de noyaux embryoplastiques.

Les *lymphomes* trachéens sont secondaires et ont la forme de tumeurs aplaties et sessiles (3).

Les *enchondromes* et les *ostéomes* ont été plusieurs fois notés. Les anneaux cartilagineux de la trachée sont fréquemment calcifiés, et même ossifiés, chez les sujets âgés et chez ceux qui présentent des lésions profondes de la muqueuse trachéenne. Parfois les cartilages ossifiés sont unis entre eux par une soudure de production nouvelle. Les tumeurs cartila-

(1) Krishaber, *Polype de la trachée*, rapport par de Saint-Germain (*Bulletin de la Société de chirurgie*, 3e série, t. III, p. 109 et 110, mars 1874).

(2) E. Bouchut, *De la suffocation par végétation de la trachée après la trachéotomie* (*Gaz. des hôpitaux*, 1874).

(3) Clark (Andrew), *Tumeur lymphatique de la trachée* (*British med. Journal*, 2e série, 1873).

gineuses et ossifiées de la trachée sont presque toujours sessiles, quelquefois très-nombreuses (1), placées au bord ou sur la surface interne des cerceaux cartilagineux.

J'ai observé un fait de tumeurs cartilagineuses, calcifiées en partie, chez un homme mort à l'hôpital Necker :

Homme, cinquante-huit ans, marchand des quatre saisons et buveur. Le larynx ne présente que les signes d'une inflammation chronique sans végétation, ni tumeur cartilagineuse ou osseuse.

La trachée fendue en arrière montre, outre les signes d'inflammation chronique, de petites nodosités (fig. 121). Une saillie ovale, soudant ensemble deux

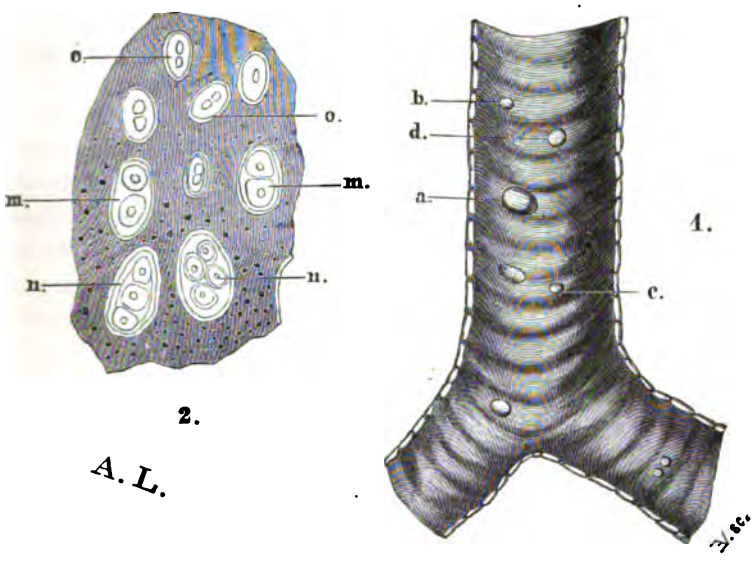

Fig. 121. — Trachée offrant à sa face interne de petites tumeurs cartilagineuses *.

cerceaux cartilagineux trachéens, est située un peu à gauche de la ligne médiane près de la petite tumeur arrondie *c*, et occupe la place du ligament intermédiaire.

(1) E. Lancereaux, *Traité d'anatomie pathologique*, t. I, p. 345, fig. 110, 1875.

* Fig. 121. — Enchondromes de la trachée et des bronches. 1, *a*, tumeur en saillie ovale ; au-dessus d'elle sont deux autres saillies plus petites, *b*, *d*, et une autre inférieure, *c*. 2, coupe d'une de ces petites tumeurs montrant une substance homogène parsemée de cellules cartilagineuses agrandies, ayant deux (*m*, *m*), et plusieurs noyaux (*n*, *n*); en haut, cellules cartilagineuses normales, à un ou deux noyaux, *o*, *o*; en bas, petits amas de sels calcaires. Grossissement, 300 diamètres.

La tuméfaction formant le relief le plus volumineux (fig. 121, 1, *a*) est presque de la grandeur d'une baie de sureau, ovale ; elle est placée sur un anneau cartilagineux ; sa base est sessile, elle adhère fortement, la muqueuse la recouvre, mais elle est amincie. Les autres saillies boutonneuses sont toutes moindres et au nombre de trois dans la trachée : deux supérieures (*b*, *d*), à cette première, et une autre inférieure (*c*). De plus deux autres saillies, ou petites tumeurs, se trouvent côte à côte dans la bronche droite, une dernière au milieu de l'origine de la bronche gauche, sur le cartilage anguleux, presque au point de la bifurcation de la trachée (fig. 121, 1).

L'examen de ces petites tumeurs montre qu'elles sont formées par un tissu dur, élastique, résistant à la coupe. Sur une tranche mince placée dans de l'acide picrique, on voit une masse homogène (fig. 121, 2) creusée de cavités et renfermant des cellules à double contour, pourvues de une ou plusieurs cellules, ces dernières ayant elles-mêmes un ou plusieurs noyaux. L'aspect de ces corpuscules ne laisse aucun doute sur le tissu qui les constitue et qui est du cartilage. En plusieurs endroits, il existe des points et des amas noirâtres et opaques, faisant effervescence avec les acides acétique, azotique ou chlorhydrique, et qui sont formés par des sels calcaires (fig. 121, 2).

Les *épithéliomes trachéens* ou les tumeurs cancéreuses de la trachée ne se sont pas primitivement développés dans ce conduit. Quand on observe des nodosités, ou des tumeurs ulcérées de cette nature, elles sont secondaires et liées à une néoplasie voisine et extérieure (1).

Dilatation et rétrécissements.

1. — Dilatation de la trachée.

Cette lésion a été peu étudiée ; on l'observe quelquefois chez les sujets qui ont été atteints de catarrhe pulmonaire chronique, il y a une dilatation hypertrophique qui ne nuisait pas à la respiration. Quand la dilatation morbide est très-marquée, le calibre de la trachée n'est plus égal : certains anneaux ont résisté et d'autres se sont dilatés, parfois irrégulièrement, de manière à former une courbe ovalaire ; ces anneaux ont perdu leur élasticité, ils sont affaiséss, déformés, amincis et présentent des dilatations et des resserrements ; la trachée a un aspect noueux. Ces faits sont très-rares chez l'homme, mais plus fréquents chez les chevaux poussifs.

La *trachéocèle*, ou goître aérien (Larrey), est constituée par la hernie de

(1) Oulmont, *Cancer de la trachée, compression du nerf récurrent droit* (*Bull. de la Société nat. de Paris*, 1875).

la membrane muqueuse de la trachée à travers les cerceaux cartilagineux ; elle a été indiquée par Larrey et décrite par Albers, Hasse et Rokitansky.

La tumeur était composée de deux lobes principaux, l'un fuyant à droite, l'autre à gauche. Il y avait eu hernie de la muqueuse à travers les anneaux ; la poche s'est agrandie peu à peu pour former une grosse tumeur aérienne, qui donnait les signes à l'auscultation d'une caverne pulmonaire, mais par la pression au niveau de l'insertion, les signes disparaissaient (1).

2. — Rétrécissement de la trachée ; Sténose trachéenne.

Le rétrécissement de la trachée peut être causé par l'inflammation soit aiguë soit chronique, par la présence de tumeurs internes, de corps étrangers ou par compression extérieure (2).

Le *rétrécissement trachéen par inflammation diphthérique* de la muqueuse n'est pas localisé à ce conduit ; le plus souvent, on peut presque dire toujours, il y a des fausses membranes dans les autres canaux laryngiens ou bronchiques. Cependant d'épaisses fausses membranes trachéales constituent un danger spécial quand on pratique la trachéotomie ; l'extrémité de la canule peut refouler en bas le produit couenneux, s'insinuer entre lui et la trachée. On essaye de désobstruer cette dernière, mais le corps que l'on introduit ne sert qu'à décoller la fausse membrane sans rétablir la communication avec les bronches ; il en résulte une cause de mort rapide (voyez page 426 et figure 117).

Le *rétrécissement syphilitique de la trachée* a été étudié avec soin. Sur 25 cas de rétrécissements syphilitiques des vois aériennes, Ulysse Trélat indique 7 cas où le rétrécissement siége sur les replis aryténo-épiglottiques, 10 dans le larynx et 5 dans la trachée.

Les rétrécissements trachéens sont d'autant plus fréquents que l'on se rapproche du larynx ; le siége le plus ordinaire est sur les premiers anneaux de la trachée.

Ce sont des lésions tertiaires ulcératives qui, en se cicatrisant, produisent des coarctations. Tantôt la hauteur des rétrécissements syphilitiques trachéens est de quelques millimètres, tantôt elle est de trois pouces.

Le degré de constriction est très-variable, depuis une simple diminution de calibre de la trachée, jusqu'à ne laisser passer qu'une plume de corbeau. Toutefois les malades, d'après U. Trélat, succomberaient plutôt à un

(1) Devalz, *Du trachéocèle ou hernie de la trachée* (*Gazette médicale de Paris*, p. 613, 1873).
(2) Civet, *Du rétrécissement de la trachée*, thèse de Montpellier, 1861.

spasme glottique qu'à un degré de constriction extrême. Les cerceaux situés au-dessous du rétrécissement, c'est-à-dire supérieurs dans l'ordre de la circulation aérienne, sont dilatés, souvent amincis et ont perdu leur élasticité.

Le *rétrécissement* de la trachée *par compression extérieure* peut être causé par des tumeurs solides, par l'hypertrophie de la glande thyroïde ou du thymus, des ganglions lymphatiques dégénérés, etc. Une cause remarquable et fréquente de rétrécissement par compression de la trachée et aussi de la bronche du côté gauche est l'anévrysme de la crosse aortique dans sa portion ascendante. La trachée est alors refoulée, comme aplatie et recourbée en arrière, à concavité antérieure.

WARTHINGTON, Medico-chir. Transactions, London, t. XXXV, p. 220, 1842. — CHARNAL, Quelques considérations sur les rétrécissements cicatriciels de la trachée consécutifs aux ulcérations de ce conduit, thèse de Paris, 1860. — BAUDRE, Du rétrécissement de la trachée-artère, thèse de Paris, 1865. — CYR, Anatomie pathologique des rétrécissements de la trachée, thèse de Paris, n° 299, 1866. — U. TRÉLAT, De la trachéotomie dans les lésions syphilitiques des voies respiratoires. (Gaz. hebdomadaire de méd. et de chirurgie, p. 276, 1869. — Bull. de l'Acad. de médecine et rapport d'Alph. Guérin, t. XXXIV, p. 190, 1869.) — THORNTON, Rétrécissement syphilitique de la trachée (The Lancet, 13 juin 1874). — WEIL, Fälle von Tracheo-und Bronchostenose (Deutsch. Arch. f. klinik med., t. XIV, p. 82, 1874). — LEE (Henry), Rétrécissement traumatique de la trachée (Med. Times and Gazette, 16 mai 1874). — BALZER, Deux observations de compression de la trachée par des tumeurs du corps thyroïde (Gazette des hôpitaux, 1874). — REY (Alfred), Étude sur la syphilis trachéale, thèse de Montpellier, 1874). — LÖRI (Ed.), Des sténoses de la trachée et du larynx (Pester med.-chir. Presse, t. XI, 1875). — REY (L.), Déformation de la trachée par les tumeurs du cou, thèse de Paris, 1875.

Perforations et fistules trachéennes.

Les *perforations* de la trachée surviennent à la suite de plaies ou par destruction d'un néoplasme, soit de dedans en dehors soit de dehors en dedans. Les *fistules* trachéennes peuvent résulter de la destruction de la muqueuse et de la perforation s'étendant jusqu'aux organes internes; les fistules sont alors œsophago-trachéennes, aortico-trachéennes ou trachéo-cutanées, etc.; la fistule peut s'étendre jusqu'à une cavité d'abcès péritrachéen, à un ganglion suppuré ou tuberculeux, et le trajet est souvent sinueux ou anfractueux.

Vices de conformation.

Le *manque total* de la trachée se voit seulement chez les monstres acéphales. La *communication* congénitale *avec l'œsophage*, et la *fistule trachéale cutanée* ont été décrites.

Le nombre moindre des cerceaux cartilagineux de la trachée, leur élargissement anormal par soudure sont peu importants. On a vu la trachée se divisant en trois troncs bronchiques au lieu de deux seulement. La largeur considérable et l'atrésie congénitale de la trachée sont rares.

Rossi (F.), Observationes de nonnullis monstruositatibus in internis humani corporis partibus (Memorie della Academie delle scienze di Torino, t. XXX, p. 168. Torino, 1826). — Fleischmann, De Chondrogen. asper. art., mit Abbildungen. Erlangen, 1820. — Dzondi, De fistula trach. congen. Halle, 1829. — H. Ewen, Case of transposition of the Aorta, Trachæa, and Œsophagus, etc. (Guy's Hospital Reports, oct. 1848, vol. V, p. 233). — Riecke, Journal fur Chir. und Augenh. Band IV, 1845. — Luschka, Archiv. fur phys. Heilkunde. Band VII, 1848. — Engel, Prag. Viertelj., 1850.

SECTION IV

BRONCHES

L'ensemble des bronches ressemble à un arbre renversé dont la trachée formerait le tronc et les petites bronches les racines; elles représentent réellement un système de canaux se subdivisant de plus en plus, d'une manière dichotomique, et se terminant aux ampoules pulmonaires.

Les altérations anatomiques des bronches sont presque toutes des lésions de canalisation.

Inflammations aiguës et chroniques des bronches.

1. — Bronchite aiguë simple, inflammation des grosses et moyennes bronches.

Quand l'inflammation de la muqueuse bronchique est aiguë et superficielle, limitée aux grosses bronches et ne dépassant pas les moyennes, on a une *endobronchite aiguë*, catarrhale, ordinairement sans danger, à moins de complications. J'ai vu chez un homme atteint de bronchite et succombant brusquement par rupture d'un petit anévrysme de la crosse aortique, dans sa portion descendante, les particularités suivantes :

Homme, trente-deux ans, entré pour une bronchite aiguë, double, avec râles ronflants des deux côtés de la poitrine, succombant à la rupture d'un petit anévrysme aortique.

La membrane muqueuse de la trachée, et des bronches surtout, est d'un rouge plus foncé que celle d'un autre sujet pris pour terme de comparaison. La rou-

geur ne disparaît pas par le lavage, elle est formée par des arborisations vasculaires bien visibles, quand on place sous l'eau la bronche ouverte. La muqueuse est plus épaisse, plus molle, recouverte d'une mucosité transparente, mais tenace; sur quelques points, il y a des dépôts grisâtres et jaunâtres, mais non adhérents, la muqueuse est intacte au-dessous. Point d'infiltration, ni d'épaississement sous-muqueux.

Les petites bronches sont très-perméables, avec une faible couche de mucus. Les poumons ne sont pas congestionnés fortement, ils n'ont aucune granulation tuberculeuse; les ganglions péribronchiques ne sont pas augmentés de volume.

Les mucosités bronchiques renferment un assez grand nombre de cellules prismatiques avec ou sans cils, surtout des leucocytes à noyaux et sans noyaux, plusieurs cellules sont très-granuleuses.

La bronchite simple, catarrhale, est la plus fréquente, à coup sûr, de toutes les phlegmasies des organes respiratoires.

L'expectoration très-rare du début est formée d'un mucus visqueux renfermant des cellules bronchiques desquamées, prismatiques, ciliées ou modifiées dans leur forme, et plus tard, des leucocytes donnant une teinte jaunâtre. Je reviendrai sur ces particularités en traitant des produits de l'expectoration.

On a admis que dans la bronchite aiguë la muqueuse est ramollie, hyperhémiée, parfois avec des ecchymoses, et devenue friable. Les glandules elles-mêmes seraient hyperhémiées, parfois suppurées et ulcérées (Seitz). Ces ulcérations à l'orifice des conduits glandulaires ressembleraient à celles du larynx. Je ne les ai point constatées.

La Roche. Essai sur le catarrhe pulmonaire aigu, in-8. Paris, 1802. — Laennec, Traité de l'auscultation médiate. Paris, 2e édit., t. I, 1826. — Reynaud (A.-C.), article Bronches (Dictionnaire en 30 volumes, t. VI, 1834). — Schnickel (V.), Expositio morborum membranæ mucosæ bronchiorum, in-4. Bonnæ, 1835. — Gairdner, On the pathol. Anatomy of bronchitis, etc. Edinburgh, 1850. — Charles Robin, Note sur les causes de l'indépendance de la bronchite par rapport à la pneumonie (Mémoires de la Société de biologie, 2e série, t V, p. 93, 1858). — Henri Gintrac, article Bronches (Nouveau Dictionnaire de médecine et de chirurgie pratiques, t. V, p. 571, 1866). — Barth, article Bronchite (Dictionnaire encyclopédique des sciences médicales, t. X, p. 731, 1869).

2. — Bronchite capillaire, inflammation des petites bronches.

Dans la bronchite atteignant les dernières ramifications des bronches, on trouve des lésions limitées à ces conduits ou atteignant les vésicules pulmonaires, de là un état complexe ou broncho-pneumonie. Le danger de cette dernière est très-grand et signalé par tous les pathologistes.

Femme, vingt-huit ans, succombant à une bronchite capillaire, trois semaines après un accouchement. Les poumons sont très-fortement congestionnés, lourds,

présentant l'apparence d'atélectasie ou d'état fœtal (voyez Poumons) sur un grand nombre de points. Ces poumons sont néanmoins insufflables et le déplissement des vésicules pulmonaires est obtenu.

Après avoir fendu les bronches avec soin jusque dans leurs divisions ultimes (au moyen de fins ciseaux, dont une des branches est émoussée à l'extrémité et terminée par un petit renflement), je trouve ces conduits remplis de mucosités rougeâtres et jaunâtres, spumeuses. La muqueuse des bronchioles est bien visible et rouge. En beaucoup de points, les parois sont contiguës et plusieurs petites bronches ont le conduit obturé, mais dans d'autres elles sont très-perméables et même plus grosses qu'à l'état normal; les lobules pulmonaires affaissés avant l'insufflation correspondaient aux bronchioles obturées.

Un mince fragment de petite bronche coupé en travers et placé dans la glycérine montre la muqueuse épaisse, les fibres conjonctives et élastiques écartées par une grande quantité de matière molle et de granulations. Les mucosités renfermées dans les bronchioles offrent des leucocytes et des cellules pavimenteuses déformées, à noyaux volumineux, plus un très-grand nombre de granulations moléculaires protéiques et d'autres d'aspect graisseux, réfractant fortement la lumière.

On trouve dans la bronchite capillaire un épaississement de la fine membrane muqueuse des bronchioles, avec multiplication d'éléments cellulaires, et de plus des amas épithéliaux, le tout empêchant l'air de pénétrer jusques aux alvéoles du poumon. Mais on remarque, et cela presque aussi souvent, une hyperhémie de la muqueuse, qui est recouverte de muco-pus, tandis que la lumière des conduits est réellement augmentée. Les plis longitudinaux formés par les saillies des fibres élastiques et musculaires bronchiques ont disparu; cette dilatation des radicules bronchiques et l'inertie des fibrilles musculaires se voit encore plus dans la broncho-pneumonie (voyez Poumon). Les glandules bronchiques sont elles-mêmes enflammées, remplies de leucocytes et les bronches de moyen volume ont un aspect granuleux. La bronchite capillaire se complique parfois de bronchite pseudo-membraneuse.

FALVEL (S.-A.), Recherches sur la bronchite capillaire, etc., thèse de Paris, 1840. — FOUCART (Alfred), De la bronchite capillaire, thèse de Paris, n° 168, 1842. — FRIEDLEBEN, Ueber Atelectasis Pulmonum (Archiv für physiologische Heilkunde, 1847). — RILLIET et BARTHEZ, Broncho-pneumonie vésiculaire chez les enfants (Gazette des hôpitaux, p. 453, 1851 et p. 207, 1852). — DECOURTEIX (T.), De la bronchite capillaire, thèse de Paris, n° 214, 1853.

3. — Bronchite diphthérique ou croup bronchique.

Dans cette forme de bronchite, la fausse membrane ou pseudhymène est comparable à celles du larynx produisant le vrai croup et à celles de la trachée (voy. p. 449 et fig. 120) dont j'ai donné un dessin. On trouve des

stratifications fibrino-corpusculaires, et les fausses membranes bronchiques sont rarement isolées, souvent elles coexistent avec d'autres concrétions plastiques des voies respiratoires ou du pharynx. Les pseudhymènes siégent dans les grosses et moyennes bronches; elles coïncident souvent avec de la congestion pulmonaire et avec des noyaux de bronchopneumonie.

Le vrai croup bronchique n'existe pas à l'état chronique.

4. — Bronchite pseudo-membraneuse, pseudhyménique, polypeuse, etc.

A. La *bronchite pseudo-membraneuse aiguë*, non *diphthérique*, ressemble beaucoup à la précédente, néanmoins les pseudhymènes sont plutôt

Fig. 122. — Fausse membrane bronchique, tubulée.

* Fig. 122. — A. Fausse membrane des bronches, tubulée et dichotomique, offrant des rides longitudinales. B, disposition fibrillaire des éléments constitutifs de cette fausse membrane, vus à un grossissement de 400 diamètres.

hémo-plastiques, compliquant parfois la pneumonie franche ; elles confinent à la fois à la bronchite diphthérique, à l'hémorrhagie bronchique, à la pneumonie fibrineuse.

Dans un cas, chez une femme atteinte de bronchite pseudo-membraneuse aiguë, ne présentant nulle part d'autres fausses membranes et qui a guéri, j'ai recueilli une fausse membrane ayant l'apparence de tuyaux cylindriques très-complets, canaliculés au centre, de diamètre décroissant (voyez fig. 122).

La partie externe de ces concrétions tubulées et ramifiées était plissée ou striée dans le sens de la longueur (fig. 122, A). Cette disposition, ainsi que la forme de tuyaux creux, moulés sur les bronches, était très-visible en faisant flotter dans l'eau ces fausses membranes expectorées.

La composition histologique était presque exclusivement fibrillaire avec de fines granulations protéiques et graisseuses (fig. 122, B).

Cette femme, qui est venue à plusieurs reprises à la consultation de l'hôpital Saint-Antoine après sa maladie première, n'a plus rendu de fausses membranes bronchiques.

Dans les cas où l'exsudat fibrineux de la pneumonie, qui est pour Biermer le croup alvéolaire, s'étend jusque dans les ramifications bronchiques, celles-ci sont oblitérées. Ces fausses membranes sont composées tantôt de sang coagulé et au-dessous l'épithéliun n'est pas altéré, il n'y a pas d'inflammation de la bronche (Gubler, Küss) ; tantôt la bronchite pseudo-membraneuse existe réellement et elle est une complication pneumonique (Barth).

B. La *bronchite pseudo-membraneuse chronique* est remarquable. Dans les autopsies, rarement pratiquées, on a trouvé la rougeur et l'épaississement de la muqueuse diminuant le calibre de la bronche. Les fausses membranes siégent de préférence dans les troisième et quatrième divisions bronchiques, mais on les a rencontrées dans la trachée ; il en résulte des productions arborescentes qui se prolongent jusque dans les alvéoles du poumon et qui sont rejetées à l'extérieur, tantôt sous forme de petits fragments, tantôt ayant 8 à 12 centimètres de long. Ces blocs sont blancs ou rosés, la surface présente des anfractuosités en rapport avec des saillies de la muqueuse, comme dans l'état aigu. La fausse membrane est feuilletée à la périphérie, formée de couches et de tractus membraneux au centre. Les fausses membranes qui proviennent des grosses bronches sont canaliculées, les autres constituent un cylindre plein.

Au point de vue histologique, j'ai montré (1) que, dans la forme chronique de la bronchite pseudo-membraneuse, les fausses membranes

(1) *Recherches cliniques et anatomiques sur les affections pseudo-membraneuses*, p. 96, 1861.

étaient formées par de la fibrine concrétée, tantôt par des masses ou blocs hémoplastiques, comme le voulait Laennec qui les appelait *polypes des bronches :* les masses hémoplastiques résultant d'une hémorrhagie pulmonaire suivie ou non d'hémoptysies. Dans ces deux cas, la fibrine y est en quantité et la matière amorphe plus abondante que dans l'exsudat diphthéritique.

Mais, dans certains cas, les fausses membranes de la bronchite chronique simple sont différentes et rappellent les concrétions muco-albumineuses. Grancher a vu que la masse centrale est formée par une substance demi-transparente, grenue, avec quelques leucocytes et des tractus de mucine, en aucun point on ne voit l'aspect réticulé de la fibrine. Sur une coupe, ayant durci dans l'alcool et colorée au picro-carminate, on trouve que la matière colorante s'est fixée tantôt sur des lames, tantôt sur des blocs irréguliers qui reproduisent les moules glandulaires. En résumé, il s'agirait là d'un produit muco-albumineux, tantôt rubané, tantôt en doigt de gant ou tubuleux.

Au contraire dans la fausse membrane diphthérique de la trachée et des bronches (voy. p. 449) la pseudhymène est composée de couches stratifiées, reliées et anastomosées entre elles, séparées par des couches de leucocytes et de cellules épithéliales modifiées; en un mot, il s'agit d'une matière fibrino-corpusculaire.

L'expectoration, dans les cas de bronchite chronique, n'offre pas toujours des fausses membranes faciles à voir; elles sont pelotonnées, il faut délayer les crachats dans l'eau. D'autres fois ce sont des rubans membraneux; dans un fait de Siredey, on trouvait des bandelettes de 2 à 6 centimètres, enroulées sur elles-mêmes, et ressemblant à des fragments de ténia. Quand il y a une hémoptysie concomitante, la fausse membrane passe inaperçue, si on néglige d'examiner avec un grand soin. Du reste, chez les malades atteints d'hémorrhagie bronchique, le caillot, s'il reste longtemps dans la bronche, se décolore et simule une fausse membrane; mais dans celles-ci il y a un aspect feuilleté qui manque dans les cas de caillot ancien. (Voyez Hémorrhagie des bronches.)

Louis (Ant.), Expectoration supposée des vaisseaux pulmonaires (revue des cas antérieurs). [Mémoires de l'Acad. de chirurgie, in-4, t. V, p. 539, 1774.] — Cazeaux, Bronchite couenneuse aiguë, etc. (Bull. de la Société anat. de Paris, p. 337, 1836). — Cane, Bronchite plastique, etc. (Gaz. méd. de Paris, p. 426, 1840). — Meerbeck, Concrétions bronchiques ramifiées (Gaz. hebdom., p. 263, 1847). — Lafilley, Bronchite pseudo-membraneuse (Bull. de la Soc. anat. de Paris, p. 332, 1847). — Puchelt, Heildelberger Annalen, Band XIII, p. 479, 1848. — Thierfelder (Th.), Bronchitis crouposa (Archiv für physiologische Heilkunde, 1854). — Peacock. Memoirs of the pathological Society of London (34 obs.), 1854. — Nicholl, Bronchite pseudo-membraneuse (The Lancet, 1855). — E. Leudet, De la bronchite pseudo-membraneuse (Gaz hebdomad. de méd. et de chir., 1855). — Durante, Bronchite pseudo-membraneuse (Bull. de la Soc. anat. de Paris, p. 42, 1859). — Michel Peter, Des lésions bronchiques et pulmonaires, et particulièrement de la bronchite pseudo-membraneuse dans le croup (Gaz. hebdomadaire, p. 468

1863). — GIRAUDET, De la bronchite plastique ou bronchite pseudo-membraneuse idiopathique (Gazette des hôpitaux, 1864). — TRIPONEL, De la bronchite plastique, thèse de Strasbourg, n° 898, 1866. — G. HOMOLLE, Bronchite pseudo-membraneuse chronique, tuberculisation pulmonaire (Bull. de la Société anat. de Paris, p. 542, 1875). — PAUL LUCAS-CHAMPIONNIÈRE, De la bronchite pseudo-membraneuse chronique, thèse de Paris, avec pl., 1876.

5. — Bronchite chronique.

La *bronchite chronique simple*, ordinairement limitée aux grosses et aux moyennes bronches, accompagne souvent les maladies du cœur ou du poumon ; elle est primitive ou secondaire. La muqueuse est épaissie dans son chorion, qui se transforme en tissu fibreux, d'où partent quelquefois des excroissances papillaires. On a vu le processus limité aux glandules : on remarque alors de petites saillies arrondies, formées par ces glandules remplies d'épithélium et de leucocytes. En pressant sur elles on fait sourdre une gouttelette puriforme ; quelquefois même il se produit un petit abcès glandulaire et à la suite une ulcération folliculeuse.

La muqueuse est violacée, grisâtre ou ardoisée, et sa surface est tapissée d'un mucus gélatiniforme (crachats perlés de Laennec), ou bien le liquide est muco-purulent (blennorrhée des bronches) ou encore il est séreux et abondant (bronchite pituiteuse).

Homme, soixante-douze ans, atteint de catarrhe pulmonaire chronique, mort à l'hôpital Necker. La muqueuse des bronches, qui ne sont pas dilatées, est épaissie, et d'une teinte rouge sombre, mais sur plusieurs endroits elle est ardoisée. L'épaisseur augmentée est double et même triple du volume ordinaire, la surface interne est inégale, grenue et en quelques points presque papilleuse. Les vaisseaux appréciables à l'œil nu sont dilatés, flexueux ; les petites glandes muqueuses saillantes donnent un aspect grenu à divers degrés de développement. La tenacité de la muqueuse est diminuée, elle est friable, le tissu sous-jacent est au contraire résistant. Le tissu sous-muqueux est épaissi, induré, tant au-dessus qu'au-dessous des cartilages bronchiques : il y a donc à la fois *endobronchite* et *péribronchite*. La couche musculaire intercartilagineuse des grosses bronches est épaissie et hypertrophiée.

En fendant toutes les bronches, je trouve que la muqueuse, qui était sur plusieurs endroits si épaissie, est sur d'autres au contraire amincie, exulcérée ou plutôt légèrement excoriée, et il existe de la péribronchite ayant amené une dilatation du conduit.

Le liquide remplissant les bronches a deux aspects principaux : il est grisâtre, tenace, avec de petits grumeaux, mais en d'autres endroits il forme une couche jaunâtre et puriforme. Aucune partie n'est sphacélée au-dessous du liquide.

Avec le microscope, sur des coupes fines, je trouve la muqueuse avec des fibres conjonctives et élastiques plus nombreuses, entourées de granulations protéiques

et de noyaux embryonnaires. Les vaisseaux sont très-dilatés. Les glandules ont un développement anormal.

Le cœur était gros avec dilatation des cavités droites.

On a décrit sous le nom de bronchite à exsudat interstitiel, ou avec inflammation parenchymateuse, diverses phlegmasies chroniques qui se montrent dans la tuberculose pulmonaire. La bronchite putride (Lasègue) sera étudiée avec la dilatation des bronches.

G. ANDRAL, Précis d'anatomie pathologique, t. II, p. 467, 1829. — JOLIOT (F.), De la bronchite chronique, thèse de Paris, 1851. — GREENHOW (E.), On chronic Bronchitis (The Lancet, t. I, p. 119, 1867). — BARTH, article Bronchite (Dict. encyclopédique des sciences médicales, t. X, p. 743, 1869).

6. — Bronchites diverses et spécifiques.

Les bronchites ne sont pas seulement aiguës ou chroniques, avec ou sans pseudo-membranes, elles peuvent encore dans certaines maladies présenter les particularités suivantes :

A l'autopsie d'un malade ayant succombé à un *érysipèle*, on a trouvé la trachée, les grosses et les moyennes bronches d'un rouge vif, coloration ne disparaissant ni par le raclage, ni le lavage (Labbé, J. Simon) (1). Le tissu cellulaire sous-muqueux était épaissi. Dans un autre cas, absence de sécrétion des canaux aériens, dont la muqueuse est brillante et comme vernissée; dans un dernier fait, il existait un exsudat muqueux blanchâtre.

Dans la *bronchite varioleuse*, les pustules sont molles, se réduisant en pulpe grise; au-dessous la muqueuse est d'un rouge sombre et excoriée. Autour des pustules le tissu est gonflé, couvert de muco-pus; après l'éruption succède l'ulcération parfois très-appréciable et persistante.

On trouve dans la *morve aiguë* de petites collections purulentes (Tardieu, Virchow, Cornil) siégeant dans le tissu sous-muqueux des bronches; ces collections de pus ont la forme de grains jaunâtres (voy. Morve nasale, p. 411).

La bronchite de la *coqueluche* n'est pas caractéristique. Avec des lésions d'inflammation catarrhale du larynx et de la trachée, on a constaté de la rougeur, un enduit provenant d'hypersécrétion muco-purulente et

(1) LABBÉ, *Bulletins de la Société anatomique de Paris*, p. 56, 1858. — SIMON (J.), *Bulletins de la Société méd. des hôpitaux de Paris*, p. 201, 1864.

visqueuse, dans les bronches de divers calibres. Il y a eu parfois de la bronchite capillaire et des productions pseudo-membraneuses; mais, je le répète, ces altérations n'ont pas de caractère pathognomonique.

Dans un cas de *pemphigus*, de Lignerolles a noté les lésions suivantes : la muqueuse de la trachée et des bronches est rouge, desquamée avec quelques ulcérations blanchâtres, superficielles et couvertes de sang (1).

Quant aux *altérations syphilitiques* des bronches, il est démontré qu'il peut exister des ulcérations et des cicatrices spécifiques amenant des rétrécissements très-marqués de ces canaux aériens.

Ulcérations bronchiques diverses; Perforation des bronches.

Les *ulcérations des bronches*, tantôt très-superficielles et catarrhales (Fauvel), tantôt petites, glandulaires et arrondies, résultent encore d'une inflammation suppurative de la muqueuse, accompagnant la pneumonie suppurée, la pyohémie, la morve, etc.

La fièvre typhoïde, la variole, la syphilis peuvent donner lieu aux ulcérations des bronches comme à celles du larynx et de la trachée. La tuberculose des bronches provoque constamment l'ulcération de ces conduits aériens.

Ces diverses causes et, de plus, les gangrènes bronchiques profondes, déterminent parfois des *perforations bronchiques* de dedans en dehors, tandis que les tumeurs anévrysmales, les néoplasmes, la suppuration des ganglions bronchiques, les abcès pulmonaires, les collections pleurales et autres peuvent déterminer des perforations de dehors en dedans. Les bronches dilatées et en contact, après atrophie du tissu pulmonaire, arrivent à communiquer entre elles après adhésion de leurs parois et par perforation de celles-ci.

Néoplasmes des bronches.

A. Les *papillomes* bronchiques ne sont pas assez saillants d'ordinaire pour constituer de véritables tumeurs. Une seule fois, j'ai vu un petit papillome renflé en massue, long de 2 millimètres, siégeant dans la grosse

(1) De Lignerolles, *Bulletins de la Société anatomique de Paris*, p. 209, 1866. — A. Castan, *Montpellier médical*, p. 483, 1874.

bronche droite. Il était formé de fibres lamineuses et élastiques, recouvert d'épithélium cylindrique.

B. *Enchondrome, ostéome.* — Les enchondromes des cartilages bronchiques, pareils à celui que j'ai décrit pour la trachée (p. 453), seront certainement observés dans les grosses bronches. Les ossifications véritables et surtout la calcification des cartilages bronchiques arrivant dans un âge très-avancé, ou bien chez l'adulte, au voisinage des ulcérations anciennes, ne sont pas très-rares. La calcification bronchique rend la bronche solide et ne pliant plus sous le doigt ; dans les conduits de moyen calibre, le tuyau arrondi forme une gouttière calcaire; les cerceaux cartilagineux résistants et épais sont en même temps déformés. La calcification peut aussi être disposée en pointes aiguës ; Cruveilhier a signalé l'ossification incomplète des anneaux cartilagineux occupant toutes les ramifications bronchiques et jusqu'aux petits noyaux cartilagineux qui se trouvent à la séparation des dernières divisions (1).

Des fragments de cartilages bronchiques altérés, nécrosés, ossifiés par irritation chronique, peuvent se détacher et tomber dans la cavité des bronches, où ils constituent une variété de corps étrangers.

C. *Lipomes.* — Un fait de ce genre a été noté par Rokitansky: il existait une tumeur formée dans le tissu cellulaire sous-muqueux et proéminant dans la grosse bronche gauche (2).

J'ai vu sur le corps d'une femme obèse, âgée de soixante-douze ans, morte d'hémorrhagie cérébrale, une petite tumeur du volume d'un grain de blé et située dans la grosse bronche droite en arrière. Cette production était sous-muqueuse, mais pénétrait entre les fibres musculaires bronchiques qu'elle écartait. Le microscope m'a fait reconnaître une grande quantité de cellules entièrement adipeuses, à noyau invisible, et d'autres cellules fusiformes, moins chargées de graisse et dans lesquelles le noyau était évident après l'action de l'éther et de la térébenthine.

Cette tumeur était mixte, mais en majeure partie lipomateuse ; les cellules du sarcome étaient en proportion très-faible.

D. L'*adénome* des bronches n'a point été décrit. J'ai une fois trouvé beaucoup de glandules de la trachée et des grosses bronches, tant à droite qu'à gauche, offrant un gonflement marqué et une multiplication des éléments cellulaires. Ces glandes produisaient de très-petites tuméfactions ou plutôt une légère saillie à la surface de la muqueuse ; sur plusieurs le goulot

(1) J. Cruveilhier, *Traité d'anatomie pathologique générale*, t. III, p. 383, 1856.

(2) C. Rokitansky, *Lehrbuch der pathologischen Anatomie*, Dritte Auflage, Band III, s. 25, 1861.

excréteur n'était pas libre, il était oblitéré. Dans ce cas il n'y avait pas encore de tumeur véritable, mais déjà perte de la fonction sécrétoire, multiplication et déformation considérable des cellules épithéliales, et tendance à la formation kystique. A un degré plus avancé, l'adénome se serait produit.

E. *Épithéliomes.* — L'épithéliome bronchique n'est pas primitif; il arrive dans les bronches par l'extension d'une tumeur de ce genre, médiastine ou ganglionnaire. J'ai vu dans les bronches des nodules, de la grosseur d'une lentille et ressemblant à l'épithéliome pleural granuliforme, constitués par de l'épithéliome médullaire, à grandes cellules et à noyaux volumineux.

F. *Tuberculose des bronches.* — Comme dans la trachée, j'ai mis souvent en évidence les granulations tuberculeuses dans les bronches, et celles-ci, placées sous l'épithélium dans le tissu de la muqueuse et le tissu cellulaire sous-muqueux, arrivent par régression à la caséification centrale et à l'ulcération.

A l'extrémité des bronches, près de l'alvéole pulmonaire, les bronchioles se remplissent à l'intérieur de cellules nouvelles qui forment un bouchon caséeux. Le tissu péribronchique renferme lui-même une grande quantité de cellules de nouvelle formation; la fonte de ces éléments produit une petite excavation tuberculeuse.

Hyperhémie, Hémorrhagie bronchiques.

L'*hyperhémie des bronches* est manifeste dans les inflammations catarrhales et dans toutes les affections étendues des voies respiratoires; elle est fréquente dans les maladies du cœur. Les pyrexies, les fièvres éruptives sont presque toutes accompagnées d'hyperhémie bronchique.

La rougeur de la muqueuse des bronches, son gonflement, la turgescence des vaisseaux capillaires sont caractéristiques, mais souvent peu appréciables après la mort. De plus, une couche de mucosités revêt la surface externe de la membrane hyperhémiée.

Les *hémorrhagies bronchiques* s'accompagnent d'ecchymoses interstitielles dans le scorbut, les pyrexies hémorrhagiques et dans l'asphyxie. Le sang épanché en petite quantité à la surface de la muqueuse est disposé en stries dans les produits sécrétés, ou sous forme de points et de taches. Avec le microscope, on trouve des globules rouges du sang et de la fibrine.

Le sang provenant des ulcérations des bronches, ou versé dans ces conduits par des altérations vasculaires et à la suite de perforation (rupture d'anévrysme, etc.) est contenu dans l'intérieur des grandes et petites bronches. Il en est de même pour le sang venant des poumons à la suite de fortes hémoptysies; alors le sang est coagulé ou liquide, parfois spumeux ou mélangé d'air, ou bien encore disposé en caillots ramifiés, etc. La muqueuse bronchique est débarrassée du sang par le lavage, quand ce sang provient de loin, et elle n'est qu'imbibée par la matière colorante. Les anciennes hémorrhagies interstitielles donnent au contraire par la suite une teinte foncée aux tissus de la muqueuse, teinte due au pigment qui provient d'extravasats sanguins effectués depuis longtemps.

Des malades ont rejeté dans les efforts de toux des concrétions sanguines véritables, plus ou moins grosses, épaisses, rouges ou décolorées. Ces concrétions hémoplastiques étaient désignées par Laennec sous le nom de *polypes des bronches*; c'est probablement à elles que se rattachent plusieurs faits rapportés par Galien, Tulpius et autres anciens auteurs (1).

Dilatation et rétrécissement des bronches.

1. — Dilatation des bronches; Bronchectasie.

La dilatation des bronches, limitée le plus souvent à un poumon ou unilatérale, est une des lésions remarquables des organes respiratoires. Quand les bronches ont été dilatées par suite d'une perte de l'élasticité des fibres musculaires, elles reviennent sur elles-mêmes; il n'en est plus ainsi après divers états chroniques, parmi lesquels prédominent la pneumonie et la pleurésie anciennes.

Le siége des dilatations bronchiques est plus fréquent à gauche qu'à droite et à la base qu'au sommet; un assez grand nombre de divisions bronchiques d'un lobe sont atteintes, rarement une seule division est affectée.

Les formes que présentent les dilatations bronchiques peuvent, comme l'indique Cruveilhier, être réduites à trois : 1° La *dilatation générale*, uniforme; 2° la *dilatation partielle*; 3° la *dilatation successive*, *multiple*, ayant lieu en plusieurs points sur une même division des bronches.

La *dilatation générale* occupe ordinairement un seul côté; les divisions bronchiques, fendues, offrent dans toute leur étendue un diamètre à peu

(1) A. Laboulbène, *Recherches cliniques et anatomiques sur les affections pseudo-membraneuses*, p. 93 et 518, 1861.

près uniforme, double, triple des dimensions normales, parfois même plus considérable. Les dilatations sont cylindriques ou cylindroïdes, terminées en cæcum, le tissu pulmonaire interposé se trouve comprimé et induré.

J'ai observé à l'hôpital Saint-Antoine un bel exemple de cette forme de dilatation cylindroïde des bronches :

Homme, dix-sept ans, ayant eu une pleurésie gauche, non ponctionnée et suivie d'un retrait marqué de cette partie du thorax. Les poumons étant enlevés, je trouve que celui du côté gauche est beaucoup plus petit que le droit, réduit au tiers de son volume, dur et résistant sous le doigt. Les plèvres costale et pulmonaire étaient adhérentes sur plusieurs points et il a fallu beaucoup de soins pour détacher le poumon

Après avoir fendu la grosse bronche et suivi ses divisions, je constate que tous

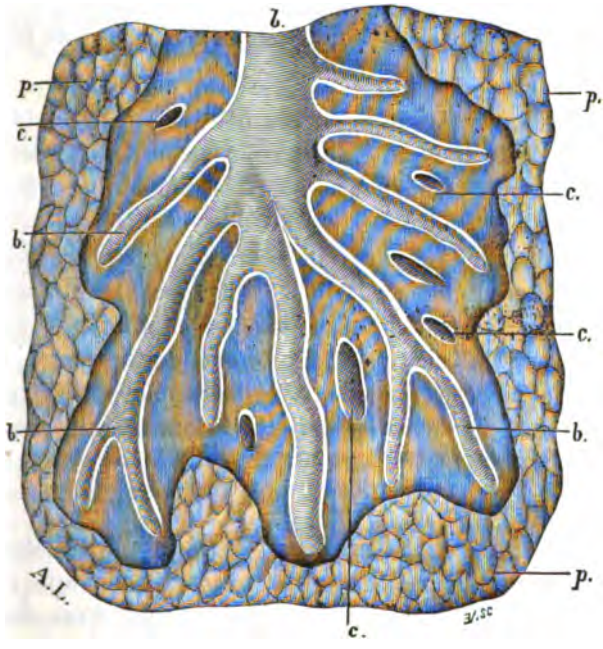

Fig. 123. — Dilatation générale, uniforme et cylindrique des bronches *.

ces canaux sont dilatés jusqu'aux dernières divisions, qui sont terminées en ampoule ainsi que l'indique le dessin (voyez figure 123).

* Fig. 123. — Coupe d'un poumon gauche, montrant une dilatation cylindrique des bronches. *b, b, b, b*, bronches ouvertes et suivies presque auprès de la périphérie; *c, c, c*, coupe de bronches dilatées, au milieu d'un tissu pulmonaire induré, résistant au doigt; *p, p*, poumon revenu sur lui-même.

Toutes les dilatations sont uniformes, aucune d'elles n'est latérale, ni arrondie ou ovalaire. La muqueuse des bronches est d'un rouge sombre, un peu grenue ; la section des canaux (fig. 123, *c*, *c*, *c*), fait voir que les tissus propres de la bronche sont épaissis et qu'il existe de la péribronchite. Le tissu pulmonaire est induré, résistant, sans aucune trace de tubercules.

Le microscope montre à la surface de la muqueuse des cellules d'épithélium cylindrique ; le tissu propre de la muqueuse et les parties sous-jacentes sont parsemés de cellules et de noyaux embryo-plastiques de nouvelle formation. Les fibres élastiques sont reconnaissables en quelques endroits seulement et après l'action de l'acide acétique. Les fibres musculaires sont difficiles à mettre en évidence, mais elles existent sur plusieurs points. Les culs-de-sac bronchiques sont revêtus de leur muqueuse et ne sont point ulcérés.

Le tissu pulmonaire condensé est constitué par des fibres de tissu lamineux fibrillaire et par d'autres de tissu conjonctif en voie de développement. Les alvéoles pulmonaires ont disparu; on ne les aperçoit pas sur des coupes du poumon. Une grande quantité de pigment noirâtre est interposée le long des fibres conjonctives et surtout autour des vaisseaux qui ont des parois épaissies.

Le poumon droit n'offre point de dilatation bronchique, ni de tubercules.

La *dilatation partielle* des bronches peut être cylindroïde ou ampullaire. Cette forme de dilatation, qui occupe parfois le sommet du poumon, était confondue avant Laennec avec les excavations tuberculeuses. Dans la dilatation partielle cylindroïde, une division bronchique se renfle d'une manière uniforme sur une partie de sa longueur, en présentant l'hypertrophie des fibres musculaires. Dans la dilatation partielle ampullaire, le renflement, variant du volume d'un pois à celui d'un œuf de poule, peut communiquer avec plusieurs tuyaux bronchiques. Quand la dilatation occupe toute la circonférence de la bronche, elle est circonférentielle : mais, si elle existe sur un des points et non sur tout le conduit, elle est latérale.

La *dilatation successive*, ou *multiple*, offre plusieurs dilatations ovoïdes ou arrondies, placées sur le trajet d'un tuyau bronchique ; les portions dilatées sont précédées et suivies de bronches d'un diamètre ordinaire : dilatation en chapelet (Elliotson), ou dilatation moniliforme (Cruveilhier).

La dilatation ampullaire ou sacciforme est parfois unique et considérable. D'autres fois plusieurs dilatations ampullaires sont en communication les unes et les autres : le poumon ressemble à une masse creusée de cavités alvéolaires. D'autres fois la bronche dilatée est oblitérée et suivie d'une cavité kystique (voyez Oblitération des bronches).

Dans un cas présenté par Barth à la Société anatomique (1), le poumon gauche adhérait dans toute son étendue à l'aide d'une membrane organisée, très-épaisse, (néo-membrane). Le poumon était dans sa presque totalité converti en un vaste réseau d'ampoules qui communiquaient les unes avec les autres. Le tissu du poumon était complétement atrophié, et ce qui restait de ce tissu était induré. Le poumon, tout à fait perdu pour la respiration, n'était plus qu'un vaste réservoir de mucosités. La communication des ampoules, les unes avec les autres, suppose qu'une adhérence s'était établie entre les surfaces contiguës de ces ampoules et qu'une perforation avait eu lieu.

Quand les dilatations ampullaires ou sacciformes siégent à la périphérie du poumon, la plèvre est épaissie, et il faut distinguer avec soin ces kystes résultant de l'oblitération bronchique des espaces pleuraux ou loges pleurales qui restent après la pleurésie chronique. La surface interne des dilatations est tapissée par une muqueuse bronchique s'étendant directement de la bronche elle-même dans la partie dilatée.

Quand les dilatations bronchiques latérales sont nombreuses, on en trouve qui ne sont constituées que par la muqueuse faisant saillie en dehors des tuniques bronchiques :

Vieillard affecté de catarrhe chronique, expectorant tous les matins une énorme quantité de mucus puriforme. La dilatation bronchique était limitée aux extrémités des diverses divisions des bronches. C'étaient des ampoules en cul-de-sac qui s'ouvraient dans la bronche par un petit orifice; indépendamment de ces ampoules terminales, il y avait des ampoules latérales, qui naissaient par un pédicule étroit d'un point de la circonférence de la bronche. Trois, quatre, cinq ampoules naissaient à côté les unes des autres et il m'a semblé qu'il y avait éraillement des tuyaux bronchiques et que les ampoules étaient constituées par la membrane muqueuse toute seule, faisant hernie à travers les fibres charnues circulaires. Ces dernières fibres étaient d'ailleurs hypertrophiées, un peu saillantes, groupées et comme tassées en faisceaux irréguliers, laissant entre eux de petits espaces losangiques où s'engageait la muqueuse : c'était l'élément de l'ampoule formé par la hernie de cette membrane. Il résulte de cette disposition qu'il existe deux espèces de dilatation bronchique ampullaire : l'une constituée par toute l'épaisseur de la bronche, l'autre constituée par la membrane muqueuse toute seule, formant une espèce de hernie tuniquaire. (2).

La muqueuse bronchique tantôt amincie, tantôt hypertrophiée dans les dilatations bronchiques ampullaires anciennes, est alors devenue épaisse, il existe une endobronchite considérable : la surface est grenue, très-vascularisée, souvent avec de petites papilles saillantes. Mais, quand

(1) J. Cruveilhier, *Traité d'anatomie pathologique générale*, t. II, p. 879, 1852.
(2) J. Cruveilhier, *Traité d'anatomie pathologique générale*, t. II, p. 881, 1852.

la production du muco-pus ou du liquide catarrhal purulent est très-forte, l'épithélium bronchique se détache et il en résulte une exulcération ou même une ulcération. De plus, l'inflammation atteignant tous les tissus de la bronche et même la périphérie (endo- et péribronchites chroniques), le pus séjournant dans la dilatation du conduit y acquiert une odeur repoussante ; enfin, dans les dilatations anciennes ulcérées, la muqueuse est remplacée par une couche grisâtre, bourgeonnante, mortifiée en partie et l'expectoration prend une extrême fétidité, une odeur gangréneuse. Cette gangrène superficielle est curable, et analogue à la surface bourgeonnante d'une plaie exposée.

Les bronches dilatées peuvent, par adhérence de certains points, rester isolées et à l'état de kystes avec conservation de leur muqueuse. D'autres fois, les parois s'imprègnent de sels calcaires ; on a vu aussi des bronches dilatées, perdues dans un tissu pulmonaire sclérosé, et remplies par une masse purulente épaisse, semblable à du mastic. Le revêtement muqueux qui est conservé, ou bien la paroi bronchique reconnaissable, font apprécier la dilatation bronchique dans ces cas difficiles.

L'expectoration provenant des dilatations bronchiques est jaune, abondante, parfois fétide, peu adhérente et assez fluide. Les globules purulents sont chargés de granulations graisseuses, parfois de matières grasses cristallisées en aiguilles (margarine). Le pus se dissout assez facilement dans l'eau, la portion opaque et cristallisée allant au fond.

On a constaté, mais rarement, l'expectoration sanguinolente dans la simple dilatation bronchique ; elle est incontestable, quoique infiniment plus rare que dans la tuberculose. Le sang rendu est fluide, noirâtre, ordinairement non spumeux.

LAENNEC, Traité de l'auscultation, t. I, 2e édit. Paris, 1826. — G. ANDRAL, Précis d'anatomie pathologique, t. II, p. 498, 1829. — Clinique médicale, 4e édit., t. III, p. 187-201, 1840. — BENNET, Dilatation des bronches (Bulletins de la Société anatomique de Paris, 1841). — FAUVEL (S.-A.), Mémoires de la Société médicale d'observation, t. II, p. 433, 1844. — J. CRUVEILHIER, Traité d'anatomie pathologique générale, t. II, p. 874, 1852. — BARTH, De la dilatation des bronches (Bulletins de la Société anatomique de Paris, p. 52, 1852). — Bull. de la Société médicale des hôpitaux, 1851 ; Gaz. hebdom., p. 370, 1856. — Union médicale, 1859 et 1861. — BARTH, Recherches sur la dilatation des bronches (Mémoires de la Société médicale d'observation, t. III, p. 470, 1856. — GOMBAULT (U.), Étude sur l'anatomie pathologique, etc., de la dilatation des bronches, thèse de Paris, n° 148, 1858. — BIERMER, Zur Theorie und Anatomie der Bronchienerweiterung (Virchow's Archiv fur pathol. Anatomie, Band XIX, p. 94, 241, 1860). — LANCEREAUX, Dilatation moniliforme d'un grand nombre d'extrémités bronchiques (Bulletins de la Société anatomique, p. 92, 1861). — CAZALIS (E.-A.), Considérations sur la formation des dilatations bronchiques, thèse de Paris, 1862. — LUYS, État anatomique du poumon dans la dilatation des bronches (Archives gén. de méd., 5e série, t. XX, p. 735, 1862). — T. GRAINGER STEWART, On dilatation of the Bronchi, or Bronchectasis (Edinburgh med. Journal, t. XIII, p. 39, 1867). — GESLIN, De la dilatation des bronches, thèse de Paris, n° 3, 1869. — BLACHEZ, Dictionnaire encyclop. des sciences médicales, t X, p. 691, 1869.

2. — Rétrécissement ; Oblitération des bronches.

Le rétrécissement des bronches (*bronchosténosie*) peut résulter, comme celui de la trachée, de causes agissant de dedans en dehors (ulcérations, surtout syphilitiques, néoplasmes, corps étrangers), ou de celles qui viennent du dehors par compression de ganglions bronchiques ou de tumeurs. Le rétrécissement qui tend à obturer une bronche laisse derrière lui une portion qui devient kystique et dont j'ai déjà parlé (voyez p. 472).

L'oblitération bronchique (*bronchiatrésie*) porte tantôt sur de grosses divisions, tantôt sur de simples ramuscules (1).

Corps étrangers et parasites des bronches.

Les corps étrangers bronchiques, dont j'ai donné un aperçu en parlant des corps étrangers des voies aériennes (p. 448), ne sont pas les seuls qu'on rencontre dans les bronches ; il y a encore des *concrétions bronchiques*, ou *broncholithes*, qui se forment dans les bronches oblitérées ou dans les dilatations de ces conduits. Les concrétions proprement dites sont composées de sels de chaux et de magnésie, d'oxyde de fer, de matières grasses unies à du mucus.

J'ai observé à l'Hôtel-Dieu un corps étranger qui avait occasionné un pneumo-thorax chez une jeune femme (2). Burdel a communiqué récemment à l'Académie de médecine un fait curieux de corps étranger bronchique (3).

Les corps étrangers bronchiques peuvent se former : 1° dans l'intérieur des bronches, cela est incontestable ; 2° ou bien, ils résultent d'un point de la paroi cartilagineuse nécrosée, calcifiée ou ossifiée ; 3° enfin, ils proviennent du dehors, et c'est le cas le plus fréquent. Les masses tuberculeuses, les ganglions bronchiques peuvent perforer les bronches de dehors en dedans et tomber dans la cavité bronchique. Il en est de même des points calcifiés ou ossifiés du poumon (4).

(1) Reynaud (A.-C.), *Mémoire sur l'oblitération des bronches* (*Mémoires de l'Académie de médecine*, t. IV, p. 117-167 avec cinq planches, Paris, 1835).

(2) Leclère (C.), *Des perforations du poumon, etc.*, thèse de Paris, 1863 et *Mémoires de la Société de biologie*, 3e série. t. IV, p. 296, pl. 2, 1863.

(3) Burdel, *Calcul bronchique produisant des effets de fièvre intermittente* (*Bulletins de l'Acad. de médecine*, 2e série, t. V, p. 446, 1876).

(4) Blachez, article *Bronchiques* (calculs et concrétions) (*Dictionnaire encyclopédique des sciences médicales*, t. X, p. 714 et 721, 1869). — A. Sander, *Ueber Concremente in den Luftwegen* (*Deutsch. Archiv für klin. Med.*, vol. XVI, p. 370, 1875).

Les *parasites* des bronches peuvent être animaux ou végétaux. Aucun ver nématoïde ne se trouve habituellement dans l'arbre aérien chez l'homme ; les échinocoques n'y parviennent que par perforation. Les parasites végétaux ont été assez fréquemment observés ; R. Virchow a réuni la plupart de ces faits sous le nom de *bronchomycosis* (1) ; ils appartiennent surtout aux genres *aspergillus mucor*, *oïdium*, etc. On les trouve moins fréquemment dans les bronches dilatées, que dans les cavernes pulmonaires.

SECTION V

POUMONS

Les parties supérieures des voies respiratoires, fosses nasales, larynx, trachée et bronches, servent de passage pour l'entrée de l'air inspiré et pour l'expulsion de l'air expiré. Les poumons, par leur structure spéciale, ont des lésions à part occupant seulement les alvéoles, étendues parfois aux dernières ramifications brouchiques ; ces lésions ont pour effet de rendre difficile ou impossible l'échange gazeux qui se produit dans le parenchyme pulmonaire.

Inflammations diverses du poumon ; Pneumonies.

L'inflammation du parenchyme pulmonaire prend le nom de pneumonie ; les lésions caractéristiques sont variées et leurs modalités nombreuses. Au milieu de toutes ces formes prédominent plusieurs types : 1° la pneumonie lobaire, franche, ou fibrineuse, suivie d'abcès du poumon ; 2° la pneumonie lobulaire, broncho-pneumonie ou pneumonie catarrhale ; 3° la pneumonie interstitielle. La pneumonie dite caséeuse n'est pas distincte de la tuberculose.

1. — Pneumonie lobaire, fibrineuse ; Pneumonie franche.

La *pneumonie aiguë*, *fibrineuse*, *lobaire*, *franche*, présente comme caractère anatomo-pathologique : une inflammation étendue à un lobe en-

(1) Ch. Robin, *Histoire nat. des végétaux parasites qui croissent sur l'homme et sur les animaux vivants*, p. 515, 1853. — R. Virchow, *Beiträge zur Lehre von den beim Menschen vorkommenden pflanzichen Parasiten* (*Archiv fur path. Anat. und Physiol*,. t. IX, p. 557, pl. IV, 1856. — A. Laboulbène, *Dict. encyclopédique des sciences médicales*, t. VI, p. 578, 1867. — P. Fürbringer, *Beobachtunge über Lungenmycose beim Menschen* (*Arcbiv für pathol. Anat. und Physiol.*, Band LXVI, p. 330, avec une planche et bibliogr., 1876).

tier, ou à une grande partie du poumon, avec exsudat nettement fibrineux. Les fibrilles de la fibrine coagulée englobent des éléments cellulaires dans la cavité des alvéoles.

Depuis Laennec, on admet généralement trois degrés dans la pneumonie franche lobaire : 1° l'engouement inflammatoire ; 2° l'hépatisation rouge ; 3° l'hépatisation grise ou infiltration purulente.

L'*engouement*, premier degré anatomique de la pneumonie aiguë franche ayant duré vingt-quatre à quarante-huit heures, offre une congestion ou hyperhémie considérable. A l'œil nu, le poumon engoué présente une couleur violacée, rouge brun ou lie de vin ; sous la palpation il crépite moins ; il est insufflable, mais plus dur, plus compacte, avec moins d'élasticité : il est aussi plus friable, le doigt y pénètre facilement ; placé dans l'eau il surnage encore. Sur la coupe, on fait sourdre un liquide sanguinolent, trouble, spumeux ; une faible friabilité ne différencie pas sûrement l'engouement inflammatoire de l'engouement cadavérique. Au microscope les capillaires des alvéoles sont distendus par le sang, flexueux et variqueux ; les cellules épithéliales des vésicules sont devenues sphériques et gonflées, leur protoplasme est granuleux, avec deux ou trois noyaux ; on y voit encore de nombreux leucocytes et des hématies.

Dans l'*hépatisation rouge*, deuxième degré de la pneumonie fibrineuse, appelé aussi induration rouge, et durant de trois à cinq jours, le poumon est volumineux, la surface porte l'empreinte des côtes. Il ne s'affaisse pas après l'ouverture du thorax ; le parenchyme est dur, compacte, mais en même temps plus friable ; il ne crépite plus, il ne peut être insufflé. Plongé dans l'eau il gagne le fond du vase.

Homme, quarante-trois ans, mort par rupture anévrysmale au septième jour d'une pneumonie. Le poumon droit présente, dans plus de la moitié de sa hauteur, sur tout le lobe inférieur et moyen, une induration rouge généralisée. Le poumon est épaissi, induré, ne revenant pas sur lui-même, et portant l'empreinte des côtes sur la face externe ; il n'a pu être insufflé ; le tissu plus compacte est cependant friable, car le doigt pénètre facilement dans l'intérieur en déchirant le parenchyme devenu à la fois plus dur et plus cassant. La coupe est granitée, rappelant l'aspect des deux substances admises jadis dans le foie ; cette coupe ne laisse rien suinter des alvéoles. Le poumon ne crépite pas sous les doigts, il va nettement au fond de l'eau.

La surface déchirée est grenue, aspect venant des moules de fibrine coagulée qui remplissent les alvéoles ; à la loupe on reconnaît la section des vaisseaux et des bronchioles. J'enlève assez facilement par le raclage, et mieux avec une épingle, les coagulations qui n'ont qu'une adhérence peu forte. La plèvre viscérale est dépolie et recouverte d'un enduit glutineux. Au microscope, sur des préparations

fraîches, avec des fragments enlevés par les ciseaux courbes sur le plat, je trouve les parois alvéolaires à l'état presque normal, à part la turgescence des vaisseaux, mais l'intérieur est rempli d'une substance fibrino-corpusculaire. Les fibrilles de la fibrine sont nettement apercevables, elles disparaissent par l'action de l'acide acétique ; les corpuscules de pus et les globules rouges du sang sont très-distincts. En résumé, la masse exsudée dans les alvéoles est formée par de la fibrine coagulée dont les mailles contiennent un grand nombre de leucocytes divers, des globules rouges du sang, plus des cellules épithéliales modifiées, granuleuses.

Les dernières ramifications bronchiques renferment une matière visqueuse et des coagula fibrineux, non adhérents et pleins. Ces concrétions existent dans les crachats visqueux, adhérents au vase, briquetés et semblables à de la marmelade d'abricots, crachats rendus par le malade et qu'il me reste à décrire.

Les crachats étaient formés de cellules épithéliales provenant des petites bronches, pavimenteuses, quelques autres cylindriques provenant des moyennes bronches, des concrétions signalées plus haut, et de globules rouges et blancs du sang, leucocytes de diverses variétés, plusieurs à granulations multiples, avec ou sans noyaux apercevables.

Le poumon, dans l'hépatisation rouge, est d'une teinte rouge foncé et, sur la coupe, celle-ci présente des nuances de rouge et de brun qui

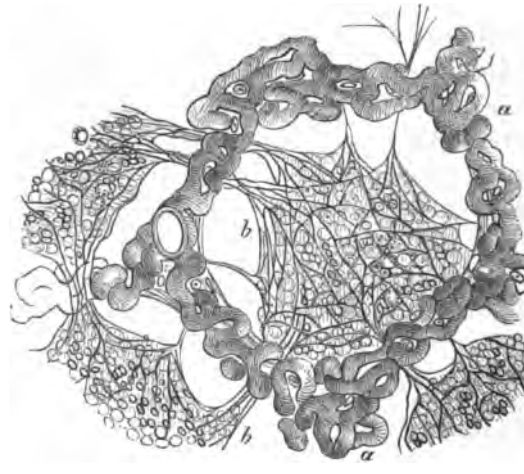

FIG. 124. — Pneumonie franche, fibrineuse, récente *.

la font ressembler à certains granits. Le poumon est parfois gorgé de sang, mais si on lave la surface, elle devient gris-jaunâtre. Le trait caractéris-

* FIG. 124. — Coupe du poumon dans la pneumonie fibrineuse récente. *a*, *a*, vaisseaux très-dilatés et flexueux des cloisons interalvéolaires; *b*, *b*, exsudat fibrino-corpusculaire. Grossissement, 300 diamètres (E. Rindfleisch, *Histologie*).

tique est fourni par les granulations rouges et dures, contenues dans les alvéoles, larges d'un millimètre à un millimètre et demi, et qui sont rouges à cause du mélange de fibrine et d'hématies, granulations qui apparaissent quand on déchire le poumon : ces granulations sont les infundibula et les alvéoles remplis de fibrines. La couleur, la dureté et l'aspect granuleux, ont réellement une ressemblance avec le tissu du foie, d'où le nom d'hépatisation qui a été donné à cet état anatomique.

Au microscope, on voit dans les alvéoles la fibrine à l'état fibrillaire (figure 124), englobant des corpuscules nombreux, des leucocytes, des cellules épithéliales variées de grandeur et de forme, qui distendent ces mêmes alvéoles. L'exsudat apparaît à l'œil nu sous la forme de petites masses d'un gris-jaunâtre, oblongues, un peu aplaties : elles sont dues à une exsudation dans les infundibula et les alvéoles. Les bronchioles elles-mêmes contiennent un liquide visqueux et de jeunes éléments : c'est ce liquide qui, expulsé, donne l'expectoration visqueuse et rougeâtre si caractéristique.

Au microscope, on rencontre les alvéoles et les extrémités bronchiques gorgées de fibrine qui englobe des cellules pavimenteuses, des hématies, des leucocytes, avec un plasma grenu : le tout peut s'enlever par le raclage et fournit un moule exact des infundibula et des alvéoles pulmonaires (voyez figure 125). Le crachat est constitué par les cellules épithéliales, par des filaments plus ou moins ramifiés de fibrine, des leucocytes et des hématies ; c'est la proportion de ces derniers et leurs altérations qui donnent des couleurs variées aux crachats pneumoniques.

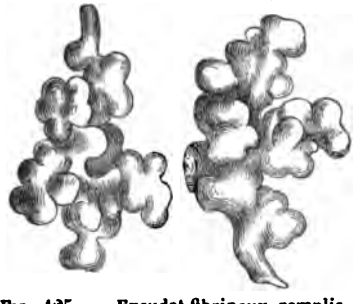

Fig. 125. — Exsudat fibrineux, remplissant les cavités terminales broncho-pulmonaires et moulé sur elles *.

Si l'hépatisation s'arrête, l'exsudat alvéolaire tombe en dégénérescence granulo-graisseuse (figure 126), il se réduit en une sorte d'émulsion, puis il est en partie résorbé par les vaisseaux et les lymphatiques, en partie rejeté par l'expectoration. Si la pneumonie continue avec activité, le troisième degré d'induration, ou infiltration purulente, se produit.

Dans l'*hépatisation*, ou *induration grise* ou *purulente*, *ramollissement gris* ou *infiltration purulente*, troisième degré de la pneumonie franche

* Fig. 125. — Exsudat fibrineux des cavités alvéolaires, obtenu en raclant la surface d'un poumon hépatisé et offrant le moulage plein de ces cavités. Grossissement 30 diamètres (E. Rindfleisch).

aiguë, le poumon conserve son volume accru, son imperméabilité, son état granulé ; de plus, le tissu est encore plus friable, en certains points la moindre pression le réduit en pulpe grisâtre. La surface de section est d'un jaune paille, et couverte de pus grisâtre ou jaunâtre ; les granu-

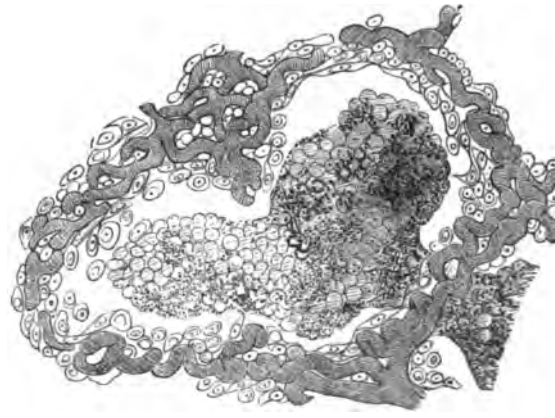

FIG. 126. — Pneumonie franche, fibrineuse, à la période de fonte de l'exsudat *.

lations interalvéolaires sont moins apercevables que dans l'hépatisation rouge. La friabilité du poumon dans l'hépatisation grise résulte à la fois de l'exsudat et des parois devenues amincies sur les extrémités bronchopulmonaires.

Femme, soixante-quinze ans, très-affaiblie par des privations, succombant à une pneumonie suppurée, avec crachats jaunâtres et d'autres couleur jus de pruneaux. La cavité thoracique étant ouverte, le poumon droit montre, dans les deux tiers supérieurs, une teinte jaunâtre, une induration et une friabilité très-marquées. Toute la partie supérieure et moyenne offre l'apparence d'une masse présentant une coloration d'un gris jaunâtre, recouverte sur la plèvre de pseudo-membranes récentes. La coupe du poumon est assez lisse et la déchirure n'a pas une apparence granitée très-marquée ; il y a de plus des cavités puriformes, le pus est épais, grisâtre, mais brun en d'autres endroits par suite du mélange de pus et de sang. Sur la coupe, je ne puis enlever facilement des coagulations fibrineuses, ni en trouver beaucoup par le raclage, l'exsudat a suppuré, il est peu grumeleux. La partie inférieure du poumon offre de l'induration rouge et de l'engouement. Il y a donc à la fois sur ce poumon les trois degrés d'inflammation pneumonique.

* FIG. 126. — Coupe d'un alvéole pulmonaire, à la période de fonte de l'exsudat dans la pneumonie fibrineuse. On voit les vaisseaux dilatés et flexueux, le dépôt fibrino-corpusculaire central se désagrégeant et les cellules épithéliales des parois. Grossissement, 300 diamètres (E. Rindfleisch).

L'examen à l'état frais, et surtout sur des pièces durcies dans le liquide de Müller, me fait reconnaître les altérations suivantes : alvéoles remplies de fibrine reconnaissable sur certains points, granuleuse et dissociée sur la plupart des alvéoles, leucocytes extrêmement abondants, hématies reconnaissables, granulations protéiques et graisseuses répandues dans l'alvéole entre les éléments anatomiques, cloisons alvéolaires plutôt amincies qu'épaissies, et renfermant de ces granulations ainsi que les terminaisons bronchiques. Sérosité purulente collectée dans quelques points du poumon par destruction des alvéoles, même sérosité et globules rouges du sang dans les bronches.

Le pus, collecté en foyers plus ou moins étendus, à la suite du troisième degré de la pneumonie fibrineuse, donne lieu à des abcès pulmonaires bien plus rares qu'on ne pourrait le supposer. Ces collections purulentes siégent ordinairement sous la plèvre (neuf fois sur onze, d'après Grisolle). La séreuse est amincie ou au contraire épaissie, d'autres fois perforée, d'où la formation tantôt d'une pleurésie purulente avec pneumo-thorax, tantôt d'une fistule externe, s'il y a des adhérences pleurales. Le siége ordinaire des abcès est dans le lobe supérieur; la cavité mesure de 5 à 18 centimètres, elle est le plus souvent anfractueuse, à parois indurées ou infiltrées de pus, quelquefois gangrenées, ou enfin tapissées par une fausse membrane. Le contenu est du pus phlegmoneux inodore, rosé, mais fétide s'il y a gangrène : l'abcès se forme parce qu'il y a destruction des cloisons alvéolaires et interalvéolaires, d'où les anfractuosités de la paroi.

Avec de l'attention, on ne saurait confondre ces collections purulentes pulmonaires avec les abcès perforants et migrateurs, venant des reins, du foie, etc., ouverts dans les poumons, car il existe toujours un foyer primitif purulent; il est également facile de les différencier avec les tubercules ramollis, les bronches dilatées, ou enfin avec des pleurésies purulentes interlobaires. Les abcès pulmonaires ont pour caractéristique d'être formés par la destruction des cloisons alvéolaires et interlobulaires : le pus remplit une cavité anfractueuse, de grandeur variable suivant que plusieurs infundibula, ou un plus grand nombre de lobules, sont atteints et communiquent entre eux. Quand l'abcès est en communication avec une bronche, il s'ouvre dans sa cavité et se vide au dehors; on a alors une vomique.

Les lésions de la pneumonie franche qui viennent d'être décrites sont plus ou moins étendues; elles peuvent occuper tout un poumon, ce qui est rare, ou un seul lobe. A tous les âges, le poumon droit est plus souvent atteint que le gauche (dans le rapport de onze fois à six, suivant Grisolle); le lobe inférieur est plus souvent lésé que le supérieur. Enfin les deux poumons sont très-rarement pris en même temps (pneumonie double

d'emblée), j'ai constaté et indiqué dans la thèse d'un de mes élèves (1) que dans les cas de pneumonie double l'un des poumons est toujours pris après l'autre.

Les lésions concomitantes de la pneumonie aiguë sont nombreuses. La pleurésie aiguë a lieu chez l'adulte trente-trois fois sur trente-cinq; mais souvent chez l'enfant et chez le vieillard, la plèvre est tomenteuse et chagrinée; une fausse membrane la revêt et peut être enlevée assez facilement. Il est rare qu'il y ait un épanchement liquide abondant. Quand la phlegmasie pleuro-pulmonaire est très-forte, la surface du lobe est attaquée, érodée en quelque sorte et on a ainsi une *pneumonie disséquante*.

Les vaisseaux lymphatiques du poumon sont très-souvent atteints dans la pneumonie, sinon constamment. D'après Cornil et Ranvier, ces vaisseaux contiennent de la fibrine, des leucocytes, des hématies; pour les lymphatiques profonds, il est presque impossible de décider si on voit sur les coupes durcies une alvéole ou une cavité lymphatique; mais la lumière des vaisseaux lymphatiques superficiels est reconnaissable, le vaisseau est rempli d'éléments cellulaires, le tissu conjonctif sous-pleural est épaissi, tant par l'exsudat liquide que par les leucocytes situés dans les mailles. Les ganglions bronchiques sont gonflés, rouges et ramollis, quelquefois suppurés.

Les caillots renfermés dans les cavités du cœur, sur les cadavres des pneumoniques, sont denses, fibrineux, souvent décolorés. Pendant la vie la fibrine augmente dans le sang; elle arrive à 7 et à 12 millièmes en moyenne, l'albumine du sérum est moins considérable quand la maladie se prolonge. D'après Quinquaud, l'hémoglobine va en diminuant jusqu'à la convalescence; elle arrive à 90 et jusqu'à 96 pour 1000 centimètres cubes de sang, puis elle reste stationnaire, et enfin augmente avec la réparation de l'organisme.

LAENNEC, Traité de l'auscultation médiate, t. I, 4e édit., Paris, 1836. — ANDRAL (G.), Traité d'anatomie pathologique, t. II, p. 506, 1829, et Clinique médicale, t. III, 4e édit. — CHOMEL, article Pneumonie (Dictionnaire en 30 volumes. t. XXV, p. 146, 1842. — GENDRIN, Histoire anatomique des inflammations, Paris, 1826, t. II, p. 298. — GRISOLLE, Traité de la pneumonie, 1841, 2e édit., p. 186. — J. CRUVEILHIER, Anatomie pathol. du corps humain, liv. XXIX, pl. 5. — H. LEBERT, Physiologie pathologique, Paris, 1845, t. I, p. 127. — Traité d'anat. path. gén. et spéciales, t. I, p. 643, pl. 81-82, 86-88. — LAFARGE, De la pneumonie double, thèse de Paris, 1848. — A. GUBLER, Concrétions ramifiées fibrineuses trouvées dans les crachats des malades atteints de pneumonie lobaire (Compte rendu des séances de la Société de biologie, 2e série, t. II, p. 61, 1855). — P. CADIOT, De la pneumonie fibrineuse, thèse de Paris, n° 111, 1855. — FŒRSTER (A.), Handbuch der pathologischen Anatomie, Zweite Auflage, Band II, p. 224, 1863. — G. SERVAIN, Des abcès du poumon dans la pneumonie, thèse de Paris, n° 104.

(1) T.-A. MONTHUS, *Essai sur la pneumonie double*, thèse de Paris, 1868.

1869. — Renou, Des concrétions fibrineuses des bronches dans la pneumonie, thèse de Paris, n° 304, 1872. — E. Rindfleisch, Traité d'histologie pathologique, trad. Gross, p. 434, 1873. — V. Cornil, Leçons sur l'anatomie pathologique et les signes fournis par l'auscultation dans les maladies du poumon, in-8, 1874. — Cornil et Ranvier, Manuel d'histologie pathologique, 3e partie, p. 692, 1876.

2. — Pneumonie lobulaire; Broncho-pneumonie; Pneumonie catarrhale.

La *pneumonie lobulaire*, ou *catarrhale*, diffère de la pneumonie lobaire par la multiplicité des lésions qui siégent ordinairement dans les deux poumons. Les altérations sont multiples et variables; on peut rencontrer en effet dans la broncho-pneumonie catarrhale : 1° des noyaux lobulaires pneumoniques ; 2° des inflammations de la terminaison des bronches ; 3° de l'atélectasie pulmonaire ; parfois de l'œdème, de l'emphysème et de la pleurésie.

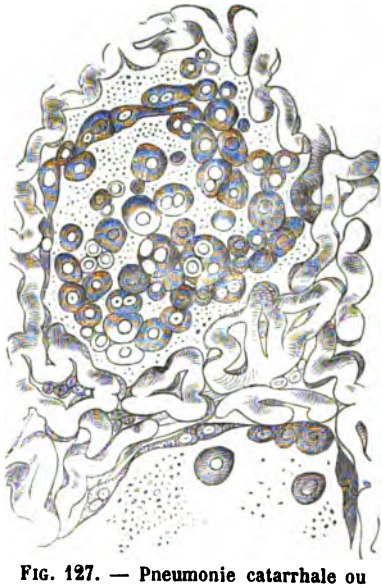

Fig. 127. — Pneumonie catarrhale ou broncho-pneumonie *.

Les lésions des poumons consistent en des noyaux d'induration du volume d'un pois, d'une petite noix et même plus, disséminés des deux côtés du thorax, multiples par conséquent. Une congestion très-forte des artérioles, des veinules et des capillaires produit la réplétion plus ou moins complète des vésicules pulmonaires. Du côté des bronches, la phlegmasie s'étend non-seulement aux bronchioles, mais elle existe parfois jusque dans la trachée ; les vaisseaux capillaires sont hyperhémiés, congestionnés, distendus par le sang, et les parois muqueuses sont partout épaissies.

Si l'on compare les lésions histologiques à celles de la pneumonie lobaire ou fibrineuse, on trouve que dans la broncho-pneumonie, ou pneumonie catarrhale, les alvéoles ne sont pas remplies par de la fibrine concrétée mais par des éléments épithéliaux, des leucocytes et de la sérosité plasmatique exsudée des vaisseaux (fig. 127). Ce sont les mêmes éléments qu'on retrouve dans l'expectoration.

* Fig. 127. — Pneumonie catarrhale; coupe d'une cavité alvéolaire et de la partie voisine d'une autre cavité. Les capillaires des cloisons sont flexueux et gonflés par le sang. Les cavités des alvéoles sont remplies de cellules épithéliales provenant des parois et de leucocytes. Grossissement 300 diamètres (E. Rindfleisch, *Histologie pathologique*).

Femme, soixante-quatre ans, succombant au dixième jour d'une broncho-pneumonie. Les deux poumons sont congestionnés, rougeâtres, plus résistants au toucher qu'à l'état normal, moins nettement crépitants, infiltrés de liquide, avec des noyaux d'induration à la surface et dans la profondeur, bien appréciables et d'une teinte grisâtre ou jaunâtre, tranchant sur la coloration générale des organes pulmonaires. Ces noyaux, de la grosseur d'une noisette environ, sont plus abondants dans les deux lobes inférieurs, sur les bords, et ils sont nombreux sur les bords antérieurs des deux côtés.

Les noyaux indurés ont une apparence légèrement mamelonnée, ce qui rend les bords des poumons bosselés. Sur d'autres points, les lobules, examinés sous l'eau, offrent des granulations petites comme des grains de millet et jaunâtres, semblables à des dépôts tuberculeux. Un des poumons est insufflé et les parties indurées laissent pénétrer l'air dans les lobules.

La surface des deux poumons au niveau des points les plus indurés est dépolie, il y a un état rugueux de la plèvre viscérale.

A la coupe du poumon non insufflé, il s'écoule un liquide séreux assez épais, assez spumeux, mais sur les points indurés il n'y a point de liquide mêlé d'air. Les noyaux séparés du tissu périphérique et plongés dans l'eau vont au fond, tandis que le reste du tissu pulmonaire surnage. Les parties insufflées de l'autre poumon surnagent finalement, après avoir d'abord été au-dessous du niveau de l'eau.

Sur des fragments très-minces enlevés avec les ciseaux sur les points indurés, je constate que les alvéoles renferment un grand nombre d'éléments corpusculaires : cellules épithéliales vésiculeuses, à noyau parfois peu apparent, granuleuses, d'autres grandes cellules avec des vacuoles, des leucocytes nombreux, granuleux, dits corps granuleux de Gluge, des globules rouges du sang. Dans les petits points jaunâtres qui, piqués avec la pointe du scalpel, se vident en laissant suinter une gouttelette puriforme, le liquide montre des globules de pus à noyaux multiples, d'autres sans noyaux, d'autres très-grands et granuleux.

Quelques jours après, en examinant des sections faites sur des pièces durcies dans l'acide picrique et dans l'alcool, je trouve que les alvéoles pulmonaires ne sont pas hypertrophiées, les vaisseaux des parois sont très-distendus; des cellules nombreuses épithéliales, des leucocytes, des granulations protéiques, et même quelques rares filaments fibrineux remplissent les alvéoles.

Sur un point où se trouvait une petite collection jaunâtre, sous forme de granulation faisant saillie sous la plèvre, une coupe transversale montre que les cloisons de plusieurs infundibula et des alvéoles ont été détruites comme dans l'emphysème, et que le pus est collecté dans tout le lobule. Le contenu est formé de leucocytes, il y a eu là une petite pneumonie vésiculaire suppurée.

Dans les bronches, les plis de la muqueuse sont effacés et sur plusieurs il en résulte une augmentation de calibre. D'autres sont au contraire bouchés par un coagulum visqueux. Les glandules sont saillantes. La coupe montre que tous les tissus bronchiques sont plus épais, il en résulte une endo- et une péri-bronchite.

Sur les pièces durcies précitées, j'ai bien vu les cellules bronchiques des petites bronches, devenues vésiculeuses ; le coagulum est formé de ces cellules et d'un bouchon renfermant des leucocytes et une matière fibrillaire.

Le processus des altérations pulmonaires dans la pneumonie lobaire catarrhale est le suivant : dans un premier degré, on remarque de la congestion phlegmasique visible à l'œil nu. Les poumons sont hyperhémiés, rougeâtres, ne s'affaissant pas après l'ouverture de la poitrine, peu crépitants, souvent emphysémateux ; sur certains points de la surface et sur la section, on voit des noyaux ou des plaques où la congestion est plus intense. A ce niveau le liquide qui en sort est rouge, trouble, peu aéré ; la séparation du tissu malade et du tissu sain est peu nette. Au microscope, dans le liquide trouble, on rencontre déjà de nombreux leucocytes et, sur une coupe durcie, on retrouve ces mêmes éléments placés dans les alvéoles.

A un degré plus avancé, ou d'exsudation, les alvéoles sont remplies d'un liquide épais et d'éléments cellulaires qui ont remplacé l'air ; toutefois, contrairement à ce qui arrive à cette période dans la pneumonie fibrineuse, ici l'insufflation peut faire pénétrer de l'air dans les vésicules malades, ce qui rend au poumon une apparence presque normale. La coloration rougeâtre a diminué par suite de l'exsudat ou du transsudat inflammatoire, les noyaux d'induration apparaissent nettement par des teintes jaunâtres ou grisâtres sur le fond de congestion phériphérique. Parfois la broncho-pneumonie a l'apparence vésiculaire et des granulations jaunes : c'est alors la pneumonie vésiculaire (Rilliet et Barthez), à grains jaunes de Fauvel, les vacuoles de Legendre et Bailly. Dans ces cas, on aperçoit des granulations pâles, jaunâtres, du volume d'un grain de millet ; on dirait des tubercules jaunes, mais en les piquant à l'aide d'une aiguille, on en fait sourdre du muco-pus, tandis que les tubercules sont solides. Avec la pneumonie catarrhale, les infundibula et les alvéoles pulmonaires sont distendus par du liquide purulent, et les cloisons alvéolaires peuvent être en partie détruites.

Le troisième degré arrive quand la résolution ou la période régressive de la pneumonie catarrhale a lieu. Alors les leucocytes deviennent très-granuleux, leur forme est irrégulière, ils se désagrégent et constituent une émulsion granulo-graisseuse, qui est en partie expectorée, tandis que le reste est absorbé par les voies lymphatiques et sanguines. Les cellules épithéliales desquamées dans les alvéoles sont éliminées, et ensuite il s'en produit de nouvelles qui tapissent les parois vésiculaires.

Les *abcès métastatiques du poumon* se montrent avec le processus de la pneumonie catarrhale ; ils commencent par de petits noyaux congestifs

de la grosseur d'une tête d'épingle et ordinairement sous-pleuraux. Puis, le centre devient jaunâtre et une gouttelette de pus s'est formée, augmentant de plus en plus au fur et à mesure que l'abcès métastatique s'accroît par destruction des cloisons alvéolaires, par fusion des cavités et des infundibula. Bientôt l'abcès est lobulaire et la plèvre est enflammée au-dessus de lui. Les noyaux de pneumonie catarrhale abcédée, constituant les abcès métastatiques, peuvent être isolés ou confluents et, dans ce dernier cas, on voit une collection purulente sinuée et lobulaire. De plus, si les capillaires sanguins sont obstrués, la partie abcédée est mortifiée; sa masse constitue un dépôt blanchâtre et caséeux, dont le pourtour est très-vasculaire et offre même de petites hémorrhagies.

On s'assure, avec le microscope et sur des pièces durcies, que les abcès métastatiques sont formés au début par des cellules épithéliales gonflées, desquamées, remplissant les alvéoles, ainsi que par de nombreux globules de pus et des globules rouges du sang. Les vaisseaux des parois sont turgescents.

La suppuration est due au grand nombre des leucocytes purulents et à la destruction des cloisons inter-alvéolaires. Quand les petits abcès sont caséeux, les alvéoles sont remplies de débris de cellules, de granulations, de gouttelettes de graisse ou de cristaux d'acide gras; les vaisseaux eux-mêmes sont peu reconnaissables. Les fibres élastiques ont résisté et cloisonnent encore certaines parties, tandis que les alvéoles adjacentes aux portions caséeuses sont atteintes de pneumonie catarrhale aiguë et d'œdème.

Les abcès métastatiques apparaissent dans l'infection purulente ou la pyémie, l'endocardite ulcéreuse, les fièvres puerpérale et typhoïde, la variole maligne, etc. La pathogénie de ces abcès est difficile à saisir. Sont-ils dus à des embolies capillaires, résultant du transport de microphytes ou de ferments figurés? Ces questions ne peuvent encore être définitivement résolues.

L'*atélectasie pulmonaire*, ou collapsus, ou état fœtal, ou affaissement pulmonaire, est une lésion qu'on rencontre surtout dans la broncho-pneumonie. On la voit aussi dans la bronchite capillaire, dans la pleurésie avec épanchement soit aigu, soit chronique, et avec les tumeurs qui compriment le poumon. L'atélectasie pulmonaire est caractérisée par l'absence absolue de l'air dans les vésicules pulmonaires et elle est accompagnée d'une congestion légère des vaisseaux du poumon.

A l'œil nu, on trouve l'atélectasie à la périphérie des poumons, au niveau des bords, et disséminée par places; le tissu pulmonaire paraît déprimé, d'une teinte foncée ou noirâtre. Par la palpation, le tissu malade semble charnu, sans crépitation, résistant sous le doigt, d'une

couleur rouge, violacée; la coupe est lisse, sèche et même coriace. Cet aspect, qui ressemble beaucoup à l'état du poumon du fœtus qui n'a pas encore respiré, lui a valu son nom d'état fœtal.

Sur des coupes minces, vues au microscope, les alvéoles sont vides d'air, leurs parois sont en contact, par suite de l'affaissement pulmonaire, et dans ces vésicules il y a seulement un peu de liquide épais tenant en suspension quelques grandes cellules arrondies, à protoplasma granuleux.

On a expliqué la production de l'atélectasie, ou état fœtal, dans la broncho-pneumonie par l'obstruction d'un rameau bronchique rempli de mucus épaissi : l'inspiration est alors trop faible pour faire pénétrer l'air extérieur, mais l'expiration produite par l'élasticité pulmonaire chasse l'air emprisonné derrière le mucus : l'atélectasie se forme ainsi peu à peu.

Lorsque l'état fœtal est déterminé par une compression, par exemple celle qui résulte d'un épanchement pleural, le poumon est aplati et comme la plèvre est épaissie, elle lui forme une coque l'empêchant de se distendre par l'insufflation (voyez Plèvre). Dans ces cas la compression s'est exercée de dehors en dedans, en chassant l'air contenu dans le poumon comprimé. Les interprétations pour la production de l'atélectasie ont varié avec les auteurs : il est évident qu'il n'y a pas vice congénital, ni défaut de dilatation des lobes après la naissance. Le rôle majeur est dévolu à la congestion et aux altérations déjà signalées.

L'emphysème, l'œdème pulmonaires, sont des complications fréquentes de la broncho-pneumonie. Les ganglions bronchiques sont moins souvent enflammés que dans la pneumonie franche; parfois cependant ils sont gros et violacés. Les abcès sont rares, et ne dépassent guère le volume d'une grosse noisette, renfermant du pus épais, de couleur verdâtre. La gangrène existe surtout dans les broncho-pneumonies secondaires.

Je dois faire remarquer, en terminant, que la broncho-pneumonie, la pneumonie catarrhale, primitive chez les enfants et les vieillards, est ordinairement secondaire chez l'adulte, survenant dans le cours de la rougeole, de la fièvre typhoïde, des maladies infectieuses, de la tuberculose où elle a des allures spéciales (voyez Tuberculose pulmonaire).

Chez les nouveau-nés et parfois chez le vieillard, aux deux extrêmes de la vie, on voit la broncho-pneumonie envahissant un ou plusieurs lobes : les lobules sont enflammés séparément, ils forment à la périphérie des cônes isolés ou diffus, réunis ou confluents, à base extérieure; la pneumonie catarrhale est lobaire par l'étendue, mais lobulaire par les lésions, et les poumons sont insufflables. Dans les maladies cardiaques, la pneu-

monie catarrhale est accompagnée de congestion violente et parfois d'infarctus pulmonaire.

L'expectoration est rarement sanguinolente, mais épaisse, peu aérée, puriforme.

LÉGER, Essai sur la pneumonie des enfants, thèse de Paris, n° 46, 1823. — J. CRUVEILHIER, Archiv. gén. de médecine, t. IV, p. 169-171, 1824. — LANOIX, Pneumonie des enfants comparée à celle des vieillards, thèse de Paris, 1825. — JŒRG, De morbo pulmonum organico ex respiratione neonatorum imperfecta orto, Lipsiæ, 1832. — BURNET, Mémoire sur la pneumonie lobulaire (Journal hebdomad., t. XII, p. 129 et 197, 1833). — DE LA BERGE, Recherches sur la pneumonie lobulaire (Journal hebdomadaire, t. II et III, 1834). — GERHARD, De la pneumonie chez les enfants (Dublin Journal, 1835. — RUFZ, Recherches sur la pneumonie des enfants (Journal des connaissances méd.-chir., 1835). — HOURMANN ET DECHAMBRE, Recherches pour servir à l'histoire des maladies des vieillards (Archiv. générales de médecine, t. X, p. 269, 1836). — J. CRUVEILHIER, Anatomie pathologique du corps humain, liv. XL, pl. IV. — SEIFERT, Die Bronchiopneumonie der Neugeboren und Säuglinge, Berlin, 1837. — LEGENDRE ET BAILLY, Nouvelles recherches sur quelques maladies du poumon chez les enfants (Archiv. gén. de méd., t. IV, p. 56, 1844). — MONNERET ET FLEURY, Compendium de méd. pratique, t. VII, p. 101 et 113, 1846. — RILLIET ET BARTHEZ, Traité des maladies des enfants, 2e édit., t. I, p. 390, 1853. — DURAND-FARDEL, Traité des maladies des vieillards, Paris, 1854. — A. VULPIAN, Des pneumonies secondaires, thèse d'agrégation, Paris, 1860. — SOREL (A.), De la broncho-pneumonie chez les enfants, thèse de Paris, 1864. — VINCENT, Des différentes formes de la grippe, thèse de Paris, n° 221, 1867. — E. LANCEREAUX, Atlas d'anatomie pathologique, texte, p. 279, 1871. — CORNIL ET RANVIER, Manuel d'histologie pathologique, 3e partie, p. 690, 1876.

3. — Pneumonies interstitielles; Scléroses pulmonaires.

Les lésions de la pneumonie interstitielle, toujours chronique, ne sont pas constamment identiques; elles varient suivant les causes productrices, cependant elles ont un fond commun : c'est une multiplication des éléments des cloisons alvéolaires, qui deviennent fibreuses. De là, un épaississement avec induration du tissu conjonctif pulmonaire anormal, pigmenté, gris ardoisé ou noirâtre.

La pneumonie interstitielle est rarement généralisée à un lobe ou à plusieurs; elle est le plus souvent partielle. Dans le premier cas, l'induration générale tient à une pneumonie aiguë passée à l'état chronique, ce qui est fort rare, et plus souvent à la pénétration par les bronches de poussières minérales ou végétales déposées dans le parenchyme. Dans le second cas, la pneumonie interstitielle localisée résulte de la tuberculose et de dépôts tuberculeux, elle entoure les bronches ectasiées, les excavations pulmonaires, les abcès guéris, les corps étrangers, etc.

La pneumonie lobaire se termine très-rarement par l'état chronique. On en a décrit trois formes : les hépatisations rouge, grise et jaune (1); toutefois il faut s'entendre sur ces dénominations, car ce ne sont point des

(1) J. M. CHARCOT, *De la pneumonie chronique*, thèse d'agrégation, 1860.

états anatomiques qui se succèdent comme dans la pneumonie aiguë, mais simplement trois aspects n'ayant aucun rapport de succession. La couleur rouge tient au sang épanché dans les alvéoles ; la couleur grise ou jaune à l'altération graisseuse des éléments.

Le volume du poumon est plutôt diminué qu'augmenté, le tissu est dur, ne crépite plus et résiste à une pression forte. La surface de section est souvent sèche ou peu humide, d'une couleur grise violacée, ou cendrée, ou jaunâtre. L'état granulé est peu visible.

Dans certains cas, au centre des portions indurées, on trouve des enduits ramollis, ulcérés, constituant des excavations vides ou remplies d'un liquide ichoreux, mais sans tuberculisation. Lorsque l'altération siége à la surface du poumon, on trouve des épaississements fibreux de la plèvre.

Sur des coupes vues au microscope, il est facile de constater que les cloisons inter-alvéolaires sont épaissies par des noyaux et des fibres de nouvelle formation. Presque toujours, il existe du pigment noirâtre dans les cloisons alvéolaires ; on trouve dans leur intérieur des corpuscules lymphatiques, quelquefois des hématies, de grosses cellules arrondies renfermant des granulations graisseuses et pigmentaires.

Dans les maladies du cœur, par suite de la répétition des poussées congestives, les éléments du tissu lamineux alvéolaire se multiplient : il en résulte des fibrilles nouvelles avec un épaississement, un aspect fibreux des cloisons inter-alvéolaires. Au microscope, on reconnaît du tissu fibreux disposé comme pour les travées normales, mais très-épaissi : les alvéoles ont disparu par points, leur cavité ayant été envahie par suite de l'augmentation du volume des parois. De plus, on trouve de nombreuses granulations pigmentaires autour des vaisseaux alvéolaires.

Il est fréquent de voir, dans les hôpitaux de vieillards, une *induration* ou *sclérose ardoisée des poumons*. A côté de l'endurcissement scléreux, on remarque tantôt des vestiges d'infarctus, d'abcès anciens qui indiquent l'origine de la pneumonie chronique, tantôt des cavités à contenu caséeux ou crétacé. D'autres fois, ce sont des kystes arrondis ou cylindriques, ayant la forme d'une bronche dilatée, quelquefois même il y a continuité directe. D'une manière générale, le tissu est dur, noir, élastique, ne crépitant plus ; la surface est calleuse, d'apparence cicatricielle, et la plèvre est le siége d'anciennes adhérences. Sur la coupe, on voit des cloisons épaissies, parfois calcifiées ou avec des masses ossifiées avec ostéoplastes ; les vésicules sont accolées, mais quelquefois elles sont dilatées, emphysémateuses et entourées de tissu fibreux.

La *pneumoconiose anthracosique* ou *anthracosis* est une pneumonie interstitielle qu'on trouve chez les ouvriers exerçant les professions de mineurs, de mouleurs en cuivre, etc., et occasionnée par les poussières charbonneuses. Les particules végétales du charbon engendrent d'abord la phlegmasie catarrhale des bronches, puis la pneumoconiose proprement dite, et finalement il survient des ulcérations avec cavernes pulmonaires. La lésion siége dans les deux poumons ; par la palpation, on sent des portions indurées, d'une consistance de caoutchouc et d'un noir intense. Sur la coupe, on voit des noyaux durs, dont le volume varie depuis une tête d'épingle jusqu'à celui d'une pomme d'api ; ils présentent une surface unie, couleur noir d'ébène, parfois brillante, ou avec des marbrures. Le doigt, passé sur la section, est taché en noir ; le raclage ramène un liquide foncé ; le contenu bronchique est formé également par du mucopus noirâtre.

Plus tard, les noyaux indurés se ramollissent au centre, s'ulcèrent; il en résulte des cavernes ressemblant à celles de la phthisie pulmonaire; autour de ces cavernes existe un tissu noir, induré, et le liquide purulent est également noirâtre; les bronches qui y confinent sont souvent aplaties, quelquefois même les parois sont adhérentes. On ne trouve aucune granulation tuberculeuse, et l'infiltration de cette matière noire est dissé-

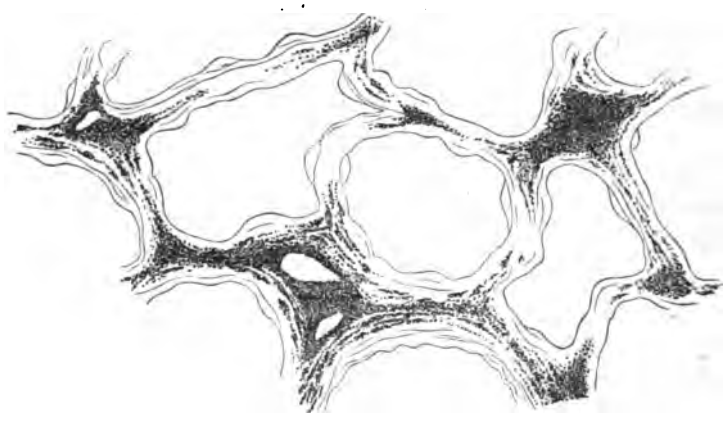

FIG. 128. — Anthracosis pulmonaire par dépôt de poussière de charbon *.

minée dans les lobules pulmonaires. A côté d'un lobule non pigmenté, on en voit un autre noirâtre, de là un aspect particulier; souvent aussi les poumons sont emphysémateux. La surface pulmonaire au niveau des endroits atteints présente des sortes de cicatrices, résultat de la condensation et de la rétraction de la pneumonie scléreuse.

* FIG. 128. — Poussière de charbon déposée au milieu du poumon dans les cloisons alvéolaires, chez les malades atteints d'anthracosis. Grossissement 300 diamètres (E. Rindfleisch).

Au microscope, on voit dans les alvéoles des cellules arrondies de $0^{mm},009$ à $9^{mm},010 = 9$ à $10\ \mu$, contenant des granulations noires ; ces cellules nagent dans un liquide offrant aussi des granulations arrondies ou inégales, et constituées par de la poussière de charbon, qui a pénétré dans les voies respiratoires. Ces grains, d'après Traube, ne peuvent pénétrer l'épithélium à cils vibratiles des bronches, mais ils se trouvent jusque dans les alvéoles après desquamation phlegmasique ; ils s'insinuent dans les cloisons alvéolaires (fig. 128), ou bien ils sont rejetés dans les crachats. On constate de plus qu'ils passent dans la circulation lymphatique, car on trouve les ganglions bronchiques noirâtres et augmentés de volume, parfois même les ganglions du mésentère sont également teintés en noir dans l'intérieur.

Les cloisons alvéolaires sont épaissies, et le long des vaisseaux dans leur gaîne externe, on voit des amas allongés de poussière noire, entre les fibres lamineuses ou dans les cellules. Les bronches qui correspondent aux noyaux pneumoniques sont souvent oblitérées par une desquamation épithéliale ; plus rarement elles sont dilatées.

On connaît sous le nom de *pneumonie sidérosique*, ou sidérosis, les altérations du poumon qui surviennent chez les ouvriers qui travaillent le fer et l'acier : les particules des métaux, pénétrant dans les voies aériennes et les terminaisons alvéolaires, produisent les mêmes lésions que celles que je viens de décrire, mais la coloration des parties pulmonaires lésées est brunâtre, au lieu d'être noirâtre.

Enfin, les ouvriers qui respirent des poussières siliceuses et sableuses, où dominent les particules de silice, sont atteints de pneumonie interstitielle. La démonstration de la pénétration de ces poussières a été faite par les analyses de Kussmaul et Schmidt. Les portions altérées des poumons sont denses, jaunâtres, et peuvent offrir des cavernes, mais il n'existe point de granulations tuberculeuses proprement dites.

Chez les nouveau-nés syphilitiques, on trouve une pneumonie interstitielle disposée en nodules : le tissu est d'un blanc jaunâtre, lisse à la coupe, dense, résistant, congestionné à la périphérie. Au microscope, les cloisons sont épaissies mais insufflables, et remplies de jeunes éléments ; les cavités vésiculaires ont diminué de capacité et présentent les éléments épithéliaux dont plusieurs desquamés offrent des granulations graisseuses.

LETENNEUR, Sur la pneumonie chronique, thèse de Paris, 1811. — CHAIX, De la pneumonie chronique, thèse de Paris, 1819. — A. RAYMOND, De la pneumonie chronique simple, thèse de Paris, n° 24, 1842. — G. ANDRAL, Clinique médicale, t. IV, p. 223, 1834, et annot. à Laennec, t. I, p. 586. — HESCHL, Ueber Lungeninduration (Prag. Vierterj., 1850). — J.-M. CHARCOT, De la pneumonie chronique, thèse d'agrégation, Paris, 1860. — CHVOSTEK, Studien über die prim-

äre chronische Pneumonie (Œster. Zeitschr. für prakt. Heilkunde, 1867). — Skoda, Ueber chronische Pneumonie (Alleg. Wien. medicin. Zeitschr., 1868). — E. Lancereaux, Atlas d'anatomie pathologique, texte, p. 294, pl. xxix, fig. 2, 1871. — J. Arlidge, On lung disease from inhalation on duse (British and forting medico-chirurgical Review, p. 433, 1875).— E. Smith, Fibroïd induration of the lung, etc. (Med. Times and Gazette, sept.-nov., 1875. — W. Sneddon, De l'anthracose pulmonaire des mineurs (The Glasgow med. Journal, octobre 1875). — A. Proust, De la pneumoconiose anthracosique des mouleurs en cuivre et en fonte (Bulletins de l'Acad. de méd., juin 1875 et Mémoires de l'Académie de médecine, t. XXXI, p. 384, 1876). — A. Jns, Experimentelle Untersuchungen über Kieselstaubinhalation (Dissert. inaug., Berne, 1875, et Archiv für exper. Pathol. und Pharm., Band V, p. 169, 1875). — T.-B. Peacock, French Millstone-makers Phthisis (phthisie des meuliers) (Brit. med. Journal, p. 271, 1876).

Gangrène pulmonaire.

La gangrène pulmonaire, type de gangrène humide, se trouve dans presque tous les points du poumon, principalement dans les parties profondes et dans les lobes supérieurs, mais elle peut être exclusivement corticale.

La gangrène ne résulte peut-être jamais de la pneumonie franche, mais elle a pour causes le traumatisme, l'embolie, l'impression du froid chez les personnes fatiguées ou surmenées ; on la voit incontestablement dans la pneumonie catarrhale.

La gangrène circonscrite est la plus fréquente. On trouve, en fendant le poumon, des foyers de couleur noirâtre ou verdâtre, en nombre variable, de la grandeur d'une noix ou d'un œuf, et d'une horrible fétidité. La consistance est mollasse, permettant néanmoins de reconnaître les dispositions anatomiques du poumon normal ; les bronches sont perméables et remplies d'une matière sanieuse. Les parties gangrenées sont adhérentes au tissu normal périphérique, hyperhémié ou œdémateux.

Dans d'autres faits, la gangrène a produit un séquestre pulmonaire. La portion sphacélée ou mortifiée est limitée, séparée par un sillon, soit entièrement, soit en partie seulement, du tissu pulmonaire environnant très-hyperhémié et œdématié. Parfois une membrane molle et grisâtre s'est formée sur le poumon autour du foyer gangréneux dont les vaisseaux sont obturés, les bronches sont coupées et largement béantes.

Dans les parties mortifiées, verdâtres ou brunâtres, les vaisseaux sont obturés. Il me paraît hors de doute qu'ils le sont primitivement. On trouve dans le foyer, en partie éliminé, des brides formées par les vaisseaux obturés et par les bronches qui ont résisté.

Les foyers corticaux et situés près de la plèvre ont été vus recouverts de cette membrane, quoiqu'ils eussent coexisté avec une pleurésie puru-

lente. Mais ordinairement la plèvre elle-même est sphacélée ainsi que le poumon, et la gangrène est à la fois pleuro-pulmonaire avec pyothorax d'une grande fétidité (1).

Les lésions anatomo-pathologiques de la gangrène montrent les fibres élastiques pulmonaires, les éléments des bronchioles et des vaisseaux plus ou moins reconnaissables. On remarque beaucoup de cristaux d'hématoïdine et un pigment verdâtre, des cristaux de matières grasses, celles-ci en granulations ou cristallisées, et enfin des végétaux inférieurs : *Leptothrix*, *Bactéries*, *Vibrions*, *Micrococcus*, ou spores diverses.

Les crachats dans la gangrène pulmonaire peuvent renfermer une sanie gangréneuse et des détritus pulmonaires, des fibres élastiques, des cristaux d'hématoïdine et de margarine ; mais la gangrène peut exister sans que des crachats aient été rendus et sans que l'haleine ait présenté l'odeur de macération caractéristique, ni même une odeur alliacée particulière.

La gangrène pulmonaire peut être diffuse et occuper irrégulièrement un lobe entier ou un poumon. Il n'y a point de délimitation tranchée ; tout l'organe forme une masse putrilagineuse, sans inflammation éliminatrice périphérique. Les matières putrides pénétrant dans les veines pulmonaires et de là dans le cœur gauche vont former des embolies capillaires redoutables.

La gangrène sèche des poumons décrite par Cruveilhier (2) avec induration tuberculeuse du poumon, est relative à la tuberculisation pulmonaire et n'est point comparable à celle qui vient de nous occuper.

La gangrène pulmonaire n'est pas seulement circonscrite ou diffuse. E. Boudet a insisté sur des foyers petits, multiples, gangréneux. Walshe a décrit une gangrène en noyaux multiples et lobulaires. Dans cette forme lobulaire, on trouve à l'autopsie des noyaux de petites dimensions, constituant des cavités anfractueuses au fond desquelles se voient des débris pulmonaires d'un gris ardoisé. Le contenu est un liquide fluide, grisâtre, grumeleux, exhalant une odeur fétide caractéristique.

La pneumonie catarrhale, dans ces cas, a été primitive et la gangrène secondaire, car autour des noyaux gangréneux se trouvent les lésions de la pneumonie catarrhale et de plus ces dernières prédominent dans la majeure partie des poumons.

Si on examine au microscope les débris grisâtres placés au centre des noyaux gangréneux lobulaires, on reconnaît des vaisseaux et des fibres élastiques entourés de leucocytes, de granulations pigmentaires, parfois de cristaux de phosphate ammoniaco-magnésien, de margarine, etc. Ces

(1) J. Becquoy, *La pleurésie dans la gangrène pulmonaire* (*Mémoires et Bull. de la Société médicale des hôpitaux de Paris*, 2e série, t. XII, p. 33, 1875).

(2) J. Cruveilhier, *Traité d'anatomie pathologique générale*, t. IV, p. 311-312, 1862.

divers produits se rencontrent dans les crachats. Dans la zone périphérique de pneumonie catarrhale, les alvéoles contiennent des leucocytes et de gros corps granuleux qui donnent l'opacité et la couleur jaunâtre ou grisâtre.

Néoplasmes des poumons.

1. — Sarcomes; Fibromes; Chondromes; Ostéomes.

A. *Sarcomes.* — On a trouvé dans le poumon des tumeurs sarcomateuses de volume variable, mais toujours secondaires, mollasses, charnues, succédant à des tumeurs de même nature de la mamelle et du tissu osseux en particulier. Le point de départ du sarcome est dans les fibres des alvéoles pulmonaires. D'autres fois les alvéoles sont remplis de noyaux et de corps fusiformes et la section des tumeurs montre les cloisons alvéolaires intactes. Le sarcome, comme l'épithéliome, se développe donc aussi aux dépens des cellules des parois épithéliales pulmonaires. Les sarcomes infiltrés de pigment, ou mélaniques, appelés souvent cancers mélaniques du poumon, renferment un grand nombre de granulations brunâtres ou noirâtres.

Les sarcomes pulmonaires, appelés aussi tumeurs fibro-plastiques des poumons, sont loin d'être des tumeurs bénignes et leur généralisation est redoutable (1).

B. *Fibromes.* — Les fibromes des poumons, qui ont primitivement été embryo-plastiques, sont de la grosseur d'un pois ou d'une noisette. Rokitansky les a observés avec soin.

C. *Lipomes.* — Les lipomes sont constitués par de petites tumeurs, leur volume varie de la grosseur d'un grain de blé à celle d'un pois ou d'une amande. J'en ai trouvé, une fois, plus d'une dizaine sous la plèvre d'une vieille femme polysarcique; elles refoulaient le tissu pulmonaire en faisant seulement une légère saillie. Elles étaient composées uniquement de cellules adipeuses et de fibres lamineuses ou du tissu conjonctif, éparses et très-rares dans les préparations.

D. *Angiome.* — Sur le corps d'une vieille femme d'une soixantaine d'années au moins, j'ai trouvé au bord antérieur du poumon droit, à l'hôpital Necker, en décembre 1870, une tumeur du volume d'une petite

(1) V. Poisson et Ch. Robin, *Tumeurs fibro-plastiques du poumon* (*C. R. de la Société de biologie*, 2e série, t. II, p. 149, 1855. — Hayem et Graux, *Sarcome embryonnaire secondaire du poumon droit, etc.* (*Gaz. médicale de Paris*, p. 298, 1875).

amande, et que j'ai prise tout d'abord pour un noyau de pneumonie catarrhale.

Cette portion du poumon, sous-pleurale, mais sans lésions de la séreuse, était mollasse, d'une coloration rouge et même un peu ardoisée ; après lavage rapide elle est devenue d'un gris rougeâtre. Quand elle a été fendue et en l'examinant sur l'eau, elle m'a paru composée d'un lacis de vaisseaux capillaires, circonscrivant des mailles et qui avaient été remplis de sang.

La tumeur a été placée dans l'alcool, mais malheureusement quand j'ai voulu l'examiner plus tard, je ne l'ai plus retrouvée. S'agit-il d'une angiome ou, en d'autres termes, d'une tumeur érectile pulmonaire ? c'est présumable, mais de nouvelles observations sont nécessaires pour en établir la preuve. Rokitansky a signalé des cancers du poumon avec développement considérable des vaisseaux capillaires. Chez la femme observée à l'hôpital Necker, aucune tumeur pareille n'existait en dehors de celle que je viens d'indiquer.

E. *Chondromes et Ostéomes.* — Les *tumeurs cartilagineuses* du poumon sont situées dans l'épaisseur de ces organes. Elles forment des petites masses granuleuses ou des tumeurs irrégulières, interposées aux lobules refoulés et atrophiés. Les chondromes pulmonaires composés de tissu cartilagineux, avec chondroplastes caractéristiques, proviennent presque toujours de la généralisation de tumeurs de même nature primitivement placées dans d'autres organes, le testicule, etc. Leur apparition primitive est exceptionnelle (1).

Les *ostéomes* et les calcifications se voient dans le poumon qui a été sclérosé ou atteint d'induration interstitielle. Parfois ce tissu est ostéoïde, cartilagineux et en partie seulement ossifié.

9. — Mélanose ; Corps amyloïdes ; Kystes du poumon.

A. *Mélanose pulmonaire.* — La mélanose pulmonaire infiltrée existe dans les lobules pulmonaires au point de jonction des lobules, dans les cloisons alvéolaires, dans les ganglions bronchiques où elle se rend après avoir pénétré dans les vaisseaux lymphatiques du poumon.

Les tumeurs mélaniques pulmonaires secondaires sont constituées, au microscope, par des granulations noires, arrondies, qui par leur multi-

(1) Wiegham Legg, *Enchondrome primitif du poumon* (*Saint Bartholomew's hospit. Reports*, vol. XI, p. 77, 1875).

plication forment des amas considérables pouvant obstruer les vaisseaux, comprimer les bronches et même altérer les os du rachis.

B. *Corps amyloïdes.* — J'ai observé une fois dans un poumon, longtemps refoulé par un épanchement pleural, des corps amyloïdes placés en grand nombre dans les cloisons pulmonaires épaissies, entre les fibres conjonctives de nouvelle formation. Je les ai montrés à Monneret et à Damaschino.

Homme, quarante-trois ans, ayant succombé à l'hôpital Saint-Antoine. Poumon droit refoulé et retenu contre la gouttière costo-vertébrale par une coque pseudo-membraneuse épaisse. Le poumon atélectasié présente une pneumonie interstitielle. Les corps amyloïdes sont très-nettement apercevables sur toutes les préparations fraîches que l'on en fait. Ils se montrent (fig. 129, *a*, *a*, *a*, *a*)

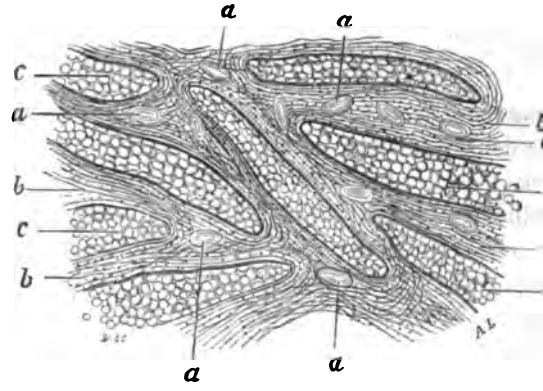

FIG. 129. — Corps amyloïdes du poumon *.

dans les cloisons alvéolaires très-épaissies, entre les fibres abondantes de tissu conjonctif ou lamineux. Leur forme est elliptique, leur grand diamètre est de $0^{mm},03$ à $0^{mm},04 = 30$ à $40\ \mu$, leur petit diamètre environ de moitié moindre; ils sont transparents et réfringents, blanchâtres ou grisâtres, paraissant formés de couches concentriques. L'eau iodée ajoutée à la préparation leur fait prendre une coloration d'un jaune verdâtre, la teinture d'iode les colore en brun foncé, un peu violacé; avec addition d'acide sulfurique, la teinte devient plus violacée.

* FIG. 129. — Corps amyloïdes dans un poumon atélectasié, longtemps comprimé par un épanchement pleural. *a*, *a*, *a*, *a*, *a*, *a*, corps amyloïdes situés dans les cloisons alvéolaires; *b*, *b*, *b*, *b*, ces cloisons très-épaissies et composées de fibres conjonctives hypertrophiées et parsemées de fines granulations; les corps amyloïdes sont placés entre ces fibres; *c*, *c*, *c*, *c*, alvéoles pulmonaires, aplaties, comprimées, vides, renfermant des granulations et des cellules tassées, les unes sont épithéliales, les autres formées par des leucocytes, la plupart sont granulo-graisseuses. Grossissement 150 diamètres.

Je n'ai jamais retrouvé les corps amyloïdes dans d'autres lésions pulmonaires.

C. *Kystes.* — Il a déjà été question des cavités kystiques produites par l'oblitération des bronches (voyez page 473) au milieu des poumons. Les kystes séreux peuvent résulter de foyers sanguins résorbés. Les kystes gazeux sont dus à l'emphysème sous-pleural (voyez Emphysème pulmonaire).

Les *kystes dermoïdes* sont extrêmement rares. Une observation de kyste dermoïde, recueillie par Mohr, a été décrite avec soin par Kölliker (1). Il existait dans les deux lobes du poumon gauche, plusieurs kystes pilifères dont les parois renfermaient des glandules sudoripares. La surface interne dermoïde de ces kystes, offrait en outre de l'épiderme, des papilles du derme et du tissu graisseux sous-cutané.

3. — Épithéliomes pulmonaires.

L'épithéliome pulmonaire, ou cancer du poumon, est primitif ou secondaire, le premier plus rare que le second.

La variété la plus ordinaire de l'épithéliome pulmonaire est l'encéphaloïde, offrant une coloration d'un gris rosé, envahissant au loin les tissus pulmonaires et même les deux poumons successivement.

Femme, soixante-huit ans, succombant dans le marasme après avoir rendu des crachats rouges, semblables à de la gelée de groseilles, sans fièvre pneumonique. Les deux poumons sont parsemés de tumeurs mollasses, d'un gris rosé, situées sous la plèvre; quelques-unes même sont saillantes et recouvertes de fausses membranes. La coupe des deux poumons fait constater les mêmes tumeurs dans l'intérieur du parenchyme. Le nombre de ces tumeurs est de quatre à droite, et de neuf à gauche, tant à la surface qu'à la périphérie, mais celles de l'extérieur s'avancent dans la profondeur du poumon et ne sont pas simplement pleurales et sous-pleurales. La grosseur varie d'un pois à une grosse noix; la forme n'est pas régulière; elles sont inégalement arrondies, plusieurs résultent de la fusion de tumeurs plus petites et voisines. La plèvre est fort épaisse et dépolie Les deux tumeurs les plus volumineuses sont ramollies, avec des points, des plaques hémorrhagiques et des cavernes dans l'intérieur, remplies de détritus mou, sans odeur putrilagineuse.

Sur la coupe fraîche, on fait sourdre du liquide lactescent par la pression et le raclage; ce liquide est miscible à l'eau et la rend blanchâtre. A la loupe, on

(1) Kölliker, *Berlin. med. Centralzeitung*, n° 13, 1839 et *Mikrosc. Anatomie*, Leipzig, t. II, p. 172.

distingue le tissu pulmonaire épaissi, avec des grains blanchâtres de 1 millimètr à 1^{mm},5 de diamètre, représentant le moule épithélial des alvéoles et des bron chioles remplies d'épithéliome.

Sur des pièces durcies par le liquide de Müller, on voit nettement les alvéole pleins de gros noyaux et de cellules, les premiers ayant 0^{mm},010 à 0^{mm},012 = 1 à 12 μ, les secondes 0^{mm},015 à 0^{mm},025 = 15 à 25 μ, dans leur diamètre. Le cellules sont polygonales par pression et tassées, remplissant les intervalles libre des alvéoles dont les parois sont plus épaisses. Point d'éléments épithéliaux inte posés aux fibres élastiques, mais seulement des granulations. Les vaisseau des alvéoles sont très-dilatés, remplis de globules rouges du sang. Il n'exis pas d'épithéliome dans les autres organes, ni dans la mamelle, ni dans l'utér ou l'estomac. Les ganglions bronchiques seuls sont volumineux et atteints secon dairement.

L'épithéliome encéphaloïde diffus peut former des masses considér bles qui constituent de volumineuses tumeurs intra-thoraciques, ma alors le point de départ est difficile à préciser et le poumon n'en est p sûrement l'origine. La masse épithéliale homogène fait disparaître tissu pulmonaire ; les bronches et les vaisseaux de gros calibre résiste en partie. La coupe du tissu néoplasique est d'un blanc jaunâtre ; Grav l'a comparée à celle du cerveau durci.

La compression qui résulte de ces masses pour les organes voisins e redoutable. Elles peuvent aplatir les bronches, la trachée, l'œsophag les vaisseaux du cou et même déplacer le cœur. On a prétendu que cancer primitif était toujours unilatéral. L'observation que j'ai rapport montre que cette donnée est trop absolue.

Quand l'épithéliome, ou le cancer pulmonaire, est secondaire, c'est-à dire coexiste avec celui d'autres organes, on trouve la forme co respondante à l'épithéliome primitif. Le squirrhe se montre avec d granulations dures, envahissant la trachée, les bronches, la plèvre où ressemble à des gouttes de cire. Les lymphatiques pleuraux sont gonfl de cellules. On trouve encore l'épithéliome, ou cancer colloïde, assez fr quent, et ses granulations demi-transparentes, molles, se réunissent tumeurs considérables. Dans ces deux formes, les cloisons alvéolaires sont pas détruites et les cellules pressées du squirrhe, celles infiltrées matière colloïde (voyez pages 140-141) sont renfermées dans les infu dibula pulmonaires terminaux. On a ici la preuve que l'épithéliome vie directement de l'épithélium dégénéré des cloisons et non de la prol fération des cloisons conjonctives elles-mêmes.

MARSHALL HUGUES, On the cancer of the Lungs (Guy's Hospital Reports, 1841). — H. G TRAC, Essai sur les tumeurs solides intra-thoraciques, thèse de Paris, 1845. — AVIOLAT, thèse Paris, 1861. — BIERBAUM, Krebs der Lunge (Preuss. Vereinsz., 1862). — SMOLER, Ueber Lu genkrebs (Wiener allg. med. Zeitung, 1864). — JACCOUD, Clinique médicale, etc., 1867. — DIVI

Du cancer du poumon, thèse de Paris, n° 156, 1868. — THORENS, Epithélioma tubulé pavimenteux du sommet du poumon droit (Bull. de la Soc. anat. de Paris, 5e série, t. VII, 1872). — SOUTHEY, Cancer of Stomach and Lung (Brit. med. Journal, p. 570, 1874). — F. ELLIOT, Du cancer primitif du poumon (Dublin Journal of med. Science, 1874). — W. GUY, Cancer primitif du poumon (The Boston med. and surg. Journal, 1875). — LATASTE et MALASSEZ, Cancer encéphaloïde du poumon (Bulletins de la Société anatomique de Paris, 1876, et Gaz. hebd., p. 317, 1876). — BATHURST WOODMAN, Cancer encéphaloïde des ganglions bronchiques du poumon gauche; petites masses cancéreuses dans le poumon droit, le cœur et le foie (London Hospital et Arch. gén. de médecine, p. 614, mai 1877). — BENTON, Cancer du poumon (Medical examiner, mars 1859). — C. DAROLLES, Du cancer pleuro-pulmonaire, etc., thèse de Paris, 1877.

4. — Syphilis du poumon.

La syphilis atteint le poumon de plusieurs manières; ses lésions constituent une pneumonie syphilitique, des hyperplasies interstitielles ou les néoplasmes gommeux.

La pneumonie syphilitique est presque exclusive aux enfants nouveau-nés. Il existe alors des noyaux de pneumonie interstitielle grisâtre, d'aspect fibreux. Le poumon a des cloisons alvéolaires épaissies, avec des granulations et des cellules embryo-plastiques; l'intérieur des alvéoles est insufflable, rempli de corpuscules granuleux et d'épithélium déformé. Les noyaux de la pneumonie syphilitique sont sous-pleuraux, avec la plèvre épaissie; ils sont parfois tachetés de pigment bleuâtre et alors plus anciennement formés. La partie centrale s'étant résorbée, il reste à la surface pulmonaire des dépressions semblables à celles du foie syphilitique (voy. p. 319). Les bronches aboutissant à ces noyaux sont aplaties, oblitérées ou terminées en ampoule.

Dans un cas de broncho-pneumonie chez un syphilitique, Cornil et Ranvier ont décrit et figuré une altération des fibres élastiques dans les portions du poumon atteintes. Les faisceaux de fibres élastiques étaient rigides, vitreux, réfringents, fragmentés par des cassures nettes et dissociés en long; les fibres isolées présentaient la même facilité à se casser. Les réactifs ne les modifiaient point, l'acide acétique les gonflait un peu. Cette lésion coïncidait avec de la pneumonie lobulaire et une atrophie partielle des capillaires (1).

Les gommes pulmonaires offrent le même aspect et la même structure que dans les autres organes. Au début, ce sont des tumeurs solides, homogènes, sèches à la coupe, d'un blanc jaunâtre ou grisâtre, du volume d'une tête d'épingle à celui d'une noix, arrondies ou irrégulières. Elles sont peu nombreuses, contrairement aux tubercules; quand elles sont multiples, elles se groupent; le tissu pulmonaire en est séparé

(1) CORNIL et RANVIER, *Manuel d'histologie pathologique*, 3e partie, p. 699 et fig. 263, 1876.

par une coque fibreuse, grisâtre et vasculaire. Plus souvent superficielles que profondes, elles ne sont point spécialement localisées au sommet.

Les gommes pulmonaires éprouvent la transformation granulo-graisseuse, et le centre se transforme en bouillie jaunâtre, puriforme ; puis elles ulcèrent les bronches, et déversent ainsi leurs produits au dehors, de manière à former une caverne. Celle-ci est tapissée par une substance blanche, grisâtre, caséeuse, et au delà s'étend la coque fibreuse précitée. La caverne peut atteindre le volume d'une noix, d'un œuf de poule, quand elle est produite par la réunion de plusieurs gommes ; du reste elle est irrégulière et anfractueuse. On trouve des cavernes syphilitiques rétractées, et enfin des cicatrices étoilées ; autour d'elles le poumon est atteint de pneumonie interstitielle.

On distinguera les gommes pulmonaires des tubercules par leur siége différent, par leur nombre, leur volume, leur coloration, leur consistance, en un mot par des caractères visibles à l'œil nu. Au microscope, on voit des éléments difficiles à différencier, surtout à l'état caséeux ; les corpuscules nécrocytiques sont peut-être moins nombreux dans la gomme que dans le tubercule, le centre de la gomme est composé de plus grosses cellules granuleuses, tandis qu'au centre du tubercule caséeux sont des cellules atrophiées.

E. Lancereaux, Étude sur les lésions viscérales susceptibles d'être rattachées à la syphilis constitutionnelle (Gaz. hebdom. de méd. et de chir., p. 501, 1864). — Cuffer, Gomme du poumon, pneumonie catarrhale et purulente, etc. (Bull. de la Soc. anat. de Paris, p. 844, 1874). — A. Fournier, de la Phthisie syphilitique (Gaz. hebdomadaire de méd. et de chir., nos 28, 49 et 51, 1875). — S.-M. Swiney, Phthisie syphilitique (The Dublin Journal of med. science, p. 456, 1876). — Jullien, Traité pratique des maladies vénériennes. Paris, 1878.

5. — Tuberculose pulmonaire.

La *tuberculose pulmonaire* ou *la phthisie pulmonaire* est ordinairement due à la granulation tuberculeuse, distinguée par Virchow et Ch. Robin, et de plus, d'autres lésions connues sous les noms de pneumonies caséeuses, sont pareillement issues de la tuberculose. Il y a ainsi unité et non dualité de la phthisie pulmonaire (Laënnec, Grancher, Thaon). Mais les diverses lésions ne se présentent pas dans tous les cas de phthisie pulmonaire avec le même aspect : de là des formes anatomiques répondant à d'importantes formes cliniques. Ainsi dans une première forme l'évolution est rapide : c'est la phthisie galopante ; dans une autre elle est aiguë : c'est la phthisie aiguë, phthisie ordinaire à évolution prompte ; enfin la phthisie chronique est la phthisie vulgaire à marche lente.

A. *Phthisie aiguë, granulie, phthisie granuleuse aiguë.* — Chez les sujets qui ont succombé à cette forme de tuberculose pulmonaire, on trouve une dissémination dans beaucoup d'organes, dans le poumon, sur les séreuses, dans la plèvre, jusque dans la choroïde, de granulations tuberculeuses demi-transparentes.

On voit sous la plèvre et surtout sur une coupe du poumon, une surface granitée, rouge brunâtre, parsemée de nombreux petits nodules blanchâtres, et d'autres gris ou rosés, transparents. Ces nodules, ou granulations, sont arrondis, sphériques, nettement délimités, proéminents sur la surface de section. Chaque granulation est résistante à la pression des doigts. La coloration du nodule tuberculeux est variable dans le même poumon, suivant le développement. Au début, elle est un peu rosée, mais seulement par suite de la congestion périphérique, dans la plupart la teinte est transparente, légèrement grisâtre par suite de l'anémie. Le plus grand nombre est d'un gris blanchâtre, plus opaque au centre, où la caséification s'est produite ; finalement la coloration est uniformément jaunâtre. Ces modifications sont plus ou moins marquées, mais néanmoins très-appréciables.

Au microscope, sur des pièces durcies par le picro-carminate d'ammoniaque, on voit dans la granulation grise demi-transparente plusieurs zones : au milieu, une ou plusieurs petites masses ou cellules à noyaux, dites cellules géantes, la zone médiane montre des cellules pressées les unes contre les autres. Dans la zone périphérique, on voit des cellules mieux formées et parfois de grandes cellules à plusieurs noyaux, des vaisseaux oblitérés, qui apparaissent granuleux et entourés d'une rangée de cellules colorées souvent en rouge.

Virchow a considéré le tubercule comme n'étant qu'une granulation et rien qu'une granulation : en un mot il a seulement envisagé un état du nodule tuberculeux ; mais avant et après l'état adulte ou complet nodulaux, c'est encore et toujours du tubercule (Grancher). En effet l'épiploon des sujets succombant à une granulie du poumon offre des nodules gris qui sont des tubercules, et de plus des amas de cellules semblables à celles qui occupent le centre de la granulation adulte. On constate des traînées péri-vasculaires, des plaques composées des mêmes éléments tuberculeux, infiltrés partout, toutes ces lésions sont donc tuberculeuses mais à des périodes différentes, les productions embryonnaires pouvant se caséifier avant de former la granulation typique. Les mêmes lésions se trouvent du reste dans le poumon.

En résumé la granulation est un caractère de la tuberculose, mais elle n'est pas indispensable, puisque les fibromes, les épithéliomes, les lymphomes, etc., peuvent présenter la forme tuberculeuse, et que d'autre part les éléments tuberculeux peuvent être infiltrés dans une grande étendue.

La granulation ancienne est toujours devenue caséeuse au centre, et elle offre finalement de petites cellules desséchées, appelées tuberculeuses par Lebert. Ces corpuscules ont la forme de cellules irrégulières, larges de $0^{mm},006$ à $0^{mm},008 = 6$ à $8\ \mu$ pour la grandeur, présentant de fines granulations.



FIG. 130. — Corpuscules du centre des granulations tuberculeuses *.

Homme, vingt-cinq ans, mort de tuberculisation aiguë, à forme typhoïde, à l'hôpital Necker. La cavité thoraco-abdominale étant largement ouverte, je constate de suite une éruption généralisée de granulations miliaires. Les poumons offrent sur les plèvres une quantité considérable de points grisâtres et blanchâtres, demi-transparents ou un peu opaques, ressortant sur le fond rougeâtre du tissu pulmonaire. Il y a un peu de sérosité citrine dans la plèvre gauche. Les poumons ne sont que faiblement adhérents aux parois thoraciques en quelques endroits revêtus de fausses membranes molles. L'abdomen montre sur l'épiploon et les intestins des adhérences légères qui existent aussi sur le foie et la rate, et qui sont dues à des fausses membranes molles; il y a de plus un peu d'épanchement dans de petites loges inter-péritonéales, la sérosité est d'un jaune blanchâtre.

Les poumons fendus sont farcis de granulations demi-transparentes dans toute leur étendue; plusieurs sont opaques, jaunâtres, d'autres ont le centre jaunâtre seulement et le pourtour gris. Aucune caverne, mais le tissu pulmonaire est partout congestionné, spumeux, n'allant point au fond de l'eau. Les ganglions bronchiques et les ganglions mésentériques sont gros, développés, leur coupe est rougeâtre. Le cerveau étant mis à nu, je trouve des granulations très-distinctes sur la pie-mère, dans la scissure de Sylvius, et d'autres tant sur la convexité des lobes cérébraux que vers la base, près de l'hexagone artériel. Le péricarde n'offre pas de granulations.

L'examen au microscope des diverses granulations demi-transparentes me fait voir qu'elles ont toutes la même composition histologique : cellules grisâtres, pâlissant et se gonflant par l'acide acétique, se détruisant rapidement avec la solution de potasse ou de soude.

Dans le poumon frais, la plupart des granulations fendues au milieu montrent sur les bords des noyaux et des petites cellules de $0^{mm},005$ à $0^{mm},010 = 5$ à $10\ \mu$,

* FIG. 130. — Corpuscules situés au milieu des granulations tuberculeuses provenant de cellules en voie de caséification; ils sont ratatinés, irréguliers, avec les angles arrondis. A. Corpuscules à un grossissement de 300 diamètres; *a*, corpuscules; *b*, granulations. B, les mêmes corpuscules, vus à un grossissement de 600 diamètres; *a*, corpuscules pénétrés de granulations; *b*, granulations libres. (H. Lebert, Anatomie pathologique, *Atlas*, t. I, pl. XLVII.)

pressés, réunis par une matière amorphe, rarement fibroïde. Les cellules se colorent fortement par le carmin. Au centre, les cellules sont plus grosses, et avant la caséification, plusieurs cellules sont disposées en amas et colorées par une infiltration rougeâtre, hématique. Les cellules caséifiées forment au centre une masse granuleuse à contours peu distincts.

Sur des pièces durcies la disposition est sensiblement la même. Après l'action de la potasse, les cellules disparaissent et il reste des fibres élastiques pulmonaires très-reconnaissables.

Les granulations méningées entourent les petits vaisseaux; elles sont composées de petites cellules entremêlées de cellules plus grandes qui sont comme un centre. De cette manière les granulations sont beaucoup plus agglomérées, et formées par de petites masses microscopiques, qu'on ne le suppose à première vue. Dans le péritoine, les cellules ressemblent beaucoup à celles des méninges, elles forment des traînées microscopiques de cellules grandes et petites.

Dans la phthisie aiguë, indépendamment des granulations grises, demi-transparentes, presque toutes du même âge et que nous venons d'étudier, on trouve ailleurs le tissu pulmonaire atélectasique; l'hyperhémie est constante, ainsi que les lésions de la bronchite capillaire. Il n'est pas rare de constater des tubercules anciens et des masses caséeuses dans d'autres points de l'économie, de là encore une théorie allemande de l'infection secondaire (Niemeyer, Buhl), qui n'est pas autre chose qu'une hypothèse. On comprend que dans la tuberculose, maladie générale, il se fasse des poussées de granulations nouvelles. Indépendamment de ces lésions tuberculeuses, on remarque des phlegmasies diverses dans les viscères : par exemple de la néphrite, des altérations de la rate, des lésions inflammatoires secondaires des séreuses, surtout de la plèvre, avec légers épanchements.

Jeune homme, dix-neuf ans, succombant à une phthisie galopante, en vingt-trois jours. Les poumons présentent sur la plèvre un dépoli remarquable et des adhérences molles, les scissures interlobaires sont faiblement adhérentes. Il y a donc une exsudation limitée, non généralisée comme dans les pleurésies ordinaires. En regardant, avec le plus grand soin, la plèvre enlevée et placée à contre-jour, je constate la présence de quelques granulations, mais très-petites, transparentes, peu sensibles au doigt et peu visibles. Les poumons fendus sont très-congestionnés, surtout en arrière (hypostase), mais sans inflammation lobaire ou fibrineuse, partout ils sont spumeux. La pneumonie catarrhale lobulaire est évidente sur un grand nombre de points; il faut une attention extrême pour trouver au sommet, et des deux côtés, quelques granulations qui auraient échappé facilement sans une recherche minutieuse.

Le péritoine montre des arborisations vasculaires; la surface est visqueuse sur plusieurs points et poisseuse aux doigts; le foie est gros, à peine recouvert

de quelques points grisâtres ; la rate offre quelques granulations peu visibles et une couche grisâtre d'un aspect un peu réticulé. Le foie et la rate fendus ne présentent aucune granulation, le premier est atteint de dégénérescence graisseuse.

Le cerveau a ses membranes congestionnées ; il sort des sinus de la dure-mère une grande quantité de sang. L'arachnoïde est épaisse, un peu laiteuse à la base. Au-dessous d'elle, le long des vaisseaux de la pie-mère, congestionnée au niveau de la scissure de Sylvius, je trouve à droite et à gauche des granulations dont les unes sont grisâtres, dures, mais quelques autres déjà opaques.

En examinant avec grand soin les petits amas granuleux pulmonaires, péritonéaux et cérébraux, je les trouve formés de cellules grisâtres, pressées les unes contre les autres, réfringentes, devenant peu transparentes par l'acide acétique, à noyau peu distinct. Le volume est en moyenne de $0^{mm},007$ à $0^{mm},008 = 7$ à $8\ \mu$. Sur la rate, sur les endroits poisseux du péritoine, je trouve des cellules plus grandes mais analogues, formant des traînées, surtout le long des vaisseaux du péritoine; quelques cellules ont plusieurs noyaux. Sur des coupes, après durcissement dans l'alcool et l'acide picrique, je constate que plusieurs granulations entourent les vaisseaux de la pie-mère. Celles des poumons, qui ne paraissaient pas ramollies au centre, étaient néanmoins caséifiées avec des cellules ratatinées, granuleuses.

Dans cette observation le malade peu âgé a succombé à une phthisie galopante, pouvant faire croire à une pneumonie tant elle a été rapide. A l'autopsie, j'ai trouvé de véritables plaques de cellules tuberculeuses à tous les âges, il y avait infiltration tuberculeuse et des cellules étalées n'offrant plus la confluence limitée des granulations ordinaires. Ces tubercules à l'état d'infiltration celluleuse siégeaient dans tous les organes : les poumons, les reins, le testicule, le foie, les os, et formaient non plus de simples nodules, mais de petites masses irrégulières. Ces masses dans leur évolution présentent les mêmes aspects que le tubercule : d'abord rosées, elles deviennent plus tard demi-transparentes (infiltration gélatineuse), puis jaunâtres, et enfin la désagrégation amène des cavernules. Au microscope, elles sont formées de petites cellules pressées les unes contre les autres, qui ressemblent à celles de la granulation tuberculeuse ; autour les vaisseaux sont gorgés de fibrine et de leucocytes, on trouve en même temps de l'endartérite et des coagulations veineuses.

Dans le poumon on voyait les mêmes aspects, et nous avons constaté une phlegmasie pulmonaire et bronchique autour de masses infiltrées : donc c'est la même cause qui engendre le tout, et le nodule tuberculeux n'est nullement le caractère unique et exclusif du tubercule.

B. *Phthisie ordinaire rapide, ulcéreuse.* — L'étendue et le développement rapide du processus inflammatoire caractérisent la phthisie

ordinaire rapide. A l'autopsie, on rencontre des granulations bien caractérisées et de l'infiltration tuberculeuse dans le poumon (fig. 131), mais ce qui frappe tout d'abord, ce sont des masses de tubercules

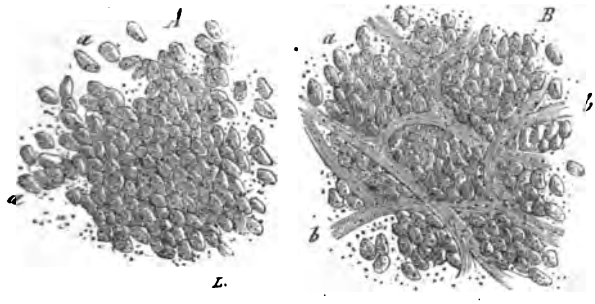

Fig. 131. — Matière dite tuberculeuse *.

entourées de pneumonie catarrhale et disséminées dans les deux poumons. Le plus souvent les lésions tuberculeuses ont débuté par les sommets, et elles s'étendent de haut en bas comme dans la phthisie vulgaire et classique ; alors, on trouve des cavernes au sommet, résultant de l'ulcération de l'infiltration grise, située au-dessous ; plus bas on remarque l'infiltration gélatineuse. Au milieu de tout cet ensemble existent des foyers tuberculeux passés à l'état de caséification.

Les deux poumons sont plus ou moins congestionnés, lourds et par la palpation on sent une foule de noyaux d'induration tuberculeuse. Les bronches sont souvent lésées et remplies de pus grisâtre. C'est dans cette forme de phthisie que le poumon est creusé de cavernules ressemblant à une éponge ; ces petites cavernes sont placées dans la direction des bronches, autour desquelles la tuberculose s'est développée. Il est facile de voir qu'il n'y a pas de dilatations réelles des bronches, car les parois sont caséeuses, anfractueuses, sécrétant du pus ; elles présentent des caractères identiques avec ceux des cavernes ordinaires de la phthisie chronique.

Femme, vingt-deux ans, succombant à l'hôpital Saint-Antoine dans un état de maigreur considérable. Les deux poumons ont des adhérences pleurales, mais molles, permettant d'enlever les poumons assez facilement.

Après avoir fendu les poumons droit et gauche, je constate qu'aux deux bases les granulations sont encore petites, demi-transparentes, assez nombreuses,

* Fig. 131. — Matière tuberculeuse vue dans son ensemble. A, matière tuberculeuse isolée ; *a*, *a*, corpuscules. B, matière tuberculeuse entre les aréoles pulmonaires ; *a*, corpuscules ; *b*, *b*, fibres élastiques pulmonaires, la masse tuberculeuse et les fibres sont pénétrées de granulations. (H. Lebert, Anatomie pathologique, *Atlas*, t. I, pl. XLVII.)

mais dans la partie moyenne elles sont grosses, confluentes, opaques, jaunâtres, entourées par une zone étendue de pneumonie catarrhale. Dans les parties médianes, tant à droite qu'à gauche, le poumon offre comme au sommet une quantité considérable de tubercules ramollis; il est littéralement criblé d'ulcérations tuberculeuses ou de cavernules de la grosseur d'un pois à celle d'une noisette. Tout autour, le tissu pulmonaire offre des granulations sur un grand nombre de points; ces granulations sont très-visibles à la loupe.

Les bronches ne sont pas dilatées, mais leur muqueuse est rouge et épaissie. Les ganglions bronchiques sont gros, leur coupe est rougeâtre; plusieurs sont manifestement tuberculeux. Sur la plèvre et le péritoine il existe une inflammation adhésive, principalement sur la rate et plusieurs points des intestins. On trouve des granulations évidentes sur le mésentère et plusieurs points du péritoine viscéral. Les ganglions mésentériques sont volumineux, mais aucun d'eux n'est tuberculeux comme les ganglions bronchiques.

C. *Phthisie vulgaire chronique, caséeuse, ulcéreuse.* — Les lésions de la phthisie vulgaire caséeuse et ulcéreuse sont plus avancées au sommet qu'à la base du poumon et ordinairement plus accusées à gauche qu'à droite (Louis, Andral). Dans les lobes inférieurs de chaque poumon, on



Fig. 132. — Phthisie vulgaire, chronique, caséeuse et ulcéreuse *.

trouve les granulations grises dans l'intérieur du parenchyme médian, des tubercules d'un blanc jaunâtre, puis à mesure qu'on arrive aux sommets on aperçoit des cavernules et des cavernes (fig. 132). Au milieu de

* Fig. 132. — Fragment d'un poumon atteint de phthisie ou tuberculose vulgaire chronique; il provient d'une partie du lobe supérieur gauche. *a*, surface pleurale; *b*, *b*, *h*, cavernules et cavernes, ou ulcérations tuberculeuses irrégulières; *c*, *c*, *c*, *c*, foyers tuberculeux et caséeux; *d*, *d*, section des bronches. Demi-nature.

toutes ces lésions, vers le haut des organes respiratoires, on remarque les masses caséeuses de tuberculose chronique; de plus des traînées, des lignes grisâtres ou des plaques gélatiniformes dues à la pneumonie interstitielle ou à la sclérose du poumon. On trouve encore des plaques grises transparentes qui sont dues à l'infiltration tuberculeuse.

Il faut passer en revue successivement ces lésions diverses, qui coexistent si souvent dans le même poumon tuberculeux.

La *phthisie chronique caséeuse* a débuté par l'épithélium pulmonaire pavimenteux dont les cellules se gonflent, s'arrondissent, tombent dans l'alvéole, puis se chargent de graisse. On voit d'abord des foyers miliaires, ou des îlots grisâtres formant des tubercules. Le microscope montre de grandes cellules comme dans certaines granulations tuberculeuses. Bientôt à ces éléments épithéliaux s'ajoute une matière colloïde dans les alvéoles, on a ainsi l'infiltration gélatineuse de Laënnec, ressemblant à une pneumonie catarrhale; à la coupe, le tissu pulmonaire est infiltré d'une substance colloïde, ayant l'aspect de la gelée de pommes. Plus tard, cette substance colloïde et les cellules granuleuses sont devenues grisâtres ou d'un blanc jaunâtre, il y a caséification. Examinée au microscope, cette matière analogue à la substance colloïde du corps thyroïde n'est presque pas modifiée par l'acide acétique, sous l'influence du picro-carminate d'ammoniaque elle prend une teinte rosée; au milieu d'elle on trouve des cellules arrondies, clair-semées; enfin il n'est pas rare d'y voir disséminées quelques granulations tuberculeuses typiques.

Dans une autre variété de phthisie chronique caséeuse à évolution également lente, on voit la fibrine et la matière colloïde déposées autour d'une masse caséeuse. Dans ces cas, on aperçoit des zones de pneumonie catarrhale. L'aspect, dans une première période, est celui d'une masse grise, transparente, plus tard grisâtre, homogène, sèche, grenue, enfin jaunâtre et caséeuse. Si la matière colloïde prédomine, on a l'état gélatineux; tandis que si les éléments cellulaires sont abondants, on observe l'état tuberculeux : au microscope, on trouve et la fibrine et la matière colloïde, plus des néocytes de la tuberculose.

Les variétés gélatineuses et fibrineuses, au début de la phthisie chronique, aboutissent finalement à la *caséification*, qui, étendue à tout un lobe ou sous forme lobaire, a été appelée : infiltration tuberculeuse par Laënnec. L'*état caséeux* se montre à l'état de foyers miliaires, de nodules, de masses, de noyaux, de plaques plus ou moins étendues. La couleur est jaune, la coupe est tantôt grenue, tantôt lisse; la consistance est variable, la surface de section est ferme comme le fromage de gruyère, ou marbrée comme le roquefort, ou molle comme du pus épaissi, ou enfin sèche et plâtreuse. A l'aide des verres grossissants on trouve dans les masses caséeuses : de petits éléments ratatinés ne se colorant point par le picro-carmi-

nate d'ammoniaque, déformés, granulo-graisseux, qui sont les corpuscules dits tuberculeux par Lebert; 2° parfois des lamelles de cholestérine (fig. 133), des cristaux d'acide stéarique en forme de boules réfringentes,

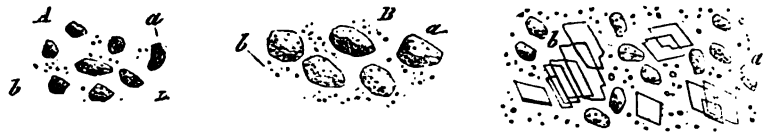

FIG. 133. — Éléments cellulaires des parties tuberculeuses caséifiées *.

des cristaux de tyrosine en aiguilles ; 3° de très-nombreuses granulations graisseuses ; 4° des filaments de fibrine devenue granuleuse ; 5° les fibres élastiques des alvéoles.

L'état des bronches est important à préciser dans le poumon atteint de tuberculose chronique caséeuse et ulcéreuse. Les lésions sont tantôt avancées, avec tubercules reconnaissables ou seulement lésions inflammatoires concomitantes, dues néanmoins à la tuberculose. Dans les grosses bronches on trouve la muqueuse épaissie, recouverte de muco-pus qui, après avoir été enlevé; laisse voir de petits points jaunâtres exulcérés ou formant de petits cratères, pouvant se réunir en des ulcérations assez étendues, profondes et atteignant parfois les cartilages. Dans les moyennes bronches, c'est le tissu sous-muqueux qui est tuberculisé, grisâtre et caséeux : la matière caséeuse se vide dans la bronche, de là une ulcération. Les petites bronches lésées en même temps que les alvéoles pulmonaires renferment constamment de la matière caséeuse, du pus, de la substance colloïde : de là, une *broncho-pneumonie tuberculeuse caséeuse* (fig. 134).

Quelle est l'évolution des lésions tuberculeuses et caséeuses des bronches? Le microscope nous montre que le tissu conjonctif sous-muqueux est le siége de la multiplication première des éléments qui plus tard se caséifient. Ce travail pathologique se prolonge jusque dans les alvéoles; les cellules épithéliales deviennent granuleuses et vésiculeuses (fig. 134). Quant aux glandules, leur épithélium s'altère, se multiplie et la glandule se caséifie en entier. Puis, le périchondre des bronches se détruit, et au-dessous on trouve tantôt un séquestre de cartilage, tantôt, si le périchondre s'enflamme, des îlots de matière osseuse ; les chondroplastes augmentent

* FIG. 133. — Éléments corpusculaires du tubercule caséifié. A, corpuscules vus à un grossissement de 400 diamètres; *a*, corpuscule isolé; *b*, granulations fines. B, mêmes corpuscules grossis à 600 diamètres; *a*, corpuscule granuleux; *b*, granulations. Dernière figure à droite, corpuscules tuberculeux crétacés, vus à 400 diamètres; *a*, corpuscules; *b*, lamelles de cholestérine; granulations calcaires et graisseuses. (H. Lebert, *Atlas*, t. I, pl. XLVII.)

de nombre, ou bien ils subissent la transformation vésiculeuse ou graisseuse. Au milieu de ces lésions liées à la tuberculose, on trouve dans les bronches des granulations tuberculeuses grises, très-évidentes.

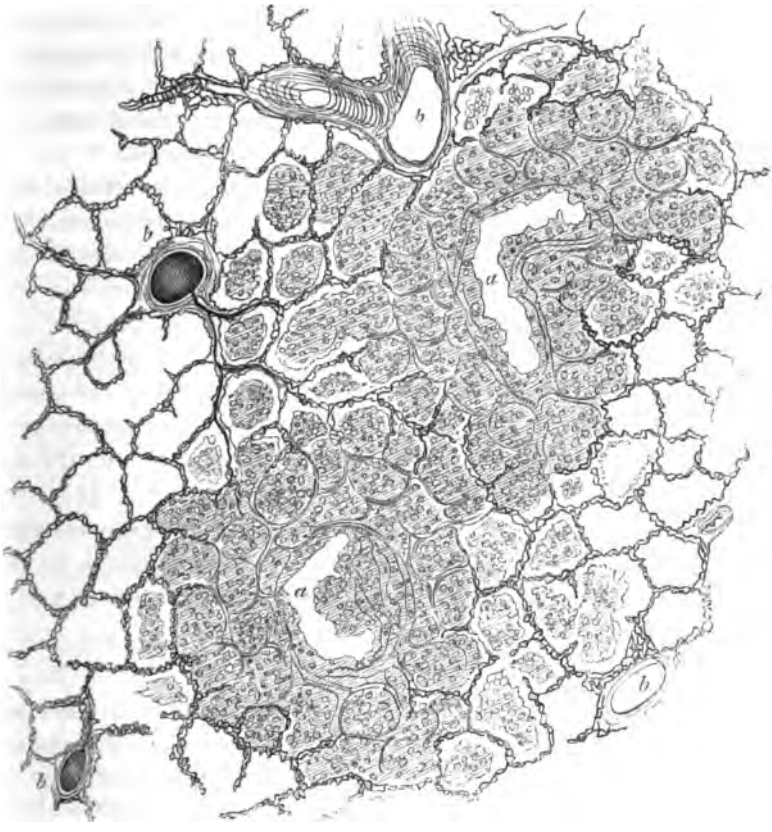

Fig. 134. — Foyers tuberculeux, broncho-pneumoniques, constituant deux petites masses caséeuses *.

Quand les masses volumineuses caséifiées, résultant, soit de l'infiltration tuberculeuse, soit de la confluence de granulations devenues jaunâtres, sont tout à fait ramollies, elles se désagrégent et sont éliminées par les bronches en donnant lieu à une cavité, appelée caverne pulmonaire.

Les *cavernes pulmonaires*, ou ulcères tuberculeux du poumon, sont d'abord peu nombreuses, occupent le sommet du poumon, et elles s'éten-

* Fig. 134. — Deux petites masses tuberculeuses caséeuses. *a*, *a*, section de deux petites bronches voisines; le produit caséeux de l'intérieur est en partie tombé, les parois sont infiltrées de cellules ainsi que le parenchyme environnant. Les fibres élastiques indiquent la délimitation des alvéoles; *b*, *b*, *b*, vaisseaux sanguins. (E. Rindfleisch, Histologie pathologique.)

dent à mesure que la tuberculose envahit les tissus voisins (voyez fig. 132).

Comment se forment les cavernes? Tantôt, mais peu fréquemment, la masse caséeuse est isolée du tissu voisin par un sillon éliminateur, dans lequel on rencontre du pus, le bloc caséeux devient un séquestre (Cruveilhier). Tantôt, du côté sain, il se produit une paroi kystique; mais ordinairement la substance caséeuse s'est ramollie du centre à la périphérie. Dans les deux cas, la matière caséeuse, diffluente ou granuleuse, sort par les bronches, et la caverne tend à s'agrandir constamment.

Les cavernes pulmonaires sont profondes ou, au contraire, superficielles et sous-pleurales. Ces dernières sont les plus fréquentes, et elles adhèrent aux parois costales, pouvant pénétrer par ulcération dans le tissu cellulaire sous-cutané, donnant naissance à un emphysème, ou bien s'ouvrant au dehors par une fistule broncho-cutanée. Quand des adhérences ne sont pas établies entre les plèvres costale et pulmonaire, les cavernes s'ouvrent par perforation dans la cavité pleurale, occasionnant ainsi un pneumo-thorax (voy. Plèvre). Ces dernières perforations se produisent ordinairement avec une petite caverne et les symptômes d'épanchement d'air peuvent être les premiers signes de la phthisie. Les cavernes peuvent enfin communiquer avec des poches purulentes sous-cutanées, qui ont elles-mêmes pour origine une carie costale; ou bien, ce qui est rare, la poche s'ouvre dans le canal rachidien, en déterminant une paraplégie (Cruveilhier).

Homme, vingt-huit ans, mort de tuberculose chronique et dans le marasme à l'hôpital Necker. Le corps est très-amaigri et les extrémités inférieures œdématiées. Les deux poumons sont adhérents par leur partie supérieure à la plèvre costale, ils ne peuvent être retirés qu'avec difficulté et des déchirures. Dans les deux poumons et surtout à gauche, on trouve les particularités anatomiques suivantes : de grosses masses caséeuses de consistance sèche et des cavernes de plusieurs dimensions vers la partie supérieure. En bas dans les lobes inférieurs, se trouvent des tubercules miliaires soit isolés, soit réunis, la plupart ne sont plus à la période dite de crudité, mais jaunâtres et caséeux.

Les masses tuberculeuses sont entourées par une zone de pneumonie catarrhale et la plupart des cavernes par de la pneumonie interstitielle. Le volume des cavernes varie depuis celui d'un œuf de poule (c'est la plus grande au sommet gauche) jusques à une cavité pouvant renfermer une noisette ou une noix. Les parois anfractueuses, irrégulières, montrent qu'elles proviennent de la réunion de petites cavernules, ou cavernes plus petites. Dans l'intérieur, je trouve des brides, des prolongements formés par du tissu pulmonaire sclérosé, par des vaisseaux oblitérés, par des bronches devenues caséeuses en partie. Ces parois sont, sur les moindres cavernes, peu lisses et d'une coloration rougeâtre, les plus anciennes sont grisâtres avec des points noirâtres. Les grandes

cavernes ou excavations tuberculeuses sont plus extérieurement encore entourées d'une zone de pneumonie interstitielle à divers degrés d'évolution ; le tissu en est dur, grisâtre, infiltré de granulations grises, tuberculeuses, très-appréciables. Tout à fait dans l'intérieur et surtout sur les plus petites cavernes de la grosseur d'une noisette, je trouve une fausse membrane un peu molle et jaunâtre.

Le contenu des cavernes varie, c'est un liquide muco-purulent ou puriforme, jaunâtre ou verdâtre, d'odeur fade ou un peu fétide seulement, les cavités communiquent avec une ou plusieurs divisions bronchiques coupées et érodées contre la paroi. La muqueuse bronchique ne se continue pas directement avec la caverne, au point d'arrivée ; la muqueuse bronchique fendue est rougeâtre, épaissie, manifestement enflammée.

La plèvre atteinte d'inflammation chronique, et épaissie en haut des poumons, l'est encore sur la partie médiane, en plusieurs endroits où existaient des adhérences néo-membraneuses ou néo-hymènes.

Les ganglions trachéo-bronchiques étaient eux-mêmes affectés, gros, et caséeux dans leur intérieur.

La cicatrisation des cavernes, reconnue par Laennec, Andral, Rogée, etc., se fait par un processus variable, mais où la pneumonie interstitielle a la plus grande part ; on voit la cavité vide persister ou bien, au contraire, le tissu périphérique est infiltré de pigment, et la caverne froncée, déprimée.

Dans la phthisie vulgaire avec tuberculose chronique caséeuse, les vaisseaux sont remplis par des coagulations, les capillaires disparaissent, on trouve de l'endartérite oblitérante. Natalis Guillot a montré que le champ d'irrigation de l'artère pulmonaire diminuait à mesure que les granulations tuberculeuses se développaient, et que la circulation des parois d'une caverne se faisait aux dépens des vaisseaux venant des artères bronchiques, qui fournissent aussi les vaisseaux des adhérences costo-pulmonaires. Mais les vaisseaux bronchiques s'arrêtent au voisinage de la granulation, qui n'est pas pénétrée, les ramuscules intragranuleux sont oblitérés : de là une diminution marquée de l'hématose.

Les ramifications de l'artère pulmonaire peuvent se dilater sur un point de leur circonférence, surtout quand ces vaisseaux existent sur la paroi ou au voisinage d'une caverne. On voit alors se former des anévrysmes par suite d'altération des tuniques artérielles, ou bien par dilatation ou ectasie d'une radicule lésée (1). En général la tumeur vasculaire est sacciforme, ne présente pas de collet, et s'implante sur un point de la paroi du vaisseau dont la cavité reste souvent libre. Mais à un certain moment l'anévrysme se rompt dans la caverne, l'hémoptysie qui en ré-

(1) E. Chardin, *Des anévrysmes de l'artère pulmonaire développés dans les cavernes du poumon*, thèse de Paris, 1874. — H. Liouville, *Anévrysme de l'artère pulmonaire dans une caverne tuberculeuse* (*Bulletins de la Société anatomique de Paris*, p. 317, 1875).

sulte se fait parfois en plusieurs temps ; on connaît des observations où l'hémorrhagie s'est arrêtée, et lorsque plus tard le malade a succombé d'une façon accidentelle, on a pu constater l'oblitération du vaisseau.

Indépendamment de ces phlegmasies interstitielles, il existe parfois dans les poumons tuberculeux des inflammations purulentes ; je ne parle pas des kystes et abcès tuberculeux de Cruveilhier, qui ne sont ordinairement que de la matière granuleuse et caséeuse ramollie, mais d'une vraie purulence qui a lieu chez les enfants dans la broncho-pneumonie, et quand les alvéoles renferment un liquide grisâtre avec de nombreux leucocytes. On trouve encore une phlegmasie purulente dans des cavernes limitées par la sclérose localisée ; et, de même, entre le tissu pulmonaire et les noyaux caséeux, quand il y a des séquestres pulmonaires.

BAYLE, Recherches sur la phthisie pulmonaire, Paris, 1810. — A. LOUIS, Recherches anat. path. sur la phthisie pulmonaire, Paris, 1825-1843. — LAENNEC, Traité de l'auscultation, Paris, 1826. — SCHRŒDER VAN DER KOLK, Observationes anat.-pathologici et practici argumenti. Amstelodami, 1826. — G. ANDRAL, Traité d'anatomie pathologique, t. II, p. 537, 1826. — NATALIS GUILLOT, Journal l'Expérience, 1838. — R. VIRCHOW, Archiv für pathologisch. Anatomie und Physiol. Band I, 1847. — REINHARDT, Annalen der Charité-Krankenhauses, Band I, Berlin, 1850. — H. LEBERT, Physiologie pathologique, Paris, 1845. — Traité des maladies scrofuleuses et tuberculeuses, Paris, 1849. — Traité d'anatomie pathologique générale, Paris, t. I, 1855. — R. VIRCHOW, Die Tuberculose in ihrer Beziehung zur Entzündung scrophulose, etc. (Verhandl. der phys.-med.-Gesellschaft in Wüzburg, Band I, p. 81, 1850 et Band II et III). — CH. ROBIN et P. LORAIN, Comptes rendus des séances et Mém. de la Société de biologie, 1854. — MANDL, Sur la structure intime du tubercule (Archiv. gén. de médecine, 1854). — Küss. Gazette médicale de Strasbourg, 1855. — ENGEL, Ueber Tuberkel (Prager Vierteljahrschrift, 1855). — VULPIAN, Comptes rendus de la Société de biologie, 1856. — LUYS, Études d'histologie pathologique sur le mode d'apparition et l'évolution des tubercules dans le tissu pulmonaire, thèse de Paris, 1857. — VULPIAN, Union médicale, 1861. — A. VILLEMIN, Du tubercule au point de vue de son siége, de son évolution et de sa nature. Paris, 1862. — Études sur la tuberculose, Paris, 1868. — L. MEYER, Ueber Tuberkulose (Archiv für path. Anat. und Physiol. Band XXX, 1864). — S. EMPIS, De la Granulie, Paris, 1865. — COLBERG, Zur pathol. Anatomie der Lungen (Archiv für Klin. Medicin, 1866). — HÉRARD et CORNIL, La phthisie pulmonaire, 1867. — LANGHANS, Ueber Riezenzellen mit wand. Kernen in Tuberkeln und die fibröse Form des Tuberkels (Archiv für pathol. Anat. und Physiol. Band XLII, p. 382, 1867). — ROUSTAN, Recherches sur l'inoculabilité de la phthisie, thèse de Paris, n° 230, 1867. — SLAVJANSKY, Zur pathol. Anatom. der Schwindsucht (Archiv für pathol. Anat. und Physiol., Band XLIV, 1868). — KLEBS et VALENTIN, Beiträge der Tuberculosen (Archiv für pathol. Anat. und Physiol. Band XLIV, p. 242-296). — V. CORNIL, Du tubercule, spécialement étudié dans ses rapports avec les vaisseaux (Archiv. de physiol. normale et pathologique, 1868). — BOUCHARD, Tubercules et phthisie pulmonaire (Gazette hebdom., 1868). — J. GRANCHER, Étude sur le tubercule et la pneumonie caséeuse Archiv. de physiol. norm. et path., septembre et octobre, p. 625, 1872). — R. LÉPINE, De la pneumonie caséeuse, thèse d'agrégation, Paris, 1872. — L. THAON, Des lésions vasculaires dans la tuberculose. — De la tuberculose, infiltr. granuleuse du poumon (Mouv. médical, nov. 1872). — J. GRANCHER, De l'unité de la Phthisie, thèse de Paris, n° 50, 1873. — THAON, Recherches sur l'anatomie pathologique de la tuberculose, thèse de Paris, n° 45, 1873. — LUDWIG BUHL, Pneumonie, tuberculose et phthisie. Munich, 1874. — FRIEDLANDER, Inoculation de la tuberculose (Berliner klinische Wochenschr., n° 44, 1874). — LEWIN, Sur la tuberculose (Berliner klinische Wochenschrift, n° 14, 1875. — ORTH. Ueber Tuberculose (Berlin. Klin. Wochenschrift, n° 22, 1875). — CROCQ, Sur l'inoculabilité du tubercule (Gaz. hebdom., n° 40, 1875). — RAFFAEL ZAMPA, Dottrina clinica ed anatomica della Tisi pulmonare, in-8. Bologne, 1875.

Du tubercule et de la tuberculose. — Nous venons de voir, après ce long exposé de la phthisie pulmonaire, que la tuberculose du poumon est *une*, comme l'avait établi Laënnec. La conception unitaire de la phthisie, loin d'être ébranlée par les travaux les plus récents, a reçu d'eux une confirmation nouvelle. Il convient présentement de jeter un rapide coup d'œil sur l'ensemble de la tuberculose dans les divers points de l'organisme.

La dénomination de tubercule appliquée indifféremment et trop souvent encore à toute masse ou petite tuméfaction ressemblant à du fromage jaunâtre, épais et friable, n'était pas exacte. Les travaux de Lebert, qui décrivit les cellules tuberculeuses à l'état ratatiné (voyez fig. 130) et à contours anguleux, ne furent point un véritable progrès. Reinhardt et Virchow, puis Robin et Lorain, Luys, Vulpian, Villemin, etc., précisèrent mieux les variétés des granulations tuberculeuses et des masses caséeuses de provenances diverses.

Les fines granulations ou les petits nodules tuberculeux envisagés dans les tissus sont durs, de petit volume quand on les examine séparément, d'un demi-millimètre à 2 millimètres environ, ordinairement de la grosseur d'un grain de millet, d'où leur nom de tubercule miliaire. La couleur est grisâtre, un peu transparente et l'aspect, parfois fibroïde, rappelle celui de l'albumine concrète ou de certains cartilages. En dissociant, au moyen d'aiguilles fines, les éléments du tubercule miliaire, on voit de suite au microscope qu'il est formé de cellules petites et embryo-plastiques, de la variété appelée par Ch. Robin : cytoblastions. Ces cellules sont très-pressées, formées d'une matière résistante et réfringente ; elles laissent voir assez facilement un noyau globuleux et brillant. Les cellules sont unies par une matière dense ; leur périphérie totale est composée de cellules plus petites.

Le tubercule miliaire ou la granulation tuberculeuse fait un relief notable à la surface des tissus et appréciable au toucher plus encore qu'à la vue ; la périphérie, dans ceux qui sont vasculaires, forme une zone rougeâtre. Quand plusieurs granulations sont confluentes, elles constituent de petits amas. Les vaisseaux entourant les granulations isolées et surtout confluentes sont encore perméables, mais les vaisseaux du milieu, quand ils existent, ne tardent pas à être oblitérés.

Les vaisseaux du poumon, ceux de la dure-mère, ou du cerveau (fig. 135), ou de l'intestin, montrent sur des points où commencent les petits amas de cellules tuberculeuses, une production d'éléments cellulaires jeunes, ou de néocytes, à leur périphérie, tant dans leur gaîne que dans le tissu conjonctif contigu. On trouve une agglomération de noyaux et de jeunes cellules entourant le petit cylindre vasculaire (fig. 135). Bientôt la cir-

culation s'arrête par thrombose, et la fibrine se montre coagulée dans l'intérieur.

La granulation tuberculeuse ne reste pas très-longtemps grisâtre dans toute sa masse ; le centre s'atrophie, devient jaunâtre ou caséeux par dégénérescence graisseuse des éléments. Sur une coupe, on trouve donc la portion centrale opaque et friable. Les cellules qui composaient ces points sont très-granuleuses, et remplies de granulations moléculaires graisseuses qui bientôt se dissocient elles-mêmes.

Fig. 135. — Matière tuberculeuse entourant un vaisseau sanguin *.

Les agglomérats tuberculeux ne se résorbent pas, ils s'éliminent, et ordinairement en produisant des inflammations périphériques redoutables, abcédées ou non. A leur place, il reste une cavité, une caverne, résultant de la mortification primitive, de l'élimination et de l'ulcération qui en résulte. Si une cicatrisation est possible, on trouve les foyers calcifiés, semblables à du mastic des vitriers, et plus ou moins pénétrés de sels calcaires. Si la tuberculose ou la diathèse s'arrêtait, l'ulcération tuberculeuse pourrait guérir : la règle, malheureusement, est que les foyers tuberculeux évacués en partie sont entourés de granulations tuberculeuses en développement et, de la sorte, la lésion tend à s'accroître plutôt qu'à se cicatriser.

En résumé, la transformation caséeuse se produit au centre des tubercules bien développés, toute nodosité, quel que soit le volume, dont le milieu est opaque et jaunâtre, est ordinairement tuberculeuse. La caséification, dans les organes creux ou bien à la surface des viscères, aboutit à l'ulcération ; et dans les cas les plus heureux, au milieu des tissus, il y a caséification sèche, ou en d'autres termes, dessiccation et pénétration de sels calcaires. Les parties graisseuses donnent des cristaux de margarine ; la cholestérine se montre sous forme de plaques ou de lamelles caractéristiques (voyez fig. 133). Dans cet état, les restes de la tuberculisation préexistante peuvent s'enkyster et rester dans les tissus.

Le mode de production des tubercules a été très-controversé. Les granulations tuberculeuses proviennent-elles de l'épithélium des organes, par exemple des cloisons pulmonaires, des cellules endothéliales des vaisseaux? Se forment-elles aux dépens des cellules des gaînes lympha-

* Fig. 135. — Vaisseau cérébral dont les ramifications sont enveloppées de tubercules miliaires (E. Rindfleisch.)

tiques, de celles du lymphatique lui-même, de noyaux et cellules embryonnaires ou embryoplastiques? Toutes ces opinions ont été émises, la dernière est la plus probable : on ne peut reconnaître un mode unique de production. Quant à l'émigration des globules blancs du sang arrivant jusque à la tuberculisation, elle ne paraît pas démontrée. La provenance exclusivement lymphatique du tubercule et sa prétendue identité avec les tissus lymphoïdes ne le sont pas davantage. Dans tous les cas, il est impossible d'admettre un tissu de formation nouvelle et hétéromorphe. Le tubercule détermine une dégénération dans des éléments normaux, il tend à l'état fibroïde et à la caséification.

La caséification, ou l'état phymatoïde de plusieurs organes, dans le poumon, le testicule, le cerveau, montre que beaucoup de productions organiques de ces mêmes organes peuvent, à un moment d'altération, offrir une altération spéciale, ressemblant à du fromage sec et friable.

La tuberculose se caractérise, comme l'épithéliome, par la formation de tumeurs où dominent les éléments cellulaires. Dans la tuberculose les néocytes passent à peine par un état fibroïde, bientôt ils se caséifient et se détruisent. Dans l'épithéliome ou le carcinome, ils végètent d'une manière active, ils se décomposent d'une façon différente, par mortification avec diffluence ordinairement ichoreuse.

L'examen anatomique, je le répète, ne donne pas la confirmation de la nature lymphatique du tubercule admise théoriquement par Fœrster, adoptée par Villemin, Rindfleisch, Wagner, Chauveau, Schüppel, etc. Nulle part on ne trouve de vrai tissu lymphoïde cytogène.

On a déjà vu que, dans le poumon, c'est, le plus souvent aux dépens de l'épithélium pulmonaire et autour des vaisseaux et des bronchioles, dans la muqueuse que se déposent les cellules tuberculeuses; ailleurs c'est aux dépens des cellules propres du foie, des cellules des canalicules du rein, de l'épithélium des vésicules du corps thyroïde, des fibres musculaire des artères (Thaon).

6. — Morve pulmonaire.

Dans la morve humaine, aiguë ou chronique, on trouve fréquemment dans les poumons des lésions qui ont fait désigner une des formes de cette maladie sous le nom de : Morve pulmonaire.

On a constaté, dans les autopsies, des pneumonies catarrhales, des abcès métastatiques (Wolf, Gaubric), parfois des foyers purulents étendus. La gangrène a été observée (Craigie), ainsi que l'hémorrhagie pulmonaire.

La nature des lésions morveuses du poumon a été discutée comme celles

culation s'arrête par thrombose, et la fibrine se montre coagulée dans l'intérieur.

La granulation tuberculeuse ne reste pas très-longtemps grisâtre dans toute sa masse ; le centre s'atrophie, devient jaunâtre ou caséeux par dégénérescence graisseuse des éléments. Sur une coupe, on trouve donc la portion centrale opaque et friable. Les cellules qui composaient ces points sont très-granuleuses, et remplies de granulations moléculaires graisseuses qui bientôt se dissocient elles-mêmes.

Fig. 135. — Matière tuberculeuse entourant un vaisseau sanguin *.

Les agglomérats tuberculeux ne se résorbent pas, ils s'éliminent, et ordinairement en produisant des inflammations périphériques redoutables, abcédées ou non. A leur place, il reste une cavité, une caverne, résultant de la mortification primitive, de l'élimination et de l'ulcération qui en résulte. Si une cicatrisation est possible, on trouve les foyers calcifiés, semblables à du mastic des vitriers, et plus ou moins pénétrés de sels calcaires. Si la tuberculose ou la diathèse s'arrêtait, l'ulcération tuberculeuse pourrait guérir : la règle, malheureusement, est que les foyers tuberculeux évacués en partie sont entourés de granulations tuberculeuses en développement et, de la sorte, la lésion tend à s'accroître plutôt qu'à se cicatriser.

En résumé, la transformation caséeuse se produit au centre des tubercules bien développés, toute nodosité, quel que soit le volume, dont le milieu est opaque et jaunâtre, est ordinairement tuberculeuse. La caséification, dans les organes creux ou bien à la surface des viscères, aboutit à l'ulcération ; et dans les cas les plus heureux, au milieu des tissus, il y a caséification sèche, ou en d'autres termes, dessiccation et pénétration de sels calcaires. Les parties graisseuses donnent des cristaux de margarine ; la cholestérine se montre sous forme de plaques ou de lamelles caractéristiques (voyez fig. 133). Dans cet état, les restes de la tuberculisation préexistante peuvent s'enkyster et rester dans les tissus.

Le mode de production des tubercules a été très-controversé. Les granulations tuberculeuses proviennent-elles de l'épithélium des organes, par exemple des cloisons pulmonaires, des cellules endothéliales des vaisseaux? Se forment-elles aux dépens des cellules des gaînes lympha-

* Fig. 135. — Vaisseau cérébral dont les ramifications sont enveloppées de tubercules miliaires (E. Rindfleisch.)

tiques, de celles du lymphatique lui-même, de noyaux et cellules embryonnaires ou embryoplastiques? Toutes ces opinions ont été émises, la dernière est la plus probable : on ne peut reconnaître un mode unique de production. Quant à l'émigration des globules blancs du sang arrivant jusque à la tuberculisation, elle ne paraît pas démontrée. La provenance exclusivement lymphatique du tubercule et sa prétendue identité avec les tissus lymphoïdes ne le sont pas davantage. Dans tous les cas, il est impossible d'admettre un tissu de formation nouvelle et hétéromorphe. Le tubercule détermine une dégénération dans des éléments normaux, il tend à l'état fibroïde et à la caséification.

La caséification, ou l'état phymatoïde de plusieurs organes, dans le poumon, le testicule, le cerveau, montre que beaucoup de productions organiques de ces mêmes organes peuvent, à un moment d'altération, offrir une altération spéciale, ressemblant à du fromage sec et friable.

La tuberculose se caractérise, comme l'épithéliome, par la formation de tumeurs où dominent les éléments cellulaires. Dans la tuberculose les néocytes passent à peine par un état fibroïde, bientôt ils se caséifient et se détruisent. Dans l'épithéliome ou le carcinome, ils végètent d'une manière active, ils se décomposent d'une façon différente, par mortification avec diffluence ordinairement ichoreuse.

L'examen anatomique, je le répète, ne donne pas la confirmation de la nature lymphatique du tubercule admise théoriquement par Fœrster, adoptée par Villemin, Rindfleisch, Wagner, Chauveau, Schüppel, etc. Nulle part on ne trouve de vrai tissu lymphoïde cytogène.

On a déjà vu que, dans le poumon, c'est, le plus souvent aux dépens de l'épithélium pulmonaire et autour des vaisseaux et des bronchioles, dans la muqueuse que se déposent les cellules tuberculeuses; ailleurs c'est aux dépens des cellules propres du foie, des cellules des canalicules du rein, de l'épithélium des vésicules du corps thyroïde, des fibres musculaire des artères (Thaon).

6. — Morve pulmonaire.

Dans la morve humaine, aiguë ou chronique, on trouve fréquemment dans les poumons des lésions qui ont fait désigner une des formes de cette maladie sous le nom de : Morve pulmonaire.

On a constaté, dans les autopsies, des pneumonies catarrhales, des abcès métastatiques (Wolf, Gaubric), parfois des foyers purulents étendus. La gangrène a été observée (Craigie), ainsi que l'hémorrhagie pulmonaire.

La nature des lésions morveuses du poumon a été discutée comme celles

culation s'arrête par thrombose, et la fibrine se montre coagulée dans l'intérieur.

La granulation tuberculeuse ne reste pas très-longtemps grisâtre dans toute sa masse ; le centre s'atrophie, devient jaunâtre ou caséeux par dégénérescence graisseuse des éléments. Sur une coupe, on trouve donc la portion centrale opaque et friable. Les cellules qui composaient ces points sont très-granuleuses, et remplies de granulations moléculaires graisseuses qui bientôt se dissocient elles-mêmes.

Fig. 135. — Matière tuberculeuse entourant un vaisseau sanguin *.

Les agglomérats tuberculeux ne se résorbent pas, ils s'éliminent, et ordinairement en produisant des inflammations périphériques redoutables, abcédées ou non. A leur place, il reste une cavité, une caverne, résultant de la mortification primitive, de l'élimination et de l'ulcération qui en résulte. Si une cicatrisation est possible, on trouve les foyers calcifiés, semblables à du mastic des vitriers, et plus ou moins pénétrés de sels calcaires. Si la tuberculose ou la diathèse s'arrêtait, l'ulcération tuberculeuse pourrait guérir : la règle, malheureusement, est que les foyers tuberculeux évacués en partie sont entourés de granulations tuberculeuses en développement et, de la sorte, la lésion tend à s'accroître plutôt qu'à se cicatriser.

En résumé, la transformation caséeuse se produit au centre des tubercules bien développés, toute nodosité, quel que soit le volume, dont le milieu est opaque et jaunâtre, est ordinairement tuberculeuse. La caséification, dans les organes creux ou bien à la surface des viscères, aboutit à l'ulcération ; et dans les cas les plus heureux, au milieu des tissus, il y a caséification sèche, ou en d'autres termes, dessiccation et pénétration de sels calcaires. Les parties graisseuses donnent des cristaux de margarine ; la cholestérine se montre sous forme de plaques ou de lamelles caractéristiques (voyez fig. 133). Dans cet état, les restes de la tuberculisation préexistante peuvent s'enkyster et rester dans les tissus.

Le mode de production des tubercules a été très-controversé. Les granulations tuberculeuses proviennent-elles de l'épithélium des organes, par exemple des cloisons pulmonaires, des cellules endothéliales des vaisseaux? Se forment-elles aux dépens des cellules des gaînes lympha-

* Fig. 135. — Vaisseau cérébral dont les ramifications sont enveloppées de tubercules miliaires (E. Rindfleisch.)

tiques, de celles du lymphatique lui-même, de noyaux et cellules embryonnaires ou embryoplastiques? Toutes ces opinions ont été émises, la dernière est la plus probable : on ne peut reconnaître un mode unique de production. Quant à l'émigration des globules blancs du sang arrivant jusque à la tuberculisation, elle ne paraît pas démontrée. La provenance exclusivement lymphatique du tubercule et sa prétendue identité avec les tissus lymphoïdes ne le sont pas davantage. Dans tous les cas, il est impossible d'admettre un tissu de formation nouvelle et hétéromorphe. Le tubercule détermine une dégénération dans des éléments normaux, il tend à l'état fibroïde et à la caséification.

La caséification, ou l'état phymatoïde de plusieurs organes, dans le poumon, le testicule, le cerveau, montre que beaucoup de productions organiques de ces mêmes organes peuvent, à un moment d'altération, offrir une altération spéciale, ressemblant à du fromage sec et friable.

La tuberculose se caractérise, comme l'épithéliome, par la formation de tumeurs où dominent les éléments cellulaires. Dans la tuberculose les néocytes passent à peine par un état fibroïde, bientôt ils se caséifient et se détruisent. Dans l'épithéliome ou le carcinome, ils végètent d'une manière active, ils se décomposent d'une façon différente, par mortification avec diffluence ordinairement ichoreuse.

L'examen anatomique, je le répète, ne donne pas la confirmation de la nature lymphatique du tubercule admise théoriquement par Fœrster, adoptée par Villemin, Rindfleisch, Wagner, Chauveau, Schüppel, etc. Nulle part on ne trouve de vrai tissu lymphoïde cytogène.

On a déjà vu que, dans le poumon, c'est, le plus souvent aux dépens de l'épithélium pulmonaire et autour des vaisseaux et des bronchioles, dans la muqueuse que se déposent les cellules tuberculeuses; ailleurs c'est aux dépens des cellules propres du foie, des cellules des canalicules du rein, de l'épithélium des vésicules du corps thyroïde, des fibres musculaire des artères (Thaon).

6. — Morve pulmonaire.

Dans la morve humaine, aiguë ou chronique, on trouve fréquemment dans les poumons des lésions qui ont fait désigner une des formes de cette maladie sous le nom de : Morve pulmonaire.

On a constaté, dans les autopsies, des pneumonies catarrhales, des abcès métastatiques (Wolf, Gaubric), parfois des foyers purulents étendus. La gangrène a été observée (Craigie), ainsi que l'hémorrhagie pulmonaire.

La nature des lésions morveuses du poumon a été discutée comme celles

de la Morve nasale (voyez p. 415-416). Kühmer admettait des granulations morveuses diffuses dans le tissu interalvéolaire et le tissu sous-muqueux ; Sommerbrodt considère ces lésions comme voisines de la pneumonie lobulaire ; Cornil adopte cette opinion à laquelle je me rattache moi-même. Dans les poumons d'un homme succombant à la morve, on constate les lésions que j'ai décrites (p. 481-486) pour la pneumonie catarrhale lobulaire. Les avéoles pulmonaires sont remplis par des leucocytes purulents, à un ou plusieurs noyaux, et par des granulations diverses de nature protéique et graisseuse. Les recherches de J. Renaut ont montré que ces lésions, semblables à celles de l'infection purulente, se rapprochent exactement des lésions pulmonaires morveuses du cheval, et que la maladie n'est pas granuleuse, chez ce dernier, comme on l'avait dit il y a quelques années (Trasbot et Cornil).

Hyperhémie ou Congestion sanguine; Anémie; Œdème pulmonaire.

A. L'*hyperhémie*, ou *congestion sanguine du poumon*, précède ou accompagne la plupart des maladies pulmonaires ainsi que les pyrexies ; elle complique les affections du cœur. L'hyperhémie est aiguë ou chronique, généralisée ou partielle.

On trouve que le poumon hyperhémié d'une manière aiguë est un peu plus volumineux, plus résistant à la pression, il reste crépitant ; la surface est rouge, et dans les cas de suffocation, il s'est produit des ecchymoses par rupture vasculaire. A la coupe, il s'écoule un liquide finement spumeux d'une teinte rouge ou rosée.

Homme, trente-cinq ans, ayant rapidement succombé à l'hôpital Necker, après avoir été retiré d'une fosse viciée par l'hydrogène sulfuré. Les poumons sont moins crépitants, d'un rouge sombre et violacé dans les parties déclives postérieures. Après la séparation, l'un d'eux est parfaitement insufflable.

La coupe est rouge et laisse suinter, par la pression des doigts, une spume fine et rosée. Le tissu surnage et ne va pas au fond de l'eau, même celui du bord postérieur, néanmoins ce tissu surnage moins que celui d'un poumon sain.

Une portion de poumon, durcie dans l'alcool absolu et une autre dans le liquide de Müller, me font voir les capillaires des alvéoles très-gonflés, sinueux et remplis de globules rouges ; l'intérieur des alvéoles renferme des cellules épithéliales pavimenteuses gonflées, et plusieurs cellules sont granuleuses.

Dans l'hyperhémie pulmonaire, fréquemment répétée à courts intervalles et surtout chronique, le poumon est plus lourd, plus volumineux, comme turgescent, d'une teinte toujours sombre, d'un rouge violacé,

moins crépitant. La coupe n'offre pas l'aspect aréolaire et spongieux habituel, elle est plus uniformément carnifiée. Les bronches elles-mêmes sont épaissies et remplies de mucus visqueux.

Femme, cinquante-cinq ans, succombant à une affection du cœur avec dilatation considérable des cavités droites. Les poumons sont volumineux, d'un rouge foncé, parsemés de taches très-noires, mélaniques, disposées en polygones irréguliers ; leur poids est de 1860 grammes. L'un d'eux est nettement insufflé. La coupe montre le tissu pulmonaire plus résistant, moins crépitant qu'à l'état normal, rouge, un peu carnifié, mais dont les espaces aréolaires sont apercevables à la loupe. La sérosité qui s'écoule est assez épaisse et spumeuse, d'un rouge clair. Les gros vaisseaux pulmonaires sont distendus et remplis de sang, en partie fluide, en partie coagulé. Les bronches sont épaissies, leur membrane muqueuse est gonflée et leur tissu conjonctif plus dense ; cette disposition est surtout marquée dans les grosses et moyennes bronches.

Sur des coupes faites à l'état frais, je constate que la trame de fibres élastiques pulmonaires est plus épaisse, et renferme beaucoup de granulations moléculaires. Le liquide qui garnissait les alvéoles offre des globules rouges et blancs du sang et surtout une grande quantité de cellules pavimenteuses gonflées, larges de $0^{mm},020$ à $0^{mm},025 = 20\,\mu$ à $25\,\mu$, à noyau masqué par des granulations. Plusieurs de ces cellules contiennent des granulations rougeâtres, dues à de l'hématine provenant des globules rouges sanguins. Après durcissement, soit dans l'alcool absolu soit, pour d'autres fragments, dans l'acide picrique, les vaisseaux capillaires gonflés sont très-nettement apercevables, formant des replis et des flexuosités, le long des parois alvéolaires. Les parois elles-mêmes sont épaissies, il y a eu production de fibres nouvelles, lamineuses ou conjonctives, et d'une grande quantité de matières protéiques granuleuses et pigmentaires. L'intérieur des alvéoles renferme des éléments corpusculaires, rouges et blancs du sang, des cellules épithéliales déformées, mais point de fibrine.

L'hyperhémie chronique pulmonaire est accompagnée de troubles nutritifs, amenant la desquamation et la rénovation des cellules épithéliales des alvéoles, ces cellules devenant granuleuses et parfois teintes par l'hémoglobine dissoute. De plus, la trame de fibres élastiques des cloisons alvéolaires s'épaissit ; de nouvelles fibres ainsi que des noyaux embryoplastiques se développent, en donnant lieu ainsi à un commencement de pneumonie interstitielle lentement formée.

La congestion pulmonaire est provoquée par le dépôt, dans les bronches terminales et les alvéoles, de poussières minérales et végétales qui y parviennent plus ou moins facilement : aiguiseurs de métaux, tailleurs de pierres siliceuses, mouleurs en cuivre, charbonniers, etc.

Quand le poumon congestionné arrive, dans la pleurésie, à être comprimé et privé d'air dans les alvéoles, il ressemble à de la chair musculaire, il est comme carnifié (voyez Pleurésie).

Les termes de *carnification* et de *splénisation* du poumon ont été souvent employés pour comparer le tissu pulmonaire hyperhémié à la chair musculaire et au tissu de la rate. Dans la pneumonie catarrhale (voyez p. 483) on peut trouver cette apparence, mais elle me paraît bien plus souvent liée à la congestion forte et à l'hyperhémie pulmonaire. Suivant Grisolle, le poumon splénisé est rouge, humide, dur, peu ou point granulé (c'est le contraire dans la pneumonie fibrineuse), plus ou moins complétement imperméable, offrant une certaine ressemblance avec le parenchyme de la rate. Les caractères d'humidité, d'alvéoles non remplies ou non granulées, d'insufflabilité, tiennent plutôt à l'hyperhémie qu'à l'inflammation, à moins qu'il ne s'agisse d'une inflammation légère et à la période d'engouement, ou d'une pneumonie catarrhale, comme dans la pneumonie dite hypostatique. Cette dernière n'est bien souvent qu'une forte congestion. Les termes de *carnification pulmonaire*, de *splénisation*, de *pneumonie hypostatique* ont été appliqués dans beaucoup de cas à des états variables, complexes et sur lesquels il est difficile de se prononcer absolument. L'hyperhémie toutefois joue le plus grand rôle dans leur production (1), et l'inflammation qui s'y ajoute est catarrhale et non fibrineuse.

B. L'*anémie du poumon* résulte, quand elle est générale, d'une disposition de tout l'organisme ; on la trouve dans le choléra, dans les maladies avec marasme. L'anémie pulmonaire localisée tient à la compression incomplète d'un vaisseau pulmonaire par une tumeur, et alors la partie exsangue du poumon est d'une couleur très-pâle. Le microscope ne montre pas dans cet état du poumon de lésion appréciable ; les vaisseaux sont revenus sur eux-mêmes.

C. L'*œdème pulmonaire* est caractérisé anatomiquement par l'infiltration séreuse des tissus du poumon. La sérosité imbibe non-seulement les cavités alvéolaires et les infundibula, mais aussi les tissus périphériques inter-alvéolaires et inter-lobulaires.

Le poumon peut, dans ces conditions, arriver à un état de tuméfaction considérable, il ne s'affaisse pas à l'ouverture de la cavité thoracique, sa surface garde l'empreinte du doigt posé sur elle. A la coupe, il s'écoule une sérosité abondante, jaunâtre ou transparente, finement spumeuse. Le tissu pulmonaire est plutôt pâle qu'hyperhémié, parfois avec quelques lobules ou noyaux d'inflammation catarrhale.

(1) Isambert et Ch. Robin, *Mémoire sur l'induration pulmonaire, nommée carnification congestive* (*Mém. de la Société de biologie*, 2e série, t. II, p. 3, 1855).

L'œdème pulmonaire est presque toujours sous la dépendance d'une altération cardiaque.

Hémorrhagies pulmonaire; Pneumorrhagie.

L'*hémorrhagie pulmonaire*, ou véritable *pneumorrhagie*, peut être alvéolaire et de là s'étendre aux bronches; mais le plus souvent l'hémorrhagie forme des noyaux d'induration, constituant l'infarctus hémoptoïque de Laennec, ou ceux de l'apoplexie pulmonaire.

Dans l'infiltration sanguine alvéolaire, le sang remplit les alvéoles et les bronchioles; à un degré de plus, il a pénétré dans les interstices alvéolaires et inter-lobulaires. On trouve le sang liquide et stagnant, ou coagulé. Cette infiltration est plus rare que l'hémorrhagie en foyers.

Quand le sang est sorti des vaisseaux pulmonaires sur un grand nombre de points, on voit de petites extravasations sanguines disséminées comme des taches ecchymotiques ou du purpura, et en quelque sorte pétéchiales. On remarque de suite ces hémorrhagies piquetées lorsqu'elles siégent sous la plèvre, où elles ne font point de relief sensible.

L'hémorrhagie en foyer infiltré, sans ruptures appréciables de vaisseaux, constitue l'*infarctus hémorrhagique* de Laennec. Le sang forme plusieurs tumeurs ou nodosités fermes, de couleur violacée, ou brune, circonscrites, avec une ligne nette de séparation entre le tissu sain et le noyau morbide. Les parties envahies par le sang, qui a remplacé l'air, donnent de la consistance au tissu pulmonaire : il n'est plus crépitant, mais solidifié, non insufflable et il va au fond de l'eau. En déchirant un infarctus, on voit un tissu grenu dont la surface est noirâtre ou piquetée, il en sort du sang épais non spumeux, mêlé de grumeaux. Le tissu environnant est crépitant, un peu congestionné ou œdématié.

Les foyers hémorrhagiques siégent dans les deux poumons, plus souvent dans un seul, presque toujours en bas et en arrière lorsqu'ils sont peu nombreux. Dans les cas ordinaires, on en trouve de sous-pleuraux, plus rarement dans le centre du poumon et vers la racine. Les foyers sont d'autant plus multipliés qu'ils sont moins étendus, la grandeur varie d'une lentille à un œuf de poule, une pomme; très-rarement un lobe entier est atteint. La coloration est brune, noire ou d'un noir violacé. Leur forme sous la plèvre (hémorrhagies corticales, H. Roger), représente quand on y regarde attentivement, une pyramide ou un cône à base pleurale ou périphérique, et à sommet dirigé dans l'intérieur du poumon.

La coupe des infarctus hémoptoïques offre une teinte brunâtre ou d'un

noir de jais, parfois veinée à la manière de la chair d'une truffe (Gendrin). Le pourtour tranche avec le reste du poumon.

Homme, quarante-huit ans, atteint d'une affection du cœur, mort presque subitement à l'hôpital Necker, avec une grande gêne respiratoire, ayant rendu quelques crachats seulement et d'un noir violet. L'enlèvement des poumons, après l'ouverture de la cavité thoracique, permet de constater que les deux poumons sont parsemés de taches noirâtres et de noyaux d'hémorrhagie pulmonaire. Le poumon droit présente, en arrière et à la partie inférieure, quatre saillies sous-pleurales, allongées, du volume d'une amande au moins et d'un noir violacé, soulevant la plèvre qui est décollée. Par la pression, on sent le relief et la dureté de ces tuméfactions. Le poumon gauche offre des taches pétéchiales noires et une collection saillante d'un brun violet à sa partie inférieure, de la grandeur d'une noix. Le tissu pulmonaire autour de tous ces points est crépitant, d'un gris un peu rougeâtre. Il est impossible, par l'insufflation, de faire pénétrer de l'air dans les portions violacées et dures qui viennent d'être décrites.

A la coupe du poumon par sections rapprochées, je trouve de nouveaux foyers d'infiltration, se distinguant assez nettement du tissu pulmonaire environnant. Le plus gros, du volume d'un petit œuf, est dans le lobe inférieur droit, d'autres moindres, de la grosseur d'un pois et d'une noisette, se trouvent dans le lobe moyen; le lobe supérieur droit n'en a point. Le poumon gauche offre quatre noyaux très-appréciables et du volume d'un gros pois à celui d'une amande.

La coupe de ces portions indurées rappelle celle d'un granit rouge à grains foncés. La section est nette, mais granuleuse à contre-jour. Les portions, qu'on enlève par la pression ou le grattage, sont grumeleuses et moulées dans les aréoles pulmonaires. Le tissu comprimé n'offre pas de spume, il va au fond de l'eau. Après malaxations et lavages répétés, on voit du tissu pulmonaire reconnaissable.

Les branches de l'artère pulmonaire, fendues avec soin, montrent dans leur intérieur du sang coagulé; les caillots sont allongés, moins colorés à la périphérie, et ils n'adhèrent pas aux parois de cette veine artérieuse qui est rouge, mais dont la rougeur s'efface en grande partie après le lavage. Les caillots sont arborescents et ne cessent qu'au delà des foyers sanguins infiltrés. L'obturation de toutes les artérioles pulmonaires n'est pas complète, un certain nombre d'artérioles du foyer d'infiltration sont remplies de sang liquide ou au moins peu coagulé. L'extrémité cardiaque des caillots fibrineux, surtout dans le gros infractus du poumon droit, sort des limites d'infiltration; cette portion est moins colorée, jaunâtre, un peu grisâtre, mais elle n'est pas coupée net. Les artères bronchiques renferment quelques caillots, non adhérents. L'ouverture des bronches de moyen calibre n'offre pas de coagulations sanguines; les petites bronchioles sont rouges, mais avec du sang et des mucosités, on n'en peut retirer des caillots prolongés et filamenteux.

Le cœur est gros; hypertrophie du ventricule gauche, rétrécissement de l'orifice mitral avec athérome et quelques dépôts calcifiés. Aorte athéromateuse.

Sur des fragments frais, enlevés avec les ciseaux courbes, je trouve les alvéoles

remplis de globules rouges du sang, serrés les uns contre les autres, et de rares globules blancs. Sur des préparations laissées dans l'eau et la glycérine, les cellules épithéliales pulmonaires sont apercevables quoique très-difficilement.

Après durcissement dans l'alcool absolu et le picro-carminate, le réseau des fibres élastiques et des cloisons pulmonaires est des plus évidents. L'intérieur des vésicules pulmonaires est rempli de globules rouges sanguins, tassés, comprimés, devenus anguleux, par pression réciproque. L'apparence rappelle assez celle des angiomes du foie. Parmi les globules rouges, on trouve quelques rares globules blancs, teintés par le carmin ainsi que les fibres pulmonaires, et de plus des cellules épithéliales modifiées, globuleuses, granuleuses.

Le liquide des petites bronches, visqueux, renfermait une grande quantité de globules rouges, des granulations rougeâtres et des cellules épithéliales pavimenteuses, très-peu de leucocytes.

Les caillots des artérioles pulmonaires étaient composés uniquement de fibrine à l'état fibrillaire, et de corpuscules sanguins rouges et blancs.

L'infarctus hémorrhagique, qui n'a pas causé la mort du malade, devient rouge pâle ou jaunâtre, ses parties constituantes se chargent de granulations protéiques et graisseuses. Plus tard, à la place des infarctus très-anciens, on trouve une dépression ainsi qu'une pigmentation anormale, variable de coloration, brunâtre ou noirâtre.

Dans la *pneumorrhagie en foyer*, ou *apoplexie pulmonaire*, comparable aux foyers apoplectiques du cerveau, mais dont je n'ai pas observé d'exemple, le poumon est déchiré. Le foyer représente alors une masse de sang en partie coagulé, en partie liquide, sans ligne de démarcation tranchée, entre le tissu pulmonaire sain. On voit du sang dans la plèvre quand le foyer est cortical et que la séreuse a été lacérée à ce niveau, après avoir été décollée par l'arrivée du sang.

L'état des vaisseaux dans l'infarctus pulmonaire est digne de remarque. Dans les autopsies que j'ai faites, j'ai toujours trouvé des coagulations sanguines, quand j'ai fendu avec soin les branches de l'artère pulmonaire, et ces concrétions n'avaient pas une adhérence marquée avec la paroi du vaisseau qui les contenait. J'en conclus logiquement, ce me semble, que dans ces cas, l'infarctus ressemblait extrêmement aux infarctus rénaux et spléniques par embolie; peut-être y a-t-il quelquefois des coagulations autochthones et sur place, je n'oserais le nier. Mais l'apoplexie pulmonaire, telle que Laennec l'a désignée, par le mot heureux d'infarctus, me parait le plus souvent, peut-être toujours, liée à une obstruction vasculaire primitive.

LATOUR, Hist. philos. et méd. des causes des hémorrhagies, Orléans, 1815. — LAENNEC, Traité de l'auscultation médiate, 4e édit., 1837, t. I, p. 450. — G. ANDRAL, Traité d'anat. pathol., t. II,

p. 511, 1829. — CARSWELL, Pathological Anatomy, London, 1838. — ROSTAN, Dict. de méd. en 30 volumes, t. XXVII, p. 32, 1842. — H. GUENEAU DE MUSSY, De l'apoplexie pulmonaire, thèse de Paris, 1844. — PATERSON, Obs. d'apoplexie pulmonaire (Edinburg medical Journal, 1846). — DITTRICH, Beitrage zur patholog. Anat. der Lungen, Erlangen, 1850. — ALLAIN, De l'apoplexie pulmonaire, thèse de Paris, 1855. — BENJ. BALL, Des embolies pulmonaires, thèse de Paris, 1862. — E. GERHARDT, Ueber Blutgerinnung (Würzburger med. Zeitschrift, 1863). — HERVIEUX, De l'apoplexie pulmonaire des nouveau-nés (Gazette médicale, 1863). — LEFEUVRE, Études physiol. et pathol. sur les infarctus viscéraux, thèse de Paris, 1867. — SELIGMANN, Ueber den hemoptoïschen Infarct der Lunge (Dissert. inaug. Berlin, 1868). — J.-M. CASTERAN, De l'apoplexie pulmonaire, thèse de Paris, 1869. — VERNEUIL, Congestion et apoplexie pulmonaires dans les maladies chirurgicales, etc. (Gaz. hebdomad. de méd. et de chir., 1869). — DUGUET, De l'apoplexie pulmonaire, thèse d'agrégation, Paris, 1872.

Dilatation après atrophie et rupture des alvéoles pulmonaires.

1. — Emphysème lobulaire du poumon.

L'emphysème pulmonaire, très-facile à reconnaître à l'œil nu quand les lésions sont avancées, a été l'objet de controverses pour sa pathogénie et sa véritable signification, les uns y voyant une dilatation simple des alvéoles, d'autres seulement une rupture. Aujourd'hui il me paraît démontré que l'emphysème résulte d'une atrophie des parois vésiculaires, avec agrandissement de la cavité des alvéoles pulmonaires, suivie de leur rupture.

L'emphysème est tantôt lobulaire, tantôt interlobulaire. Voici un exemple d'*emphysème lobulaire* chez un vieillard sujet aux bronchites :

Homme, soixante-quatre ans, atteint depuis longtemps d'emphysème, succombant à un étranglement herniaire crural, tardivement opéré. Les cavités thoraco-abdominales étant ouvertes, les poumons emphysémateux se portent au dehors. Les sommets et les deux bords antérieurs sont remarquables par leur aspect; leur coloration est grisâtre avec des saillies globuleuses ou vésiculeuses ressemblant à des bulles gazeuses. On voit aussi sur le bord des poumons des espaces polygonaux ou arrondis, blanchâtres, tranchant sur la couleur du reste du poumon qui est plus rouge. Quand on presse avec les doigts ces parties blanchâtres et vésiculeuses, elles donnent la sensation d'un oreiller de plumes ou de duvet. Le diaphragme est refoulé ainsi que le foie placé plus bas qu'à l'état normal. Le cœur a pris une direction presque horizontale et il est entièrement recouvert par une lamelle du poumon gauche, passant au devant de lui.

Les parties vésiculeuses ou globuleuses incisées s'affaissent. En examinant une tranche mince enlevée aux ciseaux, on voit les fibres élastiques des parois alvéolaires. Sur plusieurs points où se trouvent des vésicules jaunâtres, la piqûre, ou la pression, fait sourdre un liquide muco-purulent emprisonné, formé de globules de pus et d'épithélium des alvéoles devenu granuleux.

Après dessiccation, une coupe montre que les terminaisons lobulaires sont confondues, offrant des reliefs peu marqués, vestiges des cloisons détruites et qui ne séparent plus les diverses alvéoles. L'atrophie de ces cloisons est manifeste.

Ainsi, dans l'emphysème lobulaire avancé, on remarque dès l'ouverture du thorax que les poumons semblent à l'étroit dans leurs loges pleurales et qu'ils ne s'affaissent pas dans toutes leurs parties comme d'ordinaire : les portions emphysémateuses sont saillantes, sous forme de saillies blanches ou grisâtres, le diaphragme abaissé, le cœur horizontal. Sous la pression des doigts le poumon emphysémateux crépite moins et donne la sensation d'un oreiller de duvet.

L'étendue des portions pulmonaires atteintes d'emphysème est variable; on trouve des saillies grosses comme une tête d'épingle, nettement alvéolaires ; d'autres plus volumineuses, ampullaires, du volume d'un pois à une amande, parfois comparables à une série de nodosités placées au bord antérieur des poumons. En pressant sur les portions emphysémateuses, on chasse l'air qu'elles renferment et il s'échappe dans les bronchioles ; en mettant dans l'eau les portions emphysémateuses, elles surnagent rapidement et fortement.

Les parties du poumon emphysémateuses insufflées, desséchées, puis

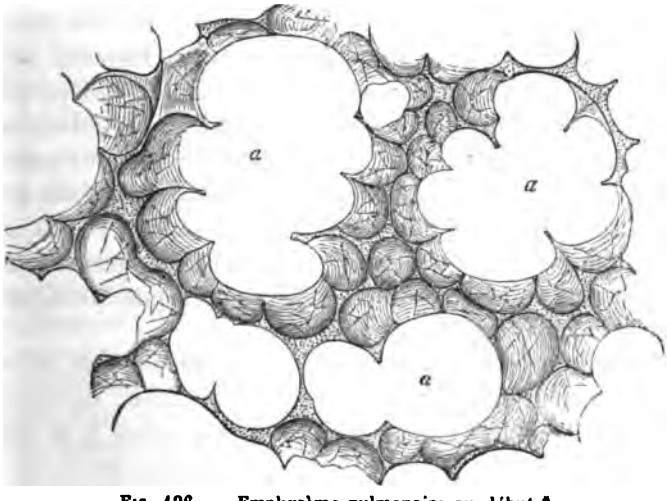

Fig. 136. — Emphysème pulmonaire au début *.

sectionnées et enfin examinées à la loupe, montrent une surface aréolaire à ouvertures inégales (fig. 136).

* Fig. 136. — Emphysème pulmonaire, peu avancé, montrant l'agrandissement des vésicules terminales pulmonaires (*a*, *a*, *a*) par atrophie des cloisons inter-alvéolaires. Grossissement 100 diamètres (E. Rindfleisch).

De plus, les cloisons inter-vésiculaires ne sont point intactes, le plus grand nombre est atrophié au centre, percé, ouvert, et de la sorte les vésicules autrefois simplement contiguës communiquent actuellement les unes avec les autres d'une manière anormale (fig. 137).

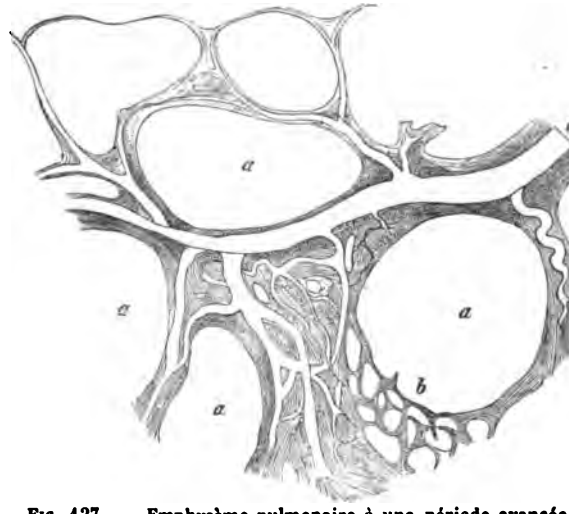

FIG. 137. — Emphysème pulmonaire à une période avancée.

Sur des pièces durcies et disposées en coupes minces, on voit des fibres élastiques du poumon, des noyaux et des cellules embryo-plastiques, les vaisseaux ont des parois plus épaisses, d'autres sont oblitérés. Sur les parois des vésicules pulmonaires, là où l'ectasie est la plus marquée, les parois communes du tissu conjonctif sont anémiées, déchirées, et à la base, près de la bronchiole, les fibres sont hypertrophiées, il y a même une sclérose conjonctive. L'oblitération des vaisseaux du parenchyme pulmonaire coïncide avec un état granulo-graisseux de l'épithélium pulmonaire qui tapisse la couche restante des alvéoles.

Les lésions de la bronchite catarrhale, de la pneumonie interstitielle, les adhérences pleurales, la dilatation du cœur droit, se trouvent fréquemment avec l'emphysème. Les maladies qui aident à sa production sont les bronchites répétées, la broncho-pneumonie, les accès de suffocation, ceux du croup, de la coqueluche, de l'asthme, etc.

FIG. 137. — Emphysème pulmonaire à une période avancée. *a*, *a*, *a*, *a*, cavités formées par l'atrophie complète des cloisons inter-alvéolaires; *b*, restes de cloisons détruites; *c*, ramuscules de l'artère pulmonaire. Grossissement 50 diamètres (E. Rindfleisch).

2. — Emphysème inter-lobulaire et sous-pleural.

L'*emphysème inter-lobulaire*, comparable à l'infiltration gazeuse ordinaire du tissu cellulaire ou conjonctif, a lieu par rupture brusque ; il diffère du précédent parce qu'il n'est pas précédé d'une lésion de nutrition, il est en quelque sorte traumatique ou chirurgical, par rapport à l'emphysème par atrophie ou médical.

Dans l'emphysème inter-lobulaire ou emphysème par infiltration, l'air est interposé entre les fibrilles qui unissent les lobules pulmonaires et dans le tissu conjonctif sous-pleural. Il chemine sous la moindre pression du doigt entre les lobules, il n'est point limité ou incarcéré ; on perçoit le déplacement des fines ou grosses bulles gazeuses, et le bruit produit est celui de l'emphysème sous-cutané.

L'air qui s'est répandu entre les espaces inter-lobulaires et à la superficie du poumon forme des bandes transparentes et des espaces polygonaux comme les lobules eux-mêmes. Des lobules, il s'étend souvent le long des bronches et des vaisseaux, jusque dans le tissu cellulaire de la racine des poumons ; enfin il peut arriver dans le médiastin et dans la portion cervicale du cou et sur les membres supérieurs.

Quand l'air infiltré sous la plèvre soulève cette membrane séreuse, il produit des bulles d'un gros volume et le pneumo-thorax peut résulter de la rupture d'une de ces bulles gazeuses. On peut prendre une idée exacte de l'emphysème pulmonaire sur le corps des animaux de boucherie, abattus, puis insufflés, de manière à ce que l'air ait pénétré le long des canaux aériens et vasculaires du poumon jusque sous les plèvres.

Homme, soixante-ans, apporté mourant à l'hôpital dans le service de Bouillaud. Un énorme kyste rempli d'un fluide gazeux se trouvait vers la base du poumon gauche. Ce kyste était tellement volumineux qu'il fut pris au premier abord pour l'estomac enlevé avec le poumon. C'était réellement une portion de la plèvre pulmonaire soulevée par une grande quantité d'air, qui s'était échappé à la suite de la rupture d'une ou de plusieurs cellules bronchiques. En quelques points, ce kyste était tapissé d'écailles calcaires ou ossiformes. Auprès de cette poche, il en existait une autre du volume d'une vessie ordinaire ; un grand nombre d'autres vésicules moins considérables hérissaient la surface du poumon. En insufflant cet organe, on voyait l'air circuler à sa surface et gonfler les vésicules ci-dessus indiquées et la pression faisait passer l'air des unes dans les autres. Une inspection attentive fit apercevoir un grand nombre d'autres vésicules moins volumineuses encore que les précédentes (1).

(1) Bouillaud, *Traité de nosographie médicale*, t. V, p. 267, 1846.

LAENNEC, Traité de l'auscult. médiate, 3e édit., 1831 ; 4e édit., Paris, 1836. — G. ANDRAL, Traité d'anatomie pathologique, t. II, p. 526, 1829. — PIÉDAGNEL, Journal de physiologie de Magendie, t. IV, 1829. — A. LOUIS, Recherches sur l'emphysème des poumons (Mém. de la Soc. méd. d'observation, 1836). — LOMBARD, Recherches anatom. sur l'emphysème pulmonaire (Société de phys. et d'hist. nat. de Genève, 1837). — STOKES, Diseases of the Lungs, etc., Dublin, 1837. — J. GAVARRET, De l'emphysème pulmonaire, thèse de Paris, 1843. — BONINO, De l'emphysème vésiculaire et interlobulaire des poumons (Gaz. méd. de Paris, 1845). — FUCHS, Ueber dem Emphysem der Lunge, Leipzig, 1845. — ROSSIGNOL, Recherches anatomiques, etc., sur l'emphysème pulmonaire, avec planches, Bruxelles, 1849. — SKODA, Allgem. Wiener med. Zeitschrift, 1861. — VILLEMIN, Recherches sur la vésicule pulmonaire et l'emphysème (Archives génér. de médecine, t. II, 1866). — ROULIN, De la coïncidence de l'emphysème et de la phthisie pulmonaires, thèse de Paris, n° 184, 1868. — A. BERTHIAUD, Des crachats hémoptoïques dans l'emphysème pulmonaire, thèse de Paris, n° 208, 1875. — EPPINGER, Anat. path. de l'emphysème pulmonaire (Prager Vierteljahrschrift, Band IV, 1877).

Corps étrangers et parasites.

Les corps étrangers ne se forment point dans le tissu pulmonaire, à moins qu'il ne soit excavé par les ulcérations de la tuberculose, après la gangrène, etc., et il en a été question en traitant des bronches (voyez p. 473).

1. — Parasites animaux et végétaux.

Les parasites animaux du poumon humain sont principalement les *échinocoques* qui se trouvent presque toujours dans des vésicules hydatiques, mais parfois dans des replis alvéolaires (voyez p. 338). Le tissu pulmonaire environnant les kystes hydatiques est comprimé et atrophié en partie. On a trouvé des vésicules à échinocoques dans les vaisseaux pulmonaires où elles étaient parvenues par perforation des parois. En Islande le crachement de sang, sans hecticisme, est un signe de parasitisme hydatique, et l'évacuation du contenu par les bronches n'est pas très-rare. L'ouverture dans la cavité pleurale produit un hydropneumo-thorax.

J'ai pu reconnaître dans des produits expectorés, remis par Tholozan, les caractères de vésicules hydatiques (p. 329, fig. 87 et 88) et diagnostiquer des hydatides pulmonaires, car aucune lésion n'existait du côté du foie ou de la plèvre. Le malade a guéri.

Lebert a réuni un grand nombre de faits d'hydatides pulmonaires (1). Davaine a recueilli la plupart des autres existant dans les recueils (2).

Le cysticerque ladrique, scolex du Ténia armé, est très-rare dans les organes pulmonaires.

(1) H. LEBERT, *Hydatides parasitiques des poumons* (*Traité d'anatomie pathologique générale et spéciale*, t. I, p. 662, 664, 1857).

(2) C. DAVAINE, *Traité des entozaires*, etc., 2e édit., p. 428, 431, 659, 665, 1877.

Le seul ver nématoïde trouvé dans le poumon est le Strongyle à long fourreau (*Strongylus longe-vaginatus* Diesing). Il s'agit d'un « enfant de six ans qui avait dans le parenchyme pulmonaire plusieurs de ces vers libres et d'autres adhérents (1). »

Les *parasites végétaux* ont été étudiés avec soin par Virchow, qui a déterminé les espèces d'Algues et de Mucédinées qu'on a trouvées dans les cavernes et les alvéoles malades du poumon (*pneumo-mycosis aspergillina und sarcinica*, Virchow). L'Oïdium, ou peut-être un végétal voisin, a été signalé par Parrot dans les alvéoles pulmonaires des nouveau-nés athrepsiés.

2. — Matières de l'expectoration ; Crachats.

Les matières expectorées, rendues plus ou moins facilement par les efforts de toux et de sputation, sont vulgairement appelées : crachats. Ces matières séreuses, visqueuses ou puriformes, dont l'abondance et l'aspect varient beaucoup, sont formées par les produits de sécrétion laryngo-bronchique, ou par les mucosités des conduits aériens, mêlés aussi au mucus pharyngé, buccal et à la salive. Les crachats proprement dits sont plus spécialement constitués par les matières expectorées broncho-pulmonaires.

La forme des crachats est tantôt délimitée, tantôt confuse ; ils sont libres ou réunis les uns aux autres, et dans le premier cas, ronds avec les bords réguliers, ou au contraire irréguliers. Les crachats arrondis, ressemblant à une pièce de monnaie, sont dits nummulaires. Dans l'état d'agglomération les crachats peuvent être encore un peu distincts, mais ordinairement ils forment une masse homogène. Cette masse se résout en crachats séparés, quand un liquide est interposé aux matières expectorées rendues chaque fois par la toux.

La surface, ainsi que le corps des crachats, sont de consistance égale et de couleur transparente, ou d'un jaune opaque, verdâtre, d'autres fois d'un rouge vif ou foncé, ou noirâtre, enfin noire. On voit sur les crachats transparents des stries ou des raies opaques, filiformes, ou des grumeaux comparés déjà par Hippocrate à des grains de blé cuit. Beaucoup de crachats sont aérés ou spumeux, renfermant des bulles d'air très-fines. L'odeur exhalée par les matières expectorées est fade, mais parfois fétide, nauséeuse, gangréneuse, tenant aux principes volatils, gaz sulfhydrique, acide butyrique, etc., dont ils sont imprégnés.

(1) Diesing, *Systema helminthum*, Vindobonae, t. II, p. 317. — C. Davaine, *Traité des entozoaires*, etc., 2e édit., p. 21, 1877.

Les crachats ont été divisés par Monneret en : muqueux, purulents, séreux, sanglants, renfermant des produits homologues (fausses membranes, bile, urine) ou hétérologues (matière tuberculeuse, cancéreuse, mélanique). F. de Minteguiaga admet des crachats : séreux, muqueux, purulents, fibrineux, sanglants, fétides, renfermant des produits divers, et enfin noirs. Biermer reconnaît seulement deux classes : 1° crachats formés d'épithélium, de sang, de pus, de mucus, du tissu des organes respiratoires, cristaux, entozoaires, produits albumino-fibrineux, poils, débris d'aliments, corps étrangers; 2° ou d'éléments amorphes, protéine, sucre, graisse, matière colorante et eau. Ces essais de classification montrent la difficulté du sujet.

L'*expectoration séreuse* est constituée par un liquide clair, transparent, semblable à une solution claire de gomme, d'une viscosité faible ou nulle. Ces crachats peuvent renfermer de l'albumine.

Au microscope, on trouve des cellules épithéliales cylindriques et à cils vibratiles, gonflées et n'ayant pas la forme prismatique, des cellules épithéliales pavimenteuses de la bouche ou du pharynx, très-rarement des globules rouges du sang et des leucocytes. Cette expectoration est celle de la bronchorrhée, parfois albumineuse.

Les *crachats muqueux* ressemblent parfois à une solution de gomme avec une couche mousseuse qui surnage. Ils deviennent souvent consistants, et pelotonnés ou roulants, d'autres fois même visqueux et collants, ressemblant à des masses rubanées, stelliformes, muriformes; s'ils ont été battus avec l'air, on les trouve spumeux. Quand ils sont opaques, leur teinte est grisâtre ou d'un blanc jaunâtre.

Les crachats muqueux laissent déposer beaucoup de mucosine par l'acide acétique, ils renferment la matière muqueuse sous forme de traînées vaguement fibroïdes, de plus, des cellules épithéliales déformées, gonflées, sans cils, granuleuses, et des leucocytes en quantité variable. Cette expectoration est fréquente dans la bronchite aiguë au début, dans l'emphysème, etc.

Certains crachats muqueux sont visqueux et demi-liquides, ressemblant à de l'empois et formant une boule d'une couleur un peu bleue (crachats perlés). La coloration est due à des particules de poussière, ou à du noir de fumée; les molécules de poussière, de charbon, sont placées dans le mucus ou même parvenues dans les cellules épithéliales et les leucocytes.

L'*expectoration purulente*, jaunâtre, verdâtre, à crachats nummulaires, ou homogène ressemblant à de la purée de pois, est alcaline. A la loupe on voit une quantité de petites masses puriformes réunies par du mucus peu abondant. Si on trouve des stries grisâtres, des îlots plus clairs disposés en chaînes ou en séries, des filets de sang, les crachats sont dits panachés. La viscosité de ces crachats est grande. Leur étude histologique

montre des globules de pus, ou leucocytes de toutes variétés, quelques cellules épithéliales déformées, privées de cils vibratiles, et de plus ces crachats peuvent renfermer des fibres élastiques des alvéoles du poumon. Ce dernier caractère est pathognomonique d'une ulcération ou caverne pulmonaire.

Les *crachats sanglants* sont rouges, et constitués presque uniquement par des globules rouges du sang, dans l'hémorrhagie bronchique avec hémoptysie. Si le sang est en quantité moindre, le crachat est sanguinolent. Le microscope ne décèle que des globules rouges du sang dans les crachats visqueux, briquetés, orangés, verdâtres, de la pneumonie aiguë. Dans les crachats jus de pruneaux ou de réglisse, le sang est reconnaissable encore, mais beaucoup de globules rouges sont déformées et l'hématine est en grains d'un rouge noirâtre. Dans l'apoplexie pulmonaire, on peut trouver, dans des cellules épithéliales, des cristaux d'hématoïdine. Les crachats sanglants pneumoniques renferment des coagula fibrineux moulés sur les alvéoles et les infundibula pulmonaires (voyez p. 477, fig. 125).

Je ne fais qu'indiquer les diverses matières qu'on rencontre dans l'expectoration : pseudhymènes, concrétions calcaires des bronches dilatées ou du parenchyme, débris de poumon mortifié, fibres élastiques, mélanose, cristaux de matières grasses, hydatides, corps étrangers venus du dehors, etc. Les fausses membranes rubanées ou tubulées du larynx et des bronches, qui peuvent exister dans les matières expectorées, sont caractéristiques (voyez p. 426 et 460).

ANDRAL (G.), Recherches sur l'expectoration dans les différentes maladies de poitrine, thèse de Paris, 1821. — SANDRAS, Étude microscopique sur les crachats, etc. (Bull. de l'Acad. de médecine, t. XIII, p. 37, 1842). — SCHRÖDER VAN DER KOLK, Sur la présence des fibres élastiques dans les crachats des phthisiques (Revue médicale, p. 226, 1850). — A. BIERMER, Die Lehre vom Auswurf, gr. in-8, Würzbourg, 1855. — SCHÜTZENBERGER (E.), Recherches sur la composition de l'expectoration, etc., thèse de Strasbourg, n° 410, 1858. — MONNERET, Pathologie générale, t. III, p. 426, 1861. — BAMBERGER, Contribution à l'étude des crachats (Würzburger medicinische Zeitschrift, Band II, n° 5et 6, 1861, et Gaz. hebdomadaire, p. 255, 1862). — VIPLE, Essai sur la séméiologie des crachats, thèse de Paris, 1864). — MINTEGUIAGA, Essai sur la séméiologie des crachats, considérée surtout au point de vue microscopique, thèse de Paris, n° 80, 1868. — MARTINEAU, article Crachats (Nouveau Dictionnaire de méd. et de chirurgie pratiques, t. X, p. 78, 1869). — TERRILLON, De l'expectoration albumineuse, thèse de Paris, 1873. — A. LABOULBÈNE, Expectoration séro-albumineuse. Examen comparatif du liquide expectoré et du liquide extrait de la cavité pleurale (Bulletins de la Société médicale des hôpitaux de Paris, 2e série, t. X, p. 226, 1873 et Gaz. hebdomadaire, 1874). — A. PRODHOMME, De l'expectoration albumineuse, thèse de Paris, n° 361, 1873. — CH. ROBIN, Des crachats laryngo-bronchiques (Leçons sur les humeurs, etc., 2e édition, p. 532-548, 1874). — O. ROSENBACH, Ueber eine neue Art von grasgrümen Sputum (Expectoration verdâtre) (Berliner Klin. Wochens, n° 48, 1875). — RENK, Sur l'abondance de l'expectoration dans diverses maladies de l'appareil respiratoire (Zeitschrift fur Biologie, Band XI, 1875). — PRÉVOST, Note pour servir à l'histoire de l'expectoration albumineuse consécutive à la thoracentèse (Gaz. méd. de Paris, n° 20, 1875). — JEANTY, De l'expectoration et des produits expectorés, thèse de Paris, n° 42, 1876. — G. DAREMBERG, De l'expectoration dans la phthisie pulmonaire, thèse de Paris, 1876.

Vices de conformation du poumon.

L'absence totale des deux poumons et du cœur ne se trouve que chez les monstres privés de tête et du thorax. Le manque d'un poumon, l'autre recevant à lui seul toutes les branches de l'artère et toutes les veines pulmonaires, a été constaté. Le développement entravé du tissu pulmonaire par l'hydrothorax du fœtus, la terminaison des bronches dans un sac fibreux, appartiennent aux maladies intra-utérines de l'embryon.

Le nombre des lobes pulmonaires peut être diminué ou augmenté; leur place est intervertie dans l'inversion viscérale. On a vu dans quelques cas un petit poumon surnuméraire. La petitesse excessive des poumons ainsi que celle du thorax, n'est pas incompatible avec la vie. La situation d'une partie des poumons sous la peau a lieu, quand la portion antérieure du thorax fait défaut; cette ectopie constitue une hernie pulmonaire congénitale.

MECKEL, Handbuch der pathologischen anatomie, I, p. 474. — MEYER, Virchow's Archiv, Band XVI, p. 78. — KESSLER, Ueber mangelhafte Entwickelung der Lunge, Zurich, 1858. — A. FŒRSTER, Die Missbildungen der Menschen, p. 46, 106, Iéna, 1861. — C. ROKITANSKY, Lehrbuch der patholog. Anatomie, Band III, s. 43, 1861. — REKTORZIK, Wien. med. Wehbl., XVII, 1861. — BARLOW, Guy's Hospital Reports, t. VI, p. 235 et VII, p. 467. — EDW. KLEBS, Missbildungen der Lunge (Bœhm. Corresp. Bl., II, p. 113, Prag, 1874).

SECTION VI

PLÈVRE

La plèvre est une membrane séreuse, enveloppant séparément le poumon (plèvre viscérale) et venant s'appliquer sur les côtes (plèvre costale). En bas, la séreuse revêt le diaphragme (plèvre diaphragmatique) et de plus chaque plèvre s'adosse à celle du côté opposé, pour former une cloison qui isole les deux poumons l'un de l'autre (plèvre médiastine). Les lésions pleurales ont les plus grands rapports avec celles du péritoine (voyez p. 374) et du péricarde.

Inflammations de la plèvre; Pleurésies.

Les inflammations pleurales, presque toujours unilatérales, vont être exposées de la manière suivante : pleurésie aiguë, séro-fibrineuse; pleurésie purulente; pleurésie chronique.

1. — Pleurésie aiguë, séro-fibrineuse.

Dans la pleurésie aiguë, qu'elle soit fibrineuse ou avec épanchement séreux, il y a constamment des lésions pleurales plus ou moins appréciables à l'autopsie. Ces lésions ont une grande importance, elles peuvent servir de type pour l'inflammation des membranes séreuses.

Quand la pleurésie ne s'accompagne pas d'épanchement et reste limitée, elle est dite *pleurésie sèche*. On trouve alors, surtout dans la pneumonie, ou à la suite d'un traumatisme, la séreuse injectée, avec les vaisseaux dilatés, et même rompus sur plusieurs points, ayant formé des ecchymoses. La plèvre est à la fois épaissie, dépolie, inégale, poisseuse ; elle est même pourvue de fines granulations ou d'élevures petites et visibles à contre-jour, mieux encore sous l'eau avec l'aide d'une loupe. La surface de la plèvre raclée fait constater, en plus, une matière ayant un aspect glutineux, un peu opaline ou opaque.

Si on examine au microscope la plèvre enflammée et en employant divers grossissements, on constate la dilatation vasculaire, par réplétion des vaisseaux sanguins et lymphatiques. On trouve de plus, à la surface, des cellules épithéliales abondantes, plus grosses qu'à l'état normal, vésiculeuses ou obrondes, au lieu d'être aplaties ; leur noyau est plus gros, leur contenu épais, trouble, renfermant même des granulations éparses ou serrées. Les fibres lamineuses, ou conjonctives, pleurales sont moins rapprochées entre elles ; elles sont écartées par des granulations protéiques. Enfin, quand la partie libre de la plèvre est fortement poisseuse ou glutineuse, on constate que le dépôt superposé à la membrane est formé d'une substance fibrillaire, à mailles fines, enfermant des corpuscules ayant la forme, les dimensions et les réactions des globules blancs du sang, ou leucocytes.

A un degré plus avancé de la pleurésie sèche, chez des sujets ayant succombé à une autre maladie, la plèvre épaissie montre une végétation de sa surface. Les saillies de la plèvre sont aplaties, ou un peu villeuses et constituent des sortes de bourgeons charnus, ou des néo-hymènes en miniature. La surface pleurale offre des lamelles simples ou aréolaires, des prolongements de diverses formes. Accolées et réunies par soudure à celles de la plèvre opposée, ces saillies pleurales constituent des brides, des cloisons, des lames qui s'étirent ou s'aplatissent et finalement constituent des adhérences.

Quand les végétations pleurales ne forment pas d'adhérences, elles se réduisent en dépôts plus ou moins épais, ayant l'apparence de taches

blanches, ou plaques laiteuses, qui peuvent persister. Les adhérences varient à l'infini, formant tantôt une coque épaisse au sommet adhérent du poumon, des brides celluleuses, plates ou arrondies, des lames rubannées, aréolaires ou fenêtrées, etc., etc.

Les adhérences lâches ou serrées sont de véritables néo-membranes (1) ou néo-hymènes (νεός, jeune, nouveau; ὑμήν, membrane) qui sont pourvues de vaisseaux sanguins (fig. 138) et lymphatiques de création nouvelle, de tubes nerveux; elles offrent la configuration du tissu séreux, elles sont lisses et unies à la surface. Les néo-membranes pleurales sont susceptibles d'hémorrhagie et elles présentent une rétractilité marquée. Ce sont elles, qui après la pneumonie guérie, donnent parfois lieu pendant des semaines à une douleur persistante; elles peuvent être le siége de tubercules, de cancer, etc.

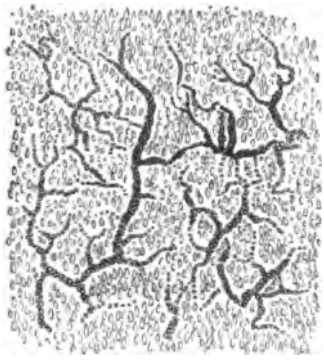

Fig. 138. — Vaisseaux d'une néo-membrane récente *.

L'examen microscopique fait reconnaître dans les néo-membranes pleurales des éléments embryo-plastiques, cellules ou fibres plus ou moins reconnaissables de tissu lamineux ou conjonctif, tantôt en voie d'évolution, tantôt bien développés, des vaisseaux sanguins et lymphatiques, parfois des tubes nerveux, enfin un revêtement épithélial pavimenteux met en évidence par l'imprégnation de nitrate d'argent.

La *pleurésie avec épanchement* est distincte de l'hydrothorax où on n'observe pas de pareilles lésions inflammatoires pleurales; elle existe à l'état idiopathique, par exemple à la suite d'un refroidissement, ou bien avec la pneumonie et les néoplasmes de la séreuse.

Il y a dans la pleurésie séro-fibrineuse, exsudation de fibrine à la surface de la membrane et production d'un liquide dans la plèvre. L'exsudat fibrineux a lieu aussi bien dans la pleurésie aiguë que dans la pleurésie hémorrhagique, soit tuberculeuse, soit cancéreuse, et dans la pleurésie purulente.

L'observation suivante d'un malade alcoolique, atteint de pleuro-pneumonie est un exemple net de pleurésie séro-fibrineuse.

(1) Charles Robin, article *Néo-membrane* (*Dictionnaire encyclopédique des sciences médicales*, 2e série, t. XII, p. 100, 1877).

* Fig. 137. — Développement des vaisseaux sanguins dans une néo-membrane récente, datant de sept jours. Grossissement 100 diamètres (Münch).

Homme, trente-huit ans, alcoolique, mort au neuvième jour d'une pneumonie aiguë, avec délire. A l'ouverture du thorax, on constate du côté droit un épanchement abondant, citrin, évalué à 2,000 grammes. Les poumons étant retirés avec soin, je trouve le poumon gauche congestionné, mais crépitant, sans tubercules, et le poumon droit au contraire avec une pneumonie hépatisée, au deuxième degré, dans la moitié supérieure, seulement engoué à la partie inférieure.

La plèvre pulmonaire est épaisse, recouverte de fausses membranes molles, celluleuses, jaunâtres; d'autres pseudhymènes se trouvent dans le liquide épanché, et de plus la plèvre pariétale, costale et diaphragmatique offre des couches fibrineuses pareilles sur toute son étendue. Il n'existe pas d'adhérences anciennes, les pseudo-membranes sont toutes récentes et floconneuses.

On enlève facilement par le raclage les concrétions déposées sur la plèvre; celle-ci est plus épaisse, blanchâtre, ce qu'on voit bien sur une coupe, et en comparant les poumons gauche et droit sectionnés. Les vaisseaux pleuraux sont dilatés sous les formes striée et réticulée, je constate de petites ecchymoses punctiformes.

Les fausses membranes examinées à l'état frais, par dissociation, sur une lame de verre, laissent apercevoir une trame fibrineuse. Les fibrilles, larges de un à deux millièmes de millimètre = 1 à 2 μ, sont plus ou moins parallèles ou entrecroisées. Dans les mailles se trouvent beaucoup de leucocytes purulents ayant 0,01 à 0,012 = 10 à 12 μ de diamètre, granuleux, montrant des noyaux par l'action de l'acide acétique. On trouve aussi des globules rouges du sang (fig. 138, *a*, *a*), et une grande quantité de granulations protéiques.

Le liquide épanché est neutre, très-albumineux, il laisse déposer au fond du tube où il est placé une couche de leucocytes et de granulations.

Sur des pièces durcies dans l acide picrique, je trouve nettement la disposition fibrillaire fibrineuse et les corpuscules renfermés dans les mailles n'ont pas la forme polygonale, ils sont arrondis.

Les fausses membranes fibrineuses, ou les pseudhymènes pleurales, déposées sur la plèvre sont d'abord très-minces et transparentes; au-dessous les vaisseaux pleuraux sont dilatés. Bientôt l'aspect des pseudhymènes change, elles ont l'aspect de couches crémeuses ou floconneuses, blanchâtres, jaunâtres, faciles à enlever ou à séparer de la plèvre. D'autres fois, on voit une sorte de gelée, creusée de cavités ou de vacuoles, renfermant un liquide séreux et citrin.

Les pseudo-membranes juxta-pleurales ont deux faces, l'une adhérente, l'autre superficielle et libre : la première est accolée à la séreuse, la seconde est toujours inégale et baignée de liquide. D'autres fausses membranes adhèrent aux deux parois opposées de la séreuse, seulement par leurs extrémités. Quand ces pseudhymènes circonscrivent un large espace, elles sont divisées parfois en loges secondaires avec des cloisons et des prolongements qui rappellent l'aspect d'une éponge, et qui isolent des loges remplies de liquide, ne communiquant pas entre elles.

Les fausses membranes libres dans la cavité pleurale, au milieu du liquide épanché, ont des formes peu régulières, elles sont gonflées par la sérosité.

L'examen microscopique des pseudhymènes pleurales montre constamment des filaments fibrineux, minces, disposés en faisceaux ou en réticulum, et renfermant des éléments cellulaires, leucocytes, globules rouges du sang et granulations protéiques (fig. 139).

Le liquide ordinaire de la pleurésie aiguë est clair, citrin, variant pour l'abondance d une cuillerée à 2, 3, à 5 litres et plus. La quantité du liquide ne répond pas à l'abondance des produits pseudo-membraneux, il est souvent en raison inverse. La sérosité remplissant la plèvre gauche refoule

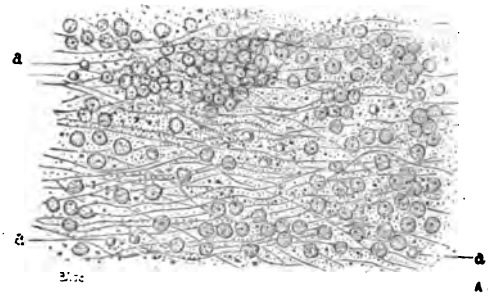

Fig. 139. — Exsudat fibrino-corpusculaire de la pleurésie aiguë *.

le cœur vers la droite, et dans la plèvre droite, elle abaisse le foie en déprimant le diaphragme.

Le liquide séreux pleurétique, de couleur citrine ou ambrée, à reflet un peu rougeâtre, et même verdâtre dans les cas d'ictère, laisse toujours déposer une petite quantité d'éléments solides, formés de cellules épithéliales rarement aplaties, plus souvent rondes, avec ou sans granulations. J'y ai toujours trouvé des leucocytes, tantôt sans noyau, ou avec un seul noyau ou même plusieurs noyaux visibles par l'acide acétique, et des globules rouges du sang (1).

La réaction du liquide séreux est alcaline ou neutre quand la thoracentèse est pratiquée ; sur le cadavre la réaction peut être faiblement acide.

Presque tous les liquides extraits par la ponction thoracique, avec des trocarts de moyen et de gros volume, se coagulent spontanément en une

(1) A. Laboulbène, *Recherches cliniques et anatomiques sur les affections pseudo-membraneuses*, p. 201 et pl. II, fig. 1, 1861).

* Fig. 138. — Exsudat de la pleurésie aigue. On voit des fibrilles de fibrine parallèles ou entrecroisées, renfermant des corpuscules purulents et des granulations protéiques. *a*, *a*, *a*, globules rouges sanguins. Grossissement 250 diamètres.

masse gélatiniforme. La coagulation est due à la fibrine et cette fibrine retirée du coagulum ne diffère pas de celle du sang ; elle est d'environ un gramme en poids, pour un kilogramme de liquide pleural. De plus, quand on enlève la fibrine déposée dans les douze premières heures, on trouve un nouveau coagulum fibrineux donnant une consistance de gelée. En répétant toutes les douze heures cette séparation de la fibrine, on observe un nouveau dépôt pendant deux et trois jours, mais la quantité de fibrine recueillie après vingt-quatre heures est très-faible.

La présence de la fibrine dans un liquide d'épanchement thoracique est favorable pour le pronostic ; mais il faut remarquer que cette fibrine peut exister réellement sans sortir par un trocart capillaire, et j'en avais fait la remarque à Béhier (1). La fibrine manque dans les liquides purulents et dans la plupart des épanchements avec néoplasmes (tubercules, épithéliomes).

Le liquide pleurétique, défibriné artificiellement, est moins riche en matériaux solides que le sérum sanguin ; les sérosités les plus pourvues de matières solides en renferment à peine autant que le sérum le plus pauvre. Quand le poids du résidu sec, (laissé par l'évaporation de 1 kilogramme de sérosité pleurale), atteint 60 grammes et au delà, et de plus si ce liquide est trouvé fibrineux, il caractérise une pleurésie aiguë franche (2).

Les rapports du poumon avec le liquide épanché sont très-remarquables dans la pleurésie aiguë. Tout d'abord, le poumon se rétracte et surnage au-dessus de l'épanchement : le liquide est en arrière, puis sur le côté, et enfin se porte en avant. — Si l'épanchement devient de plus en plus abondant, le poumon graduellement comprimé ne surnage plus, il est atélectasié et tombe, en quelque sorte, dans le liquide ; puis il est refoulé en haut et en dedans, contre le médiastin et la colonne vertébrale. Le poumon ainsi aplati est revêtu rapidement d'une coque pseudo-membraneuse, il est privé d'air. Les bronchioles sont comprimées, le sang ne se renouvelle plus ; de là, une congestion avec une activité compensatrice du poumon opposé et une hypertrophie du cœur droit.

2. — Pleurésie purulente.

Quand le liquide épanché dans la cavité pleurale renferme une quantité de pus appréciable à l'œil nu, la pleurésie n'est plus seulement

(1) A. Laboulbène, *Note sur l'élévation de la température centrale chez les malades atteints de pleurésie aiguë et auxquels on vient de pratiquer la thoracentèse* (*C. R. de l'Institut*, t. LXXV, p. 128, 18 nov. 1872).

(2) C. Méhu, *Étude sur les liquides épanchés dans la plèvre* (*Archiv. générales de médecine*, juin et juillet 1872. — *Nouvelles recherches sur les liquides pathologiques de la cavité pleurale* (*id.*, février 1875).

séro-fibrineuse, elle est dite *pleurésie purulente*, et on nomme *empyème* ou *pyothorax*, cet épanchement de pus, ressemblant à celui d'un abcès pleural.

Tous les épanchements séreux de la pleurésie contiennent des globules de pus, ou leucocytes purulents, ainsi que des globules sanguins rouges, dès les premiers moments de leur existence. Au point de vue anatomique, il y a une question de degré et d'abondance des leucocytes pour la purulence pleurale ; toutefois on constate des pleurésies purulentes d'emblée arrivant au bout de quelques heures. Le plus souvent, la pleurésie purulente succède à la pleurésie séreuse, et le traumatisme simple des ponctions est moins à invoquer, comme cause, que l'état des surfaces pleurales fortement congestionnées et enflammées de manière à produire du pus.

Dans la pleurésie purulente récente, la plèvre est quelquefois et exceptionnellement à peine congestionnée; elle paraît alors presque intacte. Mais ordinairement la séreuse est rouge, avec une vascularisation partielle ou générale, plus épaissie, indurée, encore séparable des fausses membranes superposées. Plus rarement la plèvre est unie aux fausses membranes, elle est indurée, fibreuse, calcifiée, etc.

La séreuse pleurale, rugueuse, villeuse, recouverte de pseudhymènes minces, offre des ecchymoses, et même des épanchements sanguins de volume moyen. Par places, la plèvre est quelquefois érodée, avec des pertes de substances arrondies et à bords saillants; des fausses membranes la recouvrent constamment, au moins en partie.

Les fausses membranes peuvent occuper la plèvre dans toute son étendue, de manière à former une couche continue pariéto-pulmonaire, ou bien elles sont limitées à une portion du sac séreux. Très-rarement les fausses membranes se trouvent exclusivement dans les espaces interlobaires des poumons, sans s'étendre à la cavité pleurale.

L'épaisseur des pseudhymènes dans la pleurésie purulente aiguë est peu considérable, elles sont minces, glutineuses et molles, la plèvre sous-jacente est rosée ou rouge.

Si la pleurésie purulente est ancienne, les fausses membranes sont épaisses, transformant la cavité pleurale en un kyste purulent simple ou cloisonné, et le poumon est refoulé au pourtour de la poche, maintenu par des adhérences plus ou moins solides, en dehors du kyste pleural.

Les fausses membranes, ou pseudhymènes, pleurales sont donc adhérentes sur les deux plèvres pulmonaire et pariétale; de plus d'autres fausses membranes flottent et se trouvent dans le liquide purulent épanché. Ces pseudhymènes constituent des flocons opaques ou des masses du volume d'une noix, d'un œuf, du poing, etc., d'autant plus épaisses qu'il existe une communication avec l'air extérieur; elles sont alors extrêmement fétides.

La coloration des fausses membranes est grisâtre ou jaunâtre comme le pus, rarement rosée, ou plutôt rougeâtre comme de la chair, sarcomateuse en un mot. Les hémorrhagies leur donnent une teinte rouge qui plus tard produit une coloration ardoisée, où noirâtre par dépôt de granules pigmentaires. Du reste l'aspect, la consistance varient comme dans la pleurésie chronique. J'ai vu la plèvre recouverte de fausses membranes stratifiées sous forme de cinq à six feuillets séparables. Au-dessus, la couche extérieure était molle avec des aréoles ou des prolongements fins, les couches profondes étaient plus sèches et plus fibreuses. J'ai vu aussi des calcifications d'anciens sacs pleuraux.

Les pleurésies purulentes interlobaires sont intéressantes, et Cayol en a parfaitement reconnu le siége. La grande cavité pleurale est libre, la surface du poumon semble à l'état normal, cependant les bords des scissures des lobes sont réunis par des fausses membranes et le liquide purulent est placé dans l'intervalle des deux feuillets pleuraux de la scissure. Le pus est accumulé dans une poche littéralement formée par la plèvre interlobaire seule.

Le liquide de la pleurésie purulente renfermé dans la cavité pleurale est semblable au pus des abcès, c'est-à-dire d'un jaune verdâtre, plus ou moins foncé, souvent grisâtre. L'abondance du pus varie beaucoup, de quelques centaines de grammes jusqu'à cinq et six et même huit litres. Le pus est d'une odeur fade, un peu alliacée, parfois fétide. Dans ce dernier cas, il y a communication avec l'air extérieur, ou mortification de lambeaux pleuro-pulmonaires.

Tous ces degrés de la purulence peuvent être observés, depuis la teinte opaline légère, où le pus est séreux, jusqu'à un liquide épais et très-floconneux. Par le repos, il se forme une couche d'épaisseur variable manifestement purulente. La coloration varie du jaune à la teinte brunâtre ou chocolat; habituellement il renferme des débris fibrineux, des fausses membranes, et même des lambeaux mortifiés pleuro-pulmonaires.

Le liquide purulent des pleurésies purulentes enkystées est parfois filant et grumeleux, la fétidité de ce pus ayant eu le contact de l'air est très-grande. Au microscope, on trouve toujours des globules purulents très-reconnaissables et en grande quantité (leucocytes de diverses variétés, soit à un ou plusieurs noyaux, soit sans noyaux, granuleux, déformés, etc.), ayant de $0^{mm},008$ à $0^{mm},010$ et $0^{mm},012$ de diamètre $= 8$ à $12\ \mu$. Des liquides sanguins plus ou moins altérés, des granulations protéiques et graisseuses abondent dans ces liquides.

Quand les parties séreuses des pleurésies purulentes se sont évacuées au dehors en majeure partie, ou quand elles se sont résorbées dans les pleurésies partielles, on ne trouve par places qu'un magma semblable à une bouillie grisâtre ou à du mastic. Le pus s'est épaissi, caséifié

(tyrose ou tyrosis; τυρός, fromage épais). Je donne une figure de cette inspissation du pus, d'après Virchow (voy fig. 140).



FIG. 140. — Pus épaissi, dans le pyothorax ou empyème pleural *.

On trouve encore des acides gras et de la cholestérine dans les collections purulentes pleurales.

3. — Pleurésie chronique.

La *pleurésie chronique* peut être sèche ou avec épanchement; tantôt elle se produit peu à peu et d'emblée, tantôt elle vient à la suite de la pleurésie aiguë.

La pleurésie chronique sèche s'établit par la formation graduelle d'un tissu embryo-plastique, constituant des adhérences, ou des plaques à la surface de la plèvre. Les coques fibreuses du sommet des poumons des phthisiques, les adhérences intimes des feuillets pleuraux costal et pulmonaire, qui peuvent arriver à oblitérer une partie de la plèvre, sont parfois dues seulement à la pleurésie chronique. On observe encore celle-ci à la surface pleurale de certains néoplasmes pulmonaires, et de beaucoup de pneumonies interstitielles sous-pleurales.

A la suite des pleurésies aiguës, la fibrine se dépose sur la plèvre et y adhère, le liquide pleural est renfermé dans le kyste pseudo-pleural, tantôt unique, tantôt divisé par des cloisons en loges séparées. Une portion d'épanchement peut rester enkystée dans des poches dont les parois sont devenues fibreuses et même cartilaginiformes.

La résorption de l'épanchement étant toujours lente et difficile dans la pleurésie chronique, le liquide, par suite de la désintégration granuleuse de la fibrine et des corpuscules purulents ou sanguins, devient louche, pseudo-purulent. Les fausses membranes anciennes se vascularisent; leurs vaisseaux à parois très-minces et embryonnaires laissent souvent échapper, par rupture de ces parois, du sang qui colore en rouge le liquide : on a ainsi une *pleurésie chronique hémorrhagique*.

* FIG. 139.—Matériaux granuleux d'un empyème pleural, résorbé en majeure partie. *a*, masse sous forme de détritus granuleux, avec des globules sanguins et purulents ratatinés; *b*, les mêmes vus dans l'eau; *c*, les mêmes traités par l'acide acétique. Grossissement environ 200 diamètres. *d*, mêmes globules qu'en *c*, mais grossis à 350 diamètres environ. (Virchow, *Pathologie cellulaire*.)

Les fausses membranes qui revêtent la plèvre pulmonaire, qui la doublent, pour ainsi dire, et qui, ayant fait corps avec elle, en sont difficilement séparables, sont formées souvent de lames superposées. Les couches extérieures sont plus molles, jaunâtres, les intérieures, juxta-pleurales, sont plus dures, formant un plastron grisâtre ou blanchâtre et lardacé. Par places, on trouve des dépôts hématiques, pigmentaires, d'une teinte brunâtre ou ardoisée. Ces fausses membranes, comprimant le poumon, refoulent celui-ci, et les rapports du poumon avec l'épanchement sont remarquables et utiles à connaître.

Le poumon déplacé est ordinairement refoulé vers le sommet de la plèvre, contre le médiastin et la colonne vertébrale, il forme une masse du volume du poing, mais comprimée ; tantôt il est situé en haut et en avant, ou absolument aplati entre le médiastin et le rachis ; rarement il est refoulé en arrière, ou en bas près du diaphragme.

Le poumon aplati est atélectasié ; il est retenu par la couche pseudo-membraneuse résistante, qui le revêt en grande partie ou en totalité. On peut trouver une portion moins comprimée faisant hernie, pour ainsi dire. Dans ce dernier cas, le poumon est insufflable, ainsi que dans la pleurésie aiguë ; on s'assure même que les portions aplaties ont leurs fibres aréolaires intactes et leur épithélium conservé, mais d'autres fois il existe de la pneumonie interstitielle ; j'y ai trouvé des corps amyloïdes (voyez page 494). Enfin, la pleurésie chronique s'accompagne encore plus que la pleurésie aiguë, d'une pneumonie corticale juxta-pleurale, superficielle, mais très-réelle, et sur laquelle Brouardel a insisté.

Quand la pleurésie chronique n'est pas simple, le tissu pulmonaire peut être rempli de tubercules, ou renfermer des cavernes, des dilatations bronchiques, des néoplasmes.

Femme, trente-huit ans, amaigrie, succombant à l'hôpital Necker peu après son arrivée. La cavité thoraco-abdominale étant ouverte, je trouve dans la plèvre gauche un grand nombre de loges formées par des fausses membranes en partie mollasses, et d'autres plus résistantes. Il y a un état aigu, enté sur un état chronique. Le liquide renfermé dans la plèvre et qu'on peut évaluer à 1,800 grammes est rougeâtre, hématique. Il est mis à part pour l'analyse.

Le poumon gauche est refoulé, enveloppé par une coque fibreuse ayant 3 à 4 millimètres d'épaisseur. Le tissu pulmonaire est assez souple, mais non crépitant, d'un gris rougeâtre, en partie insufflable. Il offre quelques tubercules crétacés au sommet, et d'autres tubercules crus en petit nombre. La surface du poumon recouverte par la plèvre est indurée. Le poumon droit renferme au sommet des tubercules crétacés. Les ganglions bronchiques sont gros, mais non tuberculeux, ni caséifiés.

En examinant à la loupe, une coupe du poumon et des fausses membranes pleurales, je trouve que la plèvre est épaissie et granuleuse, et que les fausses

membranes sont vascularisées. Les vaisseaux ont un calibre inégal. Le tissu pulmonaire sous-pleural est condensé fortement.

Sur une coupe après durcissement, je trouve les fausses membranes, formées de tissu fuso-cellulaire et de fibres conjonctives, faisant corps avec la plèvre; en plusieurs points la distinction des deux est impossible. Les vaisseaux ont un diamètre de 2 à 3 centièmes de millimètre et sont variqueux. La couche superficielle des fausses membranes est fibrillaire, plus ou moins reconnaissable pour de la fibrine renfermant des cellules de pus et des globules sanguins.

Le liquide hématique contenait un grand nombre de globules rouges du sang, beaucoup étaient crénelés sur les bords. Il y avait aussi des leucocytes granuleux et des granulations protéiques et graisseuses. L'analyse du liquide, faite par Méhu, a donné un chiffre relativement faible de la fibrine, et environ 54 grammes de résidu sec, rapporté à un kilogramme du liquide épanché.

Le tissu pulmonaire affaissé et condensé n'est pas le seul point important à considérer dans la pleurésie chronique avec épanchement. Lorsqu'une caverne tuberculeuse, ou un abcès pulmonaire, se sont ouverts dans la plèvre, il y a souvent pénétration de l'air et alors pyopneumothorax. D'autres fois, avec l'immobilité des espaces intercostaux et même leur refoulement, on voit une saillie plus marquée et le liquide pleural, soulevant au dehors les parties molles, se fait jour, surtout auprès du sternum. Le liquide peut traverser le diaphragme et se rendre dans le péritoine; Gendrin cite un cas où le liquide purulent a fusé le long de la colonne vertébrale jusqu'au muscle psoas.

Quand la perforation des parois a eu lieu entre deux côtes et qu'un trajet fistuleux en résulte, ce trajet est direct ou au contraire allongé dans l'espace intercostal; les côtes sont parfois dénudées et cariées. L'ouverture faite par l'opération de l'empyème, donne à la plèvre les conditions d'une plaie ordinaire exposée. Les portions viscérale et pariétale se recouvrent de bourgeons charnus, qui se touchent, s'unissent et la cicatrisation a lieu, avec rétraction ordinaire de la poitrine sur le côté malade.

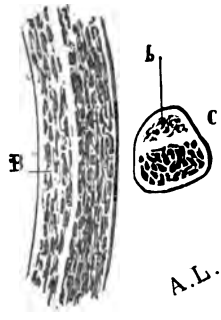

Fig. 141. — Tissu osseux costal hypertrophié dans la pleurésie chronique *.

Les parois thoraciques elles-mêmes sont atteintes dans la pleurésie chronique; ainsi les côtes, dans les pleurésies purulentes de longue durée, présentent une hyperostose remarquable. Parise (1)

(1) J. Parise, *De l'ostéophyte costal pleurétique, etc.* (*Archiv. gén. de médecine*, 4e série. t. XXI, avec planche, 1849). — Savoye, *Une observation d'ostéophytes costaux pleurétiques* (thèse de Paris, n° 475, 1872).

* Fig. 140. — Coupe en long et en travers d'une côte atteinte de développement hypertrophique, dans la pleurésie chronique. A gauche, coupe en long, B, tissu osseux de formation nouvelle; à droite, C, coupe en travers, *b*, tissu de nouvelle formation.

a signalé la formation d'ostéophytes à la face pleurale costale, constituant en quelque sorte une côte surajoutée. J'ai observé et je représente un exemple de cette disposition (fig. 141).

Les muscles intercostaux sont atrophiés dans les vieilles pleurésies, surtout purulentes.

PINEL, Nosogr. philosophique, t. II, p. 408, 1848. — LAENNEC, Traité de l'auscultation médiate, t. II, 4e édit., 1837. — ANDRAL, Clinique médicale, t. IV, p. 402, 4e édition. — STOKE, Dublin medical Journal, t. V, p. 9, 1836. — CH. BARÓN, De la pleurésie dans l'enfance, thèse de Paris, 1841. — OULMONT, Recherches sur la pleurésie chronique, thèse de Paris, 1844. — VIGLA, Archiv. gén. de médecine, octobre et novembre, 1846. — RILLIET et BARTHEZ, Traité des maladies des enfants, t. I, p. 548, 1853. — VIRCHOW, Gesammelte Abhandlungen, p. 221-320, 1856. — WUNDERLICH, Archiv der Heilkunde, II, 1861. — DAMASCHINO, La pleurésie purulente, thèse d'agrégation, Paris, 1869. — E. ROBIN, De la pleurésie diaphragmatique, thèse de Paris, n° 118, 1871. — LECOURTOIS, Pleurésie enkystée diaphragmatique (Bull. de la Soc. anat. de Paris, 2e série, t. XVI, p. 16, 1872). — E. MOUTARD-MARTIN, La pleurésie purulente et son traitement, Paris, 1872. — COULLOMB, Des lésions consécutives à la pleurésie ancienne, thèse de Paris, n° 381, 1172. — E. MAINTENON, Des pleurésies doubles, thèse de Paris, n° 417, 1873. — TROLLEY DESLONGCHAMPS, D'une forme de pleurésie qu'on pourrait appeler pleurésie gélatineuse et qui n'est autre chose que l'œdème de la plèvre et des fausses membranes organisées, thèse de Paris, n° 430, 1873. — WOLFF, Empyème; issue de concrétions calcaires par la fistule thoracique (Berlin. klin. Wochenschrift, p. 439, 1874). — G. BIANCETTI, Contribution à l'étude des exsudats pleurétiques (Gaz. med. ital. Prov. Venete, fevr.-mars 1875). — E. DELACORE, De la pleurésie aérolaire et de l'infiltration œdémateuse des fausses membranes pleurales, thèse de Paris, n° 213, 1875.

4. — Gangrène pleurale.

La *gangrène pleurale* n'a pas été observée d'emblée, comme l'avait pensé Besnier. Un important travail de Bucquoy démontre qu'elle est consécutive à la gangrène pulmonaire et à la pneumonie disséquante. L'observation de Dolbeau, publiée par Millard, montre que le regretté professeur avait été atteint de gangrène pleuro-pulmonaire.

E. BESNIER, Sur la pleurésie gangréneuse primitive, etc. (Mémoires de la Société médicale des hôpitaux de Paris, 2e série, t. XII, p. 24, 1875). — J. BUCQUOY, La pleurésie dans la gangrène pulmonaire (ibidem, p. 33). — MILLARD, Relation de la maladie du professeur Dolbeau; pleurésie avec gangrène, issue de larges lambeaux pulmonaires, etc. (ibid., p. 81, 1875).

Néoplasmes de la plèvre.

1. — Sarcomes; Fibromes; Angiomes; Lymphomes.

A. *Sarcomes et Fibromes.* — Les *sarcomes* pleuraux ne sont pas très-rares, surtout à la suite de la pleurésie chronique. Ils forment des masses

aplaties, sessiles ou allongées, et revêtant la plèvre costale, la plèvre pulmonaire ou même diaphragmatique (1).

Les masses sarcomateuses ont quelquefois un pédicule et on a trouvé de ces productions formées de tissu embryonnaire, ou fuso-cellulaire, libres dans la cavité pleurale, après détachement du pédicule qui les attachait à sa paroi.

Les *fibromes* pleuraux sont tantôt très-petits, granuliformes ou moriformes, tantôt aplatis, ou même ramifiés, formés de tissu fibreux, dense, d'aspect cartilaginiforme. Ces petites masses sont quelquefois très-dures; on les trouve au niveau des bords antérieurs ou contre les lobules, et Andral les avait distinguées des granulations tuberculeuses sous le nom de tubercules fibreux. Elles ressemblent aux indurations de la capsule fibreuse hépatique ou splénique.

Les masses étalées fibreuses, cartilaginiformes, sont parfois épaisses de 4 à 5 millimètres, composées de tissu fuso-cellulaire ou de fibres lamineuses très-serrées, recouvertes d'épithélium pavimenteux.

B. *Lipomes.* — Les tumeurs graisseuses pleurales ont été constatées sous forme de masses allongées et en quelque sorte ramifiées (lipome arborescent) (2), situées sur la plèvre costale, dans le tissu cellulaire, ou conjonctif, placé au-dessous de la séreuse.

C. *Angiomes.* — Rokitansky a décrit un cas d'angiome de la plèvre; les tumeurs caverneuses, formées de capillaires dilatés et communiquant entre eux, étaient sur la plèvre costale (3) et de la grosseur d'une noisette. D'autres tumeurs partielles se trouvaient dans le péritoine, les psoas.

J'ai observé une fois un angiome pulmonaire, mais la plèvre était elle-même distincte au-dessus de la tumeur (voyez page 492).

D. *Lymphomes.* — Des tumeurs lymphatiques, blanchâtres, aplaties, sans forme régulière, plutôt polyédriques ou anguleuses et ramifiées qu'arrondies, ont été signalées par Friedreich (4) dans la plèvre. Leur composition histologique était celle du tissu réticulé lymphoïde, avec des travées et des cellules caractéristiques.

(1) S. Gordon, *Case of hæmorrhagic sarcoma, etc.* (*Dublin medical Journal*, mai 1874).

(2) C. Rokitansky, *Lehrbuch der pathologischen Anatomie*, Dritte Auflage, Band III, p. 39, 1861.

(3) C. Rokitansky, *Lehrbuch der pathologischen Anatomie*, Dritte Auflage, Band I, p. 207, 1855.

(4) Friedreich, *Archiv fur pathologisch. Anat. und Physiol., etc.*, B. XII, p. 37, 1856.

2. — Chondromes, Ostéomes, Kystes pleuraux.

A. *Chondromes.* — Beaucoup de tumeurs ou d'épaississements pleuraux ont l'apparence cartilagineuse, mais ils ne sont que fibreux. Il y a cependant des faits où le cartilage est évident, j'ai observé au moins deux exemples de ces chondromes et j'ai trouvé dans une plaque allongée de la plèvre pulmonaire des chondroplastes aussi évidents que ceux que j'ai vus dans la trachée et représentés page 453, fig. 121.

B. — Les *Ostéomes* pleuraux sont très-rares. Une seule fois j'ai constaté du tissu osseux, réel, avec ostéoplastes, dans une ancienne fausse membrane pleurale, formant une coque, et calcifiée en majeure partie (1).

C. — Les *Concrétions calcaires* pleurales sont assez fréquentes dans les plaques fibreuses et cartilaginiformes, surtout sur la plèvre costale.

D. *Kystes.* — On a observé sous la plèvre des kystes séreux, de la grosseur d'un œuf de poule, pleins de sérosité. Buchner a vu un kyste dermoïde, avec os et poils, dans la plèvre droite. D'autres kystes pareils ont été trouvés dans le médiastin antérieur par divers auteurs (2).

3. — Épithéliomes de la plèvre.

Les épithéliomes de la plèvre ne sont pas rares (3) et coexistent souvent avec ceux du poumon; ils offrent la forme squirrheuse ou dure et la forme encéphaloïde.

Dans le premier cas, l'épithéliome pleural ressemble à des granulations, à des gouttelettes de cire blanchâtre qui seraient tombées d'une bougie et qui seraient figées sur la plèvre. Le tissu est dur, comprimant sur la plèvre costale les filets nerveux, et ayant donné lieu à des douleurs vives.

L'épithéliome encéphaloïde est plus étalé, plus épais, plus mou, plus vasculaire que le squirrhe, parfois avec le centre déprimé. Les épithéliomes colloïde et mélanique ont été trouvés sur la plèvre, mais

(1) A. Laboulbène, *Observation de concrétions ostéo-calcaires de la plèvre* (*Comptes rendus de la Société de biologie*, t. V, p. 6, 1854).

(2) A. Fœrster, *Handbuch der pathologischen Anatomie*, Zweite Auflage, Band II, p. 277, 1863.

(3) Darolles, *Cancer primitif de la plèvre propagé au poumon, généralisation, etc.* (*Bull. de la Soc. anat. de Paris*, p. 439, 1874). — Campbell, *Cancer primitif de la plèvre* (*British med Journal*, p. 368, 1876).

presque toujours secondairement, après le cancer du poumon ou d'autres organes.

La constitution histologique de l'épithéliome pleural est celle que j'ai déjà si souvent indiquée : des fibres lamineuses ou conjonctives feutrées, plus abondantes dans le squirrhe que les éléments cellulaires, tandis que les noyaux et les cellules volumineuses prédominent dans la variété encéphaloïde. Les lymphatiques sont altérés dans l'épithéliome pleural, leur calibre est accru, inégal ; ils sont remplis de cellules pavimenteuses déformées, sphériques, graisseuses, et les ganglions sont eux-mêmes gonflés et dégénérés.

4. — Tuberculose pleurale.

Les granulations tuberculeuses de la plèvre sont apercevables en enlevant cette membrane sur les parois costales et en regardant à contre-jour ; elles sont quelquefois extrêmement petites et en amas quasi-microscopiques. Les cellules qui les constituent sont loin d'être toujours développées en granulation type, comme le prétend Virchow (voyez Poumon, p. 499).

La tuberculose pleurale récente ne tarde pas à provoquer de la pleurésie séro-fibrineuse sèche ou un épanchement liquide. A l'état chronique, elle détermine des néo-formations pleurales épaisses de plusieurs millimètres : elle crible les néo-membranes anciennes de nodules tuberculeux ; enfin, elle amène des hémorrhagies par ruptures des vaisseaux à parois si minces des néo-membranes.

Les granulations tuberculeuses formant aussi les amas, les traînées de cellules, sont constituées comme je l'ai dit pour le poumon (voy. p. 501).

Hyperhémie et Hémorrhagie pleurales.

Aussitôt que le poumon se congestionne, la plèvre viscérale montre les vaisseaux des cloisons lobulaires remplis de sang, au-dessous d'elle, et formant des réseaux qui circonscrivent les espaces polygonaux des lobules pulmonaires. Les lymphatiques sont eux-mêmes très-apercevables et distendus. A un degré très-prononcé, la congestion est suivie de petites ecchymoses punctiformes ou étalées ; le purpura s'accompagne de pétéchies pleurales ; ces taches sanguines sont très-nettes à la suite de la mort par submersion et strangulation : elles proviennent de ruptures des capillaires. Il n'est pas rare de trouver des ecchymoses soulevant la plèvre et formant un relief ; parfois même la séreuse est rompue et le sang s'est

épanché dans la cavité pleurale, ce qui constitue l'hémothorax vrai, heureusement très-rare. L'épanchement de sang pur dans la cavité pleurale résulte aussi de la rupture, soit de vaisseaux des néoplasmes, soit des tumeurs anévrysmales.

Les ecchymoses pleurales se modifient assez rapidement, les globules sanguins du sang extravasé se déforment et se détruisent ; il en résulte des dépôts de matière colorante brunâtre ou noirâtre sous forme de granulations. Les portions d'abord élevées se rétractent, elles restent déprimées et noirâtres.

Hydrothorax et Pneumothorax.

1. — Hydrothorax.

L'*hydrothorax vrai*, ou hydropisie pleurale, n'étant pas inflammatoire, la plèvre n'est modifiée généralement que par une sorte de macération causée par le liquide qu'elle renferme, et imbibition de son tissu. S'il existe des néo-hymènes, elles étaient antérieures à l'épanchement, et s'il y a des dépôts ardoisés ou noirâtres sur la plèvre, ils proviennent d'hémorrhagies anciennes.

Les lésions qui donnent lieu à l'hydrothorax sont nombreuses : les tumeurs comprimant la veine cave supérieure et l'azygos, la gêne dans la circulation du cœur droit, les affections mitrales anciennes, les lésions rénales brigthiques produisant l'albuminurie et l'anasarque, les cachexies ; dans ces derniers cas, on constate ordinairement l'ascite avant l'hydrothorax.

L'hydrothorax est souvent double, mais rarement aussi fort d'un côté de la poitrine que de l'autre ; la quantité de liquide varie de quelques décigrammes à plusieurs litres et le déplacement final des organes a lieu comme dans la pleurésie.

Le liquide de l'hydrothorax est formé par du sérum citrin renfermant peu d'éléments figurés : cellules épithéliales et globules du sang ; la fibrine ne s'y trouve que s'il y a inflammation légère concomitante, ou un peu d'hémorrhagie. Méhu, sur vingt-trois cas d'hydrothorax avec analyse du liquide, a montré que le poids des matériaux solides contenus dans un kilogramme de liquide variait beaucoup plus que dans la pleurésie aiguë, de 49 gr., 54 à 15 gr., 4. La moyenne est de 31 à 32 grammes environ (1).

(1) C. Méhu, *Nouvelles recherches sur liquides pathologiques de la cavité pleurale* (*Archives générales de médecine*, février 1875)

2. — Pneumothorax.

Le *pneumothorax* résulte de la présence de fluides aériformes, ou d'air, dans la cavité pleurale ; si on constate en même temps de l'air et du liquide, il y a *hydropneumothorax*.

Le pneumothorax est produit ordinairement par perforation de la plèvre viscérale ou pariétale, par des cavernes tuberculeuses, des foyers gangréneux, des abcès péripleuraux ouverts, des vésicules emphysémateuses rompues, etc. Dans ces cas, il y a bientôt hydropneumothorax, et, si le liquide pleural est purulent, *pyopneumothorax*. Mais l'hydropneumothorax peut résulter aussi d'un abcès, de la décomposition des liquides épanchés et du dégagement gazeux qui en résulte. J'ai observé un fait qui ne m'a laissé aucun doute à cet égard.

Les gaz pleuraux sont renfermés dans la cavité pleurale, et la perforation peut quelquefois être aperçue assez facilement. Mais souvent il est extrêmement difficile et même impossible de retrouver l'ouverture, soit en examinant la plèvre, soit en insufflant le poumon sous l'eau. On n'observe pas d'ouverture fistuleuse parce qu'elle s'est bouchée assez rapidement par suite d'inflammation et par dépôt de pseudhymènes.

La quantité des gaz aériformes du pneumothorax varie depuis quelques centimètres cubes jusqu'à 2 litres et même davantage. Le gaz renfermé dans la plèvre est dans une seule cavité, ou dans plusieurs loges communiquantes, et il est placé au-dessus du liquide rarement séreux, plus souvent purulent du pyopneumothorax. L'analyse des gaz montre l'azote prédominant, l'acide carbonique et un peu d'oxygène seulement. Quand le pus s'est décomposé, les gaz sont fétides par suite du mélange d'une petite quantité d'hydrogène sulfuré.

La présence de l'air et du liquide dans la plèvre empêche les vibrations thoraciques de se produire et donne lieu aux phénomènes si remarquables du tintement métallique et de la succussion hippocratique.

ITARD, Dissertation sur le pneumothorax ou les congestions gazeuses qui se forment dans la poitrine, thèse de Paris, 1803. — LAENNEC, Traité de l'auscultation médiate, 4e édition, t. I, Paris, 1836. — G. ANDRAL, Clinique médicale, Paris, 1840, t. IV, p. 514. — LOUIS, Recherches anat., patholog. et thérap. sur la phthisie, 2e édit., Paris, 1843. — SAUSSIER. Recherches sur le pneumothorax, thèse de Paris, n° 193, 1841. — HUGHES, London med. Gazette, janvier 1844. — MONNERET et FLEURY, Compend. de medecine prat., t. VII, p. 129, 1846. — PUCHELT, Heidelberger med. Annalen, t. VII, p. 554. — WINTRICH, Krankheiten der Respirationsorgane, Erlangen, 1854. — DOWELL, On an unusual form of Pneumothorax (Dublin hosp. Gazette, 1856. — A. PROUST,... Du pneumothorax essentiel ou sans perforation, thèse de Paris, 1862. — LECONTE et DEMARQUAY, Sur les gaz de l'hydropneumothorax (Comptes rendus de l'Acad. des sc., 1863)

— JACCOUD, Du pneumothorax sans perforation (Gaz. hebdom. de méd. et de chir., 1864).—BOISSEAU, Du pneumothorax sans perforation (Arch. gén. de méd., 1867). — B.-M. THOMAS, Du pneumothorax par cause interne, thèse de Paris, n° 219, 1868. — A. LABOULBÈNE, Pleurésie purulente, suivie de pyo-pneumothorax, etc. (Bulletin général de thérapeutique, t. LXXXII, p. 97, avec fig., 1872.)

Corps étrangers et parasites de la plèvre.

Les *corps étrangers pleuraux* sont arrivés du dehors et consistent en projectiles ou corps vulnérants, ou bien ils ont été formés dans l'organisme et, dans ce cas, on comprendrait qu'ils pussent devenir libres dans la cavité pleurale.

Les *parasites* sont des échinocoques rarement développés dans la plèvre; Davaine en rapporte un exemple (1), j'en ai observé un pareil. Le plus souvent les hydatides viennent du foie, du médiastin, des parois costales, etc., et elles ont gagné la plèvre par perforation. Les membranes hydatiques et les échinocoques sont faciles à reconnaître (voyez pages 329-331 et fig. 87-89).

Vices de conformation.

Le manque absolu de la plèvre est extrêmement rare et son manque partiel plus fréquent. Rokitansky a trouvé une duplicature anormale du sac pleural droit. J'ai vu, sur un poumon droit, les incisures des lobes très-peu marquées et la plèvre ne s'y prolongeait que de 2 centimètres. Il n'existait point de pleurésie ayant réuni les feuillets opposés. Les soudures anormales doivent être distinguées avec soin des anomalies congénitales.

C. ROKITANSKY, Lehrbuch der pathologischen Anatomie, dritte Auflage, Band III, p. 33, 1861. —OTTO, Monstrorum sexcent. descript. anat., n° 545, Tafel 29, fig. 4.— C. DAVAINE, *Traité des entozoaires*, etc., 2e édition, p. 350, obs. I, 1877.

LIVRE TROISIÈME

APPAREIL DE LA CIRCULATION

La circulation, rudimentaire ou incomplète dans beaucoup d'animaux, est complète chez l'homme. Elle a pour agents : un cœur musculeux, des vaisseaux artériels amenant le sang aux organes et des vaisseaux veineux qui le ramènent au cœur. Les altérations de l'organe central d'impulsion frappent les fibres charnues et les deux membranes interne et externe. Les artères, les veines, les lymphatiques sont dilatés, rétrécis ou fermés par des modifications morbides de leurs parois, ou par des causes diverses d'obstruction. On voit sur ces vaisseaux le type des lésions de canalisation, suivant l'expression de Cruveilhier.

SECTION PREMIÈRE

CŒUR

MYOCARDE, ENDOCARDE, PÉRICARDE.

Le cœur, envisagé dans son ensemble, représente une cavité multiloculaire, formée de trois tuniques ou couches, placées l'une sur l'autre et comme emboîtées. La couche moyenne est fondamentale, très-épaisse, musculaire : c'est le *myocarde*. La couche interne, continue avec celle des vaisseaux qui se rendent au cœur et qui en partent, se replie en revêtant des valvules : c'est l'*endocarde*. La troisième couche, ou tunique, est extérieure, enveloppante : c'est le *péricarde*. Chacune de ces couches, analogues à celles constituant les vaisseaux eux-mêmes, a des altérations anatomiques spéciales.

Inflammations diverses du myocarde.

1. — Myocardite aiguë parenchymateuse, diffuse et limitée.

L'*inflammation aiguë du myocarde* ou *myocardite aiguë* n'est pas encore connue d'une manière complète. La fibre musculaire striée du

cœur, douée d'une contraction brusque et non volontaire, ne serait pas susceptible pour quelques auteurs de subir une inflammation parenchymateuse; elle devient graisseuse par compression ou par le fait d'une intoxication générale (Cornil et Ranvier) (1). D'autres admettent la possibilité et la réalité de l'inflammation de la fibre musculaire cardiaque, et je suis de ce nombre. Chez des sujets morts de maladies aiguës : variole, fièvre typhoïde, rhumatisme avec mort subite, j'ai trouvé les fibres cardiaques altérées, légèrement il est vrai, mais sûrement altérées. Dans d'autres cas, sous le péricarde et l'endocarde malades, la fibre musculaire ne m'a point paru atteinte d'une manière saisissable, et cependant elle devient très-friable, cassante, à la manière des muscles des animaux articulés (insectes) conservés depuis longtemps dans l'alcool. Dans ces circonstances, il n'y a pas inflammation propre de la cellule fibre, mais une fragilité considérable (2), sans toutefois qu'elle se ramollisse ou devienne segmentée, comme dans la dégénérescence vitreuse des muscles striés (voy. Muscles).

J'admets donc une *myocardite parenchymateuse* aiguë, tantôt *diffuse*, c'est-à-dire envahissant une grande partie des fibres musculaires cardiaques, tantôt *limitée* ou *partielle*. L'observation suivante se rapporte à la myocardite parenchymateuse diffuse :

Homme, vingt-sept ans, mort subitement à l'hôpital Saint-Antoine, dans le cours d'une variole, après la période de suppuration (observé avec Paul Lorain). Aucun organe lésé ne pouvait à première vue expliquer la mort; le cerveau, les viscères thoraciques et abdominaux étaient indemnes; il n'existait pas de rupture vasculaire. Le cœur, assez gros, mais non hypertrophié, pesait 275 gr. après avoir été vidé des caillots sanguins grumeleux qu'il renfermait. Le tissu, d'un brun violacé, était lisse sur la coupe et, quoique dur, malgré la fermeté du myocarde, il était extrêmement facile à rompre ou à déchirer; les fibres ne résistaient pas. Les vaisseaux coronaires étaient dilatés, et une partie du tissu musculaire placé sous l'eau présentait des ecchymoses manifestes sous forme de points noirâtres ou violacés.

A l'aide du microscope, sur des portions fraîches et par dilacération, les fibrilles musculaires étaient inégales, gonflées, larges de 3 μ à 6 et 7 μ, la striation transversale avait disparu. Des granulations extrêmement fines de 1 à 2 μ se trouvaient dans l'intérieur du sarcolemme. De plus, presque toutes les fibres

(1) V. Cornil et Ranvier, *Manuel d'histologie pathologique*, 2e série, p. 515, 1873.

(2) Au moment de donner le bon à tirer, je me plais à citer le travail communiqué par Renaut à la Société de biologie (14 juillet), et à en faire ressortir l'intérêt. Renaut fait voir que dans les cœurs faussés à la suite de lésions vasculaires et dans les inflammations interstitielles, les fibres cardiaques ne sont pas altérées en elles-mêmes, elles sont fragmentées. Le ciment intercellulo-fibrillaire est atteint, ramolli et l'ensemble des fibres a perdu sa cohésion. De là un état d'asystolie, un empêchement de contraction rhythmique.

étaient fendues en travers par des fissures, ou par des cassures, plus ou moins profondes. Par l'action de l'acide acétique, les granulations disparaissaient; la substance musculaire était gonflée et les fissures ainsi que les sections transversales complètes étaient des plus évidentes. Nous avons attribué, avec Lorain, à cette altération cardiaque la mort subite du malade.

J'ai encore observé la *myocardite parenchymateuse circonscrite ou partielle*, caractérisée par la formation de foyers limités, un peu saillants et siégeant d'ordinaire sur le ventricule gauche du cœur, à la pointe et sur la paroi antérieure. Ces foyers ont été trouvés aussi à la base de la paroi postérieure du ventricule, ou dans la paroi ou cloison interventriculaire, près de la valve antérieure de la valvule mitrale.

Dans cette forme de myocardite, le tissu musculaire est hyperhémié fortement, d'un rouge sombre, et infiltré par une exsudation séro-albumineuse, parfois hémorrhagique.

Les fibres musculaires sont tuméfiées, sans striation transversale, gonflées par une matière albuminoïde trouble, granulée, qui s'éclaircit par l'addition de l'acide acétique. Sur des foyers plus anciens de myocardite localisée, on trouve sous la séreuse péricardique des portions décolorées: les fibres musculaires très-friables sont devenues graisseuses, ou bien la substance contractile étant résorbée, on ne voit plus que des tubes vides, ou sarcolemmes, affaissés et presque sans contenu.

Femme, soixante-deux ans, succombant à une pleuro-pneumonie droite avec épanchement léger du côté droit seulement. Le cœur est revenu sur lui-même, et il pèse 370 grammes. On aperçoit sur le ventricule gauche une plaque un peu élevée, parallèle à la base, large de 2 centimètres, longue de 4 environ, et d'autres plaques plus petites situées plus bas, en arrière de la base, toujours sur le ventricule gauche. Ces plaques offrent une teinte foncée, visible à travers le péricarde. Celui-ci étant enlevé, le myocarde est manifestement épaissi et gonflé.

A la coupe, on trouve le tissu des plaques plus foncé, lisse, formant une sorte de noyau brunâtre au milieu des fibres charnues du cœur, et s'étendant nettement dans une étendue variable, mais ne pénétrant pas jusqu'à l'endocarde: ce tissu des plaques est plus dur sous les doigts qui le pressent, il n'est point infiltré de sérosité, mais il est cassant, friable, très-facile à déchirer. De plus, de petites hémorrhagies sont visibles à la loupe sur la coupe lisse et imbibée d'eau.

Avec le microscope, les fibres musculaires des parties brunes et saillantes apparaissent gonflées, plus larges que celles des autres points du myocarde pris pour comparaison; la striation transversale n'existe point ou n'est pas apercevable. De plus, une grande quantité de granulations protéiques, extrêmement fines, se trouvent sous le sarcolemme, soit sous forme de groupes, soit isolées.

L'acide acétique rend ces détails très-nets et dissout les granulations. Les fibres musculaires sont fragmentées sur plusieurs points.

Après macération dans l'alcool et sur des coupes minces, les altérations précédentes sont apercevables ; le volume ainsi que la striation des fibres saines, comparés au gonflement et à l'apparence non striée des fibres tuméfiées, très-finement granuleuses, sont manifestes.

2. — Myocardite suppurée, abcès du cœur.

La *myocardite aiguë suppurée* avait reçu le nom de *cardite* et les *abcès du cœur* ont été depuis longtemps signalés.

Le tissu conjonctif ou lamineux fortement injecté, imbibé d'un liquide séro-albumineux, et de globules de pus, est atteint primitivement. Les fibres contractiles mal nourries sont atrophiées et en dégénérescence graisseuse secondaire, parfois simplement ramollies, dissociées, et alors elles se trouvent dans le foyer purulent. Du reste la suppuration dans la myocardite aiguë affecte deux formes principales : le pus n'est pas collecté, mais en nappe diffuse entre les éléments musculaires ou fibres contractiles (infiltration purulente du cœur), ou bien le pus forme des foyers (abcès du cœur proprement dits).

La myocardite suppurée s'observe dans le cœur gauche, les parois ventriculaires, dans les muscles papillaires, la cloison interventriculaire. Les foyers sont plutôt juxta-pariétaux que médians, et ils sont anfractueux ou avec des prolongements irréguliers. La myocardite suppurée résulte de la propagation de l'endocardite ou de la péricardite, et je suis convaincu que cette dernière, au moins, se complique toujours d'une myocardite sous-jacente plus ou moins profonde. D'autres fois, la cardite est une manifestation de la pyohémie des blessés, de la morve, de la fièvre puerpérale, etc.

Femme, vingt-deux ans, succombant, à l'hôpital Necker, à une fièvre puerpérale dix jours après l'accouchement. Outre les lésions abdominales caractéristiques, je constate dans le cœur les curieuses altérations suivantes :

Du pus est déposé, en formant deux petits abcès, dans l'épaisseur du ventricule gauche, en avant : l'un d'eux a la forme d'un pois, l'autre celui d'une fève, ils sont tous les deux dans la paroi antérieure. Un troisième abcès se trouve dans la paroi ventriculaire postérieure, il est anfractueux, volumineux comme une noisette ; enfin, de très-petits abcès existent dans la paroi postérieure du ventricule droit.

Le contenu de ces abcès est grisâtre et rempli de détritus rougeâtre, les parois sont d'un gris rougeâtre et tomenteuses. Examiné au microscope, le liquide purulent, grisâtre, renferme des corpuscules de pus très-reconnaissables, des

gouttelettes graisseuses et de nombreux fragments de fibres musculaires, imbibées de liquide, dissociées, d'un diamètre de 2 μ à 4 μ. Plusieurs fibres sont manifestement plus pâles, atrophiées, ayant non-seulement perdu leur striation, mais de plus en dégénérescence granulo-graisseuse; d'autres n'offrent que le sarcolemme vide. Les parois du foyer, examinées sur des coupes, montrent des corpuscules de pus dans l'intervalle des fibrilles musculaires et de très-nombreuses anses vasculaires, revêtues de cellules et de noyaux faisant saillie dans la cavité et se prolongeant entre les fibrilles musculaires peu altérées, ayant encore leur striation.

Je dois ajouter à cet exemple d'abcès multiples du cœur la forme spéciale, et déjà indiquée, de myocardite diffuse par infiltration purulente. Dans un cas que j'ai observé, le pus était étendu dans la partie antérieure du cœur, à la pointe et à la cloison ventriculaire gauches; les fibres musculaires étaient imbibées de liquide séro-purulent. Le tissu du cœur, altéré, pâle et ramolli, offrait des fibres granulo-graisseuses, écartées, sans striation.

On connaît encore, sous le nom d'*abcès métastatiques du cœur*, de petits foyers de la grosseur d'une tête d'épingle environ, abcès multiples de très-petit volume, qui surviennent dans l'infection purulente, pyémique, morveuse, et qui sont répartis dans le myocarde ou sur les faces péricardique et endocardique.

J'ai vu au moins deux exemples de ces très-petits foyers abcédés, et dans ces cas, je les ai trouvés formés par des corpuscules purulents (leucocytes divers), des globules rouges du sang et des granulations protéiques et graisseuses. Je ne sais pourquoi Rindfleisch les croit exclusivement constitués par des vibrions, nés sur place (1).

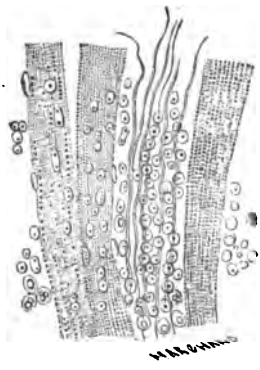

FIG. 142. — Myocardite suppurée aiguë *.

Les théories proposées pour expliquer la formation du pus dans la myocardite sont nombreuses; la suppuration aurait pour point de départ les noyaux du tissu conjonctif (Virchow), les noyaux du sarcolemme (Oppolzer), les corpuscules musculaires (O. Weber), les globules blancs du sang émigrés (Conheim). Je ne m'attacherai point à réfuter ou à admettre aucune de ces théories, je constate

(1) E. RINDFLEISCH, *Traité d'histologie pathologique*, traduction F. Gross, p. 249, § 245, appendice, 1873.

* FIG. 142. — Fibres du cœur et globules purulents dans la myocardite suppurée. On voit la striation moins apercevable, ou effacée, et la production des cellules de pus dans les interstices des faisceaux musculaires (Fœrster, planche XIV, fig 3).

ici la production purulente du myocarde, son siége intra-fasciculaire, entre les fibrilles des muscles, et j'en donne une figure empruntée à Fœrster (fig. 142).

Quand les abcès musculaires sont compatibles avec la vie, le pourtour ne tarde pas à s'épaissir, à prendre une teinte foncée, ardoisée, due à des granulations pigmentaires d'hématine. Plus tard, on trouve dans le cœur des masses enkystées par une membrane rétractée, constituées par une bouillie purulente épaissie et pouvant même se calcifier.

L'abcès myocardique ouvert dans le péricarde donne lieu à une péricardite suraiguë; le plus souvent le contenu s'échappe par l'endocarde, dans la cavité gauche du cœur, et devient la source d'embolies capillaires. L'abcès vidé forme alors une cavité cardiaque accessoire, un diverticule où le sang pénètre, appelé souvent : anévrysme aigu du cœur. Mais il faut observer que les cavités accidentelles cardiaques sont plus souvent occasionnées par l'endocardite que par une cardite suppurée.

La myocardite des petits muscles intra-cardiaques peut occasionner leur rupture et empêcher la tension des valvules par les tendons partant de ces muscles.

SIMONNET, Essai sur la cardite partielle et générale, thèse de Paris, 1824. — J. BOUILLAUD, Traité clinique des maladies du cœur, 2e édit., t. I, p. 613, 1841. — CHANCE, Abcès du cœur chez un enfant (The Lancet, juin 1846). — CRAIGIE, Obs. pour servir à l'histoire de l'inflammation et de la suppuration du cœur (Edinburgh med. and surg. Journal, 1848).— DITTRICH, Ueber die Herzmuskelentzündung (Prager Vierteljahrschrift, 1852). — A. MERCIER, Mémoire sur la myocardite, comme cause de rupture et d'anévrysme partiel du cœur (Gaz. méd. de Paris, p. 505, 1857). — STEIN, Untersuchungen über Myokarditis, München, 1861. — C. FROMMAN, Parenchymentose Myocarditis unt lethalem Verlaufe bei Grippe (Froriep's Notizen, etc., Band II, 1862). — DEMME, Beiträge zur Anatomie und Diagnostik der Myocarditis (Schweiz. Zeitschrift für Heilkunde, 1862). — WUNDERLICH UND WAGNER, Entzündung des linkes Herzvorhofs (Archiv der Heilkunde, 1864).— BERNHEIM, De la myocardite aiguë, thèse de Strasbourg, 1867. — OPPOLZER, Ueber einige seltene Formen von partieller Myocarditis (Wiener med. Zeitung, 1867). — G. HAYEM, Archiv. de physiol. norm. et path., p. 699, 1869 et p. 81, 1870. — DESNOS ET BECHARD, Myocardite varioleuse, etc. (Union médicale, t. IX, p. 1008, 1870). — J. PARROT, article *Cardite* (Dictionn. encyclop. des sciences médicales, t. XII, p. 455, 1871). — R. LONGUET, De la complication cardiaque de la fièvre typhoïde, etc., thèse de Paris, n° 458, 1873. — COLLINOT, Sur les complications cardiaques dans la scarlatine, variole, rougeole, érysipèle, thèse de Paris, 1873. — MOUTARD-MARTIN, Abcès métastatique du cœur (Bulletins de la Soc. anatom. de Paris, p. 775, 1875). — E. HOLDEN, Abcès dans la paroi du cœur (The American Journal of med. Science, 1875). — J.-H. LAKING, Myocardite, abcès du cœur, etc. (Saint-Georges Hospital Reports, t. VII, p. 361, 1875). — ALBENGES (Casimir), Essai sur la myocardite palustre, thèse de Montpellier, 1875.

3. — Myocardite chronique; Sclérose ou Cirrhose cardiaque.

La *myocardite chronique* est une inflammation interstitielle du cœur, à marche lente, aboutissant à la production exubérante d'un tissu con-

jonctif ou lamineux de formation nouvelle, qui comprime et atrophie les éléments musculaires proprement dits. Le cœur, dans la myocardite chronique, est comparable au foie cirrhotique, et il existe une cirrhose du cœur comme une cirrhose du foie et du rein.

Dans la myocardite chronique avancée, le tissu normal conjonctif, interfibrillaire du cœur, s'est multiplié, épaissi, puis transformé en tissu fibreux, refoulant et étouffant les fibres musculaires voisines. Les altérations peuvent provenir de l'endocarde et du péricarde primitivement malades. C'est ainsi que les muscles papillaires du ventricule gauche deviennent sclérosés quand il existe une endocardite chronique de ces régions, que des plaques épaisses, des nodosités, etc., se forment profondément dans la substance du cœur. De plus, la péricardite amène la dilatation et l'hypertrophie concentrique du myocarde devenu fibreux, ainsi que nous le verrons plus bas (voy. Dilatation du cœur).

La myocardite chronique est toujours partielle, la paroi cardiaque est alors plus mince, plus sèche, plus rigide, mais en même temps moins résistante; elle peut donner lieu à des dilatations partielles, ou anévrysmes du cœur, sans ulcération préalable de la paroi et même à la rupture de celle-ci.

La myocardite est plus fréquente à la pointe du cœur gauche que partout ailleurs; elle siége aussi au niveau de l'infundibulum de l'artère pulmonaire, surtout pendant la période fœtale. Elle forme des rétrécissements annulaires en avant de l'orifice aortique (Vulpian) et des autres orifices du cœur.

Homme, trente-deux ans, ayant eu plusieurs attaques de rhumatisme, mort accidentellement (péritonite aiguë, à la suite d'un coup de pied de cheval), à l'hôpital Saint-Antoine. Le cœur, augmenté de volume et pesant 460 grammes, est hypertrophié dans son ventricule gauche. Les parois fendues sont néanmoins un peu amincies sur certains points. Le ventricule gauche offre à la pointe une plaque longue de 3 centimètres et demi, large de 2 centimètres, d'un tissu dur, fibreux. D'autres plaques peu profondes existent sur la face antérieure du ventricule gauche et enfin de petites masses indurées se trouvent aussi dans l'intérieur, sur les muscles formant les colonnes charnues allant à la valvule mitrale.

Le tissu dur, fibreux, contraste par sa consistance avec les masses charnues environnantes, il est plus pâle.

Au microscope, je trouve des fibrilles et des cellules allongées de tissu conjonctif ou lamineux assez serrées; les fibrilles du tissu musculaire sont comprimées, néanmoins reconnaissables sur quelques points, mais granuleuses et sans striation. Le tissu fibreux, sur les colonnes charnues du cœur, est abondant en noyaux et fibres embryoplastiques.

Hypertrophie et Atrophie cardiaques.

1. — Hypertrophie du cœur.

L'*hypertrophie vraie du cœur* est constituée par une multiplication de nombre et par un accroissement des fibres musculaires du myocarde. L'hypertrophie résulte uniquement de cet état d'accroissement réel du muscle cardiaque : l'hypermégalie cardiaque, soit graisseuse, soit néoplasique, n'est qu'une fausse hypertrophie portant sur des éléments surajoutés.

Le terme d'hypertrophie du cœur, dû à Guilhomet, est préférable à celui d'anévrysme actif (Corvisart), d'hypersarcose cardiaque (Lallemand), etc. On a depuis longtemps distingué trois espèces d'hypertrophie : *hypertrophie simple*, consistant en une augmentation des parois cardiaques, avec conservation du volume des cavités ; *hypertrophie excentrique*, avec accroissement des parois et augmentation du volume des cavités, et enfin *hypertrophie concentrique*, avec forte augmentation des parois et diminution considérable des cavités. Cruveilhier a nié l'existence de cette dernière, mais à tort, ce me semble. Quoi qu'il en soit, l'hypertrophie cardiaque doit être précisée avec le poids du cœur par la balance, plutôt que par le volume du cœur accru, appréciable à la vue seule (voy. Dilatation du cœur).

Un faible degré d'hypertrophie n'est point facile à constater à première vue ; pour s'en rendre compte, il convient de se rappeler le poids (250 à 300 grammes) du cœur normal vidé des caillots qu'il renferme, et les dimensions ordinaires du cœur dans les deux sexes et aux différents âges.

De plus, le volume du cœur croissant avec l'âge, depuis l'enfance jusque dans la vieillesse, il faut se garder de considérer comme hypertrophié le cœur d'un vieillard, tandis qu'il y aurait sûrement hypertrophie avec le même poids et le même volume chez un jeune homme.

L'hypertrophie peut être *générale* ou *partielle*. Je vais transcrire les traits principaux d'une observation remarquable d'hypertrophie généralisée, venue par lésions multiples des orifices du cœur :

Homme, cinquante-cinq ans, mort d'une maladie du cœur avec rétrécissement des deux orifices aortique et mitral, plus une insuffisance tricuspide, à l'hôpital Necker. A l'ouverture de la cavité thoraco-abdominale, le cœur, énormément hypertrophié (*cor bovinum*), est placé immédiatement au-dessous des parois costales ; les poumons ne le recouvraient point. La pointe du cœur s'étendait à gauche en dehors du mamelon, les oreillettes débordaient fortement à

droite et à gauche de la base ; le diaphragme est refoulé. La forme est celle d'une gibecière.

Après avoir enlevé le cœur et l'avoir mis dans la balance, débarrassé du sang des cavités, il pèse 1280 grammes. Sa circonférence à la base est de 41 centimètres ; il est large de 20 centimètres sur le sillon médian transverse, et long de 17 centimètres.

En coupant le cœur en travers, pour connaître l'épaisseur des ventricules, je trouve le tissu dur, d'un rouge brun foncé, sans ecchymoses. Les rapports des ventricules sont à peu près les mêmes que sur le cœur normal. Toutefois, la cloison interventriculaire est un peu bombée, ou convexe, dans la cavité du ventricule droit. L'épaisseur des parois du ventricule gauche, au milieu, est de 35 millimètres, celle du ventricule gauche de 27 millimètres. Les oreillettes, surtout la gauche, sont très-hypertrophiées.

Les cavités du cœur renferment du sang coagulé et des caillots ambrés à la surface, rougeâtres sur la partie déclive du cœur, étendus aux colonnes charnues et aux orifices.

L'endocarde est épaissi en totalité, avec des plaques laiteuses ; l'orifice aortique offre une soudure à la base des deux valvules sigmoïdes, les bords de celles-ci sont rugueux et calcifiés. L'aorte est un peu dilatée et athéromateuse dans son grand sinus. L'orifice mitral est rigide, en boutonnière, les bords des deux lames de la valvule sont épaissis et avec des incrustations calcaires. Le cœur droit a son endocarde moins transparent qu'à l'ordinaire : les valvules sigmoïdes pulmonaires paraissent à l'état normal et suffisantes, mais la valvule tricuspide est plus rigide à la base, plus épaisse et manifestement insuffisante. Les cinq doigts réunis de la main tiennent à l'aise dans l'orifice tricuspide.

En examinant au microscope des tranches minces de tissu cardiaque frais, je trouve les fibres striées régulièrement, sans granulations graisseuses ou autres, et de grandeur variable ayant de $0^{mm},003$ à $0^{mm},008$, jusqu'à $0^{mm},01$ de millimètre = 3 à 8 et 10 μ. Mais sur beaucoup de points les fibres sont d'une largeur de 3 à 4 μ au plus. Il en résulte que l'hypertrophie me paraît constituée certainement par l'augmentation de nombre des fibres musculaires plutôt que par l'augmentation de leur volume. Il y a hypergenèse de ces fibres, et en même temps hyperplasie myocardiaque.

L'hypertrophie généralisée est plus rare que l'hypertrophie partielle. La forme du cœur est celle d'un trigone, ou d'un sac, à angles mousses, qui refoule le diaphragme, les poumons, les organes du médiastin postérieur. Le tissu du cœur est d'un rouge foncé, d'une densité plus forte, plus contracté, plus résistant à la coupe, souvent avec des dépôts pigmentaires, et parfois, enfin, avec un léger accroissement de la trame conjonctive ou interstitielle lamineuse.

Le poids normal du cœur, qui est de 250 à 300 grammes environ, s'élève à 500, 700, 1000 et jusqu'à 1500 grammes et au delà. Le degré d'épaisseur des parois, variable pour le ventricule gauche de 14 milli-

mètres (homme) à 12 millimètres (femme), arrive à 3 et 4 centimètres. Le ventricule droit, épais en moyenne de 5 millimètres (homme), et de 3 à 4 millimètres (femme), acquiert jusqu'à 2 centimètres et plus. Ces données nous conduisent naturellement à examiner l'hypertrophie partielle du cœur.

Le ventricule gauche, le ventricule droit et les oreillettes peuvent être isolément hypertrophiés, et j'indique leur mode de fréquence en les énumérant. Lorsqu'un seul ventricule est hypertrophié, le cœur prend une forme caractéristique ; si l'on suppose la moitié d'un cœur de jeune sujet accolée à l'autre moitié correspondante d'un cœur de sujet âgé, on aura une idée de la prédominance de l'hypertrophie ventriculaire et auriculaire. Les figures suivantes aideront à comprendre ces dispositions.

L'*hypertrophie* partielle du *ventricule gauche* (fig. 143) donne au

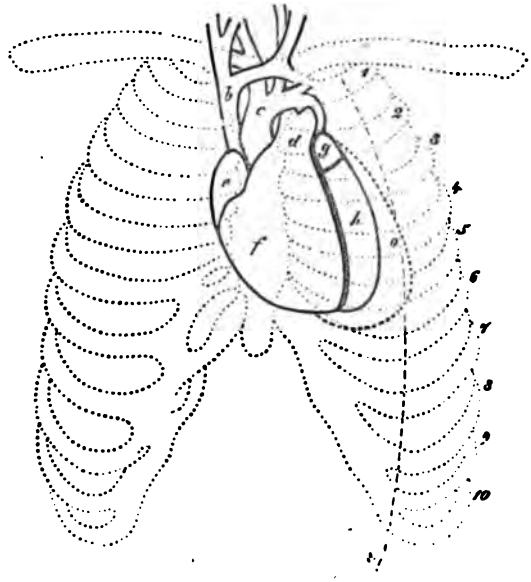

Fig. 143. — Hypertrophie du ventricule gauche du cœur *.

cœur une forme allongée et presque cylindrique ; le ventricule droit ressemble à un diverticule du ventricule gauche. Le diamètre longitudinal du cœur est augmenté, et le cœur, devenu plus horizontal, se porte en dehors. Sa pointe dépasse la ligne mamelonnaire et atteint la ligne axillaire, en même temps qu'elle est abaissée (voy. fig. 143).

* Fig. 143. — Rapports du cœur avec la paroi thoracique antérieure dans l'hypertrophie du ventricule gauche. *a*, ligne mamelonnaire ponctuée ; *b*, veine cave supérieure ; *c*, aorte ; *d*, infundibulum du ventricule droit ; *e*, oreillette droite ; *f*, ventricule droit ; *g*, oreillette gauche de volume normal ; *h*, ventricule gauche normal ; *o*, ventricule gauche hypertrophié, ligne fortement ponctuée. Les clavicules et les côtes sont indiquées par des points. (E. Rindfleisch.)

Les parois du ventricule gauche sont doublées ou triplées d'épaisseur; la cavité est accrue, en même temps les colonnes charnues et la cloison interventriculaire sont plus fortes. La coupe du cœur au niveau des ventricules représente un cercle pour le ventricule gauche, seulement un croissant pour le ventricule droit entourant le cercle gauche.

L'*hypertrophie* seule ou partielle du *ventricule droit* produit un élargissement transversal, ou une augmentation en épaisseur et en largeur, du cœur. La cavité droite est plus grande que la gauche, le cœur paraît quadrilatéral et s'étend vers la droite du sternum et vers le creux épigastrique, à l'appendice xiphoïde (fig. 144). La pointe du cœur n'est plus formée

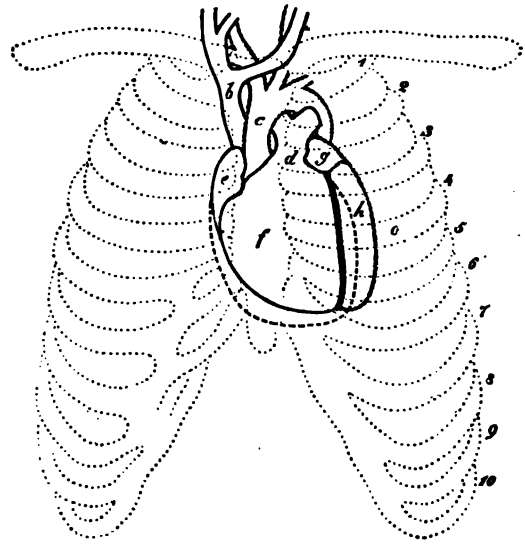

FIG. 144. — Hypertrophie du ventricule droit du cœur *.

seulement par le ventricule gauche, le ventricule droit arrive à la constituer, il écarte, repousse le ventricule gauche et le rejette en arrière. Le cœur en masse est plutôt vertical (comparez les figures 143 et 144).

L'*hypertrophie* partielle des *oreillettes*, isolée de celle des ventricules, est rare. Leurs parois, surtout pour l'oreillette gauche, sont épaissies et leur cavité agrandie. Enfin, l'hypertrophie peut être très-circonscrite, limitée à la cloison des ventricules, à la pointe, aux colonnes charnues et muscles valvulaires, etc.

* FIG. 144. — Rapports du cœur avec la paroi thoracique antérieure dans l'hypertrophie du ventricule droit. *o*, passage de la ligne mamelonnaire; *b*, veine cave supérieure; *c*, aorte; *d*, infundibulum du ventricule droit; *e*, oreillette droite normale; *f*, ventricule droit normal; *g*, oreillette gauche; *h*, ventricule gauche. La ligne fortement ponctuée, enveloppant le ventricule droit, indique les rapports de sa dilatation. (E. Rindfleisch.

Les hypertrophies générales et partielles du cœur résultent d'un excès de travail du myocarde et se développent surtout en présence d'un obstacle mécanique au cours du sang, pour surmonter la pression artérielle exagérée. Les fibres musculaires cardiaques se multiplient sûrement, leur hypertrophie vraie admise constamment par Rokitansky et Fœrster me paraît ne point constituer la règle ; leur division partielle longitudinale, signalée par Rindfleisch, n'est qu'une manière de comprendre leur multiplication.

F. LALLEMAND, Obs. pour servir à l'histoire des hypersarcoses du cœur (Archiv. gén. de méd., t. V, p. 520, 1824). — J. BOUILLAUD, Obs. et rech. anatom. pathol. sur l'hypertrophie du cœur (Archiv. gén. de médecine, t. V, p. 373, 1824). — J.-F. LARCHER, De l'hypertrophie normale du cœur pendant la grossesse, etc. (Archiv. gén. de médecine, t. I, 1828, et 5e série, t. XIII, 1859). — MENDE, De hypertrophia cordis, Turici, 1839. — DECHAMBRE, De l'hypertrophie concentrique du cœur (Gaz. méd. de Paris, p. 601, 1844). — PEACOCK, Monthly Journal of med. Science, 1854. — TRAUBE, Ueber Zusammenhang zwischen Herz-und Nierenkrankheiten, Berolini, 1856. — KIRKES, On Hypertrophy of the left ventricle of the Heart (Med. Times and Gazette, 1857). — HASSE, De ventriculi cordis sinistri hypertrophia, Berolini, 1859. — W. BAUR, Ueber reine Hypertrophie des Herzens ohne Klappenfehler, Giessen, 1860. — DUCHEK, Ueber Hypertrophie des Herzens (Wiener med. Jahrb., 1861). — GERHARDT, Ueber einige Formen der Herzdämpfung (Prager Vierteljahrschrift, 1864). — DA COSTA ALVARENGA, Apontamentos acerca das Ectocardias, etc., Lisboa, 1866. — GROSSE, De cordis hypertrophia, Berolini, 1867. — CASTELLANOS, De l'hypertrophie du ventricule gauche, à la dernière période de la maladie de Bright, thèse de Paris, 1868. — ZIELONKO, Pathol.-anatomische und experimentelle Studien über Hypertrophie des Herzens (Archiv für path. Anat. und Physiol., Band LXII, p. 29, 1875).

DE L'HYPERTROPHIE EN GÉNÉRAL. — L'hypertrophie et l'atrophie sont des termes généraux, très-souvent employés, et désignant des modifications de volume survenues dans les parties du corps, modifications pouvant tenir à des causes diverses. Il s'ensuit que ces expressions n'ont point de sens rigoureusement défini. Les états hypertrophiques ou atrophiques des organes apprennent peu de chose; la recherche, puis l'indication des éléments réellement accrus, ou réellement atrophiés, est la seule importante.

J'ai déjà fait remarquer, en parlant des hypertrophies hépatiques (page 293), que l'augmentation de volume ou de nombre des cellules du foie constituait l'hypertrophie de cet organe ; il en est de même pour les fibres musculaires du cœur (page 554). L'*hypertrophie vraie*, l'augmentation de volume des éléments cellulaires ou fibrillaires, a reçu aussi le nom d'*hyperplasie* (1), mais il est difficile aujourd'hui de s'entendre, le mot hyperplasie servant pour quelques auteurs à désigner une classe entière de lésions organiques (2). De plus, l'hypertrophie est tantôt vraie, tantôt fausse, certains états qu'on regarde comme hypertrophiques tenant

(1) R. VIRCHOW, *Handbuch der speciellen Pathologie und Therapie*, Band I, Erlangen, 1854, et *Pathologie cellulaire*, 4e édition française par Straus, p. 91, 1874.

(2) E. LANCEREAUX, *Atlas d'anatomie pathologique*, t. I, p. 215, 1875.

à une forte congestion, à une surcharge graisseuse : ils sont en réalité des états atrophiques, car il y a diminution de volume des cellules ou des fibres aplaties, comprimées. Les néoplasmes d'un organe n'ont qu'une apparence d'hypertrophie, car ils se sont formés aux dépens des éléments normaux qui ont disparu.

Il résulte de là que les mots d'*hypertrophie* et d'*hyperplasie* doivent être rigoureusement appliqués à la seule augmentation de volume des éléments anatomiques.

L'hypertrophie numérique des éléments multipliés, mais n'ayant point augmenté de volume, est aussi une hypertrophie; elle a été nommée *hypergenèse* par Charles Robin. On voit donc que l'*hypertrophie réelle* des éléments peut être une *hyperplasie* ou une *hypergenèse ;* il ne pourra y avoir de confusion, si l'on prend le soin de dire hypertrophie de volume ou hypertrophie de nombre.

Les états hypertrophiques divers par néoplasmes, constituant de fausses hypertrophies, ne peuvent être dénommés que par la caractéristique des éléments causant cette tuméfaction : sarcomes, fibromes, épithéliomes, etc. Les termes de mégalie, ou d'intumescence, n'indiquent absolument rien au point de vue histologique.

Les organes hypertrophiés dans leurs éléments, par leur volume ou leur nombre accru, sont toujours plus gros, plus denses, plus consistants. Leur vascularisation est augmentée (ὑπὲρ, sur, τροφὴ, nourriture), la forme est normale ou peu modifiée. Les organes hypertrophiés réellement possèdent une activité plus forte, par exemple le cœur et les muscles.

Les hypertrophies physiologiques ont pour type celle de l'utérus gravide; la masse musculaire de l'utérus proprement dit est vingt fois à vingt-quatre fois plus grande que dans l'état de vacuité. Les fibres-cellules lisses utérines sont beaucoup plus longues et plus larges (voyez Utérus). La muqueuse augmente de volume dans son chorion et ses glandules.

Les hypertrophies pathologiques du tube digestif, ou des canaux et réservoirs, tiennent généralement à des obstacles sur le trajet de ces conduits. L'hypertrophie siége constamment au-dessus de ces obstacles au cours des matières traversant les conduits à l'état normal; les glandes lymphatiques et d'autres glandes sont sujettes à l'hypertrophie de volume et de nombre de leurs éléments. L'hypertrophie partielle est encore plus fréquente que l'hypertrophie totale.

De l'atrophie. — L'atrophie est l'état anatomique opposé à celui d'hypertrophie. Un organe est dit atrophié quand les éléments normaux sont diminués de volume, ou ont disparu en partie. L'atrophie porte assez rarement sur tout l'organe ; elle se localise à certains éléments, parfois corrélative à l'hypertrophie de certains autres, et souvent liée à des

changements de texture. D'une manière abrégée, on peut dire que, dans l'atrophie, un viscère ou un organe est plus petit et reçoit moins de sang (α privatif, τροφή, nourriture).

L'anomalie de nutrition qui constitue l'atrophie arrive physiologiquement à la suite du développement normal. Le thymus chez l'enfant, les ovaires, l'utérus et les mamelles, après la ménopause, s'atrophient. L'atrophie pathologique existe à tous les âges, elle est due à une nutrition insuffisante, soit générale, soit par diminution du sang dans une partie de l'organisme. Elle résulte de la compression de certaines portions du corps par d'autres, de la distension exagérée des canaux ou des réservoirs. L'inactivité d'un membre, après une fracture par exemple, favorise un état atrophique.

L'atrophie peut être observée sur un ou plusieurs organes, sur une portion plus ou moins étendue du corps entier. Les os, les muscles, la peau, sont fréquemment atrophiés dans la vieillesse. A la face l'hémiatrophie est décrite sous les noms de trophonévrose, d'aplasie lamineuse. Les atrophies congénitales se limitent, en général, à une moitié du corps, tantôt à droite, tantôt à gauche. Les atrophies cérébrales et médullaires s'accompagnent de diminution de volume dans les membres.

A la suite des embolies, les portions de l'organisme privées d'afflux sanguin deviennent décolorées, puis les éléments cellulaires ou fibrillaires se déforment et subissent diverses métamorphoses à la suite desquelles ils se résorbent.

En résumé, l'atrophie provient de ce que l'acte de désassimilation d'un élément l'emporte sur celui d'assimilation (Charles Robin). On constate, dans les cas les plus simples, que le contenu des cellules est lentement résorbé, l'enveloppe est vidée, le volume a diminué en proportion. Le processus atrophique peut s'arrêter en partie et l'élément cellulaire peut recouvrer ses dimensions premières : parfois il conserve la forme nouvelle, ce qui reste de la cellule, soit noyau, soit paroi, se désagrége et se résorbe, de fines granulations protéiques indiquent seules la place de l'élément atrophié. Dans les fibres musculaires en voie d'atrophie réelle et simple, ces fibres n'offrent que la moitié, même le tiers de leur ensemble primitif. Les cellules adipeuses, dans l'amaigrissement, perdent leur contenu, le noyau devient visible et le volume total est de beaucoup amoindri.

2. — Atrophie du cœur.

L'atrophie du cœur, caractérisée par la petitesse de l'organe, son poids moindre, la flaccidité et les rides du péricarde trop grand pour le myo-

carde, est réelle quand elle porte sur les fibres musculaires ayant diminué de nombre. Le cœur a perdu en volume et en poids. La forme du cœur est plus ou moins conservée ; dans l'atrophie générale, les vaisseaux coronaires sont saillants et les artères, devenues tortueuses, restent enveloppées par un repli péricardique. L'atrophie partielle, limitée soit aux couches externes, soit aux couches internes du myocarde, peut aussi être disposée en foyers circonscrits.

Le cœur atrophié est pâle, aminci, mais non ramolli. Le nombre des fibres musculaires striées n'est pas seulement diminué dans l'atrophie réelle ; les fibres sont également amoindries, amincies, et beaucoup d'entre elles ont le sarcolemme presque vide.

Plusieurs espèces d'atrophies du cœur ont été décrites en dehors de l'atrophie réelle : telles sont l'atrophie brune et l'atrophie graisseuse. La première n'est que la dégénérescence pigmentaire, la seconde la dégénérescence graisseuse.

Enfin, il faut soigneusement distinguer de l'atrophie la surcharge graisseuse du cœur. Dans ces cas, il y a une surabondance de tissu adipeux sous-péricardique. Le cœur, atrophié dans ses fibres musculaires, a l'apparence normale. Par la section, on trouve le tissu musculaire perdu dans le tissu adipeux qui s'est répandu entre les faisceaux musculaires.

L'atrophie du cœur arrive dans l'atrophie générale des muscles, dans les maladies cachectiques, dans la phthisie avancée, le diabète, la sénilité.

Néoplasmes et dégénérescences du myocarde.

1. — Myome ; Sarcome ; Fibrome ; Angiome ; Épithéliomes.

A. Les *myomes* cardiaques, constitués par du tissu musculaire à fibres striées et formant tumeurs, ont été décrits par Recklinghausen (1) et Virchow. Le myome cardiaque est parfois très-vasculaire.

B. *Sarcomes, fibromes.* — Les *sarcomes* du cœur, tant à l'état cellulaire que fuso-cellulaire, sont rares. Friedreich a fait observer que le sarcome peut être compliqué de mélanose. Les *fibromes* sont aussi rares que les sarcomes ; Luscka en a trouvé un, chez un garçon de seize ans (2).

(1) Recklinghausen, *Myoma cordis* (*Monatsschrift für Geburtskunde*, Band XX, 1862). — Virchow, *Congenitales wahrscheinlich syphilitisches Myom des Herzens* (*Dessen Archiv*, Band XXXV, s. 24, 1866).

(2) Bodenheimer, *Beitrag zur Pathol. der Krebsartigen Neubildungen am Herzen* (*Dissertat.*, Bern, 1865). — Deffaux, *Bull. de la Soc. anat. de Paris*, 1872. — A. Wiegandt, *Myosarcome de la cloison interauriculaire* (*Petersb. med. Wochenschrift*, 1876).

C. L'*angiome* cardiaque est encore à démontrer, en tant que tumeur vasculaire sanguine. La dégénérescence caverneuse du cœur, décrite par Skrzesker et par Kantsow, paraît constituée par un myome plutôt que par un angiome.

D. *Lipome.* — Albers a décrit un lipome du cœur (1).

E. *Myxomes.* — Les myxomes cardiaques sont sessiles ou pédiculés. On en a vu de la grosseur d'un œuf de pigeon et d'une noisette. Les myxomes sont composés d'éléments fibro- ou embryoplastiques, de fibres élastiques renfermant une matière d'apparence gélatineuse ou gommeuse. On y trouve aussi des cellules étoilées et de la graisse (2).

F. *Épithéliomes cardiaques.* — L'épithéliome ou cancer du cœur est rare et toujours secondaire; il résulte de la généralisation de tumeurs semblables, surtout développées dans les poumons ou le thorax.

L'épithéliome cardiaque apparaît dans le myocarde ou bien sous le péricarde, sous l'endocarde. Tantôt la forme est celle de l'encéphaloïde ou du squirrhe. Förster a vu l'épithéliome du cœur, coexistant avec celui de l'œil et de la parotide. Niemeyer mentionne le cancer mélanique, j'ai publié un fait de ce genre (3).

Le volume des tumeurs épithéliomateuses du cœur varie depuis la grosseur d'une tête d'épingle, d'une lentille, jusqu'à celle d'une noix, d'un œuf de poule (Förster). La masse cancéreuse est voisine du péricarde ou de l'endocarde. Bucquoy a trouvé le péricarde intact, et dans l'épaisseur des parois, principalement de la paroi antérieure du ventricule gauche, existaient des masses jaunâtres, donnant du suc par le raclage; la cloison était infiltrée de masses cancéreuses, quelques-unes faisaient saillie à l'intérieur du ventricule gauche entre les tendons de la valvule mitrale (4).

ALBERS, *Atlas des path. anat.*, tafel X, fig. 1. — LUSCHKA, *Fibroïd im Herzfleisch* (*Virchow's Archiv*, Band VIII, s. 353, 1855). — KOTTMEIER, *Fibröse Neubildung im Herzen* (*Archiv für path. Anat. und Physiol.*, Band XXIII, s. 434, 1862).

(1) ALBERS, *Faserige Lipom in Herzfleisch* (*Virchow's Archiv*, Band X, p. 215, 1856).

(2) LORNE, *Bull. de la Société anatomique de Paris*, 1869. — BAMBERGER, *Ueber zwei seltene Herzaffectionen* (*Wiener med. Wochenschrift*, 1872). — CURTIS, *Archiv. de physiol. norm. et pathol.*, 1872. — DEBOVE, *Bulletins de la Soc. anat. de Paris*, p. 247, 1873.

(3) A. LABOULBÈNE, *Diathèse cancéreuse mélanique*, etc. (*C. R. de la Société de biologie*, 2e série, t. I, p. 32, 1854).

(4) J. BUCQUOY, *Cancer du cœur et des ovaires chez une jeune fille*, etc. (*Bulletins de la Société médicale des hôpitaux*, 2e série, t. III, p. 348, 1866). — Voyez aussi C. POTAIN et H. RENDU, *Carcinome du cœur* (*Dict. encyclop. des sciences médicales*, t. XVIII, p. 675, 1876).

2. — Dégénérescence pigmentaire; Dégénérescence amyloïde.

A. *Dégénérescence pigmentaire.* — On trouve quelquefois chez l'adulte, en dehors d'autres altérations, des granulations fines autour des noyaux du sarcolemme. Mais, à la suite des maladies cachectiques, et dans l'état sénile, le cœur, en même temps qu'il s'est atrophié (voy. page 560), présente une coloration brune, et un grand nombre de granulations jaunâtres ou brunâtres se montrent dans les fibrilles musculaires (fig. 145). Ces granulations ne sont pas dissoutes par l'éther et ne noircissent pas après l'action de l'acide osmique (J. Renaut).

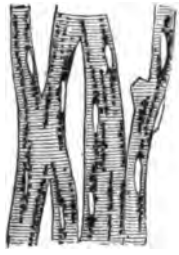

Fig. 145. — Dégénérescence pigmentaire des fibres musculaires du cœur *.

B. *Mélanose.* — Dans la mélanose cardiaque simple, les intervalles des faisceaux musculaires sont remplis de granulations noires, pigmentaires. Ces grains forment aussi des îlots ou des amas irréguliers. On les voit dans les intervalles et dans les fibrilles elles-mêmes. De plus, les sarcomes et les épithéliomes cardiaques offrent aussi la complication mélanique, due à des grains de pigment disséminés dans leur intérieur.

C. *Dégénérescence amyloïde.* — Cette lésion cardiaque est encore à l'étude; elle peut atteindre toutes les portions du cœur, mais principalement les ventricules. Les parties altérées ont un aspect lardacé, cireux et demi-transparent. Les blocs amyloïdes existent dans les fibrilles elles-mêmes et donnent, par l'iode et l'acide sulfurique, la réaction bleuâtre, violacée, caractéristique (voy. Foie, p. 315, et Rein).

La dégénérescence amyloïde, ou amylose cardiaque, n'est point isolée; elle existe en même temps dans la rate, le foie, les reins, etc. Elle vient à la suite des maladies de longue durée et des cachexies cancéreuse, syphilitique, ou après des suppurations prolongées du tissu osseux.

3. — Surcharge et dégénérescence graisseuse.

Le cœur est celui de tous les muscles où l'on trouve le plus souvent l'état gras, il peut être atteint isolément. Cornil et Ranvier font remarquer

* Fig. 145. — Dégénérescence pigmentaire des fibres cardiaques. Les fragments de fibres musculaires montrent des granulations noirâtres dans l'intérieur des faisceaux primitifs. Grossissement, environ 300 diamètres. (E. Rindfleisch.)

la transformation graisseuse du cœur chez les fœtus qui, succombant dans l'utérus, y séjournent plus d'une semaine : les muscles volontaires ne présentent pas de granulations graisseuses, tandis que les fibres cardiaques en sont remplies (1).

Il faut distinguer avec soin deux états graisseux du cœur : celui de surcharge adipeuse, ou obésité du cœur, et celui de stéatose des fibres cardiaques, véritable et seule dégénérescence graisseuse.

A. *Surcharge graisseuse du cœur.* — La surcharge graisseuse est facile à constater à l'œil nu ; elle donne au cœur l'apparence d'une hypertrophie : elle constitue l'obésité cardiaque ou le cœur gras. Le cœur disparaît alors sous une enveloppe de tissu adipeux ; l'accumulation d'une quantité anormale de graisse se montre à la surface et dans l'interstice des faisceaux musculaires. C'est dans le tissu conjonctif sous-péricardique, à la base, dans les sillons, à la pointe, au bord inférieur, à l'origine des gros vaisseaux que la polysarcie graisseuse est le plus abondante.

Le cœur tout entier est enveloppé d'une capsule graisseuse, et entre les faisceaux musculaires le tissu adipeux s'avance en formant des traînées jaunâtres. Les faisceaux et les fibres musculaires, d'abord écartés (voy. fig. 146, 1), arrivent à diminuer de volume et à s'atrophier peu à peu. La résistance des parois cardiaques est plus faible ; ces parois sont aptes à la rupture par écartement de leurs faisceaux musculaires, peu résistants et moins unis.

B. La *stéatose vraie*, la dégénérescence graisseuse des fibres cardiaques, n'est sûrement reconnue qu'au moyen du microscope. A l'œil nu, les masses musculaires ont une coloration feuille-morte, pâle ou jaunâtre. Le tissu est plus mou et plus facile à déchirer, graissant le papier. Il y a souvent peu de graisse périphérique.

La stéatose vraie est rarement généralisée, elle atteint d'abord les ventricules et la cloison, les oreillettes sont moins altérées. Les couches musculaires sous-péricardiques ou sous-endocardiques sont lésées avant le milieu du myocarde, la teinte feuille-morte, ou jaunâtre, apparaît sous l'endocarde et dans les muscles papillaires. La lésion amène la dilatation passive du cœur. Les faisceaux de fibres musculaires sont atteints à des degrés divers. D'abord il y a des granulations disséminées ou disposées par petits amas (fig. 146, 2, C) ; la striation est encore visible en quelques points (D, D). Sur d'autres fibres, la striation a disparu et les granulations graisseuses remplissent le sarcolemme (fig. 146, 2, E, E).

(1) Cornil et Ranvier, *Manuel d'histologie pathologique*, 2e partie, p. 510, 1873.

La stéatose vraie peut être observée aussi bien sur un cœur atrophié que sur un cœur hypertrophié. Elle a été rapide ou lente ; la première succède à un empoisonnement aigu, surtout à l'empoisonnement par le

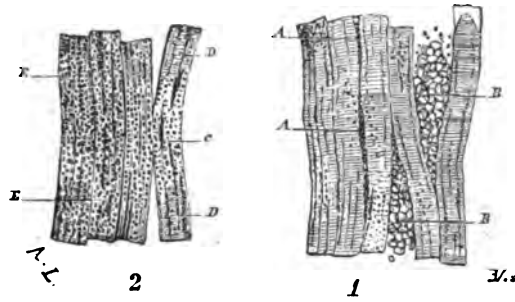

FIG. 146. — Surcharge et dégénérescence graisseuses du cœur *.

phosphore ; la seconde vient après les fièvres graves, les maladies septicémiques, les abus alcooliques. On a dit que les dégénérescences du cœur coexistaient avec l'athérome des artères de l'encéphale et surtout avec celui des coronaires. Cette dernière assertion est plus vraie que la première.

A. DUNCAN, Edinburgh med. and surg. Journal, 1816. — CHEYNE, Dublin hospital Reports, t. II, 1818. — MEADE, Obs. de dégénérescence graisseuse du cœur, ayant causé la rupture du ventricule gauche (London med. Gazette, 1846). — R. QUAIN, Sur les affections graisseuses du cœur (Med. chir. Transactions, t. XXXIII, 1850). — BEGBIE, On fatty degeneration of the Heart (Edinburgh monthly Journal of med. science, 1851). — WINDSCHEID, De cordis adiposa degeneratione, Gryphiæ, 1855. — LEWIN, Studien über Phosphorern (Virchow's Archiv, 1861). — FRITZ, RANVIER et VERLIAC, De la stéatose dans l'empoisonnement par le phosphore (Archiv. gén. de méd., 6e série, t. II, 1863). — E. WAGNER, Die Fettmetamorphose des Herzfleisches, Leipzig, 1864. — PIETROWSKY, De la dégénérescence graisseuse du cœur, thèse de Paris, 1865. — C. BLACK, De la fréquence relative des maladies des cavités droite et gauche du cœur, dégénérescence graisseuse du cœur, etc. (The Lancet, 1872). — TAILLEFER, Essai sur la dégénérescence graisseuse du cœur, thèse de Paris, n° 177, 1872. — MALMSTEN, Dégénérescence graisseuse du cœur (Hygiea, 1874). — H. KENNEDY, Dégénérescence graisseuse du cœur, etc. (The Dublin Journal of med. science, 1875).

4. — Tuberculose et Syphilis.

Les *tubercules* sont extrêmement rares dans le cœur. On a trouvé de petits tubercules miliaires dans le myocarde (Recklinghausen) et surtout

* FIG. 146. — Faisceaux musculaires du cœur, atteints de surcharge graisseuse et de stéatose vraie. 1, surcharge graisseuse ; A, A, cellules adipeuses, disposées en traînées longitudinales ; B, B, cellules adipeuses écartant les faisceaux musculaires. 2, faisceaux de fibres devenus granuleux ; D, D, Faisceau dont les extrémités sont striées et le milieu granuleux C ; E, E, granulations nombreuses remplissant les fibres musculaires. Grossissement, 300 diamètres.

d'autres tubercules caséifiés, plus volumineux. La tuberculose miliaire, généralisée, s'accompagne plus souvent de tuberculose sous le péricarde que dans le myocarde. Je ne crois pas qu'on ait rencontré des cas incontestables de tuberculose endocardique.

La *syphilis* cardiaque affecte la forme de myocardite interstitielle et celle de gommes, ou syphilomes.

La myocardite syphilitique est difficile ou impossible à distinguer de la myocardite chronique, mais sa coexistence avec des tumeurs gommeuses en montre la véritable nature. Le ventricule gauche offre parfois des plaques ou traînées blanchâtres, que Lancereaux a comparées aux intersections aponévrotiques du muscle grand droit de l'abdomen. Les tumeurs syphilitiques ont été observées dans les parois des deux ventricules, principalement dans la cloison interventriculaire et même dans celle des deux oreillettes, tandis que les valvules sont moins souvent atteintes. Les tumeurs gommeuses ont la grosseur d'un pois jusqu'à celle d'une cerise; elles sont dans le myocarde, mais l'endocarde ou le péricarde sus-jacent sont lisses et pâles à leur niveau; plusieurs tumeurs peuvent former une masse lobulée, ou bosselée, proéminente. La couleur des syphilomes cardiaques est grisâtre ou jaunâtre, la coupe est sèche et dépourvue de suc. Si les tumeurs syphilitiques viennent à se ramollir elles peuvent s'ouvrir dans une des cavités du cœur (Oppolzer). Lancereaux a noté que les parois ventriculaires gauches, en dehors des tumeurs gommeuses, offraient sur la coupe un aspect lardacé analogue à celui de la dégénérescence amyloïde

Dilatation générale et partielle du myocarde; Cardiectasie.

La dilatation du myocarde est caractérisée par l'augmentation des cavités cardiaques, avec amincissement des parois. Dans l'hypertrophie excentrique l'épaisseur des parois est conservée. La dilatation donne presque toujours le poids du cœur presque normal ou peu élevé, tandis que dans l'hypertrophie excentrique ce poids est très-notablement accru.

La dilatation cardiaque avait été appelée par Corvisart : anévrysme passif. Mais la dénomination d'anévrysme appliquée au cœur : anévrysme actif (pour l'hypertrophie excentrique), anévrysme aigu (pour la cavité accidentelle du myocarde résultant de l'endocardite, d'un abcès ou de la fonte d'une gomme), est une source de confusions et de malentendus. A mon avis, le mot anévrysme doit être surtout réservé pour la dilatation et les ruptures artérielles, et quand on veut exprimer l'agrandissement soit de toutes les cavités, soit d'une cavité cardiaque, soit encore l'existence d'une cavité accidentelle des parois du myocarde, il convient de les dési-

gner par le terme : dilatation générale ou partielle, ou enfin par celui de cavité accidentelle des parois du cœur.

La dilatation du cœur peut occuper toutes les cavités, ou séparément celles du côté droit et du côté gauche, ou une seule cavité du cœur. Elle est beaucoup plus fréquente à droite qu'à gauche, et assez commune sur les oreillettes.

Femme, soixante-douze ans, emphysémateuse, morte à l'hôpital Saint-Antoine, ayant eu trois pneumonies en trois ans et succombant à une quatrième.

En ouvrant la cavité thoraco-abdominale, je constate que la face antérieure du péricarde repose derrière le sternum et que les deux poumons sont écartés, le gauche plus que le droit. Le diaphragme est refoulé et abaissé. Après que le péricarde a été fendu, le cœur apparaît, dilaté en largeur et en forme de gibecière. Après avoir été détaché, le cœur pesé rempli de caillots donne 358 gr., et après avoir été vidé du sang coagulé qu'il renfermait, il ne pèse plus que 266 grammes.

La capacité du ventricule droit est considérable et la valvule tricuspide est manifestement insuffisante; les parois ventriculaires, à leur point le plus épais, ont 4 millimètres. Le ventricule gauche est lui-même très-dilaté, avec des parois épaisses au plus de 8 millimètres. L'oreillette droite mesure à peine 1 millimètre et demi, l'oreille gauche 2 millimètres.

Les parois sont molles, flasques, d'une teinte brun foncé, un peu violacée, surtout pour les cavités droites. Sur plusieurs points, la couleur est brun jaunâtre et feuille-morte. La pointe est bien moins épaisse que le milieu sur les deux ventricules, la pointe du ventricule droit est extrêmement amincie.

Les colonnes du cœur sont espacées et les oreillettes ont l'orifice des veines caves et pulmonaires largement béant, les troncs veineux sont raccourcis.

Les valvules gauches auriculo-ventriculaires et sigmoïdes sont plus épaisses et un peu parcheminées. L'endocarde a des plaques laiteuses. Les valvules ne sont pas rétrécies, mais légèrement insuffisantes, au moins la valvule mitrale.

Les fibres cardiaques examinées au microscope, dans les endroits jaunâtres ou couleur de feuille morte, montrent de la stéatose cardiaque intra-fibrillaire et de la graisse, sous forme de fines granulations, interposée aux faisceaux musculaires; beaucoup de fibres ont perdu leur striation. Sur les points les plus épais des ventricules, avec une teinte brun rougeâtre ou violacée, les fibres paraissent à l'état normal.

Dans la dilatation générale, on voit donc que le cœur est agrandi dans ses divers diamètres, élargi et abaissé. Les oreillettes forment, sur le poumon refoulé, une excavation, comparée par Cruveilhier à l'empreinte de la tête sur un oreiller de duvet. Le cœur est flasque, parfois d'une couleur un peu jaunâtre, mais souvent d'une teinte violette ou foncée. L'oreillette droite est plus agrandie que les autres cavités cardiaques. La dilatation générale du cœur entraîne, surtout à droite, l'élongation des muscles des colonnes charnues ainsi que l'insuffisance des orifices tri-

cuspide et plus rarement pulmonaire; à gauche elle produit l'insuffisance mitrale et aortique.

Dans la dilatation partielle, le ventricule droit est énorme et le ventricule gauche fait presque défaut, ou bien le ventricule gauche est dilaté à la pointe. Les oreillettes sont quelquefois exclusivement dilatées. Dans le rétrécissement de l'orifice auriculo-ventriculaire gauche ou mitral, l'oreillette peut offrir, trois et même quatre fois, sa capacité ordinaire et les troncs des veines pulmonaires disparaissent dans la dilatation, ils tombent dans l'oreillette au sortir du poumon (Cruveilhier). Dans la dilatation de l'oreillette droite, les veines caves font elles-mêmes partie de la dilatation, les fibres musculaires s'étalent; les membranes péricardiques et endocardiques sont presque adossées.

En même temps que la dilatation cardiaque, on trouve les lésions qui lui ont donné naissance et qui sont des obstacles pulmonaires éloignés (emphysème, pneumonie chronique, etc.). On voit aussi les congestions viscérales, les suffusions séreuses (œdème et hydropisies) qui les suivent.

Cavités accidentelles du myocarde; Anévrysmes du cœur.

Les cavités accidentelles, ou poches de grandeur variable, pénétrant dans la substance charnue du cœur, avec perforation de l'endocarde et communication avec le sang, ne sont point fréquentes. Ce sont elles qui sont appelées : anévrysmes aigus du cœur.

Le ventricule gauche est le siége le plus fréquent des cavités accidentelles du cœur, puis le ventricule droit et enfin l'oreillette gauche. La lésion occupe par ordre de fréquence la pointe, puis la base et la cloison interventriculaire. La cavité est irrégulièrement arrondie, avec des parois inégales, et des prolongements cylindroïdes. L'extérieur de la poche, surtout à la pointe, se continue avec la surface du ventricule, quelquefois elle s'en détache un peu en dehors sur la paroi externe, ou enfin, il n'y a aucune saillie extérieure perceptible. Le volume varie, la dimension est celle d'une noisette, du cœur lui-même et au delà. Les cavités accidentelles sont uniques, rarement multiples et au nombre de deux, trois ou quatre (Pelvet).

La communication du ventricule avec la cavité accidentelle a lieu par une ouverture en entonnoir ou en anneau. La paroi ferme et consistante ne se vide pas à chaque systole ; après la mort, elle est remplie de caillots sanguins récents et rarement anciens.

Au microscope, on trouve la paroi formée par des stratifications de cellules aplaties, qui vues de profil paraissent fusiformes, entremêlées de tissu conjonctif ou lamineux, et au-dessous de fibres musculaires cardiaques peu altérées.

Plaies et ruptures du cœur.

Les *plaies du cœur* sont des solutions de continuité complètes ou incomplètes du myocarde, produites par un choc direct, des instruments ou des corps tranchants et piquants. Ces derniers agissent de dedans en dehors, ou bien proviennent de l'œsophage, par exemple, et perforent la paroi postérieure du cœur.

Les rapports du cœur avec les poumons expliquent pourquoi les plaies du cœur sont compliquées ou non de plaies pulmonaires. Les parties atteintes sont par ordre de fréquence : le ventricule droit, le ventricule gauche, l'oreillette droite et l'oreillette gauche. La cloison interventriculaire est rarement lésée, ainsi que les valvules auriculo-ventriculaires. Du reste aucun point du myocarde n'est sûrement à l'abri, mais la face postérieure n'est atteinte que secondairement, excepté quand le corps piquant arrive dans l'estomac, traverse le diaphragme et atteint le cœur.

L'aspect des plaies du cœur est variable, les bords sont ecchymosés, mâchés, déchirés dans les blessures d'arme à feu ; ils sont nets avec les armes blanches et des adhérences existent souvent en partie entre les lèvres de la solution de continuité.

Les plaies qui ne sont pas pénétrantes peuvent néanmoins être graves par la lésion des artères coronaires. Les plaies pénétrantes sont redoutables par la sortie du sang dans le péricarde, d'où l'arrêt du cœur ; si la plaie est petite, et faite par un instrument piquant, elle est peu dangereuse. Des fragments de corps vulnérants, extrémité de stylet, balles de plomb, aiguille, épingle à cheveux, cheville de bois, ont été trouvés enchatonnés dans le cœur, après y avoir séjourné plus ou moins longtemps.

Les *ruptures du cœur* sont des solutions de continuité produites spontanément, à la suite d'une lésion préalable du myocarde. On connaît aussi des ruptures traumatiques par la chute d'un lieu élevé, du passage d'une roue de voiture, d'une pression violente du thorax. Dans les ruptures par pression exagérée de la tension sanguine, le ventricule droit cède et se rompt avant le ventricule gauche.

Les ruptures spontanées, longtemps regardées comme arrivant sans altération du myocarde, sont toujours, à mon avis, précédées d'une dégénérescence de ses fibres ou au moins d'une surcharge graisseuse cardiaque. L'altération des artères coronaires est une des plus puissantes causes de rupture du cœur.

Le ventricule gauche est le siége de la plupart des ruptures spontanées du myocarde, le ventricule droit est rarement rompu de cette manière.

La face antérieure du ventricule gauche, tant à la base qu'à la pointe, et près du voisinage de la cloison, offre le plus grand nombre de ruptures; l'oreillette droite serait plus souvent rompue que la gauche, d'après Friedreich. Les ruptures des colonnes charnues et des tendons valvulaires ne sont pas très-rares.

L'étendue des déchirures varie de quelques millimètres à plusieurs centimètres, elle est plus rarement transversale que parallèle aux faisceaux des fibres musculaires. La rupture se fait ordinairement, sinon toujours, des parties profondes aux parties superficielles.

Les ruptures sont bien souvent incomplètes avant d'être complètes, ainsi qu'on en pourra juger par l'exemple suivant (voyez fig. 147).

Femme, soixante et onze ans, succombant subitement et comme sidérée. Autopsie vingt-sept heures après la mort. A l'ouverture du thorax, le péricarde apparaît bleuâtre, fortement distendu, faisant saillie en avant, et rejetant les poumons des deux côtés. Le péricarde, incisé, laisse voir un énorme caillot, occupant surtout la face antérieure du cœur, mais pénétrant néanmoins dans tous les replis du sac péricardique, et, par conséquent, enveloppant de tous côtés le cœur. La quantité de sang, ainsi épanché, a pu être rapportée avec certitude à 400 grammes; ce sang était en gros caillots, et n'avait pas laissé déposer de liquide citrin en quantité notable. Le péricarde, bien lavé, n'a point d'altération appréciable.

Le cœur a été examiné, débarrassé du caillot qui l'environnait; il était enveloppé de graisse dans la majeure partie de son étendue. La surface extérieure du cœur offrait plusieurs ecchymoses, d'étendue assez considérable, égalant environ le diamètre d'une pièce d'un franc en argent, situées, deux à la face antérieure et au bas du ventricule gauche, et plusieurs autres, dont une plus grande à la partie supérieure et latérale gauche du même ventricule. Ces ecchymoses correspondaient à des épanchements sanguins diffus, situés dans l'épaisseur du muscle cardiaque.

A un centimètre environ de la pointe, sur la face antérieure du ventricule gauche, et au centre d'une des ecchymoses, large comme une pièce d'un franc, on aperçoit un orifice presque transversal (voyez fig. 147, *p.*), mais cependant un peu oblique de haut en bas et de droite à gauche, long d'un demi-centimètre, à peu près rectiligne (voyez fig. 147, 3) par lequel un petit caillot faisait issue : c'est l'orifice externe de la rupture. L'orifice interne se trouve au milieu des colonnes charnues du troisième ordre qui garnissent le ventricule gauche, et cet orifice correspond assez exactement à la rupture externe, au moyen d'un trajet presque rectiligne, dirigé en haut et à droite, mais ce trajet est anfractueux et rempli par un caillot sanguin, pulpeux, placé au milieu des fibres cardiaques; il est très-vraisemblable qu'en ce point la rupture n'a pas dû se faire en une seule fois.

La seconde ecchymose antérieure est placée à deux centimètres environ de l'ecchymose, siége de la rupture, au-dessus et à droite. Elle est presque aussi large

que la précédente, et elle présente, à la coupe, les particularités suivantes : Un noyau blanchâtre, de la grosseur d'un pois, occupe presque toute l'épaisseur de la paroi ventriculaire et vient faire, dans l'étendue d'une lentille, une tache blanche sur l'endocarde. La présence de cette partie d'apparence cicatricielle, à côté de la lésion principale, nous a paru devoir être attribuée à une rupture ancienne, et qui se serait guérie. Du reste, l'examen ultérieur prouvera que c'est là une lésion antérieure à la rupture actuelle, déjà signalée. Sur divers points, et spécialement sur la face antérieure et la face latérale gauche du ventricule, sont disséminées des ecchymoses, plus ou moins étendues; la coupe du tissu musculaire a montré sur ces points des épanchements sanguins diffus dans l'épaisseur du muscle cardiaque. L'épaisseur la plus grande des parois du ventricule gauche est de 14 millimètres. L'épaisseur la plus grande des parois du ventricule droit est de 8 millimètres.

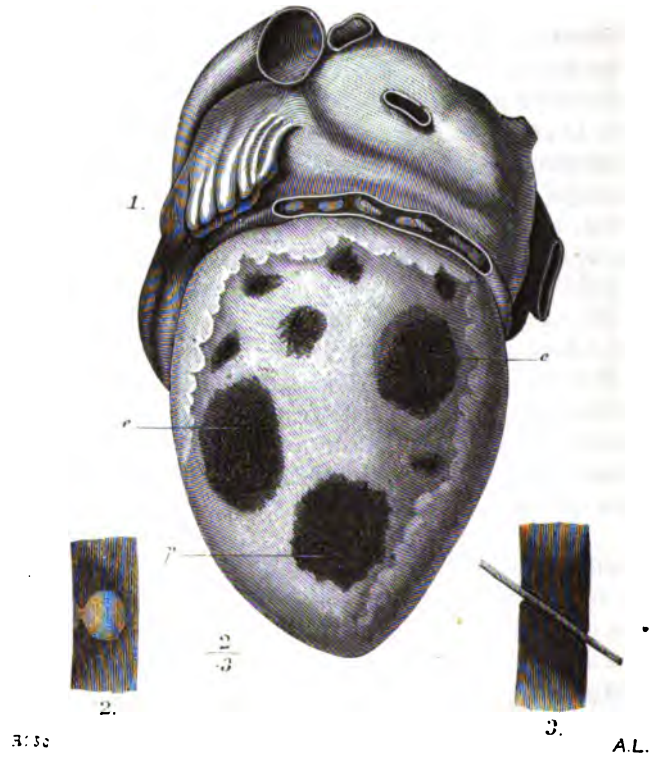

FIG. 147. — Ecchymoses et rupture du cœur *.

Les parois du ventricule gauche, coupées pour l'examen des parties où s'est effectuée la rupture et sur les points indiquant les ecchymoses, montre une

* FIG. 147 — Rupture du cœur. 1, *e*, *e*, ecchymoses cardiaques volumineuses du ventricule gauche et au-dessus ecchymoses moindres; *p*, perforation ayant eu lieu de dedans en dehors. 2, cavité accidentelle ouverte en dedans et située au milieu d'un endroit ecchymosé. 3, perforation s'étendant de l'intérieur à l'extérieur par un trajet oblique.

teinte feuille-morte, différente de la teinte ordinaire du muscle cardiaque sain.

L'orifice auriculo-ventriculaire gauche présente plusieurs noyaux athéromateux. L'endocarde du ventricule paraît sain, à part quelques taches laiteuses peu épaisses; mais, au point déjà indiqué, correspondant à la tache blanchâtre lenticulaire, vient aboutir un noyau blanc, décoloré, composé de fragments grumeleux. Ces fragments sont formés, ainsi que le démontre l'examen au microscope, de fibrilles bien reconnaissables de fibrine, quoique plusieurs fussent granuleuses et résultent évidemment d'un épanchement sanguin qui a communiqué avec l'intérieur du cœur par l'endocarde, et qui n'arrivait pas jusqu'à l'extérieur du cœur, dont il était séparé par des faisceaux de fibres musculaires. L'orifice interne du trajet de la rupture ne s'aperçoit pas tout d'abord ; il est situé au milieu des colonnes charnues du troisième ordre, et en outre oblitéré par des caillots; mais il est facilement mis en évidence par le passage d'une soie engagée par l'orifice externe (voyez fig. 147, 3). Le ventricule droit et les oreillettes sont normaux. L'aorte montrait, par places, au-dessous de sa crosse, de larges dépôts athéromateux et calcifiés; mais les valvules sigmoïdes aortiques étaient saines.

L'origine des artères coronaires est à l'état normal; une injection très-pénétrante, à la glycérine colorée, poussée dans leur intérieur a été retrouvée jusque dans les parties voisines de la pointe. Mais l'état athéromateux des deux artères coronaires est évident; car, disséquées dans la majeure partie de leur étendue, elles présentaient des plaques athéromateuses, calcifiées et plus ou moins épaisses dans un grand nombre d'endroits de leur trajet.

A l'examen microscopique, l'épanchement sanguin, grumeleux, qui occupe le trajet de la rupture, a offert : des globules rouges sanguins altérés, quelques globules blancs ou leucocytes, des fibrilles de fibrine, des granulations graisseuses, des cristaux d'hématoïdine, et à l'entour des fibres cardiaques granuleuses. Le caillot, limité par la cicatrice blanchâtre de l'intérieur du ventricule gauche, était formé de quelques filaments reconnaissables de fibrine et de granulations provenant de cette substance; on trouvait aussi quelques rares globules sanguins altérés. La partie d'apparence cicatricielle renfermait des fibrilles de fibrine tassées et de nombreux noyaux. Le myocarde a présenté dans un très-grand nombre d'endroits, sur les points ayant une teinte moins rouge, une dégénérescence graisseuse avancée. Les fibrilles musculaires avaient perdu presque toute trace de leur striation, elles étaient granuleuses, et de plus séparées les unes des autres par de fines gouttelettes de graisse.

Les deux artères coronaires étaient atteintes d'artérite déformante, et sur plusieurs points des parois on trouvait des plaques faisant saillie, perceptibles au doigt, formées par des granulations graisseuses et des dépôts de sels calcaires. Les petits vaisseaux et les capillaires eux-mêmes offraient, sur un certain nombre de préparations, des parois plus épaisses et, en outre, altérées par des granulations graisseuses. Aucun anévrysme, ni aucune rupture sur les vaisseaux de petit volume.

Le nombre des ruptures est variable, il peut y en avoir une seule, mais

on en a compté jusqu'à cinq sur le même cœur. Elleaume, dans sa thèse, en mentionne deux sur le ventricule gauche et une sur le ventricule droit.

SALLZMANN, Diss. de subitanea morte a sanguine in pericardium effuso, 1731. — MUMMSEN. Dissert. de corde rupto, Leipzig, in-4°, 1764. — PORTAL, Sur des morts subites par rupture du ventricule gauche (Mém. de l'Acad. roy. des sciences, 1784). — D. POHL, De ruptura cordis, Leipzig, in-8°, 1808. — ROSTAN, Mém. sur les ruptures du cœur (Nouv. Journal de méd., Paris, t. VII, 1820). — ROCHOUX, Des ruptures du cœur, etc., thèse de Paris, n° 215, 1822. — P. BÉRARD, Sur une rupture de l'oreillette gauche, thèse de Paris, n° 13, 1826. — DEZEIMERIS. Rech. sur les ruptures du cœur (Archiv. gén. de méd., 2e série, t. V et VI, 1834). — PRESCOTT HEWETT, Obs. de rupture de la cloison ventriculaire du cœur par cause traumatique (London med. Gazette, 1847).— ARAN, Archiv. gén. de médecine, 4e série, t. XIII, 1847, et t. XIX, 1849. — J. GAMGEE, Ruptures of the heart by external violence, London, 1856. — ELLEAUME, Essai sur les ruptures du cœur, thèse de Paris, 1858. — ORSOLATO, Sulle rotture spontanee del cuore (Annali univ. di med., Gennayo, 1860). — TUREL, Rupture progressive du cœur (Gaz. méd. de Lyon, 1867). — CUQ, De la rupture des parois du cœur, thèse de Strasbourg, 1867. — M. RAYNAUD, Nouv. dict. de méd. et de chir. pratiques, t. VIII, p. 543, 1868. — A. LABOULBÈNE et LABARRAQUE, Des ruptures prétendues spontanées du cœur (Mémoires de la Société de biologie, p. 219, avec planches, 1871). — LOWE, Rupture du cœur (The Lancet, 1872). — HIGHAM HILL. Cas de rupture du cœur, avec trajet disséquant (British med. Journal, 1873). — A. LE PIEL. Étude sur quelques cas de ruptures dites spontanées du cœur, thèse de Paris, n° 242, 1873.

Parasites du myocarde.

Les hydatides à Échinocoques ont été constatées plusieurs fois dans la substance charnue du cœur et sous le péricarde; le Cysticerque, premier état de larve du *Tænia solium* (voyez Muscles), a été trouvé pareillement entre les fibres du myocarde.

Vices de conformation du cœur.

Le nombre des cas de vices de conformation et des anomalies du cœur, qui ont été publiés, est considérable, et leur étiologie est encore controversée. Je vais exposer les altérations les plus remarquables en les répartissant par catégories.

L'*absence du cœur* a été constatée chez des monstres acéphales; elle démontre que les organes circulatoires naissent sur place et que les vaisseaux ne croissent pas, comme des bourgeons, du cœur vers la périphérie. La *duplicité* du cœur a été vue dans des cas de diplogénèse d'un fœtus, jamais chez l'adulte. La *forme anormale* plus globuleuse ou plus cylindrique, très-allongée du cœur, n'a qu'un médiocre intérêt. La *situation* changée au milieu de la poitrine, avec la pointe cardiaque tournée à droite (dexiocardie), ou l'inversion viscérale plaçant le cœur à droite est plus importante. L'*ectopie du cœur* consiste dans son refoulement en avant (ectopie pectorale), à travers une fissure congénitale du sternum, ou au

devant du cou, à la base du crâne (ectopie céphalique), dans la cavité de l'abdomen (ectopie abdominale). Au devant de la fente sternale, le cœur est placé sous la peau, mais on l'a vu protégé seulement par le péricarde et même à nu ?

Les vices de conformation et les anomalies de l'intérieur du cœur peuvent porter : sur les cloisons, les orifices et leurs valvules, les vaisseaux artériels et veineux. Ces lésions ne sont point isolées, mais associées, de là une grande difficulté dans leur étude.

La *cloison des oreillettes perforée* montre la persistance du trou de Botal, liée au rétrécissement de l'artère pulmonaire. L'hiatus du trou ovale est large et sans repli, ou ce dernier est incomplet, ou il existe mais perforé, ou enfin le repli a ses deux extrémités mal insérées et le bord antérieur ne s'entre-croise pas avec l'anneau de Vieussens. La *cloison des oreillettes bouchée prématurément*, pendant la vie intra-utérine, est accompagnée d'une énorme dilatation de l'artère pulmonaire.

La *cloison des ventricules manquant en entier* donne un cœur à trois cavités comme celui de la grenouille. Zehetmayer affirme qu'en pareil cas il n'y a pas eu de cyanose, les gros vaisseaux de la base du cœur étant normaux. La *cloison interventriculaire rudimentaire*, ou *incomplète*, est plus fréquente à la base qu'à la pointe, où le cloisonnement commence à se faire.

L'*absence* de *cloisons auriculaires et ventriculaires* fait communiquer les quatre cavités, et le cœur est analogue à celui des poissons.

Les *anomalies des orifices* montrent ces ouvertures dilatées d'une manière secondaire ; les rétrécissements résultent de la soudure des valvules et surtout du resserrement des anneaux fibreux juxta-valvulaires, ou de l'infundibulum du ventricule droit.

Le plus commun de tous les rétrécissements fœtaux, ou congénitaux, est celui de l'artère pulmonaire, s'accompagnant d'une hypertrophie du ventricule droit et de la persistance du trou de Botal. Le rétrécissement de l'orifice aortique, et celui de l'orifice auriculo-ventriculaire surtout, sont rares. Les valvules soudées et coalescentes, leur nombre porté à quatre ou cinq pour les sigmoïdes, à trois ou quatre pour les mitrales et tricuspides, indiquent un travail pathologique atteignant le fœtus, ou une anomalie de nombre. L'absence des valvules est très-rare.

Les gros vaisseaux ont des anomalies de développement, de situation, de perméabilité par cause pathologique ; leur exposition spéciale serait longue et fastidieuse, je suis obligé de renvoyer aux ouvrages faits sur ce sujet.

Les vices de conformation du cœur ne peuvent être rapportés exclusivement à un arrêt de développement ; cette ingénieuse explication ne

s'applique sûrement qu'à un petit nombre d'entre eux. Souvent il y a eu maladie du fœtus, les altérations se sont établies sur les restes anatomiques de lésions persistantes et alors le rétrécissement, ou l'oblitération, d'un des gros troncs artériels basilaires du cœur, a déterminé la dilatation en amont ainsi que la persistance, ou la non fermeture, des orifices béants à cette époque. D'après les faits recueillis, le mélange des deux sangs artériel et veineux n'est pas, pendant la vie, le résultat obligé d'un cloisonnement incomplet du cœur ; ce mélange est peu marqué lorsque la force des parois cardiaques est équilibrée. Les rétrécissements d'orifices, de l'orifice pulmonaire en particulier, donnent lieu à la cyanose plutôt que le sang artériel et veineux, mélangés dans les cavités cardiaques communicantes.

J.-F. Meckel, De cordis conditionibus abnormibus, Halle, 1802. — Farre, On malformations of the human heart, London, 1814. — J. Whitsed, Dissertatio de fabrica cordis vitiosa, Edinburgh, 1823. — Beckhaus, De deformitatibus cordis congenitis, Berolini, 1824. — Burdach, Observ. de morbosa cordis structura, Regiomonti, 1829. — Paget, Dissert. on the congenital malformations of the heart, Edinburgh, 1831. — Isid. Geoffroy Saint-Hilaire, Histoire génér. et part. des anom. de l'organisation, ou Traité de tératologie, t. I, Paris, 1832. — J. Bouillaud, Traité clin. des maladies du cœur, 2e éd., t. II, p. 654, 709, 1841.— Cruveilhier et Monod, Gaz. méd. de Paris, 2e série, t. IX, p. 497, 1841. — Flechter, Cases of malformations of the heart (Transact. of the med. and chir. Society of London, t. XXV, p. 282, 1842). — Th. B. Peacock, On Malformations of the human heart with original cases and illustrations, London, 1858 et 2e éd., 1866. — J. Fœrster, Missbildungen des Menschen, taf. XVIII, fig. 5-7, Iéna, 1861. — M. Raynaud, Anomalies du cœur (Nouv. Dict. de méd. et de chir. pratiques, t. VIII, p. 325, 1868). — Carl. Rokitansky, Die Defecte der Scheidewände des Herzens, pathologisch-anatomische Abhandlung, Wien, 1875, in-4, 156 p., mit 50 Abbildungen. — O. Larcher, Dict. encyclopéd. des sciences médicales, t. XVIII, p. 293-314. — Poché, Contribut. à l'étude des anomalies des cloisons cardiaques, thèse de Paris, n° 253, 1875. — J.-B. Boissel, Des perforations de la paroi interventriculaire du cœur, thèse de Paris, n° 278, 1875.

ENDOCARDE.

L'endocarde revêtant l'intérieur du cœur présente une épaisseur très-différente dans les divers points de son étendue. Le maximum est pour les valvules, surtout à la face auriculaire de la mitrale et à la face aortique des sigmoïdes ; puis viennent les oreillettes, enfin les ventricules. Une couche épithéliale, très-caduque, une fine couche de cellules plates, une trame fibro-élastique, forment l'endocarde ventriculaire : ces mêmes parties sont adossées dans les valvules, avec une grande différence d'épaisseur, tant pour la face auriculaire que pour la face aortique de ces mêmes valvules (1).

(1) Voyez Cornil et Ranvier, *Manuel d'histologie pathologique*, 2e partie, p. 517 et fig. 219, 1873.

Inflammations diverses et générales de l'endocarde.

1. — Endocardite aiguë, simple.

L'endocardite aiguë est observée dans le rhumatisme, les fièvres puerpérales, éruptives, etc., et fréquente surtout dans le ventricule gauche. La face auriculaire des valvules mitrale et tricuspide, la face ventriculaire des sigmoïdes en sont toujours, primitivement, et le plus fortement atteintes.

La rougeur seule ne caractérise nullement une endocardite; il n'y a qu'imbibition, disparaissant par le simple lavage. Les arborisations vasculaires profondes sont plus caractéristiques, mais la vascularisation exagérée, l'hyperhémie du tissu conjonctif sous-endocardique, est à peine marquée dans les valvules excepté la mitrale, car ces valvules n'ont que peu ou point de vaisseaux normaux. Il faut remarquer cependant que les vaisseaux nouveaux s'avancent sur les valvules phlegmasiées, et Ball a représenté (1) un bel exemple d'arborisation des sigmoïdes aortiques.

Fig. 148. — Endocardite aiguë *.

A ce premier état d'hyperhémie sous-endocardique, accompagnée parfois de petites hémorrhagies, succèdent des altérations plus marquées. Les éléments de l'endocarde sont gonflés et multipliés. De plus, l'endocarde perd son poli, sa transparence, et sa surface devient rugueuse.

Les lésions observables au microscope, et initiales, consistent en une multiplication de noyaux et de cellules embryoplastiques, qui ne sont plus séparés que par une faible épaisseur de substance amorphe ou fibroïde intercellulaire (fig. 148).

En même temps que l'endocarde est devenu moins transparent et dépoli, il est aussi plus friable, moins résistant; les tendons valvulaires sont ramollis, et ils peuvent se rompre dans les mouvements d'occlusion.

(1) Bern. Ball, *Du rhumatisme viscéral*, thèse d'agrégation, 1866.

* Fig. 148. — Lésions initiales de l'endocardite aiguë simple. Multiplication des éléments, noyaux et cellules de l'endocarde. Les corpuscules ne sont plus séparés que par une faible épaisseur de tissu. Grossissement, environ 400 diamètres (Pelvet).

valvulaire. Les valvules elles-mêmes se ramollissent, leur forme change ; elles cèdent sous l'effort du sang et une sigmoïde s'allonge comme un tube court, ou même peut se rompre. D'autres fois les valvules se creusent de cavités accidentelles ou sont perforées.

L'endocarde cardiaque, ventriculaire ou auriculaire, enflammé et ramolli, ainsi qu'une portion du myocarde, donne lieu aux cavités accidentelles, appelées anévrysmes du cœur (voyez page 567).

2. — Endocardite suppurée.

L'endocardite est très-rarement suivie de collections suppuratives ou de petits abcès. Ceux-ci, variables du volume d'une tête d'épingle à un pois, sont néanmoins très-réels et ils siégent dans les valvules ; j'en ai observé moi-même, avec Lorain, un exemple à joindre à ceux de Millard, Vidal, Lancereaux, etc.

Femme, trente-huit ans, succombant au douzième jour d'une attaque de rhumatisme polyarticulaire, avec endo-péricardite, sans phénomènes cérébraux. Les articulations gonflées ont été examinées : les cartilages étaient velvétiques sur plusieurs points, le liquide synovial renfermait des leucocytes évidents.

Le cœur pesait 276 grammes ; le péricarde offrait des pseudhymènes molles, jaunâtres et peu de liquide. Les valvules sigmoïdes aortiques étaient dépolies, épaissies, mais suffisantes : l'une d'elles présentait une boursouflure plus manifeste et on voyait trois petits points jaunâtres, le médian plus volumineux, les autres du volume d'une tête d'épingle fine. Ces petites collections fendues étaient sous-endocardiques, placées très-près de la convexité de la valvule. Leur contenu, examiné de suite au microscope, m'a permis de constater, avec Lorain et les personnes présentes, des globules de pus et des granulations moléculaires nombreuses. L'endocarde ventriculaire et mitral était le siége de dépôts blanchâtres sur plusieurs points.

La suppuration endocardique collectée a été observée dans les cas d'inflammation à marche rapide ; il ne faut pas la confondre avec les coagula, ni avec les kystes, placés en dehors de l'endocarde dans le cœur et simplement adhérents, renfermant un liquide puriforme.

3. — Endocardite végétante.

Les végétations, qui se développent à la suite de l'endocardite aiguë, sont des productions saillantes sous forme de nodules et distinguées déjà par Laennec en : verruqueuses et globuleuses.

A l'œil nu, les végétations de l'endocarde ressemblent à des rugosités donnant un aspect chagriné (fig. 149), à des excroissances condylomateuses, à des prolongements coniques. Leur disposition en forme de saillies, en petites masses isolées ou réunies, tantôt nummulaires, tantôt moriformes, est extrêmement variable.

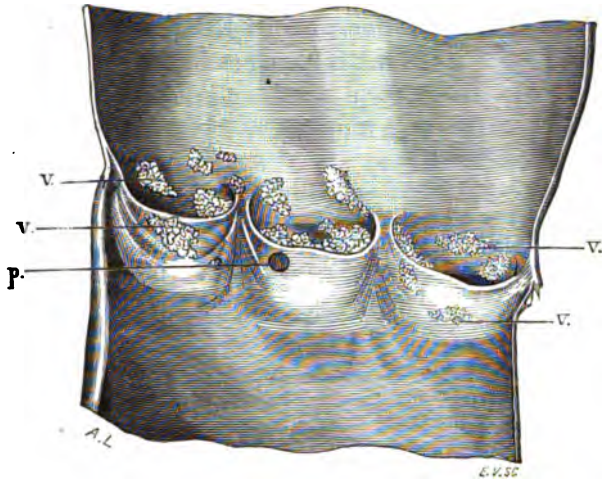

Fig. 149. — Végétations nombreuses des valvules sigmoïdes et de l'aorte *.

Les petites végétations sont quelquefois extrêmement abondantes dans le ventricule et l'oreillette gauches. Les plus grosses sont toujours valvulaires, et attachées soit aux bords, sur les valvules mitrale et sigmoïde, soit aux faces opposées aux parois du cœur, faces qui sont soumises à la pression la plus forte du sang, après le redressement valvulaire.

Les végétations sont groupées non pas tout à fait au bord des valvules mais sur la face auriculaire de la mitrale, près de l'insertion des tendons à une petite distance du bord et à l'endroit où cessent les anses vasculaires sanguines. La zone fibreuse des orifices cardiaques est parfois le siége de végétations volumineuses.

Quand elles sont récentes, les végétations endocardiques sont molles, assez transparentes et friables; il est facile de voir qu'elles adhèrent au tissu et qu'elles ne s'en séparent que par une cassure. Cependant avec de l'attention, on trouve souvent, sinon toujours, une mince couche de fibrine qui revêt la végétation (fig. 150).

* Fig. 149. — Végétations nombreuses, petites et verruqueuses, sur l'aorte et la face ventriculaire des sigmoïdes aortiques. V, V, V, V, végétations; p, perforation d'une valvule aortique.

A l'examen fait avec le microscope sur des coupes minces, on trouve que dans l'endocardite aiguë végétante, les cellules embryoplastiques et les noyaux se répandent dans l'endocarde ou forment la végétation elle-même. Les limites ne sont pas nettes entre le tissu sain et la végétation. Ce sont les cellules aplaties endocardiques, devenues gonflées, qui prennent la part la plus active à la production néoplasique.

FIG. 150. — Endocardite aiguë, végétante, de la valvule mitrale.

Les végétations endocardiques ont une grande tendance à persister à l'état chronique, à s'indurer et à s'incruster de graisse ou de sels calcaires (voyez Endocardite chronique).

KREYSIG, Die Krankheiten des Herzens, etc., Berolini, 1815. — J. BOUILLAUD, Traité clin. des maladies du cœur, 1re édition, 1835; 2e édition, t. II, p. 301, 1841. — CAZENEUVE, Sur l'endocardite (Gaz. méd. de Paris, 1836). — LUSCHKA, Das Endocardium und die Endocarditis (Virchow's Archiv, 1852 et 1857. — Ueber zottenformige Excrescenzen an den Semilunarklappen der Aorta (Deutsche Klinik, 1856). — NEGA, Beiträge zur Kenntniss der Atrioventrikularklappen des Herzens. Breslau, 1852. — GÜNSBURG, Zur Pathologie der Endocarditis (Dessen Zeitschrift, 1853). — LAMBL, Papillarexcrescenzen an den Semilunarklappen der Aorta (Wiener med. Wochenschrift 1856). — VIRCHOW, Gesammte Abhandlungen, Berlin, 1856. — H. LEBERT, Traité d'anat. path. gén. et spéciale, t. I, pl. 53-57. 1862. — E. ROGERS, Acute Rheumatism, Endocarditis (The Lancet, 1865). — MARTINEAU, De l'endocardite scarlatineuse (Union médicale, 1864. — De l'endocardite, thèse d'agrégation, 1866). — DUROZIEZ, De l'endocardite varioleuse (Gaz. des hôpitaux, 1867). — ROBERTS, Idiopathic Endocarditis (American Journal of med. science, 1868). — M. RAYNAUD, Nouv. Dictionnaire de méd. et de chir. pratiques, t. VIII, p. 576, 1868. — AUG OLLIVIER, Endocardite puerpérale (Mém. de la Soc. de biologie, 1869). — A. DECORNIÈRE, Essai sur l'endocardite puerpérale, thèse de Paris, 1869. — S. JACCOUD, article Endocardite (Nouv. Dict. de méd. et de chir. pratiques, t. XIII, p. 235, 1870). — E. LANCEREAUX, Atlas d'anat. pathologique, texte, p. 207, pl. XX-XXII, supplément, p. 532, 1871. — LABADIE-LAGRAVE, Des complications cardiaques du croup et de la diphthérie, thèse de Paris, 1873. — CORNIL, Sur les végétations de l'endocarde auriculaire (C. R. et Mém. de la Soc. de biologie, 1874). — A. SEVESTRE, Érysipèle de la face, manifestations cardiaques, thèse de Paris, 1874. — EBERTH, Ueber diptheritisches Endocarditis (Archiv für pathol. Anat. und Physiol., Band LXII, p. 228, 1875). — A. HILLER, Kritische Bemerkungen über Endocarditis bacteritica, etc. (Archiv für pathol. Anat. und Physiol., t. LXII, p. 327, 1875). — PITRES, Note sur la structure des végétations globuleuses du cœur (Bulletins de la Société anatomique de Paris, p. 27, 1875). — O. CASSAS, Essai sur l'endocardite scarlatineuse, thèse de Paris, n° 72, 1876.

3. — Endocardite ulcéreuse.

L'endocardite ulcéreuse est caractérisée par des pertes de substance qui surviennent après la destruction et la fonte granulo-graisseuse des

* FIG. 150. — Coupe d'une végétation près du bord libre d'une valve de la valvule mitrale. *a*, couche supérieure de l'endocarde; *a'* couche inférieure; *b*, couche moyenne hyperhémiée; *c*, végétation de la couche supérieure; *d*, dépôt fibrineux. Grossissement 10 diamètres. (E. Rindfleisch.)

parties atteintes d'une inflammation à marche rapide. Le détritus est entraîné, par le cours du sang, dans le système artériel ; il reste une surface inégale, irrégulière, une ulcération, en un mot, variable en étendue et en profondeur, située dans divers points de l'endocarde.

Le microscope montre sur une coupe de la portion ulcérée, la destruction réelle de l'endocarde, et sur les portions restantes des cellules embryoplastiques ou des éléments granulo-graisseux, parfois du pigment, des globules du sang. J'ai observé un beau fait d'endocardite ulcéreuse à l'hôpital Necker (1) et il a servi pour la thèse d'un de mes élèves :

Homme, vingt-trois ans, rhumatisant, venu d'un service de chirurgie, succombant dans un état typhoïde, adynamique. Autopsie vingt-sept heures après la mort. Cœur notablement hypertrophié, non surchargé de graisse. Parois du ventricule gauche épaissies et cavité des deux cœurs augmentée. Tissu cardiaque pâle.

Dans le ventricule gauche, endocarde des parois et des colonnes charnues d'une teinte pâle avec de légères marbrures. Valvule mitrale rugueuse, épaissie sur ses deux faces et au niveau de son bord libre. Orifice aortique insuffisant, avec un état polypeux et irrégulier des valvules sigmoïdes : deux d'entre elles sont légèrement épaissies, à surface rugueuse et avec des granulations blanchâtres sur la face inférieure ou ventriculaire. Au-dessous de la troisième valvule sigmoïde existe une surface végétante, anfractueuse, mesurant trois centimètres de large sur deux de haut. Cette surface présente, au niveau même de la valvule, une large dépression, bordée de végétations blanchâtres et molles. La sigmoïde elle-même est détruite dans toute sa portion adhérente ; il ne reste plus que son bord libre, transformé en une corde épaisse et rugueuse, et qui forme comme un pont entre la cavité ventriculaire et la cavité de l'aorte. Cette large surface, ulcérée et végétante, a un fond granuleux qui répond à la paroi interventriculaire. La portion ulcérée s'étend jusqu'à la valvule mitrale, présentant une surface entrecoupée de tractus végétants faisant saillie dans le ventricule gauche et se prolongeant sur le bord adhérent de la valvule mitrale dédoublée en un point.

Le fond de la dépression est infundibuliforme et un stylet qui y pénètre arrive dans une cavité de la paroi interventriculaire : le fond occasionne une saillie mamelonnée dans le ventricule droit, près du bord adhérent de la valvule tricuspide.

Dans le cœur droit, une valve de la tricuspide est rouge et épaissie à son bord libre. Le reste des cavités droites est d'une teinte pâle générale, sans rugosités ni marbrure.

L'aorte est lisse, avec quelques traînées rosées et un tractus blanchâtre au-dessus de la coronaire antérieure. Les parois ne sont pas épaissies ; le calibre n'est pas accru.

(1) C. Caubet, *Des affections ulcéreuses du cœur dans les maladies graves*, thèse de Paris, 1872, p. 99.

L'examen au microscope a fait constater que toutes les parties d'aspect végétant, correspondant à la portion ulcérée, sont formées de fibrine. Les fragments de la valvule sigmoïde qui restaient sont envahis par une multiplication de cellules et de noyaux embryonnaires. Le plan supérieur de la valvule est le plus atteint, le plan inférieur l'est néanmoins à un degré notable et plus avancé que dans les cas de ce genre.

Le myocarde est en dégénérescence granulo-graisseuse. L'altération est disséminée et marquée surtout dans les parties les plus pâles, formant des marbrures sur le ventricule gauche. La striation des fibres a disparu, elle est remplacée par un état granuleux, très-manifeste. Les fibrilles sont atteintes tantôt par groupe, tantôt isolément et dans une portion plus ou moins grande de leur longueur.

Aucun infarctus dans les viscères. Poumons congestionnés; hépatisation rouge, limitée dans le poumon gauche, à la partie inférieure et externe du lobe supérieur.

Le danger de l'endocardite ulcéreuse consiste, à la fois, dans l'ulcération pouvant perforer les tissus cardiaques et la pénétration dans le sang de particules ramollies, très-fines, arrivant par les artérioles jusqu'aux capillaires, et donnant lieu à des embolies.

Bouillaud, Traité clin. des maladies du cœur, t. II, observation 87, p. 90, 1841. — J.-M. Charcot, Mémoires de la Société de biologie, t. III, p. 190, 1851. — W. Senhouse Kirkes, Edinburgh med. and surg. Journal, t. XVIII, 1852. — J.-M. Charcot, Mémoires de la Société de biologie, 2e série, t. II, p. 215, 1855. — Charcot et Vulpian, Note sur l'endocardite ulcéreuse, etc. (Mémoires de la Société de biologie, 3e série, t. III, p. 205, 1861). — E. Lancereaux, Recherches anat.-path., etc., pour servir à l'histoire de l'endocardite suppurée et de l'endocardite ulcéreuse (Mémoires de la Société de biologie, 2e série, t. IV, 1862). — Vast, De l'Endocardite ulcéreuse, thèse de Paris, n° 199, 1864. — Œdmansson, Contrib. à l'histoire de l'endocardite ulcéreuse (Dublin medic. Press, 1865). — Martineau, thèse d'agrégation, 1866. — Butaud, Étude sur l'endocardite ulcéreuse, thèse de Paris, n° 135, 1868. — Bumke, Die acute ulceröse Endocarditis. Berolini, 1868. — Boursier, Endocardite ulcéreuse (Journal de méd. de Bordeaux, 1868). — C. Caubet, Des affections ulcéreuses du cœur dans les maladies graves, thèse de Paris, n° 358, 1872. — Lancereaux, De l'endocardite végétante ulcéreuse (Arch. gén. de méd., juin 1873). — Hirtz, Endocardite ulcéreuse, etc. (Bulletins de la Société anat. de Paris, p. 21, 1875).

4. — Endocardite chronique.

L'endocarde atteint d'inflammation chronique succédant à une inflammation aiguë ou même d'une inflammation lente dès le début (alcooliques, saturnins), offre tantôt des épaississements, tantôt une rétraction cicatricielle, ou des végétations dures, ou des saillies cartilaginiformes, translucides, parfois, opaques, souvent calcifiées.

Les plaques épaissies et indurées sont blanchâtres, laiteuses, dans les

cavités auriculaires et ventriculaires; elles forment aussi des bourrelets près de l'insertion des cordages tendineux.

D'autres fois les points de l'endocarde anciennement atteint d'inflammation aiguë se sont rétractés ou ont contracté des adhérences avec des parties voisines. Il en est ainsi pour les valvules avec les parois du cœur et pour les valvules entre elles.

Les anneaux fibreux du cœur sont plus épais et recouverts, comme les valvules, de végétations dures. L'endocardite chronique a une action des plus marquées pour empêcher le fonctionnement régulier des replis valvulaires, et certainement l'endocardite intra-utérine du cœur droit est la cause de beaucoup d'anomalies qui surviennent dans le cœur du fœtus et qu'on trouve à la naissance (voy. page 573).

Les végétations globuleuses ou verruqueuses qui, primitivement, ont été molles deviennent dures et reposent sur une base résistante. Les cordages tendineux des valvules sont épaissis, raccourcis et indurés, (voyez figure 151). Les valvules ont augmenté d'épaisseur et sont rigides ou irrégulières (voyez Dilatation et rétrécissement des orifices du cœur)

En examinant au microscope les diverses lésions de l'endocardite chronique, on trouve les épaississements de l'endocarde pariétal formés par du tissu néoplasique fibreux, des fibres élastiques irrégulièrement placées, souvent par des granulations moléculaires et graisseuses.

Dans les végétations dures, on voit des stratifications fibreuses, des cellules plates plus ou moins reconnaissables, des noyaux et des cellules embryoplastiques, parfois du tissu fibroïde par places ou même du tissu fibreux à couches concentriques.

Dans les néoplasies endocardiques fibreuses, d'un aspect blanchâtre et surtout jaunâtre, la métamorphose graisseuse, l'état gras, est appréciable sur la coupe et le microscope montre des îlots de granulations graisseuses. Dans les endroits durs et pétrifiés, on trouve des grains calcaires de carbonate et de phosphate de chaux. L'urate de chaux est fort rare.

En résumé, au lieu des couches normales de l'endocarde, on voit, dans l'endocardite chronique, des dépôts cellulaires ou fibroïdes qui ont déplacé les parties normales et qui se sont chargés de graisse ou de sels calcaires. Les lésions ont une grande analogie avec celles de l'endartérite (voyez Artères).

Lésions spéciales aux valvules du cœur.

1. — État réticulé des valvules.

L'état réticulé des valvules du cœur, observable surtout sur les sigmoïdes gauches, parfois à droite, rarement sur la mitrale, offre l'aspect

de perforations faites à l'emporte-pièce. Parfois la valvule a une apparence fenêtrée ou grillagée. L'occlusion des valvules n'est pas toujours empêché, par suite de l'état fenêtré.

Le pourtour des orifices, examiné avec le microscope sur des coupes, ne fait pas constater de multiplication cellulaire comme dans les endocardites, ni de tissu fibreux, ni de granulations moléculaires ou graisseuses. Il s'ensuit que l'état réticulé semble arriver par une sorte d'atrophie, survenant dans l'âge adulte ou la vieillesse par une cause mal connue.

2. — Cavités accidentelles ou anévrysmes valvulaires.

On trouve quelquefois, dans l'intérieur même des valvules du cœur, des cavités accidentelles, en communication avec le sang, et qu'on a nommées anévrysmes du cœur. De simples enfoncements de la valvule (Thurnam, Förster) ne sont pas de vraies cavités accidentelles.

Dans un relevé de Pelvet, on trouve, sur vingt-trois observations, seize cavités accidentelles siégeant sur la valvule mitrale et sept sur les sigmoïdes aortiques. Le cœur droit semble être exempt de cette lésion.

Le volume des poches ou cavités est en raison inverse du nombre ; il peut n'y en avoir qu'une seule et c'est le cas le plus ordinaire. Le volume est celui d'une tête d'épingle, d'un pois, d'une noisette et même d'un œuf de pigeon. Les poches multiples sont d'égale grandeur ; parfois une poche volumineuse coexiste avec de petites poches miliaires placées sur d'autres valvules.

La forme des poches accidentelles ou des anévrysmes valvulaires du cœur est ronde, parfois en forme d'entonnoir, avec ou sans déchirure irrégulière. Les lambeaux font saillie dans le ventricule pour les valvules sigmoïdes, ou dans l'oreillette, pour la mitrale. Ces lambeaux sont grisâtres, recouverts de fibrine coagulée. L'intérieur des poches peut être évasé, en forme de nid d'hirondelle arrondi, avec une embouchure rétrécie ; il y a deux couches, l'une externe formée par la valvule, l'autre interne constituée par les débris valvulaires; on y trouve de la fibrine disposée quelquefois en caillots stratifiés.

La structure des cavités accidentelles des valvules est la suivante : cellules et noyaux arrondis, ayant pris la place de la substance propre fibrillaire ; cellules aplaties des valvules et fibres élastiques normales. Les lambeaux sont parsemés de granulations moléculaires et revêtus de fibrine fibrillaire.

Les cavités accidentelles des valvules résultent de l'endocardite aiguë par un mécanisme bien indiqué par Pelvet (1). L'inflammation des

(1) Pelvet, *Des anévrysmes du cœur*, thèse de Paris, 1867.

valvules produisant le ramollissement des tissus, la valvule, qui a perdu sa résistance ordinaire, se laisse d'abord dilater et refouler en entonnoir. Plus tard, la multiplication des cellules et des noyaux embryoplastiques, la disparition des fibres élastiques et des tissus propres, enlèvent la résistance de la valvule et celle-ci ne supportant plus la pression sanguine se rompt, en laissant vider le contenu de sa cavité accidentelle.

3. — Rétrécissement et dilatation des orifices valvulaires du cœur.

Les diverses lésions que nous venons de passer en revue produisent finalement, lorsqu'elles siégent sur les valvules cardiaques, le rétrécissement ou la dilatation des orifices du cœur : l'aboutissant des lésions valvulaires est nécessairement l'un de ces deux états pathologiques, plus ou moins compensés par l'hypertrophie des cavités situées en amont.

L'endocardite aiguë, avec les épaississements de l'endocarde, les végétations molles, les poches accidentelles non rompues, la soudure valvulaire, est une puissante cause de rétrécissement qui persiste ou non. La rupture des poches accidentelles, la déchirure des valvules, amène l'insuffisance aiguë. Mais, le plus souvent, c'est l'endocardite chronique à laquelle sont dus les rétrécissements et les insuffisances valvulaires.

Fig. 151. — Rétrécissement et insuffisance de la valvule mitrale *.

Les lésions valvulaires qui se forment par l'endocardite chronique sont des végétations globuleuses, siégeant comme je l'ai dit à la face ventriculaire des valvules sigmoïdes, à la face auriculaire des valvules mitrale et tricuspide. Les tendons des muscles valvulaires sont raccourcis, épaissis, soudés, calcifiés (voy. fig. 151). Les anneaux fibreux des orifices sont indurés, rétrécis, plus rarement dilatés. Les valvules sont augmentées de volume, rigides, parcheminées, à bords irréguliers ; elles

* Fig. 151. — Coupe de la valvule mitrale ou auriculo-ventriculaire gauche devenue insuffisante et rétrécie. La valvule forme une sorte d'entonnoir rigide; *a*, section d'une valve épaissie, avec un noyau calcifié. Les cordages tendineux sont épais, soudés et réunis en un petit nombre de cordons; les extrémités des muscles papillaires sont indurées. Grandeur naturelle (E. Rindfleisch).

sont doubles, quadruples même comme épaisseur. Leur base est plus large, leurs bords parfois soudés (fig. 152).

La forme des orifices est ainsi profondément changée. L'orifice mitral ressemble à un entonnoir résistant, il y a souvent alors rétrécissement et insuffisance (fig. 151). Les sigmoïdes sont insuffisantes par la rigidité valvulaire et rétrécies par les productions nouvelles des bords.

Les rétrécissements, d'une manière générale, résultent du froncement de l'anneau fibreux où s'attachent les valvules, de son épaississement, de

FIG. 152. — Adhérence de deux valvules aortiques *.

FIG. 153. — Rétrécissement et insuffisance aortiques *.

son incrustation calcaire ou de l'état des valvules chroniquement tuméfiées, végétantes, rugueuses, bosselées, adhérentes (fig. 152 et 153).

Les insuffisances proviennent de l'écartement des valvules rétractées chroniquement. Le raccourcissement, la déchirure, la perforation ont le même résultat. Les végétations empêchant l'accolement valvulaire, l'arrachement d'une valvule tenant encore par un point, la rupture des cordages tendineux, produisent encore l'insuffisance des valvules.

Les lésions valvulaires causant le rétrécissement et l'insuffisance des valvules cardiaques ne sont pas difficiles à apprécier à l'amphithéâtre; parfois cependant elles sont en désaccord avec les symptômes constatés pendant la vie. Il convient de ne point perdre de vue les données cliniques et de les associer aux constatations anatomo-pathologiques. Leur importance relative est telle, que je vais résumer brièvement les signes du rétrécissement et des insuffisances diverses tels que nous les percevons au lit du malade.

Avec le *rétrécissement aortique*, il y a ordinairement hypertrophie du ventricule gauche (voyez page 555, figure 143); voussure précordiale;

* FIG. 152. — Orifice aortique avec deux valvules sigmoïdes devenues adhérentes par soudure; l'orifice est bivalvulaire seulement, rétréci, mais non insuffisant. Grandeur naturelle. (E. Rindfleisch).

* FIG. 153. — Orifice aortique dont les valvules sigmoïdes, devenues épaisses et noduleuses, se sont raccourcies; il en résulte un rétrécissement et une insuffisance de ces valvules sigmoïdes. (E. Rindfleisch.)

matité augmentée ; choc violent de la pointe en bas et à gauche, en dehors du mamelon. — Souffle systolique à la base du cœur, propagé dans les vaisseaux et l'aorte ; pouls petit, dur.

Dans l'*insuffisance aortique*, hypertrophie considérable du ventricule gauche, voussure étalée, choc d'une grande étendue. — Bruit de souffle diastolique, doux, aspiratif, à la base du cœur, à droite, se propageant vers l'aorte. Pouls bondissant, dépressible, pulsations artérielles visibles, senties dans les petites artérioles ; facies anémique ; ischémie cérébrale facile.

Quand le *rétrécissement et l'insuffisance aortique* sont réunis : double bruit de souffle, de va-et-vient, à la base à droite ; pouls assez plein, moins bondissant que dans l'insuffisance seule.

Avec le *rétrécissement mitral*, les signes d'hypertrophie sont modérés, le choc de la pointe fort ; peu de matité. — Bruit de roulement diastolique et souffle présystolique à la pointe ; souvent dédoublement du second bruit normal. Pouls petit, irrégulier ; congestions de la face et des viscères.

Dans l'*insuffisance mitrale*, hypertrophie du cœur, dilatation du ventricule droit, voussure, matité transversale. — Bruit de souffle systolique, à la pointe, couvrant le petit silence ; choc violent des sigmoïdes pulmonaires à la base et à gauche ; frémissement cataire, irrégularité du rhythme cardiaque. Pouls radial petit, intermittent, irrégulier ; pouls veineux au cou ; congestions et hydropisies, apoplexie pulmonaire.

Quand le *rétrécissement et l'insuffisance mitrale* coexistent, rhythme irrégulier ; souffle prolongé à la pointe, résultant du roulement diastolique, du bruit de souffle présystolique et enfin d'un bruit de souffle systolique.

Avec le *rétrécissement pulmonaire*, on constate l'hypertrophie du ventricule droit (page 556, figure 144) et un bruit de souffle systolique de la base et à gauche, propagé vers la clavicule gauche.

Dans l'*insuffisance des valvules pulmonaires*, le bruit de souffle est diastolique, doux, aspiratif, propagé au ventricule droit. Pouls radial normal.

Enfin, dans l'*insuffisance tricuspide*, hypertrophie et dilatation des cavités droites, matité transversale et à droite du sternum. — Bruit de souffle systolique à l'appendice xiphoïde, au bas du sternum. Pouls veineux systolique ; stase veineuse généralisée.

PÉRICARDE.

Inflammations du péricarde.

Les inflammations du péricarde ont les plus grands rapports avec celles déjà étudiées du péritoine et de la plèvre. Nous les retrouverons encore, analogues, autour de la séreuse enveloppant le testicule.

1. — Péricardite aiguë, fibrineuse.

L'inflammation aiguë du péricarde, ou péricardite aiguë, survenant dans le rhumatisme articulaire surtout, dans la pneumonie, les fièvres éruptives, les néphrites albumineuses, etc., est générale ou partielle. Dans la péricardite aiguë généralisée, les deux feuillets entiers du péricarde viscéral et pariétal sont atteints; dans la péricardite partielle, les lésions sont limitées à la base du cœur, à la naissance de l'aorte et des gros vaisseaux.

On ne constate que rarement dans une autopsie le début de la péricardite. Les lésions sont alors caractérisées par une dilatation des vaisseaux capillaires séreux et sous-séreux, par des ecchymoses. La surface du péricarde est dépolie, sèche, poisseuse, épaissie, plus friable et elle est revêtue d'un léger exsudat fibrineux.

Homme, vingt-quatre ans, mort à l'hôpital Saint-Antoine de péritonite suraiguë avec péricardite commençante. Autopsie pratiquée vingt-six heures après la mort. A l'ouverture du thorax, le cœur ne paraît pas plus volumineux que de coutume. Les poumons sont à peine congestionnés, pas d'épanchement pleurétique abondant, mais plèvres poisseuses. Le péricarde étant fendu et le cœur mis à nu, on voit que la séreuse, tant sur la portion pariétale que sur la portion cardiaque est devenue dépolie, rugueuse, poisseuse aux doigts, et offre par places des épaississements mollasses. On ne peut, avec la pince, enlever que des fragments de ce tissu plus épais, mais plus ramolli qu'à l'état normal. Les lésions sont très-marquées partout, mais plus accusées à la surface dorsale du ventricule droit en avant et sur le ventricule gauche en arrière. De plus, sur un grand nombre de points, la séreuse offre de petites ecchymoses sous-séreuses et les vaisseaux capillaires sont irrégulièrement dilatés. Pas d'épanchement péricardique, à peine 20 à 30 grammes de sérosité.

Examinés au microscope, les points épaissis montrent les fibres lamineuses et élastiques, en un mot, les faisceaux du tissu conjonctif péricardique plus épais, plus gonflés. Il en est de même pour les cellules du tissu conjonctif ou lamineux, devenues irrégulièrement sphériques, dont le noyau est plus volumineux

et le contenu rempli de granulations protéiques, s'éclaircissant ou disparaissant par l'acide acétique. Une matière amorphe, glutineuse, mais en d'autres points moins épaisse, imbibe le tissu et en écarte les éléments constitutifs. Il y a beaucoup de granulations moléculaires. Le tissu du myocarde est sain, les fibres musculaires ont toutes leur striation.

Sur les endroits où existe un exsudat, celui-ci est enlevé facilement ; au-dessous le péricarde est intact. Les parties constituantes de l'exsudat sont des fibrilles de fibrine et un grand nombre de cellules épithéliales dont la forme est changée, car elles sont devenues plus grosses, d'autres sont couvertes de granulations d'aspect graisseux.

Le liquide citrin et assez épais renferme un grand nombre de cellules épithéliales desquamées.

Dans ce fait de *péricardite*, sans épanchement abondant, ou *sèche*, j'ai constaté les altérations les plus nettes du tissu du péricarde à l'état d'inflammation aiguë : chute de l'épithélium, distension congestive des vaisseaux séreux et sous-séreux, petites hémorrhagies, épaississement et friabilité plus grande du tissu péricardique. Les cellules péricardiques sont plus épaisses, plus gonflées. Les faisceaux lamineux et élastiques ont leurs fibrilles augmentées de volume, séparées par une matière glutineuse, et il existe entre eux une grande quantité de granulations moléculaires.

Dans le fait suivant, l'exsudation fibrineuse est des plus manifestes (voyez figure 154). Ici comme sur la plèvre, on trouve une couche fibrinogène, qui s'est coagulée en se déposant sur les deux feuillets du péricarde, surtout viscéral. Les mouvements du cœur déterminent dans l'exsudat des enfoncements alvéolaires et des saillies remarquables de cet enduit, d'où la dénomination des anciens anatomistes : *cor villosum*. Les saillies et les villosités plus ou moins longues ont été comparées à celles de la langue du chat, à l'aspect que laisse une couche de beurre placée entre deux assiettes ou deux surfaces planes et séparées brusquement, ou encore à la réticulation des gâteaux des abeilles. Les altérations dans cette seconde forme portent plus profondément que dans la première ; les fibres musculaires sont altérées ainsi que l'endocarde.

La quantité faible de liquide épanché a fait désigner cette forme de péricardite aiguë, fibrineuse, sous le nom de péricardite sèche et c'est avec elle qu'on entend, dans la région péricordiale, les bruits de frottements du cœur rapprochés de l'oreille et si caractéristiques.

Homme, vingt-huit ans, mort de rhumatisme avec péricardite aiguë et avec des phénomènes cérébraux, à l'hôpital Necker. Le cœur est volumineux ; le sac péricardique, placé entre les poumons, n'est pas très-fluctuant ; à l'ouverture, il s'écoule un liquide séro-puriforme d'un blanc jaunâtre.

Les deux feuillets du péricarde, épaissis, sont entièrement recouverts d'une exsudation fibrineuse, papilliforme et jaunâtre, mollasse, d'un aspect villeux et tomenteux (*cor villosum*, fig. 154). Ces surfaces étaient baignées par le liquide interposé, mais qui ne les écartait pas beaucoup. A la partie supérieure, à la base du cœur et des vaisseaux, sur le dos du cœur, de nombreux tractus allongés vont d'un point à l'autre et cloisonnent ainsi le liquide (fig. 154). La quantité de celui-ci est assez exactement de 200 grammes.

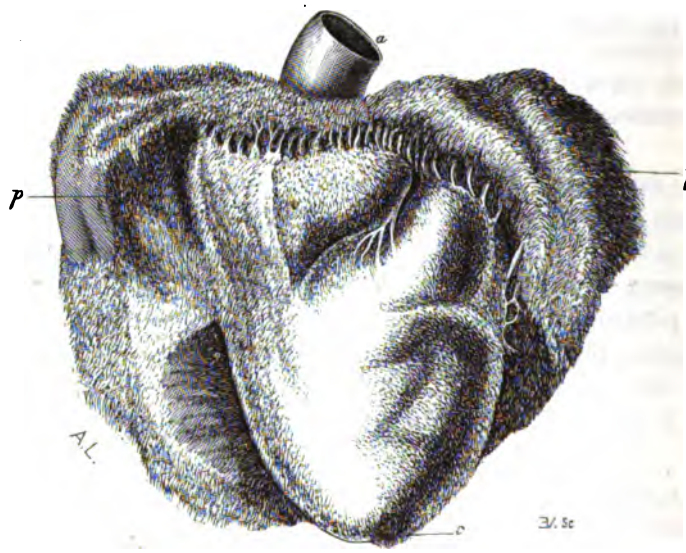

FIG. 154. — Péricardite aiguë *.

Les exsudations des feuillets péricardiques sont enlevées assez facilement, elles sont mollasses et laissent, au-dessous, le péricarde visible, mais plus gonflé et opaque. Une coupe pratiquée sur un grand nombre de saillies et de prolongements fait voir que ceux-ci ne résultent pas de bourgeonnement du péricarde. Sur des coupes minces, après durcissement dans l'alcool et le liquide de Müller, on ne trouve pas de fibres lamineuses, ni de vaisseaux, ni de corps embryoplastiques dans les saillies ou prolongements. Il n'y a que de la fibrine, des cellules d'épithélium et des leucocytes.

Le liquide renferme une grande quantité de leucocytes, j'y reconnais de plus et facilement des cellules péricardiques épithéliales, déformées, couvertes de granulations graisseuses.

Les fibres du myocarde sous-jacent sont altérées. Beaucoup de faisceaux ont une striation peu marquée ou indistincte, d'autres sont envahis par des granulations protéiques.

* FIG. 154. — Aspect du cœur dans la péricardite aiguë fibrineuse (*cor villosum*). *a*, aorte; *p*, *p*, péricarde pariétal étalé, recouvert de petites saillies fibrineuses, ayant l'apparence filamenteuse et tenant au péricarde par des prolongements; *c*, pointe du cœur. Demi-nature.

L'endocarde est enflammé. La valvule mitrale est le siége de végétations, que je n'ai pas pu constater sur le péricarde.

Les dépôts fibrineux, dans la péricardite, aiguë sont très-variables. Parfois il n'y a que de légers flocons, mous, grisâtres et minces, mais à un degré extrême, le péricarde est recouvert d'une couche épaisse de 1 à 2 centimètres, d'une consistance presque charnue. L'aspect des saillies a fait donner les noms de *cor villosum*, *hirsutum*, *tomentosum*, *reticulosum ;* les fausses membranes tantôt jaunâtres, si les leucocytes sont abondants, ou rougeâtres dans les cas où des hémorrhagies se produisent, sont très-remarquables. Le cœur est quelquefois emboîté dans les pseudhymènes; la base du cœur et l'origine des gros vaisseaux sont perdues dans des couches épaisses de formation nouvelle. Les pseudhymènes sont parfois réticulées sur une place, étalées sur une autre, allongées ailleurs.

Les pseudo-membranes cardiaques donnent bien moins souvent lieu à des adhérences que celles de la plèvre, leur enlèvement laisse ordinairement le péricarde à nu, sans végétations ni granulations manifestes. Je me suis assuré pourtant qu'il n'en est pas constamment ainsi et j'ai constaté des végétations légères du péricarde, coiffées des produits fibrineux, ainsi que je l'indique dans l'observation suivante :

Homme, trente-huit ans, ayant eu six attaques de rhumatisme, mort, à l'hôpital Necker, d'endo-péricardite. A l'ouverture du thorax, le cœur paraît de suite plus volumineux. Le péricarde, fendu, ne se sépare pas du cœur avec facilité; il adhère faiblement, mais il y est accolé par des productions déposées à sa surface, sur le feuillet pariétal et plus encore sur le feuillet viscéral. La disposition de ces productions est celle de saillies et de petites dépressions alternatives, de prolongements papilliformes, offrant des reliefs entre-croisés à la manière des alvéoles d'une ruche. Plusieurs points, sur le dos et près de la pointe du cœur, ont plus de longueur et sont rompus, ils ont une cassure assez nette et non frangée. Ils ne se détachent pas du péricarde en laissant ce dernier nettement apercevable au-dessous.

Le microscope fait constater, sur des fragments durcis, un exsudat fibrineux composé de fibrilles entre-croisées, larges de 1 μ, ou disposées en séries, un grand nombre de leucocytes à noyaux et granuleux, ayant 9 à 10 μ en moyenne, plus des cellules péricardiques, déformées pour la plupart, larges de 12 à 15 μ, à noyau épais, parfois segmenté. Il y a beaucoup de granulations moléculaires et de graisse. Le tissu cardiaque sous-jacent est altéré, les fibres musculaires ont perdu leur striation, quelques-unes sont granulo-graisseuses.

Les pièces durcies permettent non-seulement de constater les particularités précédentes, mais, de plus, la production de petites saillies mamelonnées, c'est-à-dire de végétations de tissu péricardique propre, connectif, et avec des cellules et des noyaux embryoplastiques; ces petites saillies sont coiffées de l'exsudat fibrineux. Le tissu sous-séreux est rempli de leucocytes et de noyaux embryo-

plastiques, ainsi que de granulations moléculaires. L'endocarde est très-altéré. La valvule mitrale est déformée par des rugosités calcifiées placées sur les bords et les valvules sigmoïdes sont dures, parcheminées, l'une d'elles est verruqueuse. L'aorte est parsemée de plaques jaunâtres, athéromateuses.

La *péricardite aiguë* ne s'arrête pas assez souvent à la période d'exsudation fibrineuse concrète et elle s'accompagne d'un *épanchement séreux* ou plutôt *séro-fibrineux*. Cet épanchement d'abondance variable, pouvant s'élever à 2000 grammes, se résorbe en laissant la séreuse du péricarde revêtue de pseudhymènes; ordinairement il disparaît d'une manière complète.

L'exsudat séreux est citrin ou verdâtre, ou jaunâtre, purulent, avec des flocons plus ou moins nombreux. Dans les cas de péricardite purulente, le liquide est d'un blanc jaunâtre.

Le microscope fait constater dans le liquide de la péricardite aiguë des leucocytes, des hématies et des cellules épithéliales déformées. Les flocons renferment de la fibrine fibrillaire.

La *péricardite hémorrhagique*, qu'il ne faut pas confondre avec l'hémopéricarde, diffère de la péricardite séro-fibrineuse par une certaine quantité de sang qui colore le liquide épanché. Ce sang est beaucoup moins abondant qu'on ne pourrait le croire avant l'analyse; une petite quantité suffit à teindre fortement en rouge la sérosité renfermée dans le péricarde.

La tuberculose et le cancer du péricarde s'accompagnent ordinairement d'hémorrhagies causées par la rupture de vaisseaux embryonnaires dont les parois minces pénètrent sous l'exsudat et à la surface du péricarde. Les ecchymoses de la séreuse, ainsi que le liquide, offrent des hématies et même, plus tard, de l'hématine, de l'hématoïdine ou du pigment noirâtre.

La *péricardite purulente* ou *pyopéricardite*, assez rare, est caractérisée par la teinte du liquide, opaque, crémeux et très-riche en globules purulents. Les pseudhymènes revêtant la séreuse sont jaunes, remplis de globules de pus. L'exsudat peut se résorber comme le liquide des pleurésies purulentes (voyez Pleurésie purulente); l'exsudat fibrineux et le liquide montrent parfois la transformation caséeuse.

LEMAZURIER, Diss. sur la péricardite, thèse de Paris, 1810. — SAVARY, Sur la péricardite aiguë, thèse de Paris, 1819. — A. LOUIS, Mémoire sur la péricardite (Revue méd., 1824). — J. BOUILLAUD, Traité clinique des maladies du cœur, 1re édit., 1834, et t. I, p. 488, 2e édit., 1841. — HACHE, Mém. sur la péricardite (Archiv. gén. de méd., 2e série, t. IX, 1835). — TH. DESCLAUX, Essai sur la péricardite aiguë, thèse de Paris, 1835. — J. BOUILLAUD, Nouvelles recherches sur le rhumatisme, etc. Paris, 1836, 2e édit., 1840. — R. MAYNE, Mem. on Pericarditis (Dublin Journal of med. science, n° 20, 1836). — PAGET, Des taches blanches du cœur et de la fréquence de la péricardite (Medico-chirurg. Transactions of London, t. XXI, p. 296, 1838). —

CHOMEL, Dict. en 30 volumes, t. XXIII, p. 475, 1841. — LEUDET, Recherches anat.-path. sur les péricardites secondaires (Arch. gén. de méd., 1862). — A. LABOULBÈNE, Note sur un cas de chorée rhumatismale avec endopéricardite (Comptes rendus de la Société de biologie, 3e série, t. IV, p. 147, 1862).— E. LANCEREAUX, Atlas d'Anat. path., p. 206, 1871.—L. ANDRAL, Péricardite à forme typhoïde (Bulletins de la Soc. anat. de Paris, p. 507, 1875). — STEELE, De la péricardite aiguë (Chicago med. Journ. and Examiner, 1876).

2. — Péricardite chronique.

La *péricardite chronique*, succédant à la péricardite aiguë simple, sans épanchement ou avec exsudat léger, se manifeste à l'état chronique par des taches ou des plaques blanchâtres, à reflet nacré, dites *taches laiteuses* (*maculæ lacteæ*). La surface de ces taches, un peu épaisses et polies, est lisse, parfois avec des granulation très-fines. On les trouve principalement sur la face antérieure des ventricules, plus rarement en arrière.

Les taches ou plaques laiteuses examinées avec les verres grossissants, sont formées par des fibres lamineuses et d'autres fibres élastiques, plus des granulations moléculaires et graisseuses. Elles sont rarement calcifiées. J'en ai vu renfermant des lamelles de cholestérine.

Quand la péricardite avec épanchement passe à l'état chronique, le liquide et les pseudhymènes subissent des transformations. Le liquide est jaune ou roux, et parfois comme un lait de chaux. La fibrine se désagrége, le liquide renferme un détritus qui passe à l'état caséeux et finit même par ressembler à du mastic. Des portions caséeuses peuvent ainsi se trouver libres dans la cavité du péricarde.

Le liquide où baigne le cœur et les pseudhymènes qui le revêtent et gênent ses mouvements agissent sur le myocarde : les fibrilles musculaires sont altérées, ramollies, plus pâles ou jaunâtres, couleur feuille morte et atteintes d'infiltration granulo-graisseuse. Il y a aussi fréquemment de l'endocardite.

Femme, soixante ans, atteinte de péricardite ancienne, morte à l'hôpital Necker. Le cœur est volumineux, non recouvert par les poumons écartés et qui le laissent apercevoir. La cavité péricardique, ouverte, permet de constater un épaississement notable du feuillet pariétal, revêtu d'une couche épaisse de fausses membranes ; le cœur est lui-même enveloppé de productions grisâtres épaisses, mamelonnées, cloisonnées sur la face antérieure et la base, moins à la pointe qui est assez libre. De plus, il existe un épanchement peu abondant et composé d'une matière épaisse, caséeuse, laiteuse ou crayeuse, renfermée dans des loges et traversée par des cloisons, déposée aussi à la base du cœur et au bas de la pointe. Le tissu cardiaque, après l'enlèvement des pseudhymènes, est mou, d'une teinte brunâtre ou feuille morte. Les valvules du cœur gauche, tant sigmoïdes que mitrale, sont épaissies, mamelonnées, indurées près de leur bord.

Avec le microscope, je constate sur le cœur des amas de fibrine granuleuse, peu reconnaissable sur beaucoup de points. Le péricarde épaissi renferme des fibres conjonctives ou lamineuses de formation nouvelle, des vaisseaux embryonnaires, des granulations protéiques et de fines gouttelettes de graisse. Dans le liquide, je trouve des granulations graisseuses, des grains calcaires et des amas de cellules encroûtées de matière grasse.

Le myocarde sous-jacent est profondément altéré. Les fibres musculaires ne sont pas striées et elles ont une infiltration graisseuse dans le sarcolemme. L'endocarde offre aussi des lésions d'endocardite chronique : dépôts cellulaires et fibrillaires sur les valvules, formant des nodosités et des élevures, au-dessus de points rétractés et indurés.

La péricardite chronique s'accompagne enfin d'adhérences, le plus souvent partielles, mais qui, lorsqu'elles sont généralisées, donnent lieu à la symphyse cardiaque.

Les néohymènes en adhérant les unes aux autres, du feuillet viscéral au feuillet pariétal du péricarde, offrent des dispositions variées mais qui peuvent être réduites à deux principales. Elles forment des brides, des lames plus ou moins étendues et résistantes, qui cloisonnent pour ainsi dire la cavité péricardique, ou bien elles adhèrent par une large surface. L'adossement des parois est étendu, intime, ne laissant que des lacunes dans lesquelles on trouve les deux surfaces lisses, polies et parfois un peu d'épanchement épaissi, une sorte de magma semblable à du mastic.

Dans le degré extrême ou dans l'adhérence totale il n'y a plus de cavité péricardique. Il existe alors une symphyse cardiaque dont il va être question.

3. — Adhérence générale du péricarde ; Symphyse cardiaque.

Les néohymènes organisées dans tout le péricarde unissent les deux feuillets séreux et ne laissent plus trace de la cavité. L'épaisseur est quelquefois à peine marquée ; on a décrit ainsi une absence de péricarde qui n'existe pas : il y a réellement une adhérence totale. D'autres observations montrent les néohymènes ou néomembranes, épaisses, fortement vascularisées, incrustées de carbonates, de phosphates calcaires, et on a cru à tort à une ossification du cœur.

J'ai observé deux faits d'adhérence totale du péricarde et j'en ai vu d'autres à la Société anatomique.

Femme, trente-six ans, ayant offert pendant la vie les signes d'une légère hypertrophie cardiaque, mais surtout une dépression systolique de la pointe, avec retrait

des fausses côtes gauches et de l'extrémité sternale. Le cœur n'est pas très-sensiblement augmenté de volume; le péricarde, après avoir été incisé avec précaution, ne donne pas issue dans une cavité, le cœur est atteint par l'incision, et il faut arriver couche par couche sur les fibres musculaires. En séparant avec soin, et comme en disséquant, les feuillets stratifiés et adhérents du péricarde, en détruisant des brides très-larges, je ne trouve que peu de points un peu plus lâches, mais ne renfermant pas de liquide. La cavité du péricarde a réellement disparu. Sur tous les points examinés, la vascularisation est parfaite et le cœur semble n'avoir qu'un épais revêtement fibreux.

Le cœur étant ouvert, je trouve une insuffisance mitrale peu prononcée, sans altération valvulaire saisissable. L'insuffisance paraît due à une dilatation du cœur gauche, adhérent au péricarde.

Les néohymènes, examinées au microscope, étaient formées de faisceaux de tissu conjonctif ou lamineux et de fibres élastiques. Un grand nombre de noyaux et de cellules embryoplastiques étaient déposés sur plusieurs points plus mollasses que les autres. Les fibres cardiaques n'étaient pas dégénérées, ni graisseuses.

ARAN, Rech. sur les adhérences générales du péricarde (Arch. gén. de méd., 1844). — JACCOUD, Sur un cas de symphyse cardiaque, etc. (Gaz. hebd. de méd. et de chir., p. 800, 1861). — FOURNIER, Des adhérences du péricarde, thèse de Strasbourg, 1863. — MOORE, Adhérence du péricarde, Endopéricardite (British med. Journal, 1868). — P. LOZE, Adhérences du péricarde, symphyse cardiaque, thèse de Paris, n° 436, 1872. — E. CERF, Adhérence du péricarde. Zurich, 1875. — L. BLANC, Étude sur un cas de symphyse cardiaque, thèse de Paris, n° 40, 1876. — P. BLASI, Adhérence complète du péricarde au cœur (Atti dell' Academica medica di Roma, 1876). — F. TUCZEK, Contribution à l'étude des adhérences péricardiques (Berliner klin. Wochenschrift, p. 417, 1877).

Néoplasmes du péricarde.

1. — Fibromes, Masses calcifiées, Kystes, etc.

A. *Sarcomes* et *fibromes*. — Les *sarcomes* du péricarde sont extrêmement rares, et on ne doit pas considérer comme tels les épaississements péricardiques qui revêtent le cœur dans la péricardite chronique. Les *fibromes* sont assez fréquents. Ils ont la forme de petites tumeurs dures, sessiles ou pédiculées, faisant saillie à la surface pariétale, surtout à la base du cœur. Les corps étrangers fibreux du péricarde, composés de tissu lamineux et de fibres élastiques, quelquefois avec de légères calcifications, ne sont que des fibromes d'abord pédiculés, ayant fini par se détacher et devenir libres dans la cavité du péricarde.

J'ai déjà parlé des *plaques laiteuses* péricardiques qui, constituées par des fibres conjonctives et élastiques, sont des fibromes aplatis.

B. *Lipomes*. — Les lipomes péricardiques sont, comme les myocardiques, liés à la surcharge graisseuse du cœur. Le péricarde est quelquefois

dissocié par les cellules adipeuses interposées dans les mailles et les faisceaux fibreux.

C. *Masses calcifiées, calcification du péricarde.* — Les dépôts de sels calcaires, dans les tissus fibreux et séreux du péricarde, donnent lieu à des plaques, ou à des masses arrondies, calcifiées et ossiformes (1).

Les plaques étendues ont l'apparence, quand leur développement est considérable, d'une carapace calcaire recouverte d'un peu de tissu fibreux et envoyant des prolongements dans le tissu conjonctif du myocarde. Les masses calcaires, en forme de grains ou d'étoiles, partant du péricarde se prolongent aussi parfois dans l'intérieur du muscle cardiaque. Ces masses calcifiées ne présentent pas au microscope les éléments des tissus cartilagineux ou osseux proprement dits.

D. *Kystes.* — Les tumeurs enkystées du péricarde sont rares. Les fibromes pédiculés renferment quelquefois à leur extrémité une petite collection séreuse (végétation hydropique du péricarde, Rokitansky). Ces kystes ont été trouvés libres dans la cavité. On a cité des observations paraissant se rapporter à des kystes dermoïdes péricardiques.

2. — Épithéliome et Tuberculose péricardique.

A. *Épithéliomes.* — L'*épithéliome*, ou *cancer du péricarde*, est très-rarement primitif, Fœrster en rapporte un seul exemple qu'il a observé (2). Ordinairement le cancer est propagé des parties voisines et envahit le feuillet pariétal; il forme des nodosités, des tumeurs arrondies, saillantes dans la cavité péricardique et donnant lieu à des hémorrhagies. La forme encéphaloïde est la plus fréquente.

Les nodules plats du cancer, semblables à ceux de la plèvre, et ressemblant à des gouttes de cire, sont observables avec le squirrhe de la mamelle ou des parois thoraciques.

B. La *tuberculose péricardique* est secondaire; elle accompagne la tuberculisation miliaire des séreuses, elle ressemble à celle des plèvres, du péritoine, et provoque un épanchement. Les gros tubercules jaunes sont placés sous le péricarde, ils pénètrent sa face profonde et en même temps le myocarde. Au-dessus, la séreuse est recouverte de fausses membranes.

(1) Ogle, *Obs. de dépôts calcaires autour du cœur* (*Trans. of the pathol. Society of London*, t. XI, 1861).

(2) A. Fœrster, *Handbuch der pathologischen Anatomie, Zweite Auflage*, Band II, Seite 705, 1863.

Dans la tuberculose péricardique d'assez longue durée, les néohymènes devenues tuberculeuses, ou les feuillets péricardiques vascularisés, donnent lieu à des épanchements et puis à des ruptures sanguines, en un mot à la péricardite hémorrhagique.

Hyperhémie; Hémorrhagie du péricarde, Hémopéricarde.

L'*hyperhémie péricardique* est très-prononcée à la suite des vivisections, et elle doit être violente dans les péricardites au début. Les vaisseaux sous-séreux du cœur sont tellement turgescents, que celui-ci est d'une rougeur uniforme, quand il a été mis à nu, sur les animaux à sang chaud.

Les *hémorrhagies du péricarde* comprennent les ecchymoses intermembraneuses de la séreuse et les suffusions sanguines cavitaires.

Les taches sanguines, les ecchymoses sous-péricardiques sont plus fréquentes sur le cœur que sur le feuillet pariétal. Elles sont d'un rouge sombre, punctiformes ou grandes; parfois elles viennent du myocarde; elles soulèvent et pénètrent le feuillet séreux (voyez page 570, fig. 147).

Les ecchymoses pourprées du scorbut, de l'hémophilie, de la leucocythémie, etc., ne s'accompagnent pas ordinairement d'un écoulement sanguin dans la cavité du péricarde.

L'*hémopéricarde* vrai résulte de la rupture du cœur (voyez page 568), ou d'un anévrysme de la base de l'aorte, ou des artères coronaires. Il est rapidement mortel. Quand on trouve, chez les scorbutiques et les hémophiles, du sang dans la cavité péricardique, ce sang est mêlé à un exsudat, celui-ci étant primitif ou secondaire. Les épanchements hémorrhagiques du péricarde, différents de l'hémopéricarde vrai, arrivent dans les affections tuberculeuses ou cancéreuses, constituant la péricardite avec épanchement hémorrhagique. Les pseudhymènes sont d'un rouge sombre, ou couleur chocolat, ou violacées.

Quand le sang existe dans le péricarde après rupture cardiaque, il s'y trouve en quantité, jusques à 2 et même 3 kilogrammes, et coagulé. Mais si le sang est mélangé de sérosité, la coagulation est mal formée. Les transformations du sang épanché donnent ultérieurement une teinte brunâtre et pigmentaire dans la cavité du péricarde.

Hydropéricarde; Hydropneumopéricarde; Pyopneumopéricarde.

A. L'*hydropéricarde* n'est qu'un phénomène d'hydropisie générale, il est très-rarement dû à un obstacle au retour du sang des veines coro-

naires. Chez la plupart des sujets morts après une longue agonie, on trouve du liquide dans la cavité péricardique, ainsi que dans les plèvres. Mais pour qu'il y ait un hydropéricarde véritable, il faut que la quantité du liquide soit d'environ 100 grammes, et chez les sujets hydropiques ou morts d'anasarque, il y a au moins 200, 500, 1000 grammes et parfois beaucoup plus.

La qualité du liquide et les matières qu'il renferme caractérisent l'hydropisie du péricarde. Nous avons vu que dans la pleurésie aiguë, le liquide offre de la fibrine et environ 60 pour 100 de matières fixes, tandis que l'hydrothorax est dépourvu de fibrine et ne contient que peu de matières organiques. De même dans l'hydropéricarde il n'y a pas de fibrine, ou très-peu, et le chiffre des matières fixes est peu élevé.

FIG. 155. — Épithélium granulo-graisseux dans l'hydropéricarde *.

Le liquide hydropéricardique, ne contenant pas ordinairement de fibrine, présente à l'examen microscopique des cellules épithéliales desquamées, recouvertes de granulations moléculaires et graisseuses. Ces granulations envahissent aussi l'intérieur des cellules, qui finissent par se désagréger et se dissocier, sous forme de granulations plus ou moins fines (voyez fig. 155).

Homme, soixante-deux ans, mort d'anasarque par néphrite albumineuse. Le péricarde est distendu et il renferme 1300 grammes d'un liquide citrin, clair, transparent. Le cœur est sans aucun dépôt, ainsi que le feuillet pariétal, qui n'est pas sensiblement épaissi et qui a conservé sa résistance, mais sa couleur est plus pâle qu'à l'état normal, il est en quelque sorte macéré. Les fibres musculaires sous-jacentes et les plus superficielles sont elles-mêmes un peu pâlies et imbibées de liquide (*post mortem*?).

Le liquide examiné au microscope renferme des cellules desquamées, isolées, quelques-unes groupées. Ces cellules sont gonflées, la plupart sont recouvertes et pénétrées de granulations protéiques et graisseuses. Le tissu fibreux du péricarde est lui-même gonflé, les fibres sont écartées. La striation des fibres musculaires sous-jacentes au péricarde est moins appréciable que sur des fibres normales du cœur.

B. Le *pneumopéricarde* n'a jamais lieu primitivement, il ne peut arriver que par suite de la décomposition d'un liquide putride péricardique, ou

* FIG. 155. — Cellules de l'épithélium du péricarde devenues granulo-graisseuses dans l'hydropéricarde. *a*, cellules reconnaissables à leur disposition et leurs contours encore normaux, mais se remplissant de granulations graisseuses; *b*, cellules devenues granuleuses, celle de droite montrant encore une partie du noyau; *c*, corpuscules granuleux en voie de désagrégation et se résolvant en granulations graisseuses (E. Rindfleisch).

accidentellement, si des gaz venus du dehors pénètrent dans le péricarde à la suite de plaie ou de rupture. Le pneumopéricarde simple, survenu à la suite d'un coup de couteau ou par pénétration de l'air arrivant du poumon, de l'œsophage, etc., par une ouverture accidentelle, est rapidement suivi de l'épanchement d'un liquide. Il y a dans ces cas un mélange de liquide et d'air.

C. L'*hydropneumopéricarde* offre à considérer la présence simultanée des gaz et du liquide; ce dernier est rarement séreux, plus souvent il est sanguinolent. Ces gaz, mêlés au liquide et agités par les battements du cœur, donnent lieu pendant la vie à un bruit de gargouillement métallique comparé à celui d'une roue hydraulique ou d'une roue de moulin.

D. Le *pyopneumopéricarde* arrive lorsque le liquide purulent de l'épanchement péricardique est mélangé d'air, spontanément développé par putréfaction. Mais, le plus ordinairement, les collections de pus se font jour dans le péricarde par une ouverture artificielle et viennent de pleurésie purulente, d'abcès du médiastin, du foie, etc., après ulcération péricardique et perforation. Il y a, dès lors, pénétration de pus et d'air. Le pyo-pneumopéricarde peut être suivi de fistule communiquant avec l'extérieur.

Vices de conformation du péricarde.

L'absence du péricarde pariétal a été constatée dans l'ectopie du cœur. Les dilatations, qui ont été trouvées au-dessus du péricarde, ayant l'aspect de poches pédiculées, sont probablement des hernies de la séreuse à travers le tissu fibreux proprement dit (Rokitansky, Cruveilhier), ou des diverticules péricardiques.

SECTION II

ARTÈRES

Les vaisseaux artériels, quel que soit leur diamètre, sont composés de trois tuniques. La couche interne sous-épithéliale, formée de cellules étoilées, à prolongements et à noyaux, est souvent atteinte isolément. La tunique moyenne composée de fibres élastiques anastomosées, est presque continue en dedans contre la couche interne (lame élastique interne);

elle est perforée en dehors et traversée par les fibres musculaires lisses, transversales. Dans les artérioles, la tunique moyenne est uniquement musculaire. La tunique externe, seule pourvue de vaisseaux sanguins et lymphatiques, est formée de tissu conjonctif ou lamineux à fibres longitudinales. Chacune des tuniques artérielles peut être lésée à part, d'où les altérations endartérielles, mésartérielles et périartérielles.

Inflammations diverses des artères; Artérites aiguës et chroniques.

1. — Endartérite aiguë.

La membrane interne des artères est fréquemment altérée ; on la trouve ainsi chez la presque totalité des vieillards et même sur quelques jeunes gens. Rokitansky a fait voir que cette altération est à peu près en raison inverse du calibre des vaisseaux et il en a tracé le tableau suivant : aorte abdominale, aorte thoracique, artères spléniques, iliaques internes, coronaires cardiaques, carotides internes, vertébrales, utérines, brachiales, sous-clavières, etc.

L'*endartérite aiguë*, inflammation aiguë de la tunique interne des artères, appelée aussi *endartérite déformante* ou *noueuse*, peut tantôt être isolée, tantôt envahir une grande étendue du système artériel. A l'état isolé, sur l'aorte par exemple, on trouve à l'œil nu que la tunique interne est épaissie, gonflée par endroits, et sous la forme d'espaces ou de plaques circulaires, d'étendue variable, avec des contours assez réguliers. L'épaississement atteignant un quart à un demi-millimètre est transparent, opalin, un peu rosé, ou au contraire diffus et opaque ; la consistance est molle, parfois élastique, cartilaginiforme.

Les saillies les plus petites sont arrondies et bombées, d'autres sont constituées par la réunion de petites plaques rondes, aussi ont-elles des dépressions séparant des élevures, et donnant à la membrane près de l'origine des artères collatérales un aspect noueux, spécial (*endartérite noueuse*). Les plaques étendues, molles et comme gélatineuses, ont reçu le nom de plaques gélatiniformes. Parfois le dessus de ces plaques est dépoli, la surface interne de l'artère est alors finement chagrinée. A la coupe, les plaques gélatiniformes sont constituées par une matière diaphane, ressemblant à une gelée résistante, ayant parfois la consistance de l'albumine de l'œuf bien coagulée par la cuisson. Le soulèvement et la demi-transparence de la plaque, mis en évidence sur une coupe verticale, font voir que la membrane interne est atteinte, tandis que la membrane moyenne est respectée par le processus morbide ; on enlève, par

lambeaux, des feuillets de la membrane interne qui est seule hypertrophiée et ces lambeaux ont une apparence fibroïde.

Avec le microscope, on constate que les plaques à l'état frais sont formées de cellules ayant environ $0^{mm},010$ à $0^{mm},012 = 10$ à $12\ \mu$, pourvues d'un gros noyau, visible surtout par l'acide acétique, cellules embryonnaires ou embryoplastiques. Parmi elles, on trouve des cellules à prolongements et aplaties, qui occupent normalement la profondeur de la couche interne artérielle. Après la dessiccation, les plaques font relief et se montrent nettement comme un épaississement, ou une saillie, de la membrane interne; cet épaississement est considérable quelquefois. Le microscope sur des coupes minces, colorées par le carmin et placées dans la glycérine, montre que les néocytes, ou les éléments cellulaires nouveaux, sont très-abondants sur la surface; ils diminuent vers la profondeur de la membrane interne au voisinage de la couche moyenne, ou lame élastique de l'artère. Leur disposition est stratifiée, ou par séries parallèles les unes aux autres.

Les plaques gélatineuses des artères sont non-seulement chagrinées, mais encore érodées ou fongueuses. Cet état vient d'une très-légère ulcération de leur surface. En effet, si on fait des coupes perpendiculaires et qu'on examine toute la préparation à la fois, on voit à la superficie, répondant à l'intérieur du vaisseau, des fibrilles de fibrine retenant des globules blancs et rouges du sang. Sur des coupes durcies après l'action de l'alcool et de la gomme, on ne peut conserver le moindre doute, la surface est exulcérée, le dépôt de fibrine revêt les anfractuosités de la membrane interne, épaissie par des éléments cellulaires de nouvelle formation.

2. — Périartérite aiguë.

Cette forme d'artérite existe presque constamment en même temps que l'endartérite, ou bien elle se trouve seule.

La *périartérite liée à l'endartérite*, tandis que la membrane moyenne interposée est encore indemne, se caractérise par la tunique externe de l'artère devenue épaisse, homogène, de couleur jaune foncé ou rosée. L'épaississement de cette tunique est formé par des cellules embryoplastiques dissociant les fibres conjonctives.

La *périartérite isolée* se montre dans le phlegmon. Les éléments propres de la tunique externe sont baignés par le pus et remplis de leucocytes. Les tuniques moyenne et interne ne sont pas modifiées; il n'y a point de coagulation sanguine, ni de dépôts fibrineux à l'intérieur.

3. — Artérite aiguë généralisée.

Les moyennes et petites artères sont rarement enflammées d'une manière aiguë, si ce n'est au milieu des plaies, ou dans les ulcérations récentes. L'artère coupée ressemble à un cordon plein, elle est devenue friable et se distingue mal des tissus environnants.

En faisant des coupes, après durcissement dans l'alcool ou le liquide de Müller, sur les parties environnant l'artère, on voit un épaississement considérable et exubérant de la tunique interne artérielle. La tunique externe est atteinte, comme dans les cas de phlegmon, et des vaisseaux de nouvelle formation peuvent aller de cette tunique jusqu'à la tunique interne, si modifiée et si altérée. De plus la tunique moyenne a perdu ses caractères propres; elle est devenue diffluente, les fibres musculaires et élastiques ont disparu, des éléments embryonnaires les remplacent en partie. Il y a *mésartérite*, en même temps qu'endartérite et périartérite. On constate sur plusieurs points les restes des fibres musculaires détruites et des fibres élastiques fragmentées.

Dans l'artérite généralisée, on trouve donc finalement que les diverses tuniques et que les divers tissus artériels aboutissent à une production embryonnaire ou embryoplastique ayant les plus grands rapports avec la structure propre à la membrane interne enflammée. De plus, quand l'épaississement et la végétation de la tunique interne, rappelant l'endocardite végétante, sont assez considérables, le sang se coagule au-dessus de l'obstacle et il y a un thrombus artériel.

4. — Endartérite chronique.

Sur une aorte, ou une grosse artère enflammée, on peut trouver tous les degrés entre l'endartérite aiguë et l'endartérite chronique avancée. L'athérome, la transformation graisseuse et calcaire, sont le dernier terme de ce processus.

L'*endartérite chronique* peut succéder à l'endartérite aiguë de nature rhumatismale, alcoolique, puerpérale, goutteuse, ou bien elle vient lentement dans les plaques gélatiniformes; on observe alors la *dégénérescence athéromateuse* et la *dégénérescence calcaire* des artères.

La tunique interne, dans sa portion formée de cellules ramifiées, s'infiltre de granulations graisseuses. De même, les cellules des plaques gélatineuses sont garnies peu à peu de gouttelettes graisseuses et finalement elles sont toutes gonflées, pleines de granulations ou de gouttes de graisse

grisâtres ou jaunâtres; bientôt un foyer jaunâtre se manifeste. (Voyez Athérome artériel, p. 605.)

Quand les cellules de la tunique interne se sont chargées de graisse et que celle-ci forme des foyers, la substance fibroïde ou fibrillaire interposée, unissante, s'incruste de sels calcaires sous forme de granulations fines. Celles-ci éparses au commencement du dépôt se rapprochent, s'unissent, constituent des lames, des plaques demi-transparentes, peu élastiques ou au contraire cassantes et friables.

Les plaques calcaires ne s'ossifient point (voyez Calcification artérielle, p. 607).

L'*endartérite chronique déformante* résulte de la réunion des lésions précédentes et sur une aorte anciennement malade on voit, à la fois, le diamètre inégal, les parois rigides, les saillies rugueuses de la surface.

Homme, soixante-trois ans, alcoolique, mort de pneumonie à l'hôpital Necker. L'hépatisation pulmonaire grise occupe les deux tiers inférieurs du poumon droit. Le cœur est gros, mais non dilaté, le ventricule gauche légèrement hypertrophié.

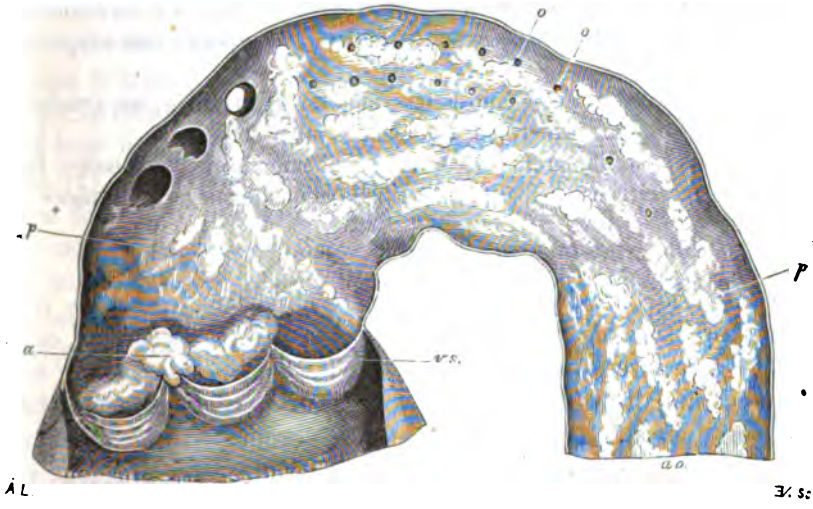

Fig. 156. — Endartérite chronique de l'aorte *.

L'aorte, fendue avec précaution, offre une dilatation de son grand sinus. De plus, sa surface interne n'est pas lisse et polie, elle est inégale, et parsemée de taches allongées, jaunâtres, ainsi que de plaques résistantes (fig. 156).

* Fig. 156. — Aorte atteinte d'artérite chronique déformante. *ao*, l'aorte fendue et remplie de plaques *p*, *p*, d'endartérite chronique; *vs*, valvules sigmoïdes normales; *a*, dépôt athéromateux sorti par pression; *o*, *o*, orifice des artères intercostales aortiques.

Sur plusieurs endroits, l'épaississement est opaque et cartilaginiforme, avec des bords arrondis. D'autres ont un aspect noueux et un peu mamelonné. Dans divers points, les altérations de l'aorte ont une apparence de petites bosselures, inégales en volume ; enfin, on voit encore des plaques lisses, irrégulières, un peu soulevées, et entourées par des portions du vaisseau paraissant à l'état normal. Ces altérations très-nombreuses et serrées, au-dessus de l'orifice aortique, se retrouvent dans la crosse et jusque dans l'aorte descendante, mais elles sont de plus en plus espacées ou disséminées.

Au-dessus des valvules aortiques, une petite tuméfaction, un peu fluctuante, est recouverte par une mince couche de la tunique interne anémiée. En pressant avec les doigts, je fais sourdre facilement une bouillie blanchâtre, épaisse (fig. 156, *a*). Il y avait, en ce point, un dépôt athéromateux assez considérable et étendu transversalement.

En examinant, au microscope, les diverses taches et plaques aortiques, je trouve sur des coupes longitudinales et d'autres transversales, que celles d'aspect gélatiniforme sont formées par des éléments cellulaires et nucléaires abondants, interposés et superposés dans la membrane interne, à la substance fibroïde normale. Dans les plaques dures et calcifiées, il y a une grande quantité de matière grasse et de sels calcaires, s'étendant sur la tunique moyenne. La bouillie athéromateuse, renfermant des points brillants, est composée de granulations protéiques et surtout graisseuses, de cristaux irréguliers et de beaucoup de lamelles de cholestérine, disposées en tablettes dont les bords sont coupés net et assez régulièrement.

Beaucoup d'artères, entre autres les radiales, la poplitée, les artères de la base du cerveau, etc., renferment des plaques athéromateuses.

Il n'existait point d'infarctus viscéraux, ni d'hémorrhagie pulmonaire. Le foie était atteint de cirrhose (hépatite interstitielle) d'une manière peu avancée, mais évidente.

L'endartérite chronique déformante détermine dans les petites artères des membres supérieurs et inférieurs, dans les artères cérébrales, etc., un obstacle à la circulation. On trouve sur les coupes une grande multiplication cellulaire d'éléments embryonnaires et un accroissement de la substance unissante, intercellulaire, qui est fibroïde, épaisse, d'une résistance presque cartilagineuse. La tunique interne, épaisse, inégale, végétante, diminue la lumière de l'artère et produit des bourgeons ou des plaques faisant saillie. Le cours du sang est ralenti, ou assez faible pour qu'un coagulum ait lieu. La thrombose amène alors dans la tête l'ischémie cérébrale et le ramollissement du cerveau, ou bien dans les membres, la gangrène des extrémités.

5. — Périartérite et mésartérite chroniques.

La plupart des endartérites de longue durée s'accompagnent de périartérite et finalement de mésartérite chroniques (artériosclérose).

La tunique externe de l'artère dans la périartérite chronique est épaissie. La lésion, uniformément répandue, consiste dans une production de tissu conjonctif nouveau mêlé aux tissus normaux de la tunique externe. De plus, il y a de la mésartérite, dont la terminaison amène la disparition plus ou moins étendue de la tunique moyenne élastique et musculaire. Finalement, la tunique moyenne, qui manque alors sur un certain nombre d'endroits, laisse au contact, en ces points, la tunique interne hypertrophiée et la tunique externe gonflée.

Quand on observe la disparition, par mésartérite, de la tunique moyenne, on trouve des places où les fibres élastiques et la lame interne sont fragmentées, disposées en grains et petits blocs. La tunique externe se remplit de cellules aplaties, ressemblant tout à fait à celles de la membrane interne dont elle prend ainsi la composition histologique. Les portions détruites de la membrane moyenne deviennent cellulo-fibrillaires et des vaisseaux passent en s'étendant de la membrane externe sur l'interne qui se trouve ainsi vascularisée.

La périartérite des petites artères a été appelée *périartérite noueuse*, quand leur tunique externe offre de petites masses arrondies ou fusiformes (1). Elle a été observée surtout sur les artères cérébrales, ainsi que sur les artères des viscères abdominaux et du cœur. La lésion formée de petites masses, fermes, lisses, d'une teinte jaunâtre, offre au microscope des éléments cellulaires et des noyaux arrondis rappelant ceux qu'on voit dans la méningite tuberculeuse. Mais il n'existait point, dans le petit nombre de faits connus, de tuberculose pulmonaire, ni de syphilomes.

SCHMUK, Dissertatio de vasorum sanguiferorum inflammatione, Heidelbergæ, 1793. — HODGSON, Traité des maladies des artères et des veines, trad. Breschet, avec notes, Paris, 1819. — E. DALBANT, Quelques observations pour servir à l'histoire de l'artérite, etc., thèse de Paris, n° 202, 1819. — TANCHOU, Recherches anatomo-pathologiques sur l'inflamm. des vaisseaux, etc. (Journal universel des sciences médicales, t. XL, p. 97, 1825). — BRESCHET, Histoire de l'inflammation des vaisseaux ou de l'angite (Journ. des progrès des sciences et des institutions médicales, t. XVII, p. 119, 1829). — DELPECH et DUBRUEIL, Sur l'artérite et la gangrène momifique (Mémorial des hôp. du Midi, p. 231, 1829). — GUTHRIE, On the diseases and injuries of arteries, London, 1830. — BOUILLAUD, article *Artérite* (Dict. de méd. et de chir. pratiq., t. III, 1829). — CORNELIANI, Opusculo sulla non inflam. della memb. int. dei vasi arteriosi, Pavia, 1843. — VIRCHOW, Ueber die acute Entzündung der Arterien (Archiv für path. Anat. und Physiol. Band I, S. 273). — C. ROKITANSKY, Ueber einige der wichtigsten Krankheiten der Arterien. Wien, 1851.

(1) E. LANCEREAUX, *Dictionnaire encyclopédique des sciences médicales*, t. VI, p. 281 et fig. 2, 1867.

— WEDL, Beitrage zur path. der Blutgefässe, A. 2, Wien, 1863. — M. RAYNAUD, article *Artérite* (Nouveau Dictionnaire de méd. et de chir. pratiques, t. III, 1865). — E. LANCEREAUX, article *Artérite* (Dictionnaire encyclopédique des sciences médicales, 1re série, t. VI, 1867). — CORNIL et RANVIER, Contrib. à l'histoire normale et pathologique de la tunique interne des artères et de l'endocarde (Archives de physiologie normale et pathologique, p. 551, 1868). — BONNEMAISON. De l'artérite chronique et des indurations artérielles (Mém. de l'Acad. des sc. de Toulouse. 7e série, t. XV, 1874). — KŒSTER, Ueber Endarteritis und Arteritis (Berlin. klin. Wochenschrift, p. 454, 1876).

Hypertrophie et atrophie des artères.

1. — Hypertrophie artérielle.

Les artères s'épaississent et se dilatent par les progrès de l'âge, ainsi que Bizot l'a constaté avec le plus grand soin. Leur hypertrophie pathologique n'en est pas moins très-réelle. Cette hypertrophie peut avoir lieu, à la fois, sur les trois tuniques avec allongement, épaississement et constitue la varice artérielle ou l'anévrysme cirsoïde de Bell. Les artères s'hypertrophient encore dans leur ensemble et dans les trois tuniques, avec épaississement du vaisseau, quand, à la suite d'oblitération, le sang se fraye une voie par les collatérales. Le même fait a lieu quand l'aorte est rétrécie au niveau du conduit artériel, Fœrster en a réuni cinquante-deux observations (1). Les artères s'hypertrophient en présence d'un obstacle à leur terminaison, ou quand elles se rendent à un néoplasme dont la nutrition est activée.

L'hypertrophie artérielle bornée à une tunique n'a besoin que d'être indiquée. Il en a été question dans l'endartérite et la périartérite (voyez pages 598 et 599).

2. — Atrophie des artères.

L'atrophie des tuniques artérielles dans leur ensemble est liée à un état congénital. Rokitansky signale le sexe féminin comme plus exposé (2). Dans un cas l'aorte était diminuée de volume et n'était pas plus grosse qu'une iliaque et même une carotide. Le corps est dans un état relatif d'atrophie, surtout les organes génitaux. Les artères au-dessus d'un membre amputé sont atrophiées à la suite de la perte de ce membre.

(1) A. FŒRSTER, *Handbuch der pathologischen Anatomie*, Zweite Auflage, t. II, p. 726, 1863
(2) C. ROKITANSKY, *Lerbuch der pathologischen Anatomie*, Dritte Auflage, t. II, p. 385.

Dégénérescences et néoplasmes des artères.

1. — Dégénérescence graisseuse ; Athérome artériel.

La *dégénérescence graisseuse* des artères peut être primitive ou secondaire. Elle est très-fréquente, comme lésion protopathique dans l'aorte, au-dessus des sigmoïdes et elle paraît commencer près du cœur, pour de là s'étendre le long du gros vaisseau artériel. Les parties altérées ne sont pas saillantes, ou à peine en relief, elles forment des taches allongées blanchâtres ou jaunâtres.

Examinées sur des lambeaux de membrane enlevés à la pince, ou sur des coupes longitudinales, parallèles à l'axe de l'aorte, on trouve au microscope des îlots de granulations et de gouttelettes de graisse remplissant les cellules plates et ramifiées, propres à la tunique interne artérielle (voyez fig. 157, *B*).



Fig. 157. — Dégénérescence graisseuse des artères *.

L'altération graisseuse des tuniques artérielles, ou leur stéatose proprement dite, est plus souvent secondaire que primitive ; elle accompagne toutes les artérites prolongées, endartérites et mésartérites. On la voit très-bien sur des coupes transversales où l'on constate que les cellules de la membrane interne sont atteintes (fig. 157, *B*) et pareillement, que les granulations et gouttelettes graisseuses sont déposées autour des fibres musculaires de la tunique moyenne et entre les fibres et les lames élastiques. Les fibres musculaires sont infiltrées de granulations grisâtres ou jaunâtres solubles dans l'éther et la térébenthine (fig. 157, *A*).

Dans une artère en voie de dégénérescence graisseuse, la plaque géla-

* Fig. 157. — Dégénérescence graisseuse des tuniques dans les artères cérébrales; *A*, métamorphose graisseuse des cellules et fibres musculaires de la tunique moyenne; *B*, Granulations graisseuses déposées dans les cellules plates et ramifiées de la membrane interne. Grossissement 300 diamètres (Virchow, *Pathologie cellulaire*).

tiniforme devenue dure et sclérosée montre un tissu vaguement fibroïde (fig. 158). La tunique interne épaissie a ses éléments cellulaires infiltrés de granules graisseux, formant un point opaque, jaunâtre, qui s'agrandit et devient un foyer athéromateux (fig. 158, *d*).

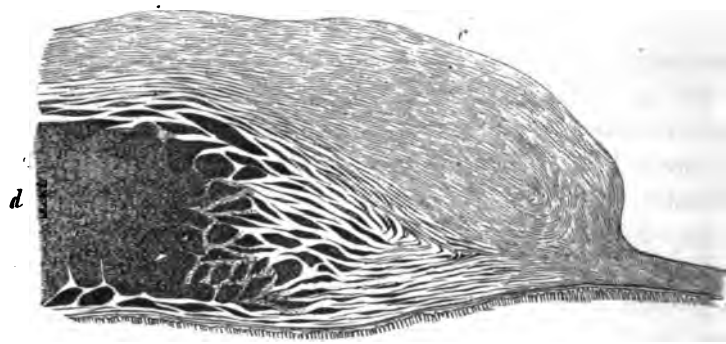

FIG. 158. — Endartérite chronique avec foyer athéromateux *.

L'*athérome volumineux* ou *foyer athéromateux* siége dans la tunique interne ; il est recouvert par une mince portion de la membrane la plus superficielle de cette tunique. Le pourtour est souvent plus épais et forme relief, le centre est déprimé; l'ensemble de l'athérome intact rappelle l'aspect de la pustule variolique ombiliquée.

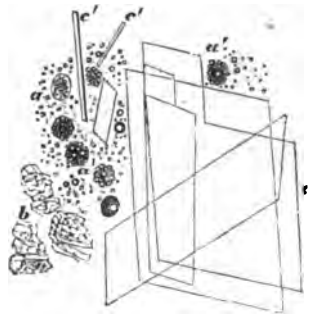

FIG. 159. — Détritus extrait d'un foyer athéromateux artériel **.

En ouvrant un foyer d'athérome et en pressant sur lui on en exprime une bouillie ou un dépôt épais et blanchâtre comme du mastic de vitrier (voyez fig. 156, *a*). Cette bouillie, de même que le détritus des foyers athéromateux ouverts, est formée de granulations graisseuses, de débris d'éléments des tuniques ramollies, ayant la forme de grumeaux plissés, de cristaux d'acides gras et de lamelles de cholestérine très-reconnaissables lorsqu'elles sont vues de face (voyez fig. 159).

* FIG. 158. — Coupe perpendiculaire à une plaque d'endartérite avec foyer athéromateux. *a*, tunique interne, très-épaissie en *c*, vaguement fibroïde, avec un dépôt granulo-graisseux athéromateux en *d*; *b*, limite des tuniques interne et moyenne. Grossissement 25 diamètres (E. Rindfleisch).

** FIG. 159. — Bouillie athéromateuse artérielle. *a*, *a*, granulations et gouttelettes graisseuses provenant de la métamorphose graisseuse des cellules de la tunique interne ainsi que des fibres musculaires de la tunique moyenne; *b*, amas plissés, granuleux, provenant du tissu ramolli des membranes artérielles; *c*, plaques ou tablettes rhomboïdales de cholestérine, vues à plat; *c'*, *c'*, mêmes plaques vues de profil et par la tranche. Grossissement 300 diamètres (Virchow, *Pathologie cellulaire*).

On trouve parfois à l'autopsie le foyer d'athérome ouvert, par éclat de la membrane pelliculaire sus-jacente et trop amincie. La solution de continuité peut n'être que peu visible, comme une fente ou une fissure. Le détritus se mêle au sang en circulation et celui-ci pénètre dans la cavité de l'athérome; le pourtour et l'intérieur offrent alors une teinte rougeâtre ou jaunâtre, parfois brunâtre et même noirâtre, avec des bords festonnés. Ces foyers ouverts ont une forme en ampoule, ou en godet, forme caractéristique; ils peuvent être l'origine d'anévrysme, ou bien, s'ils sont très-superficiels, ils s'évident et il reste une dépression à la face interne de l'artère.

Quand on pratique des coupes verticales, ou en travers, sur un foyer d'athérome, on voit que le fond repose sur les parties profondes de la tunique interne, dont les éléments cellulaires sont infiltrés de graisse. De plus, les portions superficielles de la tunique moyenne sont elles-mêmes en dégénérescence graisseuse et leurs éléments en partie atrophiés. Les bords de l'athérome sont renflés et montrent une substance fibroïde, des noyaux et cellules embryonnaires, des granulations graisseuses formant des athéromes microscopiques. L'altération de la tunique interne rappelle vaguement la constitution de la substance propre du cartilage, la transformation est, en quelque sorte, chondroïde, mais les chondroplastes font absolument défaut.

Ch. Morel, Recherches sur le point de départ et l'évolution de l'athérome artériel, thèse de Paris, n° 118, 1855. — R. Virchow, Das atheromatose Process, etc. (Gesamm. Abdhandl. zur wissensch. Medicin, S. 492, 1856). — B.-H. Baudon et G.-M. Borel, De l'athérome artériel, etc., thèses de Strasbourg, 1859, nos 493 et 499. — Lécorché, Des altérations athéromateuses des artères, thèse d'agrégation, Paris, 1869.

2. — Dégénérescence calcaire; Calcification des artères.

La dégénérescence calcaire, ou calcification artérielle, coexiste parfois avec la stéatose; elle résulte constamment de l'artérite chronique. Dans tous les cas, des particules de sels de chaux se déposent molécule à molécule dans la matière unissante, interposée aux cellules dans la profondeur de la tunique interne, et dans la lame moyenne de la tunique moyenne. La calcification s'étend ensuite vers la partie interne, et sur une aorte, par exemple, en voie de calcification, on aperçoit des plaques lisses, des portions ayant un aspect écailleux, revêtues d'une même couche continue, ou déjà fendillée. On voit ainsi des plaques imbriquées, demi-transparentes, cassantes, peu élastiques, situées sur une partie de la circonférence ou sur tout le pourtour de l'artère, qui est transformé en un canal à parois rigides et non élastiques. Les plaques calcaires, parfois très-minces, peu-

vent être mises à nu à la surface de la tunique interne; sous l'effet de la circulation sanguine elles se soulèvent et peuvent se briser. Elles déterminent alors soit un coagulum fibrineux, soit un embolus qui se rend dans une division du système artériel.

Fig. 160. — Artère crurale atteinte de calcification *.

Dans la transformation calcaire des artères de moyen calibre, les tuniques internes et moyennes, rigides, solidifiées par le dépôt de sels de chaux, ont un aspect spécial, ainsi qu'une dureté caractéristiques (voyez fig. 160).

L'ossification prétendue des artères, non plus que leur cartilaginification véritable, n'ont jamais été démontrées. Il n'existe point dans la calcification artérielle d'ostéoplastes, caractéristiques du tissu osseux proprement dit.

Dégénérescence amyloïde.

Les petites artères, ou artérioles, sont assez souvent atteintes de dégénérescence amyloïde. Leur tunique moyenne est formée de cellules musculaires lisses, et celles-ci se fondent ensemble, se soudent en une masse rendant la paroi du vaisseau épaisse (fig. 161). On constate au microscope que la matière amyloïde s'infiltre d'abord dans les éléments musculaires



Fig. 161. — Dégénérescence amyloïde d'une petite artère **.

* Fig. 160. — Dégénérescence calcaire de l'artère crurale et de ses branches. *a*, tunique interne; et *b*, *b*, tunique moyenne calcifiées. Grandeur naturelle (E. Rindfleisch).

** Fig. 161. — Dégénérescence amyloïde d'une artériole de la muqueuse intestinale; le tronc situé à gauche de la figure est encore intact. Grossissement 300 diamètres (Virchow, *Pathologie cellulaire*).

lisses, conservant assez bien leurs formes. En employant l'iode et l'acide sulfurique, l'artère bleuit et semble avoir été injectée.

Les artérioles de la rate, du foie, du rein, de la muqueuse intestinale sont les plus atteintes par la dégénérescence amyloïde, à la suite de la phthisie, de suppurations prolongées, de la syphilis. Leur calibre rétréci favorise la coagulation du sang qu'on y trouve.

3. — Épithéliome, carcinome artériel.

L'épithéliome n'est jamais primitif dans les artères, et de plus on ne trouve pas de noyaux secondaires dans les tuniques artérielles. Mais lorsque une artère a été enveloppée dans un foyer dit cancéreux, les parois sont comprimées, envahies, et les végétations développées sur la paroi dégénérée font saillie à l'intérieur du vaisseau lui-même. Les néoplasmes sous forme de masses bourgeonnantes ont été vus dans les artères par Velpeau, Broca, Cornil, etc.; j'en ai trouvé moi-même dans l'artère axillaire d'un homme atteint de cancer de cette région. Wernher a constaté des fragments de masses épithéliomateuses oblitérant les artères pulmonaires et provenant de la veine crurale.

4. — Syphilis et tuberculose artérielles.

A. La *syphilis* est regardée par plusieurs auteurs, Dietrich, Gildemeister et Hoyack, Meyer, Bristow, Wilks, Lancereaux, comme pouvant déterminer des lésions artérielles. Ces lésions formeraient dans l'artère pulmonaire et l'aorte des plaques scléreuses saillantes (Weber, Virchow). Le système aortique serait le plus atteint, les carotides internes sclérosées, puis oblitérées, amèneraient ainsi un ramollissement de l'encéphale. Ce sujet exige de nouvelles recherches.

B. Les *granulations tuberculeuses*, ainsi que les dépôts de cellules embryoplastiques devenant fibroïdes ou caséeuses, sont très-fréquentes dans la tunique externe des artérioles des séreuses et des viscères (voyez page 511 et fig. 135). Le résultat est le rétrécissement et même l'oblitération rapide du petit vaisseau avec coagulation sanguine.

Dilatations et ruptures artérielles; Artériectasies; Anévrysmes.

1. — Dilatation des artères. Varices artérielles.

Les *dilatations artérielles*, les *artériectasies*, qui sont uniformes, c'est-à-dire avec hypertrophie de toutes les tuniques, se trouvent dans les artères qui alimentent des néoplasmes à évolution rapide (page 584). On les rencontre encore dans les angiomes artériels. Dans ces tumeurs, les artères sont réellement dilatées; elles sont plus longues, plus épaisses, elles ont de nombreuses anastomoses. Toutefois il est fréquent, même dans ces cas, de trouver des artères qui ne sont dilatées que d'une manière partielle.

L'ampliation régulière d'un vaisseau artériel, sans lésion de continuité ou sans rupture de membranes, sépare nettement l'artériectasie, ou la dilatation vraie, de l'anévrysme avec lequel Breschet l'avait confondue. Toutefois, dans les ampoules de la varice artérielle, dans la dilatation de la crosse aortique, les lésions des parois tendent à rapprocher l'artériectasie de l'anévrysme, mais on ne trouve pas de sac ou de poche distincte en dehors de la membrane interne du vaisseau.

Il y a deux formes principales de dilatations artérielles : 1° La *dilatation simple*, sans altération marquée dans la structure des parois artérielles autre que l'hypertrophie ou l'atrophie; le vaisseau artériel n'est pas allongé. La dilatation est tantôt fusiforme, ou disposée en fuseau renflé au milieu, tantôt cylindroïde. La dilatation ampullaire, avec une portion latérale de l'artère dilatée en forme d'ampoule ou de renflement, est accompagnée d'une lésion atrophique des parois. La tunique moyenne a cédé et s'est laissé distendre dans la crosse aortique dilatée. Le soulèvement, avec battement très-appréciable des artères sous-clavières (1),

Fig. 162. — Varices artérielles *.

(1) A. Laboulbène, *Sur la valeur diagnostique du soulèvement anormal des artères sous-clavières pour reconnaître la dilatation de la partie supérieure de l'aorte* (*Bulletin de l'Académie de médecine*, 2e série, t. III, p. 1192, 1864).

* Fig. 162. — Varices artérielles de la radiale et de la cubitale (Musée Dupuytren, n° 235).

est pendant la vie un excellent moyen pour constater cette dilatation anormale de la crosse de l'aorte soulevée en haut.

La *dilatation serpentine* a été appelée par Breschet : anévrysme cirsoïde (κιρσὸς, varice), et par Dupuytren : varice artérielle. Le vaisseau flexueux et allongé caractérise cette forme remarquable de dilatation des artères.

Le calibre de l'artère dilatée et serpentine peut être doublé, triplé, même décuplé. On trouve de distance en distance des ectasies ampulliformes ; il y a dilatation avec amincissement. On voit ces artères allongées et flexueuses au cuir chevelu, rarement sur les membres supérieurs ou inférieurs. Une pièce du Musée Dupuytren offre un exemple remarquable de dilatation serpentine des artères radiales et cubitales (fig. 162).

J. PELLETAN, Mémoire sur des espèces particulières d'anévrysmes, etc. (Clinique chirurgicale, t. II, p. 1. Paris, 1810). — PH. BÉRARD, Dict. en 30 volumes, t. IV, p. 113, 2e édit., 1833. — BRESCHET, Mémoires chirurgicaux sur les différentes espèces d'anévrysmes. (Mém. de l'Acad. de méd., t. III, p. 136. Paris, 1834). — ROBERT, Considérations pratiques sur les varices artérielles du cuir chevelu (Gaz. des hôpitaux, p. 121, 1851). — F.-M. VERNEUIL, Essai sur l'anévrysme cirsoïde, etc., thèse de Montpellier, n° 44, 1851. — DÉCÈS, Des varices artérielles, etc., thèse de Paris, 1857. — P. BROCA, Des anévrysmes, p. 2, 85, 231. Paris, 1857. — VIDAL DE CASSIS, Traité de pathologie externe, 5e édit., t. I, p. 595, 1861. — E. FOLLIN, Traité élémentaire de pathologie externe, t. II, 1re partie, p. 287, 1863. — DE RENZI. Dilatatione generale delle Arterie (Nuova ligur. med., 1873).

2. — Anévrysmes.

Les *anévrysmes* sont des tumeurs circonscrites, remplies de sang liquide ou coagulé, distinctes du canal de l'artère, mais communiquant avec elle, et limitées par une membrane ou sac. L'anévrysme est toujours consécutif à la rupture (fig. 163) partielle ou totale des tuniques artérielles.

La classification des anévrysmes est très-difficile. Paul Broca les divise en artériels et en artério-veineux, et subdivise les premiers en anévrysmes circonscrits et en anévrysme diffus. On peut aussi les distinguer en spontanés et traumatiques.

Les dilatations artérielles anévrysmales ne sont pas, comme on l'a cru généralement et comme on l'écrit parfois encore, formées par les trois tuniques également altérées ou par des ruptures tantôt de la tunique interne, tantôt de la tunique externe, les autres s'étant dilatées après coup. En un mot, les divers anévrysmes avaient été établis d'après des idées théoriques et non d'après les données précises de l'anatomie et de la physiologie pathologiques.

Les anévrysmes ont été anciennement divisés en anévrysmes *vrais* et en anévrysmes *faux*. Les premiers étaient les dilatations artérielles,

résultant de l'extension égale et uniforme des trois tuniques : il en a été déjà question, et les varices artérielles, l'anévrysme cirsoïde se rangent dans cette catégorie (voyez page 610). Les anévrysmes *faux* résultaient d'une solution de continuité totale des tuniques d'une artère, avec sortie du sang dans une poche formée aux dépens des tissus voisins du vaisseau. Les anévrysmes disséquants, établis par Laennec, étaient ceux où le sang s'infiltrait dans la tunique externe, l'interne et la moyenne se trouvant rompues. De plus, on avait admis des anévrysmes mixtes correspondant à la dilatation de certaines tuniques, les autres étant déchirées. L'anévrysme mixte interne provenait de la dilatation de la tunique interne seule faisant hernie entre les deux autres, moyenne et externe, rompues. L'anévrysme mixte externe était formé théoriquement par la tunique externe dilatée, les deux autres interne et moyenne ayant cédé par déchirure. Il est impossible aujourd'hui de conserver ces divisions. On peut admettre : un anévrysme traumatique ou chirurgical, par plaie, et dans lequel le sang s'épanche au dehors de l'artère dans une poche (ancien anévrysme faux ou diffus). On peut aussi admettre : un anévrysme médical ou spontané, circonscrit, mais il faut savoir que celui-ci résulte de lésions artérielles lentement préparées par l'artérite, ou par l'athérome, et que la dilatation arrivant tout à coup était précédée depuis longtemps par un travail morbide dans les tuniques artérielles. Ces données bien établies, je vais exposer la constitution anatomique de la poche anévrysmale et de son contenu.

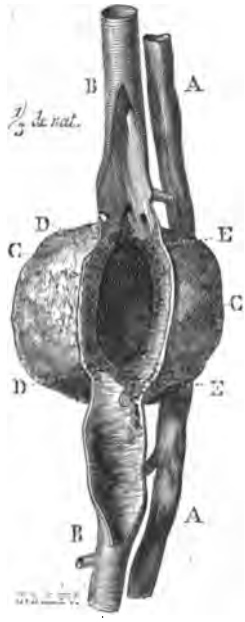

FIG. 163 — Anévrysme de l'artère poplitée *.

Dans l'artérite généralisée, l'artère dilatée a ses deux tuniques interne et externe modifiées (page 580), hypertrophiées, et la tunique moyenne a disparu par places ou en majeure partie. L'anévrysme qu'on regardait comme un type d'anévrysme artériel vrai serait un anévrysme mixte moyen, il ne serait ni un anévrysme mixte interne, ni un anévrysme mixte externe. Dans tous les anévrysmes non traumatiques, le sac ou la poche (fig. 163) est constitué par les deux tuniques interne et externe atteintes d'artérite, modifiées profondément et dilatées par l'effort de la pression sanguine, tandis que la tunique moyenne, qui seule peut résis-

* FIG. 163. — Anévrysme de l'artère poplitée. A, A, veine poplitée; B, B, artère poplitée; C, C, poche anévrysmale; D, D, orifice allant de l'artère dans la poche; E, E, rebord de l'orifice de communication recouvert de fibrine coagulée (Musée Dupuytren, n° 240).

ter à cet effort, a disparu en partie ou en totalité. On comprend pourquoi, lorsqu'un segment d'artère est dilaté en entier d'une manière fusiforme, la membrane moyenne est détruite sur un anneau ou pourtour complet; et pourquoi, si un seul côté de l'artère présente cette altération, la dilatation, ou l'anévrysme, devient nécessairement latéral ou sacciforme. Le foyer athéromateux ouvert, vidé de son contenu ou de son détritus, est l'anévrysme kystogénétique ou cupuliforme. Enfin, l'anévrysme disséquant arrive quand, à la suite de l'artérite, le sang pénètre brusquement entre la tunique interne et la tunique moyenne, ou au plus entre la lame interne et les parties profondes de la tunique moyenne (fig. 164).

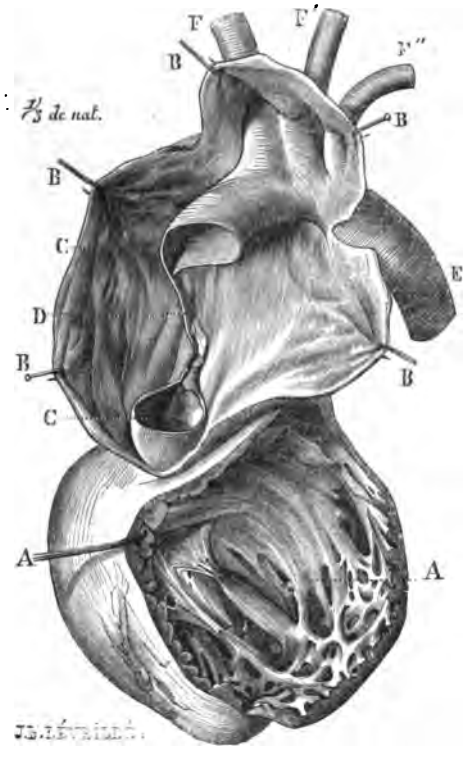

FIG. 164. — Anévrysme disséquant *.

Laennec avait cru à tort que les tuniques interne et moyenne étaient toujours rompues et que le sang disséquait pour ainsi dire la tunique externe.

* FIG. 164. — Anévrysme disséquant de l'aorte. A, ventricule gauche; B, B, B, B, tuniques externe et moyenne aortiques disséquées par la pression sanguine; C, C, tube artériel aortique; D, languette de membrane interne unissant les deux portions du tube aortique rompu; E, aorte ayant toutes ses tuniques au sortir de l'anévrysme; F, tronc brachio-céphalique; F', carotide gauche; F'', sous-clavière gauche; l'origine de ces artères est dans la cavité de l'anévrysme disséquant (Musée Dupuytren, n° 153).

La *poche* de tout anévrysme circonscrit, qu'il soit sacciforme ou cupuliforme, présente une paroi membraneuse et des caillots stratifiés, renfermés dans l'intérieur de la poche ou cavité propre de l'anévrysme (fig. 165).

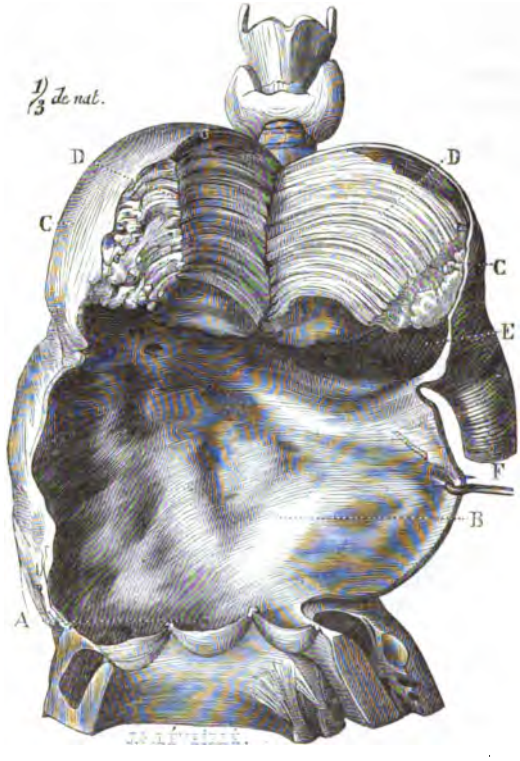

Fig. 165. — Sac ouvert d'un anévrysme de la crosse de l'aorte *.

En fendant une poche anévrysmale, on trouve au centre du sang coagulé et des caillots mous récents; plus loin en dehors des dépôts de fibrine grisâtre, transparente, et contre les parois des feuillets fibrineux, ayant la forme de lames plus ou moins tenaces et élastiques. Dans les vastes poches anévrysmales, qui sont ordinairement anciennes, les lames fibrineuses les plus profondes, juxtaposées aux parois sont en dégénérescence et granuleuses. Ces lames sont opaques, et il existe parmi elles des espaces, des cavités, rappelant celles des athéromes; plusieurs lames visibles dans ces cavités ont une disposition remarquable, car elles sont

* Fig. 165. — Poche ouverte d'un anévrysme de la crosse aortique. A, valvules sigmoïdes de l'aorte; B, sinus aortique; C, C, poche anévrysmale; D, D, caillots fibrineux, lamelliformes, fendus par le milieu et montrant la disposition stratifiée; E, orifice allant de la poche au sac de l'anévrysme dans l'aorte (Musée Dupuytren, n° 149).

coupées net en travers, et les diverses lames ou couches irrégulières (fig. 165) sont stratifiées les unes sur les autres. Dans les petits anévrysmes cupuliformes, on se rend compte de la disposition de la fibrine stratifiée et de la manière dont le dépôt s'est effectué. Les couches fibrineuses bien coagulées et grisâtres forment des feuillets superposés; les plus externes garnissent, mais en partie seulement, le fond de la petite poche. Les feuillets qui viennent au-dessus sont plus étendus, et, en somme, les feuillets anciens ou les plus externes se sont formés au moment où la poche était plus petite; les plus récents sont plus grands et leur pourtour indique l'étendue de la poche au moment où ils se sont déposés. L'anévrysme va donc en s'agrandissant toujours. Dans les grands anévrysmes, la position des caillots est difficile à reconnaître et ne peut en fixer l'âge d'une manière aussi sûre; les caillots eux-mêmes se fragmentent et de nouvelles couches s'interposent suivant l'évolution brusque ou lente de la poche.

En examinant au microscope des coupes faites sur la poche d'une membrane anévrysmale durcie par l'alcool ou le liquide de Müller, on trouve un tissu fibroïde infiltré de corps cellulaires et de noyaux embryoplastiques. L'ensemble a l'aspect des tuniques interne et externe dans une grosse artère atteinte d'artérite avec périartérite prédominante.

En parcourant les préparations avec de faibles grossissements, on voit sur plusieurs points des épaississements de la tunique interne et sur d'autres des vestiges de la tunique moyenne, vers les confins de la paroi artérielle près du collet de la poche. Les grossissements plus forts permettent d'établir ces faits d'une manière certaine. La poche des anévrysmes est donc constituée par des tissus épais, dans lesquels on trouve des cellules aplaties comme dans l'endartérite, plus une substance fibroïde, des noyaux, des corps embryoplastiques, des traînées fibreuses. Sur plusieurs points, il existe des dépôts de granulations graisseuses et de la calcification. On a vu des poches anévrysmales anciennes pétrifiées et inextensibles.

Les caillots anciens, les plaques fibrineuses dures et minces, juxtaposées à la poche anévrysmale, examinées au microscope à l'état frais, montrent rarement les fibrilles reconnaissables de la fibrine; le plus souvent la fibrine est granuleuse et disposée par couches entre lesquelles on trouve des globules blancs ou rouges déformés, des cristaux sanguins, ou du pigment hématique. Sur des pièces durcies, on voit les mêmes éléments, mais point de vaisseaux; au plus trouve-t-on des espaces lacunaires dépourvus de parois, mais sans globules sanguins, les remplissant d'une manière évidente. Les cavités renfermant du détritus jaunâtre ou grisâtre, offrent des granulations moléculaires, de la graisse, des lamelles de cholestérine. Les caillots cruoriques sont constitués par de la fibrine

très-reconnaissable et à l'état fibrillaire, par des leucocytes et des hématies.

Ces constatations anatomiques démontrent que, dans les poches anévrysmales, les tuniques interne et externe modifiées constituent les parois. La tunique moyenne, qui seule par ses lames et fibres élastiques résiste à l'effort du sang, est détruite ; on n'en trouve que des vestiges. La poche s'accroît en épaisseur par multiplication des éléments cellulaires et la formation de tissu fibroïde ; elle est double, triple, et plus de l'épaisseur de l'artère. Cette poche, par végétation de la partie interne vascularisée, peut s'accroître beaucoup en dedans et arriver à combler en partie la cavité. Les caillots ne m'ont jamais paru en état de se vasculariser. Je crois que dans un anévrysme, comme dans une artère coupée en travers, la guérison définitive a lieu par du tissu fibreux de nouvelle formation rétrécissant la poche ou réunissant les parois artérielles, et non par l'organisation de caillots fibrineux (fig. 166) ; ceux-ci ne sont pas les agents de la guérison, ils se désagrégent et disparaissent plus tôt ou plus tard.

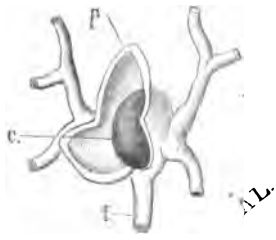

Fig. 166. — Anévrysme du tronc basilaire spontanément oblitéré *.

Femme âgée, hémiplégique depuis dix ans, entrée dans le service de Velpeau avec une fracture du col du fémur gauche et morte de pleurésie. A l'autopsie, on constate une fracture non consolidée. La base du cerveau offre le tronc basilaire transformé, à son extrémité antérieure, en un sac anévrysmal (fig. 166). L'anévrysme est régulièrement elliptique, dévié à droite du tronc artériel, d'une consistance dure ; sa longueur est de 14 millimètres et demi, sa largeur de 9 millimètres. L'intérieur du sac est rempli de fibrine coagulée, difficile à écraser, adhérant aux tuniques de l'artère. Une grande partie du tronc basilaire et les cérébrales postérieures sont oblitérées jusqu'au point où elles s'anastomosent avec les artères communiquantes.

La circulation cérébrale s'était rétablie au moyen des artères cérébrales postérieures, largement anastomosées avec les communiquantes et avec les cérébelleuses supérieures (1).

La poche anévrysmale, quand elle n'est point épaisse et vascularisée de manière à résister, peut finalement s'amincir et se rompre ; il s'ensuit une suffusion sanguine et ce que l'on appelait : anévrysme faux consécutif.

* Fig. 166. — Anévrysme du tronc basilaire situé à la partie antérieure de ce vaisseau artériel. *t*, tronc basilaire ; *p*, paroi de la dilatation anévrysmale fendue et relevée ; *c*, caillot.

(1) Voy. A. Laboulbène, dans *Traité d'Anatomie générale et spéciale de* H. Lebert, t. I, p. 574. Obs. CXCIX, pl. LXXII, fig. 4, 1857.

De plus, la poche anévrysmale par sa contiguïté et son expansion constante fait éprouver aux organes voisins des modifications morbides. Dans les cas d'anévrysme aortique, des adhérences inflammatoires lentes s'établissent entre l'œsophage, la trachée, le péricarde, la plèvre, les gros vaisseaux cardiaques, et puis, par perforation de l'anévrysme, le sang se fait jour dans la cavité de ces organes divers. Les os voisins d'une poche aortique, sternum, côtes, vertèbres, disparaissent par ostéite lente (voyez Ostéite).

Les très-petites artères, les artérioles cérébrales surtout offrent les formes anévrysmales précédentes (Charcot et Bouchard) ; d'autres artérioles en sont atteintes comme par une généralisation d'anévrysmes miliaires. Les anévrysmes disséquants du cerveau ne sont pas autre chose que la rupture des capillaires avec épanchement du sang dans la gaîne lymphatique.

SILVATICUS, Tract. de aneurysmate. Vicence, 1595. — A. PARÉ, Œuvres complètes, 1579, t. I, p. 372, et édit. Malgaigne. Paris, 1840, t. I, p. 371. — LANCISI, De motu cordis et aneurysmatibus. Romæ, 1728. — J.-L. PETIT, Obs. anatom. au sujet de la tumeur qu'on nomme anévrysme (Mémoires de l'Acad. des sciences, 1732). — FOUBERT, Mém. sur diff. espèces d'anévr. faux (Mém. de l'acad. royale de chirurg., t. II, p. 535, 1753). — W. HUNTER, The history of an Aneurism of the Aorta vith some remarks on Aneurisms in general (Medic. Observations and Inquieries, vol. I, p. 323, 1757). — Further Observations upon a particular Species of Aneur. (id., 1761). — LAUTH, Scriptorum Latinorum de aneurysmatibus collectio, cum XV iconibus. Strasbourg, 1785. — SCARPA, Sull' Aneurysma, riflessioni ed osservazioni anatomico-chirurgiche. Pavia, in-folio, 1804. — DEGUISE, Dissert. sur l'anévrysme, etc., thèse de Paris, n° 252, an XII. — CASAMAYOR, Réflexions et observations anatom. chirurg. sur l'anévrysme en général, etc. Paris, 1825. — Ph. BÉRARD, Dissertation sur plusieurs points d'anatomie pathologique, thèse de Paris, 1826, n° 23. — Mémoire sur l'état des artères qui naissent des tumeurs anévrysmales (Arch. gén. de méd., 1re série, t. XXIII, p. 362, 1830). — MARJOLIN et Ph. BÉRARD, Dict. en 30 vol., art. Anévrysme, t. III, 1833. — BRESCHET, Mémoires chirurgicaux sur les différentes espèces d'anévrysmes (Mémoires de l'Académie de médecine, t. III. Paris, 1833). — CHASSAIGNAC, Sur les anévrysmes des membres (Archives générales de médecine, 4e série, t. XXV, 1851). — CRUVEILHIER, Anatomie pathologique du corps humain, 1838, 27e et 28e livraison. — Traité d'anatomie pathologique, t. II, p. 626, 732, 1852.—P. BROCA, Des anévrysmes et de leur traitement, in-8. Paris, 1856.—BOUCHARD et CHARCOT, Nouvelles recherches sur la pathogénie de l'hémorrhagie cérébrale (Archives de physiologie normale et pathologique, t. I, p. 140, 643, 725, 1868).—RICHET, Nouveau dictionnaire de médecine et de chirurgie pratiques, art. Anévrysme, t. II, p. 260, 1865. — L. LE FORT, article Anévrysme (Dictionnaire encyclop. des sciences médicales, t. IV, 1866). — MAUDRON, Des anévrysmes spontanés, thèse de Paris, 1866. — GOUGUENHEIM, Des tumeurs anévrysmales des artères du cerveau, thèse de Paris, n° 47, 1866. — H. LIOUVILLE, Des anévrysmes miliaires, thèse de Paris, 1871. — BARTHOLOW, Des anévrysmes des artères de la base, du cerveau, etc. (The american journal of the med. sciences, octobre 1872). — VERNEUIL, Observations d'anévrysmes (Bull. de la Soc. de chir., 3e série, t. III, p. 390, 1874). — S. POZZI, Ectasie anévrysmoïde interne de l'artère radiale consécutive à une brûlure (Bull. de la Société de chirurgie, mars 1874). — KOESTER, De la genèse des anévrysmes spontanés par mésartérite chronique (Berl. klin. Wochenschrift, p. 322, 1875). — F.-A. GAUTIER, Considérations générales sur les anévrysmes, thèse de Paris, n° 363, 1876.

On désigne généralement sous le nom d'*anévrysme artério* ou *artérioso-veineux* la communication accidentelle d'une artère et d'une veine.

D'autres noms ont été donnés à cette lésion remarquable : anévrysme variqueux; anévrysme veineux; varice anévrysmale (Chlegorn); anévrysme par transfusion (Dupuytren, Breschet).

Les variétés nombreuses d'anévrysmes artérioso-veineux peuvent être rapportées à deux principales : 1° La communication de l'artère à la veine a lieu directement et il n'existe pas de tumeur anévrysmale circonscrite.

FIG. 167. — Varice anévrysmale *.

FIG. 168. — Anévrysme variqueux enkysté veineux **.

FIG. 169. — Anévrysme variqueux enkysté artériel ***.

On a ainsi la *varice anévrysmale* (fig. 167) ou *phlébartérie simple* (Broca); 2° ou bien il existe, en même temps que la varice anévrysmale

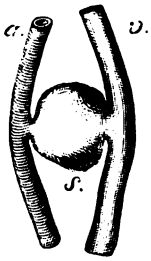

FIG. 170. — Anévrysme variqueux enkysté à sac intermédiaire ****.

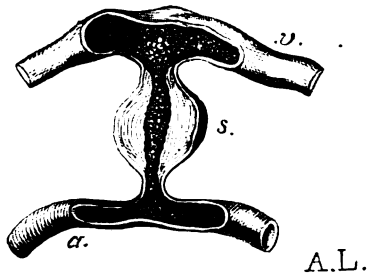

FIG. 171. — Même anévrysme montrant le sac ouvert *****.

une tumeur dans laquelle pénètre le sang artériel : c'est l'*anévrysme*

* FIG. 167. — Varice anévrysmale. *a*, artère; *v*, veine.

** FIG. 168. — Anévrysme artérioso-veineux enkysté, avec le sac situé sur la veine. *a*, artère; *v*, veine.

*** FIG. 169. — Anévrysme artérioso-veineux enkysté, avec le sac situé sur l'artère. *a*, artère; *v*, veine. (Figure schématique, comme les deux précédentes.)

**** FIG. 170. — Anévrysme artérioso-veineux enkysté, avec le sac intermédiaire à l'artère et à la veine. *a*, artère; *v*, veine; *s*, sac. (Figure schématique.)

***** FIG. 171. — Anévrysme artérioso-veineux enkysté avec le sac intermédiaire ouvert, ainsi que les deux vaisseaux. *a*, artère; *v*, veine; *s*, sac en partie rempli de caillots.

artérioso-veineux proprement dit. Broca a subdivisé ce dernier en *anévrysme variqueux par dilatation*, simple ou double, et surtout en *anévrysme variqueux, enkysté veineux* (fig. 168), puis en *anévrysme variqueux enkysté artériel*, ou de Rodrigues (fig. 169). Enfin l'*anévrysme variqueux enkysté* est *intermédiaire* lorsque le sac est placé entre l'artère et la veine (fig. 170 et 171). Enfin il existerait deux sacs veineux dans l'anévrysme artérioso-veineux dit de Park (fig. 172), dont

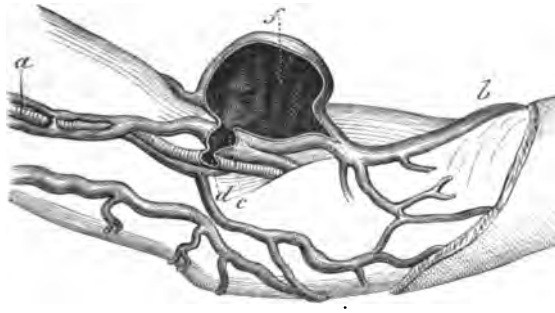

FIG. 172. — Anévrysme artérioso-veineux à deux sacs ; anévrysme de Park *.

je donne une figure schématique, mais cet anévrysme a été révoqué en doute et il a besoin d'être observé de nouveau pour être définitivement établi.

Les anévrysmes artérioso-veineux étaient fréquents au pli du coude, à la suite de saignées intéressant les veines et l'artère ; on les a vus sur d'autres artères superficielles et profondes atteintes par un traumatisme. Les anévrysmes artérioso-veineux arrivés spontanément, proviennent d'une altération primitive artérielle, puis d'une adhérence à la veine et enfin d'une communication, après perforation, des deux vaisseaux accolés.

BRAMBILLA, Dissert. de anevrysmate venoso (Acta Acad. Cæs. reg. Jos. medico-chirurgicæ Vindobonensis, t. I, p. 79-95, 1788). — MORVAN, De l'anévrysme variqueux, thèse de Paris, n° 11, 1847. — E. GOUPIL, De l'anévrysme artérioso-veineux spontané de l'aorte et de la veine cave supérieure, thèse de Paris, 1855. — A. HENRY, Considérations sur l'anévrysme artério-veineux, thèse de Paris, n° 70, 1856. — TRIPIER, De l'anévrysme artério-veineux spontané de l'aorte et de la veine cave supérieure, thèse de Paris, n° 54, 1863. — J. BONNAREL, De l'anévrysme variqueux spontané de la crosse de l'aorte, communiquant avec la veine cave supérieure, thèse de Paris, n° 135, 1875.

* FIG. 172. — Anévrysme artérioso-veineux enkysté à deux sacs veineux. *a*, artère humérale ; *b*, veine médiane ; *c*, petit sac veineux sur une veine humérale profonde ; *d*, communication entre la veine et l'artère humérale ; *f*, sac anévrysmal, formé sur la veine médiane basilique et communiquant avec le petit anévrysme profond *c*. (Figure schématique).

Rétrécissement; Oblitérations des artères

1. — Rétrécissement ou sténose artérielle.

Le rétrécissement ou la sténose des artères est dû à des modifications de la membrane interne, ou à des corps étrangers (coagulations, débris valvulaires, etc.) dans l'intérieur (1). La compression extérieure par des tumeurs liquides ou solides réduit aussi le calibre du vaisseau artériel. Les tumeurs qui comprennent une artère volumineuse y déterminent rapidement des lésions d'artérite, la tunique interne devient végétante, la tunique externe s'accroît par multiplication de ses éléments et la membrane moyenne se ramollit et s'atrophie.

2. — Oblitération des artères.

L'*oblitération des petites artères* a lieu dans les plaies par coagulation du sang arrivant à la suite du retrait des parois, ou après la ligature, la torsion, la cautérisation, la forcipressure.

Après la ligature de la carotide ou de la crurale, on trouve chez un chien, vingt-quatre heures après l'opération, un caillot s'étendant jusqu'à la première branche collatérale ; les cellules épithéliales de la membrane interne sont gonflées, granuleuses. Les jours suivants, on voit près de la ligature un fort épaississement de la tunique interne entre le caillot et la lame élastique de la tunique moyenne ; cette lame élastique est froncée ou festonnée. L'épaississement de la membrane interne est composé de cellules aplaties et fusiformes, si on les regarde de profil. Au bout d'un temps variable, la membrane externe a envoyé des prolongements vasculaires dans les bourgeons de la tunique interne et les vaisseaux traversent les endroits où la tunique moyenne s'est résorbée et a disparu. L'oblitération, à la suite de la ligature, se fait par des néo-formations de la tunique interne devenues vasculaires. Le caillot se désagrége et se résorbe peu à peu.

Dans la division nette de l'artère avec rétraction des parois, il y a un caillot jusqu'à la première collatérale, puis ce caillot détermine une endartérite végétante et la cicatrice résulte de cette dernière et non de l'organisation du caillot. Le même mécanisme a lieu du reste dans les endartérites chroniques avec végétations de la tunique interne ou soulè-

(1) Tiedemann, *Von der Verengung und Schliessung der Pulsadern in Krankheiten*. Heidelberg, 1843.

vement de plaques calcaires, etc. Le caillot se forme par thrombose, la coagulation est consécutive à l'oblitération et elle s'étend du côté du cœur jusqu'à la première branche collatérale. De même encore, dans les plaies, dans les ulcères, la tunique interne artérielle atteinte d'endartérite bourgeonnante oblitère le vaisseau artériel (voyez page 600). Enfin l'arrêt du sang dans les capillaires faisant suite aux artères fait stagner le sang dans ces points; sa coagulation s'étend dans l'artériole et alors il se produit une artérite au point du coagulum. Il en résulte soit une rupture du vaisseau, soit une coagulation définitive.

Dans toutes ces diverses oblitérations artérielles, le sang s'est coagulé sur place au-dessus de l'obstacle par *thrombose*. Mais, si le coagulum arrivant dans le système artériel s'arrête dans une branche artérielle et la remplit, ce caillot, ou *embolus*, détermine une *embolie*. Ces phénomènes d'embolie artérielle seront étudiés à part, après que j'aurai exposé l'inflammation en général (voyez plus bas de l'Embolie).

W. Turner, On the sudden spontaneous Obstruction of the canal of the larger Arteries of body (Edinburgh medico-chir. Society's Transactions, vol. III, 1829). — D'Heilly, Des oblitérations et rétrécissements congénitaux de l'artère pulmonaire, thèse de Paris, n° 33, 1864. — Luttich, Cas d'oblitération de l'aorte, avec bibliographie (Archiv der Heilkunde, t. XVII, p. 70, et Revue des sciences médicales d'Hayem, t. VII, p. 513, 1876). — C. Friedlander, Ueber Arteritis obliterans (Centralblatt f. der med. Wissench., n° 4, 1876).

Vices de conformation.

Les anomalies artérielles, de même que celles des veines, consistent d'abord dans leur atrophie congénitale. On les constate encore par la fusion prématurée de leurs troncs ou branches, par leurs divisions anticipées. La description de ces anomalies se trouve en grande partie dans les ouvrages spéciaux de Tiedemann et de Dubrueil; elles sont fort nombreuses.

Tiedemann, Tabulæ arteriarum corporis humani, 1822. — J.-M. Dubrueil, Des anomalies artérielles. Paris, in-8, avec atlas de XVII planches, 1847.

SECTION III

VEINES

Les veines n'ont pas la composition uniforme des artères, les trois tuniques sont moins distinctes et très-variables dans leur musculature, suivant le calibre du vaisseau. La tunique interne est revêtue de cellules épithé-

liales polygonales et formée de cellules plates à noyaux unies par une substance fibroïde; les valvules sont constituées par un repli de cette membrane. La tunique moyenne offre des fibres élastiques lâches, et des fibres musculaires lisses, plus ou moins abondantes et disposées en couches transversales ou longitudinales. Les sinus et quelques veines viscérales n'ont pas de tunique moyenne. La tunique externe se continue sans démarcation bien tranchée avec la tunique moyenne et toutes les deux sont vascularisées. Les lésions des veines sont moins isolées que celles des artères.

Inflammations diverses des veines.

Phlébite; Thrombose veineuse.

L'inflammation spontanée des veines, ou *phlébite aiguë*, est très-rare: elle survient à la suite de l'accouchement dans les veines utérines, elle se montre dans les plaies des tissus superficiels ou profonds, elle se développe autour des caillots remplissant les veines. La thrombose veineuse est étroitement liée à la phlébite.

Sur une plaie suppurée, dans un phlegmon intéressant des veines d'un assez fort calibre, on voit la tunique externe de la veine épaissie et fortement vascularisée, parfois même infiltrée de pus. Il y a manifestement une *périphlébite*. A un degré extrême, les tuniques externe et moyenne sont ramollies et détruites; la membrane interne elle-même est atteinte, ulcérée, ce qui constitue une *endophlébite;* de plus, le sang est coagulé dans l'intérieur de la veine. Il en résulte que le pus ne se mêle pas au sang, à cause du caillot obturateur.

Dans certains cas, le caillot se ramollit, il subit la désagrégation granuleuse, le centre est en détritus et le sang se mêle au foyer purulent. Si on pratique une coupe sur la veine, on voit que la tunique extérieure est tellement épaisse qu'elle résiste et maintient la veine béante, les bords de l'ouverture anormale de la veine se continuent avec la cavité purulente extérieure. Les tuniques veineuses sont épaissies, infiltrées de leucocytes et de granulations, la tunique interne est fongueuse et végétante: toutes les tuniques sont vascularisées.

La périphlébite amène l'endophlébite et la coagulation du sang dans les veines, cela est incontestable; mais cette *coagulation* ou *thrombose*, de quelque manière qu'elle arrive, est à son tour une cause de phlébite interne ou endophlébite. La thrombose est produite par la pression de tumeurs, par la compression de l'utérus gravide ou d'un kyste ovarique, par arrêt de la circulation capillaire dans les infarctus caséeux; elle vient encore à la suite d'une obstruction artérielle : le sang ne circulant plus

dans les veines, il s'y coagule. On voit enfin des thromboses veineuses dans les maladies marastiques, dans la leucémie, etc.

La thrombose veineuse offre, à l'examen anatomique, le caillot et les parois de la veine qui le renferme. Le *caillot* ancien bouche la lumière du vaisseau ; il tient à la paroi et il est effilé en pointe vers le cœur, du côté du cours du sang. Ce caillot ancien, coupé en travers ainsi que la veine, montre des couches concentriques, et celles qui sont en dehors, ou contre la paroi vasculaire, sont les plus récemment formées. Leur coloration est plus foncée que celles du centre ; elles sont rouges ou violacées, tandis que les couches internes ou centrales sont grisâtres ou blanchâtres. Cette partie centrale est souvent sur les vieux caillots, peu ferme, grumeleuse ou d'une apparence puriforme et crémeuse.

Avec le microscope, on constate que cette dernière portion centrale renferme, lorsqu'elle est molle et diffluente, des granulations grisâtres et des globules blancs du sang. Ces leucocytes, ayant éprouvé la désintégration ou la dégénérescence granulo-graisseuse, sont irréguliers, granuleux, sans noyaux visibles ; un grand nombre de gouttelettes graisseuses et de granulations réfringentes les accompagnent. En s'éloignant du centre, on trouve des globules blancs et rouges du sang, bien reconnaissables et placés dans des mailles concentriques de fibrine fibrillaire, plus ou moins ramifiées ou entremêlées. Les globules rouges périphériques sont les mieux conservés. Les globules blancs sont très-abondants, non point par néo-formation, mais parce qu'ils se sont déposés en grand nombre dès que le cours du sang a été ralenti dans le vaisseau veineux.

Fig. 173. — Caillot ou thrombus *.

Les couches anciennes du caillot, qui sont exclusivement centrales, montrent la formation du caillot. Le sang étant coagulé adhérait aux parois veineuses, la fibrine était déposée à l'entour (fig. 173), mais la rétraction de cette fibrine enserrant les globules a produit un retrait comparable à celui du caillot d'une saignée.

* Fig. 173. — Thrombus veineux récent. On voit la fibrine récemment coagulée recouvrant la surface.

Il en est résulté un espace vide entre la paroi veineuse et le caillot ou thrombus ; cet espace a été comblé par du sang nouveau qui, se coagulant à son tour, s'est lui aussi pareillement rétracté. Ces coagulations successives et ces rétractions se succèdent jusqu'à ce que la veine soit distendue, étroitement appliquée sur la dernière couche coagulée, et que toute circulation ait cessé entre le caillot et la paroi veineuse.

Le thrombus, d'abord maintenu par les prolongements qu'il envoie dans les branches collatérales, ne tarde pas à être fixé contre la tunique interne de la veine. Les cellules épithéliales, ainsi que l'expérimentation l'a démontré, gonflent et se détachent, la couche sous-jacente de la tunique interne a une multiplication exubérante de ses éléments cellulaires, ainsi que des noyaux et cellules embryoplastiques : il y a végétation de cette paroi et *endophlébite aiguë*. La tunique externe s'enflamme à son tour, elle se remplit d'éléments nouveaux granuleux et cellulaires par *périphlébite ;* enfin la tunique moyenne qui résiste en dernier lieu est elle-même atteinte et les trois tuniques remplies de leucocytes suppurent à la fois ; il y a un abcès entourant la veine et une *phlébite suppurée externe*.

Il faut remarquer expressément que la suppuration n'est pas la terminaison ordinaire de la phlébite thrombosique. Quand le caillot n'est pas solidement fixé, il se détache en partie en se rétractant et le cours du sang est possible. D'autres fois le thrombus est emporté, il va se fixer dans une division des artères pulmonaires en provoquant un infarctus et les phénomènes de l'apoplexie du poumon. De toutes les terminaisons de la thrombose veineuse avec endophlébite, la plus fréquente est la formation d'un cordon fibreux après végétation de la tunique interne veineuse, et enfin résorption plus ou moins rapide du thrombus ou caillot fibrineux. Ce dernier ne s'organise point.

HUNTER, Observations on the inflammation of the internal coats of the Veins (Med. and surg. Tansactions, t. I, 1793 ; Œuvres complètes, trad. Richelot, t. I et III, 1841). — SASSE, Dissert. de vasorum sanguiferorum inflammatione. Halle, 1797. — HODGSON, A Treatise of the Diseases of Arteries and Veins. London, 1815, trad. Breschet. Paris, 1819. — A. COOPER et B. TRAVERS, Surgical Essays, t. I. London, 1818. — BRESCHET, De l'inflammation des veines ou de la phlébite (Journal complémentaire du Dictionnaire des sciences médicales, t. II et III, 1818-1819). — SÉDILLOT, De la phlébite traumatique, thèse d'agrégation, Paris, 1822. — RIBES, Exposé succinct des recherches faites sur la phlébite (Revue médicale, t. III, p. 5, 1825). — BOUILLAUD, Recherches pour servir à l'histoire de la phlébite (Revue médicale, t. II, 1825). — GENDRIN, Histoire anatomique des inflammations, t. II, 1826. — DANCE, De la phlébite utérine et de la phlébite en général (Archiv. génér. de médecine, t. XVIII et XIX, 1828-1829). — TONNELLÉ, Mém. sur les maladies des sinus veineux de la dure-mère (Journal hebdomadaire, t. V, 1829). — J. CRUVEILHIER, article Phlébite (Dictionnaire de médecine et de chirurgie pratiques, t. XII, 1834). — J. CRUVEILHIER, Anatomie pathologique du corps humain, livr. IV, VIII et XI. — DUPLAY, Obs. pour éclairer l'histoire de la phlébite utérine (Archiv. générales de médecine, t. XI, 1836). — FAUCONNEAU-DUFRESNE, Mém. sur l'inflammation du système veineux abdominal (Gazette médicale, 1839). — TEISSIER, De l'oblitération des veines enflammées (Gazette médicale, 1842). — PUCHELT, Das Venensystem in seinen krankaften Verhältnissen, etc., 2e édit. Leipzig, 1843-1844. — BOUCHUT, Mémoire sur la coagulation du sang veineux (Gazette médicale, 1845). — VIRCHOW,

Thrombose und Embolie (Abhandlungen für wiss. Medicin, 1856). — O. Weber, Von der Entzündung der Venen (Handb. der Chirurgie von Pitha und Billroth, 1865). — Marcel Lelong, Etude sur l'artérite et la phlébite rhumatismales aiguës, thèse de Paris, 1869. — Chaudol, De la phlébites des membres, thèse de Paris, 1873. — Kœster, Ueber die Structur der Gefässwände und die Entzündung der Venen (Berliner klin. Wochenschrift, p. 588, 1875). — Marc Lair, Des coagulations du sang dans le système veineux, thèse de Paris, 1875.

Néoplasmes des veines.

A. *Sarcomes, Fibromes.* — Le tissu embryoplastique ou embyonnaire de nouvelle formation dans les parois veineuses donne lieu à de petites tumeurs sessiles ou *sarcomes*, qui ensuite se changent en tissu fibreux en constituant des *fibromes* en miniature, pouvant se pédiculiser. Les dilatations considérables ampullaires et flexueuses des veines offrent de ces tumeurs, parfois libres et même calcifiées, constituant une variété de phlébolithes.

B. *Épithéliomes.* — Dans les épithéliomes et les sarcomes volumineux, les veines sont atteintes plus vite et plus fréquemment que les artères par le néoplasme, ce qui constitue l'*épithéliome* secondaire ou *cancer* des veines. Les parois veineuses, comprimées, ulcérées, livrent passage à des bourgeons vascularisés du néoplasme; elles végètent secondairement jusqu'à gêner la circulation et à produire des coagula. Mais, avant ce dernier fait, les bourgeons peuvent se détacher ou se diviser : les fragments cancéreux de sarcome ou d'épithéliome portent au loin, en suivant le cours du sang, des éléments cellulaires qui se greffent dans les endroits où ils s'arrêtent. Les poumons offrent des masses épithéliales encéphaloïdes secondaires quand le système des veines caves est atteint, par exemple, dans les cancers des testicules, des reins, des membres. Avec les cancers secondaires du foie, on trouve des tumeurs de l'estomac et de l'intestin. Le sarcome mou, fuso-cellulaire, ainsi que l'épithéliome s'étendent au loin et se généralisent par les veines, peut-être aussi sûrement que par les lymphatiques.

C. — La *tuberculose* des veinules est très-rare; mais je l'ai observée sur les veinules de l'intestin et du grand épiploon, dans des cas de tuberculose générale, avec foyers considérables pulmonaires, ne laissant aucun doute. Le pourtour de la veinule était noduleux, formé de corpuscules néocytiques, en partie caséeux, et d'autres serrés, grisâtres, demi-transparents. Sur quelques endroits, la production tuberculeuse constituait une petite gaîne comprenant les parois et le sang avait dû être coagulé pendant la vie.

D. Les *angiomes* veineux résultent d'un lacis très-considérable de veines et de veinules anastomosées. La structure des parois montre qu'il ne s'agit point de capillaires simples. Les vasa vasorum des veines, très-développés et formant des anses, se surajoutent aux parois variqueuses et contribuent à augmenter la vascularisation des angiomes veineux.

E. La *calcification* des veines a lieu dans les varices. Les petites plaques ou les dépôts de sels calcaires ne sont pas visibles sans préparation, mais sur la veine desséchée, ils font saillie. On voit quelquefois la veine régulièrement calcifiée dans une étendue assez grande et de plusieurs centimètres ; on a sous les yeux un tube calcaire ramifié, à parois plus ou moins épaisses et résistant au doigt.

La calcification de petites concrétions libres et intraveineuses produit deux variétés de phlébolithes (φλὴψ, φλεβός, veine ; λίθος, pierre). Ces concrétions, tantôt fibreuses, pédiculisées, puis devenues libres, sont formées de tissu dense, feutré, avec les fibres parsemées de grains calcaires qu'on remarque aussi dans leurs interstices. D'autres fois, on trouve dans les varicosités ampullaires des jambes, du rectum, des ligaments larges, etc., de petits caillots anciens, fibrineux, plus ou moins denses, et incrustés de sels calcaires (voy. Varices).

Dilatations veineuses ; Phlébectasies ; Varices.

La *phlébectasie* est la dilatation cylindroïde ou simple des veines, avec hypertrophie des parois et légère élongation du vaisseau. La phlébectasie est fréquente autour des néoplasmes, et dans les veines où le cours du sang est gêné par un obstacle. La veine dilatée n'est pas profondément modifiée et seulement par places.

Les dilatations veineuses avec élongation du vaisseau sont communément appelées *varices ;* elles ont une forme serpentine et, quand elles sont groupées, elles offrent un aspect qui les a fait comparer à la tête de Méduse. Les *varices*, dont le type est si fréquent aux membres inférieurs, se trouvent aussi à l'extrémité anale du gros intestin, où elles portent le nom d'hémorrhoïdes, au cordon testiculaire (varicocèle), et sur d'autres points du corps où elles constituent une variété d'angiome.

Les varices existent sur les saphènes et sur leurs branches superficielles des membres inférieurs (varices externes) ; elles se trouvent aussi très-développées dans les couches profondes intermusculaires et sous-aponévrotiques, où Verneuil les a parfaitement décrites. Les varices, injectées et disséquées avec soin, montrent non-seulement la dilatation des veines, mais leur élongation et leur contournement en flexuosités nombreuses.

De plus, le calibre des veines variqueuses n'est plus régulier; on y trouve des ectasies en fuseau et d'autres latérales, sacciformes et ampullaires.

En fendant les varices avec des ciseaux et en les étalant sur une plaque de liége ou de verre, on voit qu'elles ont des parois inégales et que les valvules ne sont plus suffisantes. Ces valvules rapetissées ressemblent à des brides; parfois elles sont en grande partie détruites et à leur attache on trouve la veine épaissie ou fortement noueuse. La veine est parfois plissée en long; d'autres fois, elle est très-résistante, sa coupe est cylindrique et béante. Il n'est pas rare de rencontrer dans les varices anciennes des dépôts calcaires et des concrétions à couches concentriques ou phlébolithes.

Les degrés d'évolution des varices montrent d'abord des veines dilatées uniformément (phlébectasie simple, cylindroïde, non circonscrite). Ces veines, simplement dilatées, reviennent sur elles-mêmes après l'accouchement ou l'ablation d'une tumeur. Plus tard, la veine dilatée se déforme et se recourbe en flexuosités (varices serpentines); la tunique interne, plissée longitudinalement, n'est pas érodée ni rompue, les parois moyennes sont hypertrophiées; la veine coupée reste béante. Enfin dans un degré ultérieur, la veine présente une altération très-manifeste des parois ainsi que des renflements partiels; la tunique moyenne est amincie et finit par se rompre; la tunique externe peut être hypertrophiée. La veine très-déformée offre des renflements variqueux, rappelant les anévrysmes sacciformes à parois minces.

Verneuil a démontré que les varices superficielles des membres inférieurs ne sont pas toujours les premières à se développer. On peut trouver la dilatation des veines inter et intramusculaires sans que les vaisseaux superficiels soient atteints. Toutefois, dès que les veines profondes sont variqueuses, les superficielles, dans un délai assez court, deviennent serpentines et leur dilatation est appréciable. La phlébectasie porte primitivement dans les veines profondes de la jambe et autour du mollet.

Les hémorrhoïdes, siégeant à l'extrémité du rectum, ne sont que des phlébectasies spéciales. Le premier degré des hémorrhoïdes consiste dans une dilatation atteignant les réseaux muqueux (hémorrhoïdes internes), ou les réseaux sous-musculaires (hémorrhoïdes externes). On trouve à la partie inférieure du rectum, des amas de veines dilatées entourant l'intestin et suspendues aux troncs veineux comme les grains d'une grappe. Quelquefois, une veine se termine en anse et offre des diverticules allongés, parallèles, à la manière des fils d'une aigrette. La dilatation porte sur un des points des parois de la veine; elle est latérale et ampullaire le plus ordinairement.

Dans les hémorrhoïdes internes, on constate au début, sur les veines,

des dilatations ou ampoules latérales et parfois circulaires, séparées par des portions de veine normales. Plus tard, les parois veineuses s'amincissent; elles peuvent se ramollir et se rompre. De plus, la cavité veineuse s'enflamme et le sang se coagule; les hémorrhoïdes offrent alors des caillots sanguins qu'on sépare des parois veineuses reconnaissables. Mais plus tard, le vaisseau se rétracte sur le caillot; ce dernier se résorbe, et finalement on ne voit que du tissu fibreux, comme dans les veines oblitérées.

Les tissus entourant les hémorrhoïdes sont modifiés encore plus profondément que ceux des varices des membres inférieurs. La peau est épaissie ou, au contraire, amincie par places et ulcérée sur les dilatations veineuses, qui ne sont plus recouvertes par des fibres du sphincter anal. Le tissu conjonctif sous-cutané est gonflé, avec des infiltrations sanguines et comme lardacé. Quand les hémorrhoïdes ne présentent plus que des tissus indurés, sans cavités sanguines, on les nomme *marisques*. Celles-ci, quelquefois allongées ou aplaties, peuvent s'excorier et ressemblent à des rhagades suintantes.

Toutes les varices enflammées s'accompagnent d'hypertrophie des téguments ou des tissus périphériques et d'ulcérations rebelles, pouvant s'étendre profondément. Le sang ne se coagule dans les varices que lorsque les parois sont altérées. Il se produit alors des caillots qui se condensent, se durcissent et oblitèrent le vaisseau. Mais, le plus souvent, le caillot arrondi, placé dans une dilatation ampullaire, est pénétré de sels calcaires et constitue une variété de phlébolithes (voy. Calcification des veines).

Les phlébolithes ont été distinguées par Cruveilhier (1) en celles qui ne consistent qu'en un seul petit corps (phlébolithe simple) et celles qui résultent de l'agglomération de trois, quatre, cinq ou six corpuscules soudés les uns aux autres. La forme de ces dernières est ordinairement bosselée.

En écrasant les phlébolithes, on les trouve formées par une coque dure renfermant une matière calcaire amorphe. Le pourtour est un caillot sanguin stratifié. Beaucoup de phlébolithes ont des traces de pédicule. Cruveilhier a longuement expliqué le mécanisme suivant lequel se forment, d'après lui, les phlébolithes.

Les parois des veines variqueuses montrent ordinairement, à l'examen microscopique, une néoplasie considérable et fibreuse de la tunique moyenne, les faisceaux musculaires sont plus épais, plus nombreux: la tunique interne n'est pas notablement accrue, excepté au niveau des valvules. Les plis longitudinaux résultent de l'épaississement de la tunique moyenne. Les faisceaux musculaires sont lâchement unis et glissent les uns sur les autres. Si des éraillures se produisent, le sang colore les

(1) J. Cruveilhier, *Traité d'anatomie pathologique générale*, t. III, p. 851, 1856.

parois et on trouve du pigment jaunâtre ou rougeâtre déposé entre les mailles; enfin les vasa vasorum eux-mêmes sont dilatés, non-seulement dans les tuniques externe et moyenne hypertrophiées, mais jusque dans la tunique interne; de là des tumeurs caverneuses plus ou moins accusées.

Dans d'autres formes de varices, les tuniques sont amincies, surtout quand la dilatation ellipsoïde porte sur tout le pourtour de la veine; la paroi mince est constituée par les tuniques interne et externe. La tunique moyenne musculaire s'est atrophiée, les tuniques interne et externe formant les seules parois de la dilatation; celle-ci, parvenue à l'extrême, se rompt et donne issue au sang.

Dans un cas d'hémorrhoïdes internes, observé à l'hôpital Necker (1) avec Lannelongue, chez un homme cachectique, atteint de diarrhée rebelle dans les pays chauds, j'ai trouvé les veines dilatées, ampullaires, avec des prolongements allongés en doigt de gant. Les parois étaient amincies et sur les pièces fraîches on trouvait les tuniques moyennes musculaires peu apparentes et avec des granulations nombreuses. La tunique externe cellulaire était très-épaisse, pourvue de petits vaisseaux périphériques (vasa vasorum) très-appréciables et injectés par le sang.

Les tissus de la muqueuse rectale touchés par le fer rouge étaient épaissis; ils renfermaient un grand nombre de noyaux et de corps fusiformes ou embryoplastiques.

J.-E. Pohl, Dissert. de varice interna. Lipsiæ, 1785. — Carmichael (Rich.), On varix and venous Inflamm. (Transact. of Coll. of Physic. in Ireland, t. II, p. 345, 1818). — P. Briquet, Dissert. sur la phlébectasie ou dilatation variqueuse des veines, notamment sur celle des membres abdominaux, thèse de Paris, 1824, et Archiv. gén. de médecine, 1re série, t. VII — G. Andral, Précis d'anatomie pathologique, t. II, p. 400, 1829. — S. Laugier, Des varices et de leur traitement, thèse de concours de clin. chirurg., in-4, 1842. — J. Cruveilhier, Des dilatations des veines ou varices Traité d'anat. pathol. générale, t. II, p. 803, 1852). — A. Verneuil, Du siège réel et primitif des varices des membres inférieurs (Gazette médicale, de Paris, p. 524, 1855). — Note sur les varices profondes de la jambe, envisagées au point de vue clinique, etc. (Gaz. hebdom., 1861, p. 428, 446, 477, 532). — E. Follin, Traité élémentaire de pathologie externe, t. II, p. 541, 1863. — V. Cornil, Sur l'anat. path. des veines variqueuses (Arch. de physiol. norm. et path., 1872). — De Beauvais, Varices traumatiques des parois abdominales (avec fig.) (Soc. de méd. de Paris et Gaz. des hôpitaux, p. 367, 1876). — Dusaussay, Varices de l'œsophage, thèse de Paris, 1877. — De Boyer, Varices artérielles de l'intestin grêle (Bulletins de la Société anatomique de Paris, p. 238, 1877).

Plaies des veines.

Les plaies transversales des veines, telles que les produit une saignée ordinaire, au pli du coude ou près du pied, se réunissent rapidement, même quand du sang s'épanche dans le tissu conjonctif ou lamineux périphérique. Une mince couche de tissu embryonnaire se forme entre les

(1) O. Lannelongue, article Hémorrhoïdes (*Nouveau Dictionnaire de méd. et de chirurgie pratiques*, t. XVII, p. 427, 1873).

lèvres de la plaie et s'organise en cicatrice linéaire, que j'ai retrouvée chez des sujets portant extérieurement des traces de saignées anciennes. Le sang épanché ne favorise pas la réunion et il se résorbe, en laissant des colorations variées et décroissantes du violet noirâtre au jaune pâle.

Quand les veines sont coupées en travers dans une amputation des membres, le sang s'écoule par le bout coupé et la veine se vide jusqu'à la valvule située au-dessus. Il se forme (voy. Thrombose) un caillot jusques à la première division collatérale et ce caillot sert à l'obturation du vaisseau. La portion vidée de la veine est atteinte de phlébite dans la plaie, le caillot produit une endophlébite (voy. p. 622), et le bout de la veine se transforme finalement en un cordon fibreux, après adhésion de ses parois modifiées par l'inflammation et résorption du caillot devenu granulo-graisseux.

Les veines variqueuses, à parois hypertrophiées, offrent des solutions de continuité difficiles à cicatriser à cause de l'état des parois.

Les plaies des veines, suivies d'ecchymoses et communiquant avec les vaisseaux artériels voisins, occasionnent souvent les diverses variétés d'anévrysmes artérioso-veineux (voy. pages 618 et 619).

Corps étrangers et parasites des veines.

Les *corps étrangers* qu'on peut trouver dans les veines sont presque toujours venus du dehors; les phlébolithes dont il a été question (p. 626 et 628) sont les seuls produits en dedans du vaisseau, ainsi que les végétations des sarcomes et des épithéliomes des parois veineuses.

Les projectiles de petit volume lancés par la poudre, les éclats de bois ou de pierre, ont pu pénétrer dans les grosses veines; il en est de même des corps étrangers avalés (aiguilles, fragments durs d'un aliment, etc.), qui ont perforé les parois du tube digestif, puis les veines voisines. Des calculs biliaires ont été trouvés dans la veine porte et dans la veine cave (1).

Les *parasites* des veines sont des Échinocoques arrivés par pénétration lente de la paroi et des helminthes appelés Hématozoaires (2). Les espèces d'Hématozoaires ne sont pas encore rigoureusement fixées.

La Douve hépatique a été vue dans la veine porte (Duval). Un autre distome, le *Bilharzia hæmatobia*, qui occasionne dans la vessie l'hématurie ou la chylurie (voy. Vessie), se rencontre sûrement dans le système

(1) Barth et Besnier, *Dictionnaire encyclopédique des sciences médicales*, t. IX, p. 375, 1868.
(2) C. Davaine, *Traité des entozoaires*, etc., p. 318, et supplément, article IV, p. 940, 945 et suivantes, et fig. 37, 1877.

veineux. Des vers nématoïdes ont été signalés dans le sang des veines (Wucherer, Crévaux, Lewis).

Enfin, il arrivera qu'on pourra rencontrer un jour dans le sang, soit artériel, soit veineux, les larves des Trichines, les embryons des Ténias (Cysticerques et Échinocoques), qui, après avoir perforé les parois des petits vaisseaux, flottent dans le sang des canaux, de plus en plus grands, puis se rendent au cœur et dans les organes.

Vices de conformation.

Les vices de conformation des veines sont congénitaux et donnent lieu à leur atrophie, ou à la petitesse générale du système veineux. La réunion des troncs veineux est rarement observée. La persistance du canal veineux paraît incompatible avec la vie.

SECTION IV

VAISSEAUX CAPILLAIRES

Des cellules plates à bords soudés constituent les parois des capillaires. Ces vaisseaux, disposés en réseaux variables de largeur dans les divers organes, sont entourés de fibres lamineuses, de tissu réticulé, ou bien enfin ils sont entièrement enveloppés d'un autre vaisseau lymphatique disposés comme un manchon. Un capillaire sanguin est plongé, de la sorte, dans un espace lymphatique.

Inflammation des vaisseaux capillaires.

L'inflammation, considérée dans ce qu'elle a de plus important au milieu des tissus vasculaires, se passe en partie dans les capillaires sanguins et lymphatiques. Les phénomènes inflammatoires observés dans les capillaires sanguins consistent dans les modifications de leur paroi et de leur contenu, ainsi que dans la néo-formation capillaire, provenant des anciens vaisseaux (voy. plus bas, De l'inflammation en général).

Si on examine le capillaire enflammé, on le trouve plus gros; les cellules et les noyaux de la paroi sont gonflés. Les cellules qui étaient pâles sont granuleuses; vues de profil, elles se montrent fusiformes et non aplaties. Les éléments cellulaires se disjoignent et de là résulte la sortie des globules rouges et blancs, ainsi que du plasma sanguin fibrinogène. Le tissu lamineux, autour du capillaire, est gonflé et le capillaire lui-même est rempli de cellules sanguines rouges et blanches. Enfin, le vaisseau tur-

gescent ou irrégulièrement dilaté ne revient plus sur lui-même, il est fixé dans sa position. On trouve dans le cerveau, là où le capillaire est engaîné dans un lymphatique, des dilatations, parfois une rupture, et le sang se répand dans la gaîne lymphatique (voy. Hémorrhagie des capillaires).

Les plaies, les tumeurs enflammées, montrent les parois et le pourtour des capillaires infiltrés de noyaux et de néocytes embryoplastiques, qui arrivent à produire les bourgeons charnus ainsi que les éléments des cicatrices. Il se forme, sur la paroi des capillaires, des prolongements cellulaires qui s'avancent, se réunissent à des prolongements voisins et finalement constituent des anses. Ces prolongements, creux à leur centre, livrent passage aux globules sanguins en circulation.

La néo-formation de vaisseaux capillaires est assez fréquente. J'ai signalé les réseaux des vaisseaux pulmonaires et intercostaux à la suite de tuberculose superficielle, dans les adhérences pleurales (page 530). Il en a été ainsi dans les greffes de tissus transplantés (Bert, Ollier). Les néoplasies végétantes présentent des vaisseaux de récente formation, souvent pourvus de varicosités et de dilatations ampullaires.

Les vaisseaux nouveaux dérivent des anciens capillaires ; on n'a pas sûrement constaté leur développement, de toutes pièces, comme Kaltenbrunner et Cruveilhier l'ont supposé, suivis en cela par Frey et Billroth. Les bourgeons et les anses prolongés se rendent au contact d'autres bourgeons et se réunissent à eux. Dans les néo-membranes. j'ai observé des prolongements stelliformes. Rokitansky signale de longs bourgeons en forme de massue, prolongement des capillaires des plèvres. Les globules sanguins ne paraissent pas, dans l'état adulte, se produire aux dépens de cellules embryonnaires, qui deviendraient libres au sein de vacuoles allongées, finissant par communiquer ensemble et avec les anciens capillaires.

Néoplasmes et dégénérescences des vaisseaux capillaires.

1. — Hémangiomes ; Tumeurs érectiles ; Nævi.

Les tumeurs composées d'un lacis de vaisseaux et se laissant distendre par le sang ont porté les noms de loupes variqueuses (J.-L. Petit), anévrysmes par anastomoses (J. Bell), de tumeurs fongueuses sanguines (Boyer, Roux). Dupuytren les a appelées *tumeurs érectiles*. Ce sont encore les *télangiectasies* de Walther et les tumeurs vaso-capillaires de Gerdy.

Le terme d'*angionome* (Follin) et mieux d'*angiome* (Virchow) répond à la classification et à la terminologie générale des tumeurs; il désigne toutes les tumeurs érectiles, soit capillaires, soit artérielles, soit veineuses. Les angiomes sanguins sont des hémangiomes, par rapport aux angiomes lymphatiques ou lymphangiomes.

Mais, si les capillaires constituent, par leur développement excessif ou considérable, les angiomes types ou *nævi* qui peuvent aussi, comme je l'ai établi depuis longtemps, être artériels ou veineux, il s'en faut que toutes les tumeurs riches en vaisseaux soient des angiomes. Dès qu'on trouve des éléments cellulaires ou des fibres interposées aux vaisseaux (sarcomes, lipomes, myomes divers et léiomyomes télangiectasiques), on a une tumeur composée et non point un angiome vrai.

Les angiomes simples ou *nævi* se distinguent en ce qu'ils ne sont formés que de vaisseaux capillaires, sans fibres musculaires et n'ayant qu'une seule rangée de cellules à noyaux longitudinaux. Mais ces tumeurs à composition si simple sont l'exception; le plus souvent on trouve les vaisseaux de diverses variétés de capillaires, admis par Henle et Ch. Robin, ayant de 30 μ à 70 μ de diamètre et même de 70 μ à 150 μ, qui se rapprochent des artérioles et des veinules.

Avec le microscope, sur des coupes durcies, on constate un lacis de vaisseaux capillaires à parois épaisses, assez transparentes, formées de cellules à noyau volumineux. Ces capillaires sont flexueux, ressemblant assez à des tubes enroulés; la lumière centrale n'est pas toujours facile à constater quand les globules sanguins ont disparu, mais je l'ai toujours vue quand je l'ai cherchée. Je ne crois pas que les bourgeonnements des vaisseaux dans les angiomes et les néoplasmes soient d'abord pleins et se canalisent plus tard, je les crois tout d'abord canaliculés à leur centre.

Dans les angiomes renfermant des vaisseaux artériels et veineux, la coupe de ces vaisseaux est plus considérable que celle des capillaires. Sur les sections longitudinales et transversales, on constate une épaisseur plus grande, on reconnaît les couches superposées de cellules ainsi que de fibres musculaires lisses et d'autres conjonctives ou lamineuses.

Les tumeurs sanguines ou angiomes de petit volume, connues sous le nom de *nævi* (1), formées surtout ou uniquement de vaisseaux capillaires, se développent sur tous les points de la peau et très-rarement des muqueuses. Leur forme est aplatie, à base élargie, à surface lisse ou mamelonnée, chagrinée ; elles sont molles à la pression. Parfois cette forme devient remarquable et représente une demi-sphère, une moitié de fruit, de cerise, de framboise, de fraise, de groseille, ayant peu de relief. Leur production a donné lieu aux interprétations les plus ridicules, beaucoup de femmes les rapportent à des envies qu'elles ont eues pendant leur grossesse et dont leurs enfants portent les marques. Quelques-uns de ces angiomes offrent l'aspect d'une petite crête ou d'un mamelon irrégulier.

Toutes ces tumeurs pâlissent par la pression et ne communiquent

(1) A. LABOULBÈNE. *Sur le Nævus en général*, etc., thèse de Paris, n° 38, p. 21, 1854.

aucun mouvement d'expansion à la main qui les touche. Ces *nævi* peuvent guérir spontanément ou par la compression.

Les *nævi* saillants à composition mixte, renfermant des capillaires et des artérioles ou des veinules, se développent en angiomes artériels ou veineux. Les premiers, de dimension variable, mais plus considérables que les *nævi* capillaires, sont saillants, turgescents et pénètrent profondément dans les tissus ; leur couleur est rouge ou rosée. Les angiomes veineux ont une forme mal circonscrite, diffuse, large, aplatie, rarement bombée avec des reliefs et des bosselures ; la coloration est foncée, violette ou bleuâtre.

Dans les angiomes capillaires anciens on trouve des dilatations tantôt régulières, tantôt latérales et partielles. D'autres fois, avec des ectasies véritables, il y a des déchirures et le sang s'est extravasé entre les vaisseaux. De plus, le tissu conjonctif ou lamineux interposé s'est épaissi, condensé, et les angiomes sont enveloppés d'une gangue fibreuse de formation nouvelle. Enfin, le tissu fibreux sclérosique peut comprimer les capillaires et les oblitérer, le *nævus* est alors un petit fibrome.

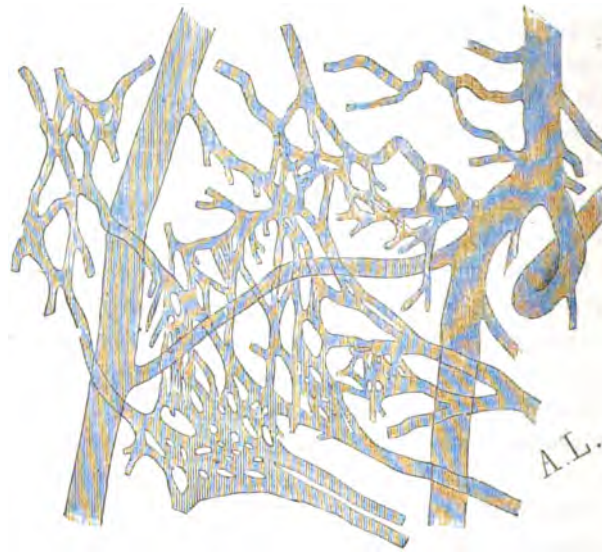

FIG. 174. — Angiome capillaire *.

La modification la plus remarquable des angiomes est la transformation kystique(1), sur laquelle j'ai insisté dans ma thèse inaugurale. Les aréoles

* FIG. 174. — Angiome ou tumeur érectile capillaire de la peau ; on voit les anastomoses des vaisseaux formant des lacis compliqués, parfois très-serrés, en bas de la figure. Grossissement 20 diamètres. Figure demi-schématique.

(1) A. LABOULBÈNE, *Sur le Nævus en général et sur une modification particulière et non décrite, observée dans un nævus de la paupière supérieure*, thèse de Paris, n° 38, p. 55, 1854.

en se dilatant, puis en s'abouchant les unes avec les autres, forment des cavités communiquant encore avec les vaisseaux, mais plus tard l'orifice de communication s'oblitère et le sang se coagule puis éprouve des modifications régressives. A la suite d'inflammations provoquées par les caustiques, par le séton, les *nævi* capillaires offrent des kystes séparés, remplis d'un liquide huileux ou séreux. Dans le fait d'un *nævus* proéminent de la paupière supérieure gauche opéré par Laugier, j'ai constaté ce fait de la manière la plus évidente.

Les angiomes peu volumineux et capillaires montrent à la coupe une sorte d'éponge fine qui, malaxée dans l'eau et débarrassée du sang, présente à l'œil nu ou à la loupe une suite d'ouvertures très-fines. On voit finalement que de petits vaisseaux disposés en lacis, ou anastomosés, constituent ces tumeurs néoplasiques (fig. 174).

Homme, vingt-deux ans, entré à la Pitié pour une tumeur de la paupière supérieure gauche, en occupant presque toute l'étendue et la faisant paraître boursouflée (fig. 175, 1, *n*). La tumeur est violacée, un peu brunâtre, avec une cicatrice blanche ; elle est opérée par Laugier.

La tumeur enlevée ressemble un peu au stroma de l'ovaire ; elle est fibreuse, dense, renfermant une grande quantité de graisse et une foule de petites vésicules, demi-transparentes, rapprochées les unes des autres, de la grosseur d'une tête d'épingle jusqu'à celle d'un très-petit pois. La couleur du tissu ambiant est d'un blanc jaunâtre ; celle des vésicules est jaunâtre, claire, demi-translucide. Le tissu fibreux, entremêlé dans tous les sens, constitue la trame de la tumeur, et renferme dans ses intervalles ou ses aréoles le tissu graisseux et les vésicules (fig. 175, 4, *g*, *gd*).

Avec le microscope, je constate que les fibres réunies en faisceau et formant la charpente de la tumeur sont des fibrilles larges de $0^{mm}\,001 = 1\ \mu$, et devenant gélatineuses et très-transparentes par l'action de l'acide acétique. La graisse contenue dans les mailles du tissu fibreux est formée par des vésicules ayant de $0^{mm}01$ à $0^{mm}04$ et $0^{mm}05$. Les parois des vésicules sont minces et le contenu est soluble dans l'éther. Ces vésicules sont exactement arrondies, réfractent fortement la lumière ; leurs bords sont foncés, noirâtres, leur centre brillant, couleur d'ambre jaune. Quand ces vésicules sont rompues, leur contenu prend la forme de plaques irrégulières ayant le même aspect et la même coloration qu'elles (fig. 175, 2 et 3, *v*, *v*, *v*, *v*).

Les petits kystes sont formés d'une enveloppe reconnaissable à un faible grossissement et d'un contenu qui paraît être de nature grasse ou huileuse. Avec un grossissement plus considérable, on reconnaît que cette enveloppe est uniquement constituée par des fibres dites du tissu cellulaire, pressées les unes contre les autres (fig. 175, 3). Le contenu des petits kystes est un liquide ayant l'aspect des gouttelettes huileuses ; il est peu soluble dans l'eau, soluble dans l'éther ; il a la forme de globules arrondis, à contours nets, foncés, à centre brillant. Il s'étale souvent en plaques, comme dans les éléments de nature grasse représentés figure 175, 4, *gd*. De plus, avec un fort grossissement, on trouve en suspension

dans ce liquide des granulations grisâtres, très-fines, très-pâles, ayant $0^{mm}001$ à $0^{mm}002 = 1$ à $2\ \mu$. Elles sont, ou bien libres et isolées, ou agglomérées, réunies sans ordre, n'ayant pas de figure déterminée. Il n'existe ni globules sanguins, ni lamelles, ni noyaux d'épithélium dans ce liquide.

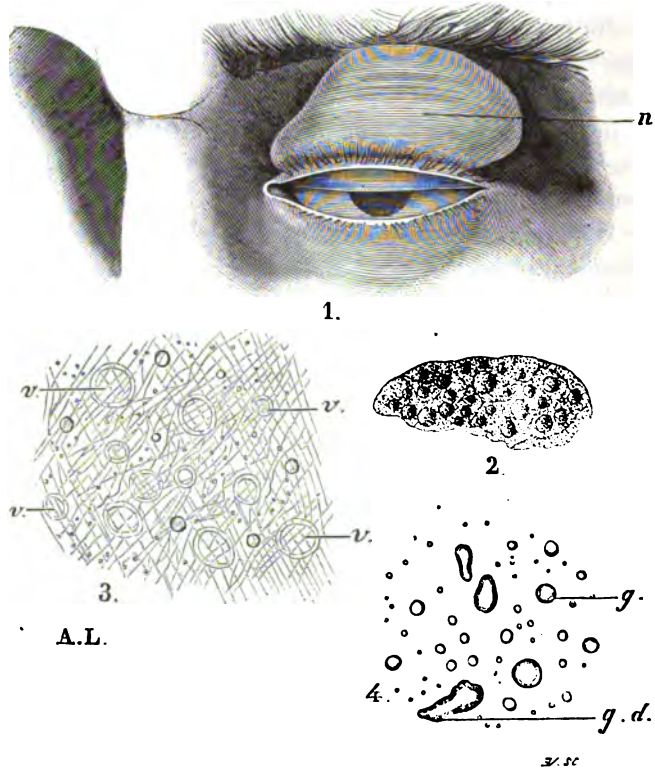

FIG. 175. — Nævus ancien et saillant de la paupière supérieure *.

Les angiomes capillaires des viscères sont disposés ordinairement sous la forme d'angiomes caverneux, et leur structure rappelle celle des corps caverneux érectiles de la verge. Au lieu du simple plexus capillaire, on trouve des aréoles larges et irrégulières; toutefois ces dernières dérivent de la dilatation de capillaires préexistants. Les cavités des vaisseaux prennent des aspects extrêmement variés, de fente lacunaire, de massue, d'étoile à plusieurs branches rondes. L'enveloppe des vaisseaux est assez épaisse et surtout entourée de tissu conjonctif ou lamineux. On y trouve même des fibres musculaires et des filets ner-

* FIG. 175. — Nævus capillaire ancien de la paupière supérieure gauche. 1. *n*, Ce nævus de grandeur naturelle et 2, coupe de la tumeur enlevée, montrant un tissu fibreux et de petits kystes pleins dans les intervalles; 3, aspect d'une partie de la tumeur vue à un faible grossissement; stroma fibreux et *v*, *v*, *v*, kystes ouverts; 4. *g*, gouttelettes huileuses et plaques grasses *gd*, provenant du liquide des kystes et des vésicules graisseuses du tissu ambiant.

veux. Je donne, d'après Rindfleisch, la coupe d'un angiome caverneux de l'orbite (fig. 176) et d'après Morel et Gross, celle d'un angiome du foie (fig. 177).

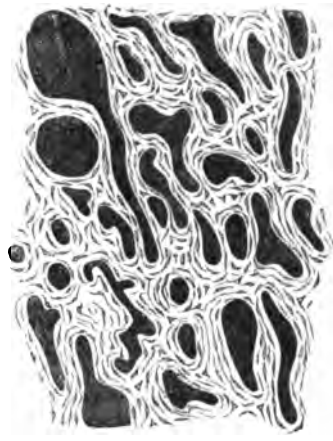

Fig. 176. — Tumeur caverneuse de l'orbite *.

En résumé, les angiomes caverneux qui ont été appelés *fongus hématodes*, sont donc des tumeurs érectiles à vaisseaux correspondant tous entre eux et constituant une tumeur aréolaire. Les cloisons des angiomes caverneux sont formées de fibres lamineuses, parfois de fibro-cellules musculaires et reçoivent même des filets nerveux. Elles sont revêtues d'épithélium à noyau renflé. Sur des coupes durcies par l'alcool, on voit les travées de l'angiome sous forme de mailles polygonales remplies par des globules rouges, avec peu de globules blancs. La circulation de ces tumeurs est des plus actives.

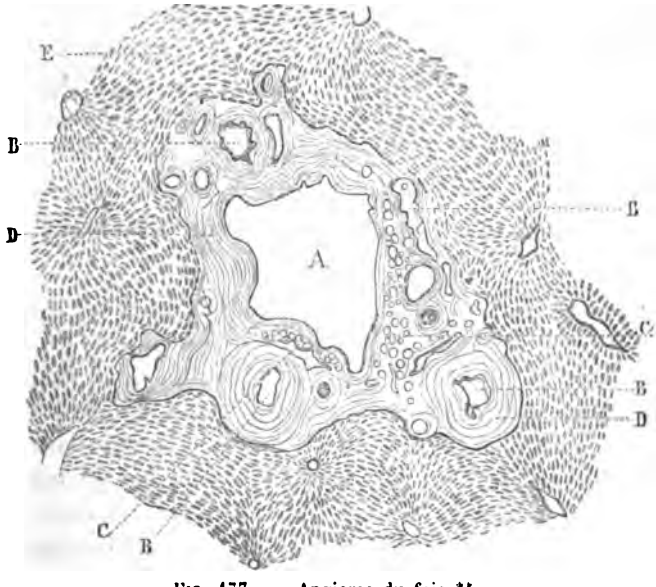

Fig. 177. — Angiome du foie **.

* Fig. 176. — Coupe d'une tumeur caverneuse ou angiome caverneux de l'orbite. Grossissement 300 diamètres. (E. Rindfleisch.)

** Fig. 177. — Tumeur caverneuse du foie. A, espace caverneux, résultant de la dilatation considérable d'un vaisseau; B, B, B, B, vaisseaux en voie de dilatation; C, C, nombreux capillaires de formation nouvelle; D, D, gangue fibreuse qui entoure les vaisseaux dilatés. Grossissement 100 diamètres. (Morel et Gross, in *Nouveau dictionnaire de médecine et de chirurgie*, t. XIII, art. *Tumeurs érectiles*.)

C.-F. VON GRÆFE, Angiektasie : ein Beitrag z. rat. Cur. und Erkenntniss der Gefässausdehungen, Leipzig, 1808, in-4°, mit 4 Tafeln. — PH. VON WALTHER, Uber die angebornen Fetthautgeschwülste, etc., Landshut, 1814, in-folio, mit 2 Abbild. — WARDROP, Some observ. on species of Nævi materni (Med.-chir. Transactions, vol. XVIII, p. 189, 1833).— DUPUYTREN, Leçons orales de clinique chirurgicale, t. III, p. 202, 1839. — ROUX (Ph.-Jos.), Tumeurs fongueuses sanguines (Dict. en 30 vol., t. XXIX, p. 822, 1844). — J. GRUVEILHIER, Anat. pathologique du corps humain, in-fol., liv. XXIII, pl. 3 et 4, et liv. XXX, pl. 5. — V. GAUTIER, Considérations et observations relatives à l'anat. pathol., à la marche et au traitement des tumeurs érectiles cutanées, thèse de Paris, n° 93, 1850. — COSTILHES, Du Nævus maternus et des tumeurs érectiles (Revue médicale, Paris, 1851). — HOLMES COOTE, On nævi materni, etc. (London med. Gaz., 2e série, vol. X, p. 412, 1850). — P.-N. GERDY, Chirurgie pratique, t. II, p. 489, Paris, 1852.— DEVILLE, Des tumeurs érectiles (Moniteur des hôpitaux, p. 650, 1853). — SCHUH, Ueber d. cavernösen Blut geschwulste (Zeit. d. k. k. Gessel. der Aerzte zu Wien., 1853). — BICKERSTETH, Large subcutaneous nævus, etc. (Monthly Journ. of Edinburgh, vol. XVII, p. 513, 1853). — PAGET, Erectile or vascular Tumour (Lect. on surg. Pathol., vol. II, p. 267, London, 1853). — A. LABOULBÈNE, Sur le Nævus en général et sur une modification particulière, etc., thèse de Paris, n° 38, 1854. — F. ESMARCH, Ueber cavernöse Blutgeschwülste (Archiv für pathol. Anat., Band VI, 1854). — H. LEBERT, Traité d'anat. path. générale et spéciale, in-fol., t. I, p. 208, et pl. XXVII, XXVIII, 1855. — J. CRUVEILHIER. Traité d'anat. path. générale, t. III, 1856. — DUBRUEILH, Des tumeurs érectiles, thèse de Paris, n° 278, 1855. — MICHEL, Note sur certaines transformations du tissu érectile (Gaz. méd. de Strasbourg, 1860). — LUIGI PORTA, Dell' Angiectasia. Milano, 1861. — P. BROCA, Traité des tumeurs, t. I, 1866. — G. CHAIGNEAU, Des tumeurs érectiles, thèse de Strasbourg, 3e série, n° 21, 1867. — A. LÜCKE, Die Angiome (Handbuch der allgem. und speciellen Chirurgie, von Pitha und Billroth, Band II, Heft 1, abth. 2, seite 252, Erlang., 1869. — N. DUMBRAVENN, Recherches sur les tumeurs érectiles, thèse de Paris, n° 27, 1870. — J. PAGET et C.-H. MOORE, In Holme's syst. of Surgery, 2e édit., vol. I, p. 541, London, 1870. — EUGÈNE BŒCKEL, Tumeurs érectiles (Nouveau dictionnaire de médecine et de chirurgie pratiques, t. XIII, p. 731, 1870). — SANGALLI, Storia clinica e anatomica dei Tumori, t. II, Pavia, 1860. — CH. MONOD, Étude sur l'angiome simple sous-cutané circonscrit, thèse de Paris, n° 95, 1873. — R. VIRCHOW, Pathologie des tumeurs, etc., trad. Aronssohn, t. IV, 1er fascicule, 1876.

2. — Dégénérescence graisseuse des capillaires.

Les cellules des parois des capillaires éprouvent souvent une *dégénérescence granulo-graisseuse*. A un faible grossissement, on voit le vaisseau plus foncé et granuleux dans son ensemble ; en éclaircissant la préparation par l'acide acétique, on trouve les granulations graisseuses déposées dans les cellules et autour de la gaîne lymphatique dans le cerveau.

La dégénérescence graisseuse survient quand les échanges nutritifs des cellules sont diminués ou empêchés : dans les infarctus, les lésions du ramollissement cérébral (Prévost et Cotard), les affections parenchymateuses ou même interstitielles du rein, etc. Je l'ai constatée dans un cas d'hémophilie.

3. — Dégénérescence calcaire des capillaires.

La *dégénérescence calcaire* est plus rare dans les capillaires que dans les artérioles. Elle est constituée par des grains de sels de chaux, rare-

ment formant des plaques. Les tumeurs vasculaires de la dure-mère s'incrustent de dépôts calcaires, ayant l'aspect de nodules aplatis ou de lamelles (sarcomes angiolithiques).

4. — Dégénérescence amyloïde des capillaires.

La *dégénérescence amyloïde* envahit les cellules des capillaires, les transforme en petits blocs réfringents et donne au vaisseau une apparence toute spéciale. Les capillaires des glomérules de Malpighi dans le rein sont souvent affectés primitivement. Dans les divers organes envahis par l'amylose, les capillaires ont une membrane épaisse, homogène, sans noyaux visibles. Cette lésion donne une résistance moindre aux parois, d'où la possibilité d'hémorrhagies, quand la lumière du vaisseau reste béante.

Hémorrhagie des vaisseaux capillaires.

Le sang qui s'échappe par une rupture des vaisseaux capillaires forme une hémorrhagie légère et en nappe. A la suite des contusions, il survient un écoulement limité, punctiforme ou plus ou moins étendu, appelé ecchymose. Dans les maladies générales, l'hémorrhagie capillaire a lieu par rupture, tantôt sans altération préalable des parois qui soit appréciable (scorbut, hémophilie, fièvres graves), mais d'autres fois avec une altération graisseuse des cellules (voy. p. 24, Obs.) qui lui donne l'apparence de la spontanéité. La tension exagérée du sang produisant le molimen hémorrhagique amène la sortie des globules rouges par diapédèse ; enfin les globules dissous, ayant laissé transsuder un sérum coloré, produisent de fausses hémorrhagies.

Dilatation des vaisseaux capillaires.

Les dilatations qu'on observe sur les capillaires sont passagères ou au contraire permanentes. L'afflux momentané du sang dans un réseau dilate ses mailles et produit l'hyperhémie, mais celle-ci n'est pas observable après la mort si le calibre des vaisseaux du réseau revient à l'état primitif. Au contraire, quand l'hyperhémie est de longue durée, des ectasies, des dilatations véritables, soit cylindriques, soit ampullaires, ont été observées. On les voit nettement sur les muqueuses chroniquement enflammées (Hasse, Kölliker, Lebert, Virchow, etc.).

Virchow a divisé les ectasies capillaires en : dilatations simples, variqueuses, ampullaires, disséquantes et caverneuses. Ces divisions sont trop multipliées et Galliet les réunit en : ectasies simples, variqueuses et ampullaires. La dilatation uniforme constitue l'ectasie simple cylindroïde ; l'ectasie variqueuse comprend à la fois la dilatation et l'élongation serpentine ; l'ectasie ampullaire désigne les dilatations latérales et sacciformes en miniature.

A l'œil nu, l'ectasie capillaire offre une rougeur disposée en plaque réticulée ou en arborisations. Cette rougeur persiste après la mort, quand les globules rouges du sang accumulé restent dans les parties dilatées d'une manière chronique.

Le microscope permet de constater, tant sur la coupe des organes parenchymateux que sur les membranes étalées sur une plaque de verre, que les dilatations des diverses variétés ne sont pas toujours simples. Tantôt les cellules des parois sont graisseuses ; d'autres fois le sang a rompu la couche épithélio-membraneuse et fusé dans la gaîne lymphatique. Dans les synoviales atteintes de rhumatisme, les dilatations fusiformes et ampullaires sont des plus fréquentes. Dans les diverses tumeurs sarcomateuses, embryonnaires ou fibro-plastiques, les capillaires sont abondants et leurs parois formées seulement de cellules embryoplastiques. Dans les myomes utérins, les parois sont entièrement embryonnaires et la circulation est en quelque sorte lacunaire, ainsi que Muron l'a constaté dans les polypes fibreux naso-pharyngiens (1) et que je l'ai vu plusieurs fois.

Les tumeurs dont la consistance est molle offrent un grand nombre de capillaires dilatés et ces tumeurs, très-vascularisées, ont des cavités remplies de sang. Il ne faudrait cependant point confondre les néoplasmes vasculaires à un haut degré avec des angiomes vrais. L'élément principal dans les sarcomes est formé par des cellules embryoplastiques (Paget, Rokitansky, Galliet, Foerster) ; les épithéliomes dits encéphaloïdes ont des ectasies capillaires telles, qu'on les a désignés sous le nom de : carcinome télangiectode.

La tension sanguine augmentée, la transsudation séreuse à travers les parois donnant lieu au ramollissement du tissu ambiant, favorisent l'ectasie permanente des capillaires. Le sang renfermé dans ces dilatations se coagule, les éléments globulaires se dissolvent, donnant lieu à des cristaux d'hématoïdine ; il se produit enfin des transformations graisseuses altérant les cellules pariétales des vaisseaux ectasiés et préparant leur rupture.

(1) Muron, *Étude sur la structure des polypes fibreux, etc.* (*Comptes Rendus de la Société de Biologie*, 5e série, t. I, p. 524, 1869.

Rétrécissements et oblitérations des capillaires.

Les néoplasies qui entourent et compriment les vaisseaux capillaires diminuent leur calibre et finissent par les oblitérer, par exemple dans la cirrhose du foie et des reins. Les transformations des parois du vaisseau amènent, en réduisant aussi la lumière, la coagulation du sang et finalement la disparition de ces mêmes vaisseaux. Mais l'atrésie d'un capillaire ne résulte pas constamment d'une compression, et les vaisseaux dilatés disparaissent à la suite d'une coagulation suivie d'une transformation fibreuse, parfois kystique (p. 636, fig. 175), après une inflammation provoquée (séton, agents caustiques ou coagulants, etc.).

L'ecchymose sanguine, la coagulation du sang dans la muqueuse stomacale et le duodénum permettent la destruction limitée des membranes avec formation d'une variété d'ulcère rond de l'estomac. Dans les viscères, la coagulation du sang dans les capillaires peut résulter d'embolies très-fines. On trouve alors des particules anguleuses ou irrégulières, et autour d'elles une agglomération de globules rouges et blancs du sang.

De l'inflammation en général. — L'inflammation, qu'on a longtemps regardée comme exclusive aux tissus vasculaires, peut atteindre réellement des parties de l'organisme dépourvues de vaisseaux sanguins, telles que les cartilages, la cornée, la membrane interne des artères, etc. Il y a tout à la fois dans le processus dit inflammatoire une suractivité, une excitation des éléments cellulaires et vasculaires ; l'inflammation est un trouble nutritif provenant d'une excitation anormale des éléments histologiques et aboutissant à la production, soit du pus, soit de tissu embryonnaire ou embryoplastique.

A. Les phénomènes inflammatoires observés à l'œil nu sur les tissus vasculaires, membranes séreuses, muqueuses, surface cutanée, montrent que la quantité de sang des réseaux capillaires et des petits vaisseaux est augmentée. Les vaisseaux peu ou point visibles à l'œil nu, dans l'état normal, sont injectés par les globules rouges du sang et rendus très-apercevables. La forme des rougeurs inflammatoires est un pointillé, ou bien des plaques rouges, des stries parallèles ou flexueuses, des arborisations en pinceau, en vrilles, en étoiles ; souvent les rougeurs linéaires sont accompagnées d'ecchymoses.

La rougeur inflammatoire, la tuméfaction causée par l'œdème périphérique et autour du point où la circulation est entravée ou arrêtée, l'induration des tissus avec frangibilité ou cohésion moindre, enfin la production soit de pseudo-membranes, soit de pus, soit de tissu de formation nou-

velle embryonnaire, telles sont les particularités anatomiques que l'inflammation provoque visiblement dans les tissus vasculaires.

Avec le microscope, on a pu étudier, sur des membranes transparentes, telles que les pattes des grenouilles, les ailes de la chauve-souris, les feuillets péritonéaux de jeunes mammifères, étudier, dis-je, le début de l'inflammation et en suivre les phases. Wilson Philip, Warthon Jones, Ch. Hastings, Kaltenbrunner, Lebert, Ch. Robin, etc., ont constaté que le premier fait observable sur les petits vaisseaux est un resserrement avec augmentation dans la rapidité du cours du sang, bientôt suivi de dilatation vasculaire et de ralentissement. Les globules sanguins oscillent et n'avancent plus dans les capillaires et les veinules; ces globules se tassent, le vaisseau se dilate; il présente des ampoules latérales ou prend une forme sinueuse et variqueuse. Cette oscillation du sang avec stase rapide est suivie de la sortie de ses éléments modifiés, sortie connue sous le nom d'exsudation.

Toutes les fois que la pression sanguine augmente trop fortement dans un vaisseau, il sort de celui-ci un liquide séreux et, de plus, il s'échappe des globules blancs et rouges, phénomène depuis longtemps appelé diapédèse. Tour à tour niée ou admise, la diapédèse est un fait réel. A. Waller, en 1846, la signalait dans le mésentère du crapaud et la langue de la grenouille; il vit les globules blancs et rouges passant à travers les parois des vaisseaux. Conheim a attaché une importance considérable et certainement exagérée à ce passage des globules blancs. Son expérience, souvent citée, consiste à ouvrir l'abdomen d'une grenouille curarisée, à tirer le mésentère au-dessus d'une plaque de liége percée d'un trou. On place la membrane sous le microscope, en ayant soin de la tenir humectée. Les petits vaisseaux de la membrane enflammée par le contact de l'air se dilatent; la circulation se ralentit, puis la surface interne des vaisseaux se remplit de globules blancs, ceux-ci passent par émigration et en s'étirant à travers la paroi vasculaire.

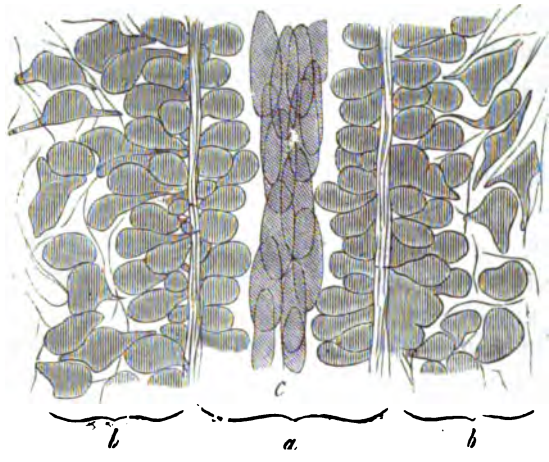

Fig. 178. — Expérience de Conheim *

* Fig. 178. — Expérience de Conheim. *a*, veinule; *b*, *b*, tissu conjonctif périveineux, rempli de globules blancs émigrés; *c*, colonne médiane de globules rouges. Grossissement 500 diamètres. (E. Rindfleisch, *Histologie pathologique*.)

Dans mon impartialité, je reproduis la figure de cette émigration des globules blancs (voy. fig. 178).

Mais si le passage des globules blancs et rouges se produit dans les conditions pathologiques de l'inflammation au milieu des tissus vasculaires, si l'on voit la couche interne de globules blancs moindre et des globules nouveaux apparaître à l'extérieur, le long de la paroi, il ne faut point admettre trop facilement que ces globules passent chez l'homme à travers des parois saines. Il y a, au contraire, une modification des parois, soit un écartement des cellules endothéliales, soit une fragilité anormale, une déchirure de quelques points. Ch. Robin explique ces faits en faisant remarquer à la suite de l'engorgement des capillaires une très-petite perforation de ces vaisseaux (fig. 179). Le canal présente une ampoule latérale, comme Stricker et Prussak l'ont constaté. Deux à quatre leucocytes s'engagent dans le point ouvert, puis ils sont suivis de globules rouges et d'autres leucocytes. On voit alors, sur le côté et puis sur la longueur de la paroi du vaisseau, des amas de globules. Les leucocytes se séparent des hématies et vont le long de la paroi (1).

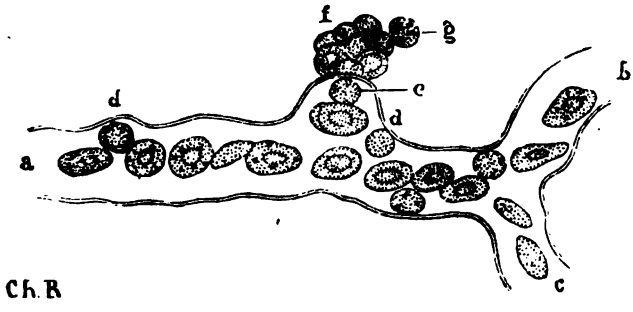

Fig. 179. — Capillaire avec sortie des globules du sang, dans l'inflammation *.

Outre la sortie des globules soit par diapédèse, soit par rupture du vaisseau dans l'inflammation, les globules blancs observés en dehors des parois proviendraient-ils directement du liquide exsudé, prendraient-ils naissance dans un blastème venant du sang et résultant des modifications que les éléments cellulaires préexistants lui ont imprimées? Ch. Robin n'hésite pas à l'admettre ; mais cette genèse des leucocytes dans les

(1) Ch. Robin, *Anatomie et physiologie cellulaires*, p. 529 et suiv., 1873. — *Leçons sur les humeurs, etc.*, p. 380, 2e édit., 1874.

* Fig. 179. — Capillaires d'un têtard de grenouille avec dilatations variqueuses, le sang circulait de *a* en *b* et en *c*; des leucocytes *d*, *d* roulent le long des parois; *e*, leucocyte en partie étranglé par la paroi en dehors de laquelle il sort par une petite perforation au sommet de l'ampoule; *g*, leucocyte se dégageant au milieu des globules rouges à la suite de mouvements amiboïdes. (Ch. Robin, *Traité des humeurs*.)

parties enflammées n'est pas aussi démontrable que la sortie des globules ou leur extravasation par modification des parois.

Quoi qu'il en soit, l'exsudation phlegmasique qui occasionne, avec la congestion primitive, la tuméfaction des parties, laisse un liquide dans l'interstice des éléments périvasculaires. Ce liquide n'est pas seulement le sérum albumineux du sang, mais un liquide coagulable, fibrino-albumineux, rempli de globules blancs et de globules rouges, ou tout au moins de leur matière colorante. Dans la congestion simple, il n'y a ni obstruction, ni transsudation d'un liquide corpusculaire et coagulable.

Le sang en circulation ne tarde pas à se modifier au contact des parties enflammées, et ses altérations ne sont pas primitives : la fibrine concrète augmente aux dépens de la plasmine ; au lieu de 2 à 3 millièmes, la quantité relative de fibrine concrète s'élève à 7, 8, 10 millièmes et même plus dans le rhumatisme articulaire aigu, les inflammations des poumons ou des séreuses. Par contre, en même temps que l'hypérinose s'accentue, la quantité d'albumine du sérum décroît. L'urée augmente, mais le chlorure de sodium diminue. Le nombre des globules rouges serait stationnaire ou diminuerait, celui des globules blancs augmenterait constamment dans des proportions parfois excessives.

On voit donc par ce résumé succinct que les modifications de la tension du sang, les altérations des parois vasculaires, l'exsudation, prédominent dans les phénomènes inflammatoires des tissus vasculaires. Le pus, qu'on trouve à la surface des plaies ou d'une membrane libre ne se réunit pas en foyer comme dans l'épaisseur des organes. Ce pus est d'abord infiltré dans les tissus, au milieu d'une sérosité louche mais différente de l'œdème par l'inflammation qui l'accompagne, par le gonflement des cellules embryoplastiques du tissu lamineux et des cellules plates des travées conjonctives. Quand l'infiltration purulente est considérable, quand elle s'est amassée par places en détruisant plus ou moins les cloisonnements du tissu conjonctif, le pus se collecte en un point et forme ainsi dans une cavité accidentelle une tumeur liquide nommée : abcès.

Le pus, néoplasme liquide organisé mais inapte à vivre, formé d'une humeur et de corpuscules solides qui lui donnent son aspect et sa consistance, est un liquide crémeux, à réaction alcaline, jaunâtre ou blanchâtre.

Le contenu d'un abcès, examiné au microscope, montre les globules du pus, les leucocytes du pus, que je regarde comme différents des cellules embryonnaires ou embryoplastiques. Les leucocytes purulents* identiques avec ceux du sang ont $0^{mm},008$ à $0^{mm},012 = 8$ à $12\ \mu$, et même plus quand ils sont altérés et granuleux. Ils se gonflent dans l'eau, sont peu attaquables par l'alcool et l'éther ; l'acide acétique montre 2 à 3 ou 4 noyaux dans leur intérieur ; les alcalis, entre autres l'ammoniaque, les réduisent en un magma gélatiniforme et filant.

Les globules de pus ont peu de vitalité, leurs mouvements amiboïdes sont moindres que ceux des leucocytes sanguins. Ils s'altèrent facilement, perdent leurs noyaux (globules pyoïdes), deviennent granuleux (globules inflammatoires, corpuscules de Gluge), puis finalement ils se désagrégent et se résolvent en granulations. Il se produit dans le vieux pus du ratatinement des corpuscules, des dépôts de matières grasses et de sels calcaires; l'émulsion puriforme devient, par absorption de ses matériaux liquides, semblable à du mastic des vitriers, à du fromage ou à de la chaux plus ou moins délayée et granuleuse.

Le pus peut offrir des teintes noirâtres, parfois il est verdâtre ou bleu. Il renferme facilement des proto-organismes. Les expériences de Chauveau tendent à prouver que les particules actives du pus sont principalement ses granulations et ses globules.

B. L'inflammation des tissus non vasculaires est établie, depuis les travaux de Goodsir, de Redfern, de Broca sur les cartilages, et ceux de Strube, de His, de Recklinghausen sur la cornée.

Quand un cartilage diarthrodial est excité expérimentalement par une blessure, un fil métallique, un séton passé dans son intérieur, les cellules cartilagineuses, ou chondroplastes, se tuméfient, deviennent opaques, granuleuses et se multiplient par scission. Les cellules de formation nouvelle font éclater la capsule remplie par elles, et finalement, les cellules se multipliant toujours, il y a production d'un tissu embryonnaire qui se vascularise par l'arrivée de prolongements des vaisseaux capillaires voisins. La matière fondamentale amorphe unissante, placée entre les chondroplastes, se ramollit et diminue de volume. Le tissu embryonnaire qui la comprime se change en tissu fibreux ou osseux, ou bien il éprouve la dégénérescence graisseuse et disparaît. Je n'ai point vu les cellules cartilagineuses donnant lieu par scission à des cellules du pus ordinaire.

L'inflammation cornéenne par une lésion, soit piqûre, soit brûlure directe de son centre, commence par une dilatation des vaisseaux périphériques sous forme d'un cercle radié; l'excitation des nerfs sensitifs et leur action réflexe sur les vaisseaux sont ici évidentes. Si on touche un endroit près des bords de la cornée, l'injection des vaisseaux est limitée à un petit espace; dans le cas d'insensibilité cornéenne (glaucome, etc.), la réaction vasculaire est nulle. Néanmoins le point touché devient trouble; si l'inflammation est vive, un petit abcès se forme et la cornée se perfore.

On s'assure avec le microscope que les parties excitées de la cornée sont remplies de corpuscules granuleux. Les espaces cornéens normaux sont agrandis. La substance propre de la cornée est molle, granuleuse, il se produit du tissu embryonnaire, les vaisseaux ne tardent pas à atteindre

les portions formées par ce tissu nouveau. Suivant que les parties sont plus ou moins lésées, on trouve plus ou moins de cellules et de noyaux dans les espaces cornéens. La présence de nombreux corpuscules de pus donne lieu à un abcès qui ne se résorbe point facilement.

Il est certain que, dans ces faits d'inflammation des cartilages et de la cornée, de même que dans ceux de la membrane interne des artères (voy. p. 598), les tissus non vasculaires excités par des agents vulnérants, ou par une cause interne, éprouvent des modifications : leurs éléments normaux sont tuméfiés, leurs cellules se divisent et se multiplient, il y a production finale de noyaux et de cellules embryonnaires. Sans être liée intimement aux vaisseaux et au système nerveux, l'inflammation provient ici directement de l'excitation et de la réaction des éléments cellulaires propres.

De la thrombose et de l'embolie. — Les coagulations sanguines diverses qui se produisent pendant la vie dans les vaisseaux sanguins soit artériels, soit veineux, forment des caillots qui portent le nom de *thrombus;* le processus de la coagulation est appelé *thrombose*. Les caillots, ou thrombus, qui restent dans l'endroit où ils se sont développés sont autochtones ou fixes. Si le caillot se détache en partie ou en totalité, et s'il est entraîné par le courant sanguin, le caillot devient migrateur : c'est un *embolus;* Le processus de la migration est désigné sous le nom d'*embolie*; enfin le terme embolie désigne encore par abréviation l'obstruction elle-même et le caillot embolique. En résumé, la thrombose a une compréhension étendue; elle s'applique à toutes les coagulations vasculaires, tandis que l'embolie ne peut désigner qu'une conséquence possible de la thrombose.

La coagulation du sang pendant la vie reconnaît pour causes le ralentissement du cours de ce liquide et l'état morbide de la paroi du vaisseau. Le cours du sang est ralenti : par les ligatures et la compression de dehors en dedans, arrivant jusqu'à l'obstruction, par la dilatation des cavités amenant la stase, par l'état cachectique ou le marasme, par l'hyperinose. Il suffit d'indiquer ces causes, dont l'action est en général moins efficace que celle de l'altération des parois.

L'endocardite et l'endartérite sous toutes leurs formes (voy. p. 575) provoquent le dépôt de fibrine et la formation de coagulations dans le système à sang rouge. Ces caillots siégent sur les endroits altérés; d'abord pariétaux, ils s'accroissent et peuvent devenir obstruants. Les corps étrangers dans les artères ou le cœur provoquent la formation de caillots. La conséquence de l'oblitération artérielle est tantôt la gangrène des membres, tantôt l'infarctus viscéral.

La coagulation dans les veines a lieu plus souvent par une cause agissant de dehors en dedans que de dedans en dehors. J'ai exposé pourquoi la mésophlébite et l'endophlébite donnent lieu à la coagulation primitive (voy. p. 622). L'endophlébite est ordinairement secondaire, et la paroi du vaisseau est lésée par la présence du caillot ou thrombus (p. 624).

L'embolie n'est possible que si le caillot peut faire un embolus, c'est-à-dire devenir libre pour être entraîné au loin. Les caillots formés dans le système circulatoire à sang noir (veines et cœur droit) vont dans l'artère pulmonaire. Ceux formés dans le système circulatoire à sang rouge (veines pulmonaires, cœur gauche, aorte) vont dans les extrémités artérielles des viscères et des membres. Les caillots formés dans les branches du système porte s'arrêtent dans le foie.

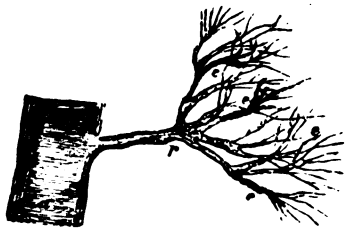

Fig. 180. — Embolie capillaire *.

De plus, tout corps étranger est une cause d'embolie, tels sont : les concrétions de l'endocarde et de l'aorte, les débris de valvules, concrétions fibrineuses, fragments verruqueux parfois calcifiés (phlébolithes), enfin les débris de néoplasmes, les corps inorganiques introduits dans un canal vasculaire sanguin. Les foyers purulents ou gangréneux, ceux des endocardites, surtout ulcéreuses, les dépôts de matière grasse, les athéromes ouverts peuvent donner lieu à des embolies capillaires (fig. 180) qui se rendent dans une grande partie du corps.

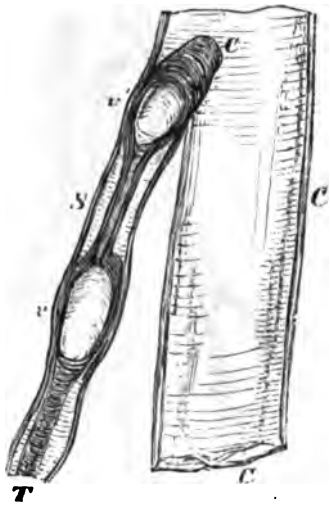

Fig. 181. — Caillots multiples.

Les caillots ou thrombus sont tantôt obturants, tantôt seulement pariétaux. Le thrombus forme le moule du vaisseau, l'extrémité tournée vers le cœur est arrondie constamment. Le caillot ne s'épaissit pas seulement en travers, il s'accroît en longueur. Le caillot obturant se prolonge jusqu'à la première branche collatérale, et même au delà, si les parois

* Fig. 180. — Embolie capillaire dans les ramuscules de l'artère splénique après une endocardite. *a*, artère ; *p*, rameaux se divisant en ramifications multiples ; *e*, *e*, *e*, *e*, embolies capillaires. Grossissement 10 diamètres. (Virchow, *Pathologie cellulaire.*)

* Fig. 181. — Thrombose et caillots multiples d'une veine saphène. *C*, *C*, *C*, veine crurale ; *S*, veine saphène ; *v*, *v'*, thromboses ou coagulations valvulaires, réunis par des caillots plus récents et plus minces, prolongés vers le bas en *T*, et se recouvrant de couches fibrineuses en haut, *C*. (Virchow, *Pathologie cellulaire.*)

du vaisseau veineux ne sont pas accolées. Ce fait du prolongement des caillots explique pourquoi les branches restées perméables s'obturent à leur tour et des caillots isolés se réunissent ainsi en un thrombus unique, considérable. Il y a souvent dans la thrombose marastique des caillots multiples, développés dans les replis valvulaires (fig. 181), caillots qui finissent par se réunir ensemble. La partie prolongée du caillot est la plus fragile, la moins solide, la plus effilée; c'est elle qui, se détachant le plus souvent, donne lieu à l'embolie.

L'anatomie pathologique des caillots les fait ainsi distinguer en : pariétaux et rétrécissants, en centraux et obturants, en caillots prolongés souvent migrateurs.

Le caillot a une forme et une structure variables. Au début il ne diffère pas du caillot de la saignée (voy. fig. 182). Il est pareil à une masse rougeâtre, brunâtre, violacée, avec une couche ou dépôt de fibrine placée superficiellement.

Fig. 182. — Caillot ou thrombus veineux récent *.

Plus tard arrive la condensation; le caillot condensé, rétracté, offre une disposition stratifiée indiquant le dépôt successif de couches superposées. Chaque couche montre comment elle s'est formée : la face superficielle est blanchâtre, consistante, d'un aspect parfois lardacé, la face profonde est rougeâtre et le centre plus foncé. Sur la coupe, on trouve des zones concentriques d'abord jaunâtres ou grisâtres, puis rougeâtres ou rouges. Quand le caillot est ancien, résistant, on voit encore des stratifications, mais l'ensemble est jaunâtre, il est composé de feuillets, il est constitué par de la fibrine.

Le microscope fait apercevoir au début dans les caillots de la fibrine fibrillaire, des globules rouges et blancs du sang, plus tard de la fibrine tassée, des globules blancs ou leucocytes; les globules rouges ont presque tous disparu.

* Fig. 182. — Thrombus veineux récent. La surface est recouverte de fibrine récemment coagulée, le milieu est cruorique et foncé. L'extrémité supérieure est arrondie, les extrémités sont effilées.

Le caillot peut-il s'organiser? Je me déclare pour la négative, malgré l'opinion contraire de Zwicky, de Stilling, de Virchow, etc. Il peut se former une endophlébite ou une endartérite; le tissu embryoplastique nouveau se pénètre de vaisseaux à la surface d'un caillot, résorbé en partie, ou conservé et incrusté de sels calcaires, mais l'organisation de la fibrine condensée me paraît encore à démontrer.

Il n'en est pas de même du ramollissement du caillot, commençant par le centre, ou si l'on veut la portion axile du thrombus. Les éléments du centre de la coagulation se dissocient et forment une bouillie blanchâtre, plus ou moins épaisse. Ce liquide s'étend, ou fuse, en ramollissant le thrombus; le milieu forme une partie liquide avec des grumeaux fibrineux dissociés. Bientôt le tout ressemble à du pus et a été considéré à tort comme tel; mais le microscope ne laisse aucun doute en montrant de la fibrine grumeleuse, des granulations protéiques, des gouttelettes graisseuses, des globules rouges ou blancs du sang plus ou moins reconnaissables. Le ramollissement dit putride s'accompagne de putréfaction, la thrombose s'est formée auprès d'un foyer gangréneux, la masse centrale est ichoreuse. Le microscope y retrouve, moins reconnaissables toutefois, les éléments précités, des granules noirâtres, des cristaux d'acides gras. Je suis sûr d'y avoir vu des spores et des filaments végétaux, mais je ne puis décider, n'ayant pas fait de recherches à ce sujet, s'ils précxistaient à la nécropsie, où s'ils se sont formés sur le cadavre.

Le caillot se creusant de plus en plus et enfin rompu laisse pénétrer dans le sang son contenu granuleux, et celui-ci se mélange au liquide en circulation. Le canal vasculaire est ainsi rétabli; la paroi est doublée d'une couche fibrineuse au niveau du thrombus. Le canal nouveau est de calibre inégal, à la fois dilaté et rétréci, d'où le nom de dégénération sinueuse donné par Rokitansky. Dans les ramollissements septiques, les débris granuleux vont causer au loin des embolies capillaires, reproduisant les caractères de putridité du foyer d'où ils proviennent.

L'état des vaisseaux où se trouve la coagulation sanguine est plus souvent normal qu'on ne le croyait avant les recherches de Virchow; il est intact ou presque intact. Cette intégrité a lieu dans les affections marastiques et dans le cas de compression légère. Mais très-souvent aussi on voit dans les artères les lésions chroniques de l'athérome, de l'incrustation calcaire et dans les veines la périphlébite ainsi que la mésophlébite.

Le caillot qui émigre au loin, ou l'*embolus*, est entièrement différent du caillot autochtone. Il n'adhère jamais au vaisseau; en outre, derrière

et au-devant de lui, vers le cœur, les voies sont libres, les parois vasculaires sont saines. Enfin, on trouve assez souvent sur un endroit d'où l'embolus provient, soit un thrombus auquel s'adapte exactement le caillot détaché, soit un débris valvulaire, soit un fragment dont l'origine est incontestable, puisque la place que ce fragment occupait est actuellement vide (voy. fig. 183).

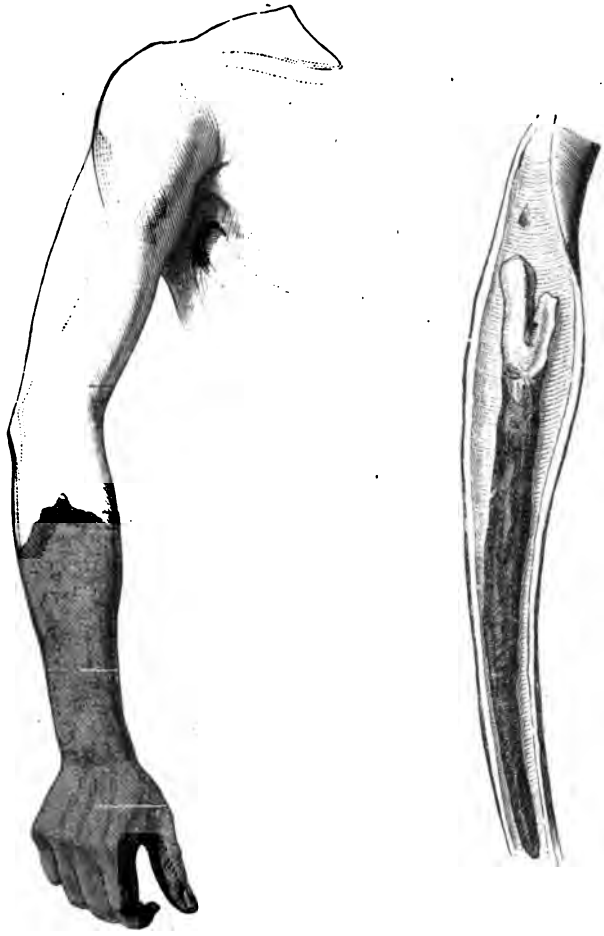

Fig. 183. — Caillot migrateur et obturateur de l'artère humérale droite *.

Le fait suivant est un exemple d'embolie par caillot oblitérant arrêté dans l'artère humérale droite :

Homme, quarante-six ans, phthisique, entré à l'hôpital Saint-Antoine et atteint brusquement d'une vive douleur au bras droit. Le pouls n'est plus appréciable à l'artère radiale, le membre se refroidit ; la peau est d'abord marbrée de taches violacées, puis entièrement de cette couleur. La température s'abaisse beaucoup dans les parties atteintes de sphacèle : bras gauche au-dessus du pli du coude, 33 degrés ; au-dessous du pli du coude, sur les limites de la partie violette, 27°,4 ; au milieu de l'avant-bras, 25°,4 ; sur la face dorsale de la main, 26 degrés. Sur la face dorsale de la main gauche, la température est de 33°,2.

* Fig. 183. — Membre supérieur droit, montrant les parties mortifiées de la main et de l'avant-bras, et leur limite au-dessous du pli du coude. — A gauche, Artère humérale ouverte et laissant voir le caillot obturateur, formé à la partie supérieure par une portion embolique repliée en forme d'Y à branches inégales, et suivie au-dessous d'une coagulation sanguine plus récente. (L'artère humérale et le caillot de grandeur naturelle.)

Autopsie pratiquée vingt-neuf heures après la mort. Le parenchyme des deux poumons offre de nombreux tubercules. Le cœur, de volume un peu considérable, est flasque ; valvules saines. Point de caillot à section nette. Rien de notable dans l'aorte, la sous-clavière, ni l'artère axillaire.

L'artère humérale, immédiatement après sa naissance, se présente sous l'aspect d'un cordon résistant, légèrement dilatée, d'une coloration plus rouge ou moins blanche que sur le reste de son trajet. A l'ouverture de l'artère, je trouve un caillot oblitérant. Les veines sont assez volumineuses en haut et vers l'aisselle, où elles sont distendues par des coagulations sanguines paraissant nées sur place. Au-dessous, elles sont revenues sur elles-mêmes, n'offrant que des nodosités ou des renflements dus aux valvules, et qui tranchent avec l'étroitesse du reste des vaisseaux vides.

Le *caillot oblitérant* bouche complétement la lumière de l'artère humérale et sa longueur est d'environ 8 centimètres (fig. 183). La différence de coloration et de consistance des deux extrémités est frappante. L'extrémité centrale, ou située vers le cœur, est repliée et comme formée de deux chefs, nettement bifurquée ; chaque branche présente une terminaison brusque et paraît résulter d'une surface rompue. Ces deux extrémités, surmontant le reste du cylindre sanguin à la manière d'un Y, ont dû se replier après avoir été écartées, car pour se rapprocher, puis s'adosser dans le canal étroit du vaisseau, elles se sont plissées et un peu enroulées sur elles-mêmes (fig. 183).

En les examinant, après les avoir étalées, les deux branches de l'Y sont inégales, mais continues et formées de couches ou lames de fibrine, grisâtres, assez décolorées, repliées dans leur milieu. C'est donc à la partie reployée et presque médiane, en arrière de celle-ci, que serait appendu le reste du caillot. Celui-ci n'est pas aussi consistant ; il est légèrement adhérent aux parois de l'artère, formé de couches concentriques et ramolli à la partie centrale. A mesure qu'on se rapproche de l'extrémité inférieure, il se rétrécit, devient de plus en plus coloré en noir, et sa consistance est beaucoup moindre. Tout à fait à la partie postérieure, du sang fluide existe entre le caillot et la paroi artérielle.

Le caillot en Y, ou bloc erratique, n'est pas né sur place ; les parois artérielles internes et externes n'offrent rien d'appréciable ; le caillot embolique n'est point formé par des portions valvulaires ou autres détachées du cœur. Le microscope n'y montre que de la fibrine à divers degrés d'altération ; le cylindre qui le suit est composé en majeure partie de globules du sang et de fibrine réticulée. Il a été impossible de trouver le point d'où s'était détaché le caillot oblitérant pour arriver dans l'artère humérale (1).

L'embolus produit rarement une obstruction complète ; il cause d'abord un rétrécissement dans la cavité vasculaire. Plus tard, il se produit en aval et en amont des lésions secondaires (fig. 184). Les parois vasculaires

(1) A. Laboulbène, *Observation d'oblitération embolique de l'artère humérale droite, etc.* (*Bulletins de la Société médicale des hôpitaux de Paris*, 2e série, t. XI, p. 304, 1875).

ont les tuniques moyenne et externe épaissies; l'interne se détruit à son tour et l'embolus peut contracter une adhérence assez forte.

Les effets de l'embolie artérielle et de l'obstruction ne se limitent pas au vaisseau, mais à tous les points irrigués par l'artère embolisée; il y a ischémie, le sang n'arrive plus aux parties, tandis qu'à leur périphérie une congestion a lieu, allant jusqu'à la rupture ou l'hémorrhagie. Il y a donc après une embolie artérielle : 1° une tension vasculaire, 2° ischémie ou même anémie et 3° une zone périphérique où la tension exagérée du sang produit une congestion hémorrhagipare, qui arrive à l'hémorrhagie par altération de nutrition et dégénérescence graisseuse des parois des capillaires. Dans les viscères, on constate à la suite de ces faits l'*infarctus hémorrhagique* de la rate, des reins, des poumons, du cerveau, etc. Dans les membres, on a la gangrène momifiante, rarement la gangrène humide.

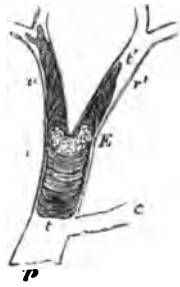

Fig. 184. — Embolie de l'artère pulmonaire *.

Quand un infarctus se forme, les vaisseaux situés derrière le coagulum embolique sont gorgés de sang; les tissus forment à la surface viscérale une saillie, ils sont indurés. Sur la rate, on voit un espace circulaire gonflé, transversal; sur le rein, un cône à base périphérique; dans les poumons, des noyaux d'induration (voy. p. 519); dans le cerveau, une coloration rouge ou violacée toute spéciale. Les caractères extérieurs des viscères sont en rapport avec leur structure; le ramollissement du cerveau tient à la consistance molle de l'organe; la momification des membres provient de l'évaporation facile des liquides de ces parties (voy. fig. 183). Après la première période, l'infarctus devient jaunâtre ou grisâtre; il y a mortifi-

Fig. 185. — Artère splénique remplie de fragments emboliques *.

* Fig. 184. — Embolie de l'artère pulmonaire. *P*, rameau moyen de l'artère pulmonaire; *c*, collatérale. *E*, embolus replié, placé sur l'éperon, au niveau de la dichotomie artérielle; *t*, caillot secondaire placé en avant du côté du cœur sur l'embolus et atteignant le vaisseau collatéral *c*; *t'*, caillots situés derrière l'embolus remplissant les rameaux *r*, *r'*. (Virchow, *Pathologie cellulaire*).

* Fig. 185. — Artère splénique remplie de fragments emboliques provenant d'une endocardite mitrale ulcéreuse. Les fragments irréguliers et granuleux remplissent entièrement l'artère avant sa division, ses ramifications et ses rameaux secondaires. Grossissement 300 diamètres. (Virchow, *Pathologie cellulaire*).

cation et dégénérescence par stéatose des éléments des tissus anémiés ; les globules sanguins laissent déposer leurs hématies ; l'induration jaune ou le ramollissement jaune se produisent suivant la texture normale des viscères. Plus tard, enfin, les éléments histologiques de l'infarctus se réduisent à l'état d'émulsion granulo-graisseuse ; ils sont enveloppés dans une néo-hymène ou simplement résorbés. On trouve des dépressions et une rétraction des tissus ayant l'aspect de cicatrices, ou enfin des poches kystiques remplies d'un liquide séreux.

En ouvrant une artère qui est le siége de l'embolie, on trouve l'embolus sous la forme de fragments divers, de concrétion sanguine (voy. fig. 185), ou de particules détachées des valvules du cœur ou d'un point du système circulatoire, avec ou sans caillots formés après coup sur l'embolus central (voy. fig. 184).

SECTION V

VAISSEAUX LYMPHATIQUES.

Les vaisseaux lymphatiques aboutissent tous dans les veines sous-clavières, par le canal thoracique à gauche, et à droite par la grande veine lymphatique. Si leur arrivée dans le système veineux est parfaitement connue, leurs origines sont encore un sujet de controverse. Les réseaux proprement dits, qu'on injecte facilement, et revêtus d'une couche épithéliale continue, sont incontestables ; ils ne communiquent pas avec la cavité des prétendues cellules plasmatiques. On a admis récemment que leurs interstices ultimes seraient placés dans les cavités séreuses et les mailles du tissu lamineux, conjonctif ou cellulaire, comme l'appelait Bichat. De la sorte, le milieu liquide du corps serait, non le sang proprement dit, mais la lymphe. Tous les vaisseaux lymphatiques volumineux ont une structure rappelant celle des veines et ils traversent sur leur trajet de nombreux ganglions ou glandes lymphatiques.

Inflammations des vaisseaux lymphatiques.

1. — Lymphangite aiguë.

La *lymphangite aiguë*, ou inflammation aiguë des vaisseaux lymphatiques, porte encore les noms de lymphite et d'angioleucite. Cette inflammation peut exister dans les réseaux superficiels sous-épidermiques ainsi

que dans les vaisseaux dermiques et sous-dermiques. Les lymphatiques les plus profondément situés au milieu des organes ou dans les viscères sont incontestablement susceptibles d'inflammation. Les vaisseaux lymphatiques sont rarement lésés d'une manière isolée ; presque toujours les tissus environnants et les ganglions auxquels ils se rendent sont altérés en même temps.

Les lésions de l'angioleucite, sur le vivant, apparaissent à la surface du corps sous la forme de cordons ou de raies d'une couleur rosée ou rouge pâle (angioleucite en cordons ou trajective). Leur direction est longitudinale, mais parfois leur disposition est celle de réseaux circonscrivant de petits espaces normaux du tégument. La rougeur peut être uniforme (angioleucite en plaques ou réticulaire). Les traînées rougeâtres sont reliées entre elles par des plaques rouges ; on trouve sur les unes et les autres une légère saillie, cylindrique pour les vaisseaux, mais diffuse et à bord élevé pour les plaques.

Après la mort, on constate que les vaisseaux lymphatiques sont plus volumineux, indurés et distendus. La disposition moniliforme, due à la présence des valvules, est assez nette. En fendant avec précaution les vaisseaux volumineux, on les voit remplis d'un liquide lactescent ou jaunâtre, puriforme, parfois un peu rosé. La membrane interne est dépolie ; les membranes externes épaissies et plus friables. Les vasa-vasorum des vaisseaux lymphatiques sont injectés, rouges, en un mot hyperhémiés. Ce sont eux qui donnent la coloration rosée observable pendant la vie.

L'inflammation aiguë des vaisseaux lymphatiques superficiels et profonds du poumon, de l'utérus, du foie, a été décrite avec soin par Andral, Cruveilhier, Velpeau, Duplay, Nonat, Féréol, Raynaud, Troisier, etc. Je l'ai observée moi-même dans les poumons et le foie. Les vaisseaux superficiels sont distendus, dilatés, ayant parfois des varicosités, des ampoules latérales, et formant des sinuosités, des traînées, des lignes, des mailles blanchâtres ou jaunâtres. Le calibre des vaisseaux est étroit sur plusieurs, mais il atteint jusqu'à 1 et 2 millimètres.

Sur la coupe des pièces durcies, on voit les vaisseaux dilatés renfermant des globules lymphatiques très-abondants (leucocytes) et des mailles fibrineuses. Ces vaisseaux ont leur épithélium gonflé, desquamé, souvent la paroi est plus épaisse et infiltrée de leucocytes. La profondeur des poumons atteints d'angioleucite est remplie de nombreux vaisseaux dilatés et très-appréciables. On voit la coupe des vaisseaux ayant la forme circulaire, ou celle de sections ovales, de canaux allongés, arrondis, à crêtes saillantes, qui sont des valvules ; d'autres fois, la coupe présente des espaces irréguliers, froncés ou anguleux.

Dans l'encéphalite, les lymphatiques qui enveloppent les capillaires et

les artérioles centrales sont gonflés, variqueux, distendus ; il y a du pus et des granulations nombreuses dans l'intérieur du vaisseau. L'épithélium vasculaire est gonflé, souvent bombé, granuleux.

Le pus trouvé dans un vaisseau lymphatique ne prouve pas que celui-ci soit enflammé ; le pus est apporté des organes où il s'est formé dans les réseaux lymphatiques (Cruveilhier). L'intégrité complète des parois le prouve dans un certain nombre d'observations.

Dans la lymphangite utérine, accompagnant si souvent la métrite puerpérale, les lymphatiques des bords latéraux et supérieurs de l'utérus sont gonflés, dilatés ; leurs tuniques sont distendues, on trouve des sinus lymphatiques, des lacs purulents, revêtus d'une membrane vasculaire (Andral, Cruveilhier, Lucas-Championnière). On voit, en outre, des cordons d'un blanc jaunâtre, de la grosseur d'une plume de corbeau, dans les ligaments larges. Le liquide contenu est du pus phlegmoneux ou sanguinolent, parfois très-fibrineux. Les membranes des lymphatiques sont rouges, molles, infiltrées ; le tissu conjonctif ambiant est lui-même atteint. Un phlegmon diffus, une suppuration avec sphacèle, entoure les réseaux et les vaisseaux lymphatiques.

Il est utile de remarquer d'une manière générale que les altérations des lymphatiques, ainsi que la suppuration des réseaux et des troncs, s'arrêtent ordinairement aux premiers ganglions qui sont eux-mêmes atteints. Les vaisseaux afférents sont assez souvent à l'état sain, et quand ces vaisseaux contiennent du pus, on le retrouve, par exemple, dans le canal thoracique, sans que celui-ci soit enflammé.

L'inflammation du canal thoracique est liée aux lymphangites utérines ; elle a été aussi observée à l'état isolé. La tunique interne était rouge, villeuse (Gendrin) ; la tunique externe elle-même, fortement vascularisée, épaissie, faisait corps avec le tissu ambiant. L'intérieur du canal, rempli de pus, était obstrué par une matière plastique, rougeâtre et gélatiniforme. Ces descriptions de Gendrin auraient besoin de confirmation.

Dans l'inflammation suivie d'adhérence des parois, le canal s'oblitère (voy. Oblitération des vaisseaux lymphatiques). Les lymphatiques collatéraux suppléent le canal oblitéré, le réservoir de Pecquet se dilate alors jusqu'à présenter 5 centimètres de diamètre (Worms).

L'angioleucite aiguë, dont je viens de donner un aperçu, affecte sûrement les troncs vasculaires (angioleucite en cordons, trajective, tronculaire) ; elle occupe les réseaux (angioleucite en plaques, réticulaire). Y a-t-il, en outre, une angioleucite radiculaire, ou des racines, ou des espaces lymphatiques, admise par plusieurs auteurs ? Certains œdèmes, des leucophlegmasies, des érysipèles, des érythèmes cutanés, etc., trouve-

raient leur origine dans ces lésions, que je me contente d'indiquer sans y insister davantage et sur lesquelles l'avenir prononcera.

9. — Lymphangite chronique.

La lymphangite chronique avec épaississement des vaisseaux et induration de leurs parois se voit dans les épaississements du derme. On trouve des angioleucites anciennes des troncs et des réseaux. Les troncs lymphatiques enflammés sont souvent raccourcis et tendus. Les adhérences des troncs, leur transformation fibreuse, persistent indéfiniment, et la suppléance qui se fait autour d'eux par des vaisseaux parallèles ne nuit pas autant que l'on pourrait croire au cours de la lymphe. L'augmentation de volume avec nodosités des troncs lymphatiques du cordon a été observée dans les orchites chroniques (A. Cooper). Il en est de même des vaisseaux du mésentère à la suite d'ulcérations intestinales (Andral).

L'éléphantiasis que Alard rapportait, dès 1821, à une angioleucite chronique a été depuis cité comme un exemple de cette inflammation lymphatique radiculaire, mais sans démonstration absolue.

ALARD, De l'inflammation des vaisseaux absorbants, lymphatiques, etc., 2e édit., in-8, 1821. — G. ANDRAL, Recherches pour servir à l'histoire des maladies du système lymphatique (Archiv. gén. de médecine, 1re série, t. VI, 1824. — Cliniq. médicale, t. III, 1826). — A. VELPEAU, Mémoire sur les maladies du système lymphatique (Archiv. gén. de médecine, 2e série, t. VIII et X, 1826). — A. DUPLAY, Mém. sur la suppuration des vaisseaux lymphatiques de l'utérus à la suite de l'accouchement (Archiv. gén. de médecine, 2e série, t. VII, 1825, et t. X, 1826). — GENDRIN, Histoire des inflammations, Paris, 1829. — FONTAN, De la lymphite, thèse de Paris, n° 134, 1838. — J. CRUVEILHIER, Anat. pathologique du corps humain, liv. XIII et XVI, 1830-1846. — Traité d'anatomie pathologique générale, t. IV, p. 488, 1862. — ADAMS, Pus trouvé dans le canal thoracique, avec suppuration des ganglions bronchiques (Archiv. gén. de méd., analyse, t. XXIV, 1850). — H. LEBERT, Maladies des vaisseaux et des glandes lymphatiques (Traité d'anatomie pathologique générale et spéciale, t. I, p. 512 et pl. LXXXIV, 1856). — L. DOUCET, De l'angioleucite, thèse de Paris, n° 177, 1857. — WORMS (J.), De l'inflammation du canal thoracique (Gazette hebdom. de méd. et de chir., 1859). — E. WAGNER, Der Krebs der Lymphgefässe der Pleura und Lungen (Archiv der Heilkunde. 1863). — J. LUCAS-CHAMPIONNIÈRE, Lymphatiques utérins et lymphangite utérine, thèse de Paris, 1865. — WEBER (Otto), Krankheiten des Lymphgefässsystem (Handbuch der allg. und spec. Chirurgie von Pitha und Billroth, Band II. Erlangen, 1865). — A. VELPEAU, article Angioleucite (Dictionnaire encyclopédique des sciences médicales, t. V, Paris, 1866). — CHOUPPE, Inflammation du canal thoracique, thèse de Paris, 1873. — BLACHEZ, Sur l'angioleucite pulmonaire (Bull. de la Société anat., 6e série, t. VIII, 1873). — E. QUINQUAUD, Sur l'œdème aigu angieulocitique (Acad. des sciences, note, 1874). — E. TROISIER, Recherches sur les lymphangites pulmonaires, thèse de Paris, 1874. — M. RAYNAUD, Mémoire sur l'angioleucite généralisée des poumons (Mém. de la Société méd. des hôpitaux de Paris, 2e série, t. XI, p. 66, avec planches, 1874). — V. CORNIL, Note sur les lymphangites pulmonaires, etc. (Bull. de la Soc. anat. de Paris, p. 322, 1874). — GRIMSHAW, Cas d'angioleucite aiguë généralisée (The Dublin Journal of med. science, p. 174, 1876). — G. H. LYMAN, Lymphangite et périmétrite (The Boston med. and surg. Journal, p. 247, 1876). — LAILLER, Lymphangite gommeuse des bras (Union médicale, 1877). — COYNE, Sur les lymphangites diaphragmatiques (Bull. méd. du Nord, n° 2, 1877).

Néoplasmes et Dégénérescences des vaisseaux lymphatiques.

A. *Lymphangiomes.* — Les réseaux lymphatiques ectasiés ou dilatés forment, comme les capillaires sanguins, des amas néoplasiques analogues aux tumeurs érectiles (page 632). Le *lymphangiome simple*, avec dilatation des réseaux lymphatiques, est constitué par une grande quantité de cavités agglomérées, communiquant entre elles, formées par des vaisseaux lymphatiques ectasiés, et dont les parois sont tour à tour amincies, ou au contraire accrues par un dépôt anormal de tissu conjonctif ou lamineux. L'intérieur est tapissé d'épithélium; le contenu est de la lymphe.

Les lymphangiomes siégent à la langue, aux lèvres, au cou, à l'aine, au périnée, etc. Les transformations qu'ils éprouvent sont des dilatations ampullaires considérables, des rétrécissements et des kystes par isolement des cavités vasculaires, après oblitération partielle des vaisseaux. Ces kystes sont analogues à ceux des nævi (voyez page 636 et fig. 175).

B. *Épithéliomes.* — Les diverses variétés d'épithéliomes ou de cancers des viscères s'accompagnent de lésions des vaisseaux lymphatiques qui proviennent des réseaux tant superficiels que profonds. Les lymphatiques tronculaires sont très-visibles, doublés et triplés de volume. Leur intérieur est rempli de cellules et la coupe donne un suc miscible à l'eau. On trouve des nodosités secondaires et enfin une dégénérescence dans les parois mêmes des vaisseaux, mais bien plus rarement qu'on ne pourrait le supposer.

Le charroi des éléments épithéliaux par les vaisseaux lymphatiques des organes frappés d'épithéliomes n'est pas douteux ; les ganglions afférents en témoignent (voy. Pigmentation et Néoplasmes des ganglions lymphatiques). Cependant la dégénérescence cancéreuse envahit les ganglions sans que le lymphatique offre lui-même de lésions de la paroi. Il est alors plutôt en état d'inflammation, mais sans production épithéliale ou carcinomateuse proprement dite (Raynaud, Troisier, Debove).

On ne peut mettre en doute l'épithéliome des gros troncs lymphatiques. Andral l'a décrit sur la paroi du canal thoracique, dans un cas de cancer de l'utérus : il y avait cancer secondaire, la surface interne du canal était parsemée d'un grand nombre de petits corps blanchâtres, gros comme des lentilles et faisant une légère saillie dans l'intérieur. Ces tumeurs étaient en continuité parfaite avec le tissu de la paroi et présentaient en apparence une structure analogue à celle de la tumeur utérine. Rokitansky et Wagner ont vu le cancer des lymphatiques. Wagner l'a constaté chez

quatre malades atteints tous de cancer de l'estomac. Il y avait sur la plèvre et dans le parenchyme pulmonaire un réseau de cordons noueux, d'un gris jaunâtre, renfermant une matière analogue à celle des masses du cancer. Les parois étaient transformées en cordons pleins, sans cavité distincte, sur plusieurs endroits avec des bourgeons pédiculés. Le cancer lui a paru venir sur place (?).

C. *Tuberculose.* — Chez les sujets qui succombent à la tuberculisation pulmonaire, les lymphatiques sont parfois remplis de matière jaunâtre, caséeuse, mais ce n'est que de la lymphe épaissie. On voit aussi ces vaisseaux indurés par places, noueux, sinueux et augmentés de volume, très-rarement sur les membres et plus fréquemment dans les organes internes.

On constate alors, dans les parois mêmes des vaisseaux, des nodosités plus ou moins marquées, saillantes à la surface extérieure ou intérieure, et alors rétrécissant l'entrée du vaisseau (fig. 186) et même l'obstruant.

Fig. 186. — Coupe d'un vaisseau lymphatique atteint de tuberculose *.

Les lymphatiques du poumon, de l'intestin et du système nerveux cérébro-spinal, présentent ces altérations, avec les éléments du tubercule plus ou moins reconnaissables dans leurs diverses parties.

Chez un enfant atteint de tuberculisation de tous les ganglions mésentériques, Vulpian et Bastien (1) ont trouvé les chylifères distendus par une substance jaunâtre, qui n'était pas de la matière tuberculeuse, mais du chyle stagnant et épaissi.

D. *Dégénérescence graisseuse et dégénérescence calcaire.* — Les vaisseaux lymphatiques du tronc et le canal thoracique, en particulier, subissent des dégénérescences ou altérations dites régressives. Les parois s'infiltrent de graisse ou de sels calcaires. Le canal thoracique est calcifié et

* Fig. 186. — Coupe d'un vaisseau lymphatique pulmonaire atteint de tuberculose, et dont la lumière est rétrécie. *l*, lumière d'un vaisseau encore peu dégénéré; *a*, *a*, corpuscules tuberculeux s'étendant aux cloisons alvéolaires (Rindfleisch, *Histologie pathologique*).

(1) Vulpian et Bastien, *Comptes rendus de la Société de biologie*, 3e série, t. *III*, p. 23, 1861

dur comme un petit tuyau résistant de polypier. Le processus de ces deux transformations, graisseuse ou calcaire, ressemble beaucoup à celui des artères pour l'athérome artériel.

Lauth a cité l'exemple d'une carie des os du bassin où les lymphatiques étaient remplis de matière osseuse (?) ou calcifiée.

Dilatation des vaisseaux lymphatiques.

La dilatation des gros troncs lymphatiques et du canal thoracique a été notée plusieurs fois. Morgagni a vu ce dernier gros comme une plume d'oie et avec les valvules insuffisantes dans plusieurs cas d'hydrothorax.

La dilatation des troncs, ou varices lymphatiques, a été divisée par Cruveilhier en cylindroïdes et ampullaires. Les varices lymphatiques cylindroïdes ont des parois épaisses et forment des cordons durs, noueux, disposés en chapelet, parallèles, parfois anastomosés en mailles allongées. Leur volume peut dépasser celui d'une plume de corbeau ; coupés, ils restent béants comme une artère. Les varices lymphatiques ampullaires ont des parois qui ont cédé sur plusieurs points ; il en résulte des dilatations irrégulières, ressemblant tout à fait à des varices veineuses et occasionnant sur le trajet des vaisseaux lymphatiques des tumeurs molles, dépressibles, d'un volume variable et parfois très-grandes.

Le siége des dilatations lymphatiques est à la partie interne des cuisses, au prépuce, sur le gland, à la langue, aux lèvres. Quand la dilatation des troncs s'étend jusqu'aux ganglions, ceux-ci forment une masse molle, spongieuse, creusée de lacunes et à parois épaisses, pouvant atteindre le volume du poing.

Quand la dilatation porte sur les réseaux lymphatiques, on remarque de petites élevures à la partie interne des cuisses, sur les côtés du ventre, etc. Desjardins a comparé ces élevures à l'aspect de grains de sagou cuit. Les vésicules ou élevures sont translucides et se vident par la compression ; leur disposition est en séries ou en groupes. Les vésicules rompues donnent lieu à un écoulement, parfois considérable, de lymphe.

Les dilatations des lymphatiques profonds et des radicules sont encore à l'étude. La macroglossie avec prolapsus (voy. p. 53) a été considérée par Virchow comme une dilatation des lymphatiques profonds linguaux.

Il n'est point irrationnel de rapporter, avec E. Follin, certains cas de tumeurs laiteuses et d'écoulement de lait aux dilatations lymphatiques avec lymphorrhagie. Tel est le fait observé par Vidal (de Cassis) d'un liquide lactescent extrait de deux tuniques vaginales. Dans le fait dû à Lebert, il se formait sur le scrotum de petites ampoules qui, en se rompant, don-

naient issue à un liquide tantôt lactescent, ou ressemblant à du lait véritable. Zanini rapporte qu'il s'écoulait de la cuisse d'une femme un liquide blanc, qu'il regardait comme du lait et qui était très-probablement de la lymphe.

ALBERS (de Bonn), Anévrysme du canal thoracique (Archiv. gén. de méd. Analyse, 2e série, t. XII, 1836). — BRESCHET, Le système lymphatique sous les rapports anatomique, physiologique et pathologique. Paris, 1836. — FETZER, Ein Fall von eigenthümlicher Erkrankung der Lymphgefässe (Archiv für physiol. Heilkunde, t. VIII, 1849). — BEAU, Note sur la dilatation variqueuse des vaisseaux lymphatiques du prépuce (Revue medico-chirurg., t. VIII, 1851). — HUGUIER, Dilatation des vaisseaux lymphatiques du pénis (Bull. de la Soc. de chirurgie, t. II, 1851). — DEMARQUAY, Recherches sur la lymphorrhagie et la dilatation des vaisseaux lymphatiques (Mém. de la Société de chirurgie, t. III, p. 139, 1853). — MICHEL (de Nancy), Dilatation des vaisseaux lymphatiques (Journ. de méd. et de chirurgie, 1853). — GAM. DESJARDINS, Mémoire sur un cas de dilat. variqueuse du réseau superficiel du derme, etc. (Mém. de la Société de biologie, 2e série, t. I, année 1854. Paris, 1855, p. 25). — TILLESEN, Ein Fall von Lymphangiectasie (Günzburg's Zeitschrift, t. VII, 1856). — BINET, Essai sur les varices et les plaies des lymphatiques superficiels, thèse de Paris, 1858. — DAVID, Essai sur les varices lymphatiques, thèse de Paris, 1865. — PEYROMAURE DEBORD, Étude sur les fistules lymphatiques, thèse de Paris, n° 61, 1871. — WLADAN GEORJEVIC, Ueber Lymphorrhee und Lymphangiome (Arch. für klinische Chirurgie, t. XII, Berlin, 1871). — OBERSTEINER, Sur les dilatations des vaisseaux lymphatiques du cerveau (Archiv für pathol. Anat. und Physiol., Band IV, 1872). — KRABBEL, De la Lymphangiectasie congénitale (Hygroma cysticum congenitum) (Dissert. inaug. Bonn, 1874). — PETTERS und KLEBS, Lymphorrhagie und über Lymphangiectasie (Vierteljahrsschrift der prakt. Heilkunde, Prague, vol. CXXV, pp. 69 et 155, 1875) — HANDFIELD JONES, Three cases of dilatation of lymphatic radicules (The Lancet, p. 159, 1875). — MANSON (Patrick), Observations sur la lymphorrhagie scrotale et les affections congénères (Med. Times and Gazette, t. II, p. 542, 1875). — O. LASSER, Ueber Œdem und Lymphstrom bei der Entzündung (Arch. für path. Anat., B. LXIX, p. 516, 1876). — G. WEGNER, Ueber Lymphangiome (Archiv für klinische Chirurgie, vol. XX, p. 641, 1877). — A. DÉSERT, Des dilatations lymphatiques (Lymphangiectasie, lymphangiome), thèse de Paris, n° 131 1877).

Oblitération des vaisseaux lymphatiques.

Le canal thoracique, à la suite des inflammations aiguës, a été vu oblitéré; il en résulte des adhérences, une rétraction et finalement la transformation en un cordon fibreux imperméable. Des dépôts crétacés et calcaires s'y trouvent et font dans la cavité du canal des bouchons ou des calculs (Sherb). L'obstruction du canal peut encore résulter de la compression de tumeurs anévrysmales, ganglionnaires ou néoplasiques.

L'imperméabilité du canal thoracique produit, au plus, une dilatation des lymphatiques chylifères et des ganglions mésentériques (Virchow). Mais ordinairement le cours de la lymphe n'est pas entravé comme on le pourrait croire, et il se fait par des voies collatérales. Une oblitération de troncs assez volumineux viscéraux, ou des membres, par un néoplasme, ne paraît pas avoir une importance pathologique considérable.

Dans les cas d'obstruction et surtout d'oblitération des canaux lympha-

tiques, la lymphe contenue dans le canal thoracique ou les vaisseaux stagne longtemps; elle s'épaissit, devient d'un blanc crémeux et jaunâtre, d'une consistance savonneuse. Rokitansky en rapporte un remarquable exemple :

Femme, soixante-deux ans, morte d'une affection cardiaque. Les lymphatiques du poumon étaient dilatés, distendus, blanchâtres, légèrement flexueux; les chylifères et le canal thoracique lui-même présentaient un aspect analogue. Tous les vaisseaux étaient remplis d'une matière blanche, grasse, savonneuse, se délayant dans l'eau; cette matière était formée principalement de granulations graisseuses, agglomérées, de cristaux de margarine et de quelques cellules ayant un noyau distinct (1).

Dans les cas de cancer (2) et de tuberculose des ganglions lymphatiques, le contenu des vaisseaux lymphatiques peut n'être que de la lymphe ou du chyle épaissi.

Plaies et fistules des vaisseaux lymphatiques.

La plaie d'un tronc lymphatique volumineux, d'un ganglion, ou bien d'un lymphome, donne lieu à un écoulement assez abondant de lymphe, ou lymphorrhagie; il peut en résulter une fistule lymphatique, une ulcération rebelle, déjà vue par Ruysch (3). La rupture spontanée d'une varice lymphatique produit le même accident.

Le siége principal des fistules lymphatiques est à la partie interne du cou-de-pied, au pli du coude, etc. Le liquide est alcalin, légèrement blanchâtre. La lymphe renferme des globules rouges, altérés et petits, et des granulations graisseuses.

L'écoulement de la lymphe tantôt intermittent, tantôt continuel, irrite la peau et finit par l'ulcérer (Sappey). Plusieurs ulcères persistants des membres inférieurs reconnaîtraient cette cause; ils sont caractérisés par l'abondance extrême de leur sécrétion lympho-puriforme, par l'augmentation de celle-ci en comprimant le pied vers la jambe, par la difficulté de la cicatrisation, enfin la nature même du liquide fourni (4).

(1) C. Rokitansky, *Lehrbuch der pathologischen Anatomie*, Band II, S. 388, Dritte Auflage, 1856.

(2) Wagner, *Der Krebs der Lymphgefässe der Pleura und Lungen* (*Archiv der Heilkunde*, p. 539, 1863).

(3) Ruysch, *Observationes anatomicæ rariores*, n° 41, La Haye, 1665.

(4) Binet, *Varices et plaies des lymphatiques superficiels*, thèse de Paris, 1859. — Boulanger, *De la Lymphorrhagie*, etc., thèse de Paris, n° 388, 1876.

SECTION VI

GANGLIONS LYMPHATIQUES

Les ganglions ou glandes lymphatiques reçoivent des vaisseaux de ce nom et en émettent, de telle sorte qu'ils sont placés sur le trajet de ces vaisseaux. Tous les ganglions sont entourés de tissu lamineux ou conjonctif, feutré, serré, mais que traversent les vaisseaux propres du ganglion et les vaisseaux sanguins. Les vaisseaux afférents lymphatiques s'ouvrent dans un lacis caverneux ou cavitaire formé de trabécules (tissu conjonctif réticulé revêtu de cellules endothéliales ; mailles caverneuses lymphatiques et follicules). En définitive, les ganglions lymphatiques ne sont que des cavités spéciales à mailles larges ou caverneuses, périphériques, et d'autres centrales, plus étroites ou folliculaires, placées sur le trajet des vaisseaux de cet ordre. Ces ganglions, d'une structure glandulaire, dans lesquels les éléments épithéliaux dominent et où la lymphe éprouve des modifications encore peu connues, ont des altérations bien plus accusées que celles des vaisseaux lymphatiques. Les ganglions arrêtent dans leurs trabécules des parties solides, végétales ou minérales.

Inflammations diverses des ganglions lymphatiques; Adénites.

1. — Adénite aiguë.

L'inflammation aiguë des ganglions lymphatiques, *adénite* ou *lymphadénite* aiguë, montre au début ces organes augmentés de volume, devenus plus gros, arrondis ou ovoïdes et quelquefois aplatis par compression réciproque. Ils sont donc tuméfiés parfois, comme un œuf de pigeon ou de poule, et plus durs. Après cette première période, l'enveloppe fibreuse permet de constater par la pression que l'intérieur est mollasse. De plus, le tissu conjonctif ou lamineux de l'enveloppe est œdématié, avec les vaisseaux dilatés, présentant même de petites ruptures ou ecchymoses. Quand on a coupé ou fendu les ganglions, on les écrase alors avec facilité, le doigt les pénètre aisément; leur couleur est d'un rouge foncé; ceux des bronches sont ardoisés ou noirâtres. Dans la dysenterie, ils ont, après le vingtième jour, l'aspect du sang demi-fluide entre les lames du mésentère (1). Si l'inflammation est violente, le tissu périphérique est altéré;

(1) THOMAS, *Recherches sur la dysenterie* (*Archives gén. de médecine*, 2e série, t. VII, p. 455).

il en résulte une inflammation adhésive faisant que les ganglions se réunissent et s'accolent les uns aux autres pour ne former qu'une seule masse.

La première période de l'adénite, ou période d'induration, est reconnaissable, au microscope, par l'hyperhémie ganglionnaire, surtout dans la portion caverneuse. Les éléments cellulaires ne sont pas très-atteints.

Dans la deuxième période, caractérisée par le ramollissement et l'aspect splénisé, on voit de l'hyperhémie considérable et de l'œdème. Les deux portions extérieure et centrale des ganglions sont confondues; le raclage enlève un suc lactescent sur la coupe. Ce suc est composé de cellules épithéliales à un ou plusieurs noyaux. Les fibres conjonctives des ganglions sont grosses, très-augmentées de volume, ayant six à huit fois plus de largeur qu'à l'état normal. Les cellules à noyaux multiples, dites cellules gigantesques, sont facilement apercevables, ainsi qu'une quantité variable de leucocytes.

On voit très-bien, dans la fièvre typhoïde, par exemple, chez les sujets qui succombent rapidement, les deux substances des ganglions mésentériques confondues ; on dirait l'aspect d'un sarcome ou carcinome encéphaloïde. Le microscope, sur des coupes fraîches ou durcies, montre l'épaississement trabéculaire et les cellules épithéliales, à plusieurs noyaux, devenues cellules géantes, ayant $0^{mm},015$ à $0^{mm},020 = 15\ \mu$ à $20\ \mu$, et même plus. Les leucocytes et les hématies, ces dernières provenant d'hémorrhagies, sont faciles à reconnaître à leurs réactions par l'eau qui les gonfle, ainsi que par l'acide acétique qui les pâlit extrêmement et qui finit par les faire disparaître.

La suppuration collectée, qui caractérise la troisième période de l'adénite, est fréquente et observable surtout sur les ganglions des membres. On trouve le pus disposé dans de petits foyers multiples, qu'on voit bien sur une coupe. Dans des ganglions plus fortement atteints le pus en foyer a fini par envahir toute la masse ganglionnaire, et il ne reste que quelques fibrilles trabéculaires. La suppuration est moins fréquente dans les ganglions viscéraux ; on la voit dans la fièvre typhoïde, la dysentérie, la lymphangite utérine. On trouve dans le ganglion fendu une quantité de petits points jaunâtres, épars, renfermés chacun dans une petite cavité. En pressant sur le ganglion, on fait sourdre un liquide filant et du pus. Quand les points purulents sont très-nombreux et rapprochés, il y a une cavité avec une matière purulente et sanguinolente. Louis a vu, au quarante-neuvième jour d'une fièvre typhoïde, un ganglion mésentérique formant une poche purulente à parois tellement minces qu'elle paraissait prête à se rompre. Enfin, après une inflammation suppurative prolongée, la coque fibreuse du ganglion se ramollit, se perfore et le pus s'épanche dans le tissu voisin.

Pour quelques auteurs, la présence du pus dans un ganglion lympha-

tique ne serait pas la preuve absolue de sa suppuration. Cruveilhier et Duplay (1) ont rapporté des exemples de pus dans les ganglions sans que ceux-ci eussent éprouvé un processus inflammatoire. Il est bien difficile d'admettre l'immunité absolue du ganglion en pareille circonstance. Le transport du pus par les vaisseaux lymphatiques et son dépôt dans le ganglion n'ont point lieu sans que les éléments voisins réagissent à leur tour.

En examinant au microscope un ganglion lymphatique suppuré, on trouve que les collections jaunâtres disséminées sont formées de globules de pus impossibles à différencier des cellules lymphatiques. On enlève au pinceau les cellules, et alors les fibres du système caverneux modifiées, gonflées, plus ou moins altérées, sont apercevables.

La suppuration périphérique, entourant les ganglions, leur forme une enveloppe liquide, plus ou moins épaisse et pouvant s'étendre au loin. Le pus se fait jour au dehors, ou bien il éprouve les modifications d'inspissation et de résorption des éléments. Mais alors l'adénite passe ordinairement à l'état chronique.

2. — Adénite chronique.

L'*adénite chronique* succédant à l'adénite aiguë ou survenant d'emblée montre à l'œil nu les ganglions gros, durs, enveloppés d'une coque résistante. Le tissu lamineux ou cellulaire entourant les masses ganglionnaires est plus dense, souvent adhérent. Sur une coupe, les ganglions atteints d'inflammation chronique sont d'un gris blanchâtre, les vaisseaux lymphatiques entourant la glande sont dilatés. Le tissu n'est pas mou, il est induré, ou bien il ressemble à de la chair lavée; il est induré, mais friable, non résistant.

Avec le microscope, on constate dans l'adénite chronique simple que les cellules sont en dégénérescence granulo-graisseuse. Les trabécules sont formées de fibres à éléments multipliés. Dans les cas de suppurations anciennes, les vacuoles sont remplis de leucocytes, ou bien le ganglion est comme une poche d'abcès froid; plus tard les concrétions calcifiées, les dépôts tuberculeux ont lieu; mais il ne s'agit plus alors d'adénite chronique simple. Les vestiges de glandes lymphatiques atrophiées s'observent dans plusieurs maladies et cette altération n'est point sans effet sur la nutrition générale.

BROCA (Benj.), Aperçu sur les ganglions lymphatiques et leurs maladies, thèse de Paris, 1816. — GOURCE-VERNEUIL (Fr.), Dissertation sur l'inflammation des glandes lymphatiques, thèse de

(1) DUPLAY, *De la présence du pus dans les vaisseaux lymphatiques à la suite de l'accouchement* (*Archiv. gén. de médecine*, t. X, 1859).

Paris, 1817. — VELPEAU, Maladies du système lymphatique, inflammation des ganglions ou adénite lymphatique (Archiv. de médecine, t. X, 1836). — A. FOLLET, De l'adénite cervicale des militaires, thèse de Paris, n° 149, 1844. — H. LEBERT, Traité des maladies scrofuleuses et tuberculeuses, Paris, 1849. — LARREY (H.), Sur l'adénite cervicale observée dans les hôpitaux militaires (Bull. de l'Acad. de méd., 1849, et Mém. de l'Académie de médecine, t. XVI, 1852). — E. H. LAGUERRE, De l'inflammation des ganglions lymphatiques, thèse de Paris, 1851. — P.-E. REBOUL, Des adénites vénériennes, thèse de Paris, 1857. — MICHAELIS, Die Krankheiten der Lymphdrüsen, etc. (Prager Vierteljahrsschrift, Band XV, 1858). — A. VELPEAU, article Adénite (Dictionnaire encyclopédique des sciences médicales, t. I, p. 694, 1864). — ROUSTAN (L.-A.), Des abcès rétropharyngiens idiopathiques et de l'adénite suppurée rétropharyngienne chez les enfants, thèse de Paris, n° 105, 1869. — C. POTAIN, article Lymphatiques (Dict. encyclop. des sciences médicales, 2e série, t. III, 1870). — LE DENTU et LONGUET, article Lymphatiques, ganglions (Nouveau Dict. de méd. et de chir. pratiques, t. XXI, p. 64 et 70, 1875). — WARNECKE, De l'adénite aiguë primitive, thèse de Paris, n° 165, 1877.

3. — Sclérose des ganglions lymphatiques.

L'*induration sclérosique* des ganglions, consistant dans la multiplication des éléments fibreux, succède à l'inflammation aiguë ou lente sans suppuration collectée appréciable. Les glandes lymphatiques avoisinant les organes anciennement enflammés, les ganglions des syphilitiques, des alcooliques, présentent cette forme.

La portion trabéculaire est augmentée, les cloisons sont plus épaisses, plus fortes, et s'incrustent de pigment, de graisse ou de sels calcaires; les cellules épithéliales disparaissent de plus en plus après être devenues granulo-graisseuses.

La coupe d'un ganglion sclérosé est difficile à pratiquer, elle est fort résistante. La surface de section est fibroïde, on ne reconnaît plus les trabécules séparées par des espaces; on ne trouve au microscope que du tissu fuso-cellulaire ou fibreux de formation nouvelle, dans lequel sont perdues les anciennes travées conjonctives normales.

Hypertrophie et atrophie; Adénie; Lymphadénie.

1. — Hypertrophie des ganglions lymphatiques.

L'hypertrophie des ganglions lymphatiques est extrêmement fréquente. L'étude en est difficile pour établir la distinction des cas où le ganglion lymphatique n'éprouve qu'une augmentation d'éléments, sans altérations notables, et pour en séparer les faits dans lesquels les éléments anatomiques ont dégénéré, ou se sont surajoutés.

Les ganglions simplement hypertrophiés sont plus volumineux, tantôt

fermes, tantôt plus molasses d'après H. Lebert (1). Les vaisseaux y sont inégalement distribués. La surface des coupes est, ici, dense, opaque, fibroïde; là, gélatiniforme et translucide. On voit de suite que dans ces deux formes d'hypertrophie l'une est fibreuse, l'autre cellulaire.

L'hypertrophie ganglionnaire se range de plus en plus dans des catégories distinctes. On trouvera que l'adénie constitue la majeure partie des hypertrophies molles, mais que les diathèses scrofuleuses et syphilitiques au début forment aussi de fausses hypertrophies. Il y a encore des myxomes pseudo-hypertrophiques, des épithéliomes, etc.

La *lymphadénie*, *l'adénie*, est l'hypertrophie de tous les ganglions lymphatiques et des organes dits lymphoïdes, avec ou sans augmentation des globules blancs du sang; dans ce dernier cas il y a leucocythémie surajoutée. L'adénie ganglionnaire; la lymphadénie est donc simple, ou bien leucocythémique, mais, en résumé, identique anatomiquement dans les deux cas.

Les hypertrophies ganglionnaires idiopathiques généralisées ont été signalées par Hodgkin (2), avec coïncidence d'une hypertrophie splénique et formation dans la rate de néoplasmes d'un aspect ganglionnaire lymphatique. J'ai observé en 1852 un fait d'adénie simple, que j'ai publié dans les mémoires de la Société de biologie (3). En 1856, Bonfils fit voir d'une façon positive que l'adénie lymphatique n'est pas nécessairement une leucocythémie. Depuis cette époque les faits de ce genre se sont multipliés et leur analyse a été faite avec grand soin (4).

Dans l'adénie lymphatique simple, les ganglions sont parfois développés à un degré vraiment excessif. Trousseau rapporte qu'une des tumeurs qu'il a vues avait le volume d'une tête de fœtus; Bonfils en a pesé une de 2250 grammes. Chacun des ganglions isolés est parfois gros comme un œuf de poule. La coupe des ganglions ainsi accrus est identique à celle des ganglions chez les sujets atteints de leucocythémie. Le tissu est rougeâtre et vascularisé; d'autres fois, dans l'altération plus avancée, il est d'un rouge un peu jaunâtre. Les ganglions sont d'autant plus mous qu'ils sont plus riches en éléments cellulaires.

Avec le microscope on trouve, dans les adénies types, que tantôt le stroma et les trabécules ne sont pas augmentés de volume, leurs éléments fibreux ne sont pas multipliés; parfois au contraire il y a une mul-

(1) H. Lebert, in Virchow, *Handbuch der speciellen Pathologie*, Band V, Abth. II.

(2) Hodgkin, *On some morbid appearances of the absorbent glands and spleen* (*Medico-chirurgical Transactions*, t. XVII, p. 68 et 109, 1832).

(3) A. Laboulbène, *Observation d'hypertrophie générale des ganglions lymphatiques*, etc. (*Mémoires de la Société de biologie*, 4e série, t. I, p. 184, 1864).

(4) Jaccoud et Labadie-Lagrave, article Leucocythémie (*Nouveau Dictionnaire de médecine et de chirurgie pratiques*, t. XX, p. 400-495, 1875).

tiplication excessive des éléments cellulaires. Mais, dans d'autres cas non moins fréquents, à l'examen microscopique, on constate que le réseau des trabécules ganglionnaires est accru; les fibres lamineuses ou conjonctives se sont multipliées; les cellules et les noyaux, augmentés de nombre et de volume, ont un nucléole très-visible; beaucoup de cellules sont granuleuses. Il y a donc dans ces derniers faits une pseudo-hypertrophie.

De plus, la rate a été vue hypertrophiée dans environ le tiers des cas d'adénie, et parfois avec de petites tumeurs lymphoïdes ou des lymphomes provenant des corpuscules de Malpighi fort développés. D'autres fois, la muqueuse intestinale, les follicules clos intestinaux, la valvule de Bauhin, les parois stomacales, le rectum, la moelle osseuse, étaient épaissis ou plus développés et présentaient une agglomération exubérante de tissu lymphoïde. On a constaté de plus des tumeurs hétéroplastiques lymphoïdes dans le foie, les reins, les ovaires, les poumons, les membranes séreuses, la peau, etc.; en un mot une néoformation lymphadénique.

On voit par cet exposé combien l'hypertrophie ganglionnaire est compliquée par des pseudo-hypertrophies. La maladie générale appelée *lymphémie*, *lymphadénie*, *adénie*, produit l'hypertrophie ganglionnaire simple, mais aussi et successivement des lymphadénomes hyperplasiques, des lymphadénomes hétéroplasiques, des lymphosarcomes, des noyaux leucémiques qui peuvent même éprouver des hémorrhagies, des évolutions caséeuses, etc. L'observation clinique comprend et réunit des lésions que l'anatomie pathologique sépare. Entre l'adénie, le lymphome, le lymphadénome, le lymphosarcome, et souvent l'épithéliome ganglionnaire d'un aspect encéphaloïde, la distinction est parfois impossible pendant la vie, et même difficile sur les pièces anatomiques.

HODGKIN, On some morbid appearances of the absorbent glands and splenn (Med.-chir. Transactions, t. XVII, 1832). — BARTH, Hypertrophie généralisée des ganglions lymphatiques (Bull. de la Soc. anat. de Paris, t. XXIII, p. 278, 1848). — WUNDERLICH, Hypertrophie progressive des ganglions lymphatiques (Archiv der Heilkunde, Band XVII, 1858). — BONFILS, Hypertrophie ganglionnaire générale sans leucémie (Recueil des travaux de la Société médicale d'observation, t. I, p. 157, 1858). — COSSY, Mém. pour servir à l'histoire de l'hypertrophie simple des ganglions lymphatiques sans leucémie (Écho médical de Neufchatel, t. V, 1861). — A. TROUSSEAU, De l'Adénie (Cliniq. méd. de l'Hôtel-Dieu, t. III, p. 55, 1865). — HÉRARD, Adénie ou hypertrophie générale des ganglions lymphatiques et de la rate (Union médicale, p. 196, 1865). — PRÈS-CRASSIER, De l'identité de l'adénie et de la leucémie, thèse de Paris, 1868. — DEMANGE (E.), Étude sur la lymphadénie, etc., thèse de Paris, 1874. — JACCOUD et LABADIE-LAGRAVE, Nouveau Dictionnaire de méd. et de chir. pratiques, t. XX, 1875. — JOHNSON, Cas d'adénie (Med. Times and Gazette, juillet 1875). — J.-H. HUTCHINSON, Obs. d'adénie, etc (Transact. of the College of physicians of Philadelphia, 1875). — E. LANCEREAUX, Traité d'anatomie pathologique, t. I, p. 326, 1875. — DEMONS, Note sur un cas d'adénie (Gaz. méd. de Bordeaux, n° 4, 1877).

3. — Atrophie des ganglions lymphatiques.

L'atrophie ganglionnaire est naturellement sénile et généralisée. D'autres fois, elle résulte de l'inflammation ou d'une maladie, comme la fièvre typhoïde, la syphilis constitutionnelle. L'atrophie simple est rare, le plus souvent elle est accompagnée de sclérose.

On trouve avec le microscope, dans les atrophies ganglionnaires, une raréfaction ou une destruction des éléments cellulaires, avec une multiplication inverse de tissu fibreux condensé.

Néoplasmes et dégénérescences des ganglions lymphatiques.

Les néoplasmes des ganglions lymphatiques sont fort souvent difficiles à préciser, les limites entre plusieurs d'entre eux sont variables et incertaines.

1. — Lymphangiomes ganglionnaires.

Les lymphangiomes des ganglions, appelés encore adéno-lymphocèles (Th. Anger) ou lymphangiectasies ganglionnaires, sont caractérisés par la dilatation des réseaux des sinus. Les tumeurs pouvant acquérir le volume du poing sont symétriques à l'aine, ou unilatérales au cou et à l'aisselle. On trouve des lobules distincts enveloppés chacun séparément de tissu conjonctif.

A la coupe, les sinus lymphatiques des ganglions sont considérablement agrandis, les parois trabéculaires sont fort épaisses, les éléments cellulaires sont très-rares (Czerny), ou bien ils ont en grande partie disparu.

2. — Lymphadénomes, Lymphosarcomes.

L'hypertrophie simple ganglionnaire dont il a été question (voy. p. 665), caractérisée uniquement par la multiplication des éléments corpusculaires lymphatiques et l'épaississement correspondant des cloisons et des tractus fibreux ganglionnaires, se rencontre rarement à l'état isolé. Le lymphadénome type, le lymphosarcome, sont multiples, généralisés, atteignant la plupart des ganglions du corps, comme dans les lymphadénies simples, s'accompagnant ou non de leucocythémie. Le tissu morbide du lymphadénome ressemble extrêmement à la forme encéphaloïde de certains sarcomes et épithéliomes. Il a été certainement confondu, sous le

nom de cancer, avec beaucoup d'autres tumeurs ayant une apparence analogue, mais une composition histologique différente. J'en ai parlé en traitant des amygdales (page 79).

Pour qu'une tumeur ganglionnaire soit un lymphosarcome, il faut qu'il y ait à la fois développement du lymphadénome et une très-grande quantité de noyaux et de cellules embryo-plastiques, ou de corps fusiformes avec et sans noyau : lymphosarcome vrai (Ranvier), adénosarcome (Billroth).

Les lymphadénomes et lymphosarcomes ont l'apparence de l'hypertrophie ganglionnaire et de l'adénite chronique. Ils deviennent très-volumineux, du volume du poing et même plus. Le microscope seul peut faire décider la nature des tumeurs ganglionnaires avec prédominance des éléments lymphatiques ou avec production exagérée de cellules et de corps embryonnaires ou embryoplastiques. La détermination exacte de ces tumeurs est des plus difficiles.

Les sarcomes nucléaires d'aspect encéphaloïde sont fréquents dans les ganglions lymphatiques, par propagation de sarcomes préexistants ; mais le sarco-fibrome, la tumeur fibro-plastique de Lebert est plus rare. Sur un relevé de soixante faits de tumeurs fibro-plastiques cutanées, Burlaud n'a noté que trois fois l'engorgement des ganglions (1).

BILLROTH, Ueber die feinere Structur pathol. verändert. Lymphdrüsen (Beiträge zur path. Histologie, Berlin, 1858). — C. POTAIN, Des lésions des ganglions lymphatiques viscéraux, thèse d'agrégation, 1860. — R. VIRCHOW, Pathologie des tumeurs, trad. Aronssohn, t. III, 1871. — U. TRÉLAT, Des lymphosarcomes (Société de chirurgie et Gaz. des hôpitaux, 1872). — T. LANGHANS, Das maligne Lymphosarcom (Archiv für pathol. Anat. und Physiol., Band LIV, et anal. Archiv. gén. de méd. 1872). — AUDINEAU, Du lymphosarcome, thèse de Paris, n° 384, 1872. — GROCLER, Du lymphadénome, thèse de Paris, n° 89, 1873. — PASTURAUD, Bull. de la Société anatomique de Paris, p. 132, 1874. — LASÈGUE, Archives génér. de médecine, p. 486, 1874. — R. DUCASTEL, Rapport sur l'anat. path. des ganglions lymphatiques (Bull. de la Soc. anat. de Paris, 3e série, t. IX, 1874). — S. SMITH, Leucocythémie coïncidant avec un lymphosarcome Brit. med. Journal, 1875). — WINIWARTER, Du lymphome malin et du lymphosarcome, etc. Archiv für klin. Chirurgie, vol. XVIII, 1875). — P. GAYOT, Recherches sur quelques altérations des ganglions mésentériques chez les adultes, thèse de Paris, n° 217, 1875. — M. CLAUDOT, Note sur les lymphadénomes du médiastin (Recueil de mémoires de médecine et de pharmacie militaires, p. 271, 1876). — R. DARASSE, Contribution à l'étude du lymphadénome, thèse de Paris, 1876). — RAISSA PUTIATA, Du sarcome des ganglions lymphatiques thèse inaugurale, Berne, 1876.

3. — Épithéliomes des ganglions lymphatiques.

Les épithéliomes sont les néoplasmes qui se propagent le plus rapidement aux ganglions lymphatiques, surtout l'encéphaloïde et le squirrhe,

(1) BURLAUD, *Etude sur les tumeurs fibro-plastiques du tissu cellulaire*, thèse de Paris, 1868.

puis l'épithéliome pavimenteux et cylindrique. Les variétés colloïdes, le cancer villeux (Wedl), le cancer ostéoïde sont plus rares et exceptionnels.

Les cancers ou épithéliomes et sarcomes sont rarement primitifs dans les ganglions et presque toujours secondaires. Il faut aussi distinguer ceux qui viennent directement des organes rapprochés (cancers successifs, Broca), de ceux qui se montrent dans des points éloignés et se rattachent à la diathèse (cancers métastatiques).

Les épithéliomes des ganglions lymphatiques peuvent être très-volumineux, ils perforent les organes avec lesquels ils sont en contact et ces organes ne sont envahis qu'après la perforation. On n'a pas trouvé trace de pancréas au milieu d'un amas ganglionnaire dégénéré. Le cancer ganglionnaire comprime les veines, le larynx, la trachée, les bronches, etc.

L'épithéliome ou le cancer successif des glandes (Broca) venant des tumeurs primitives s'accompagne parfois de formes différentes; c'est ainsi que l'encéphaloïde donne le squirrhe des ganglions. Ce fait noté par tous les auteurs montre la transformation des épithéliomes occasionnant les diverses formes de cancers ganglionnaires.

L'évolution des épithéliomes ganglionnaires est généralement rapide. Parfois la capsule enveloppante, fibreuse, résiste ; le ganglion est ramolli et son intérieur pulpeux, avant que la tunique extérieure soit perforée (1). Celle-ci étant rompue par les progrès de l'épithéliome, on trouve une ouverture donnant issue à une matière grisâtre et le fond de l'excavation a des parois végétantes carcinomateuses.

Les tumeurs ganglionnaires épithéliales peuvent encore s'abcéder et s'enflammer (2). Les cancers mélaniques, ou les sarcomes et les épithéliomes mous et pigmentés, sont remarquables en général par leur généralisation rapide.

4. — Tuberculose des ganglions lymphatiques.

La tuberculose des ganglions existe chez la moitié des phthisiques pulmonaires (Louis), et dans la forme granuleuse aiguë, la proportion est encore plus grande (Papavoine, Leudet).

La granulation grise tuberculeuse ganglionnaire est très-fréquente, mais difficile à observer; elle se présente dans tout l'intérieur des

(1) A. Laboulbène, *Tumeur épithéliale de la joue, des lèvres, épithéliome des ganglions sous-maxillaires*, etc. (*Bulletins de la Société anatomique de Paris*, 38e année, t. XXVII, p. 373. — P. Broca, *Rapport sur l'observation précédente* (*Bull. de la Société anatomique de Paris*, t. XXVII, p. 379. 1853). — Duret, *De la propagation du carcinome aux ganglions lymphatiques* (*Bull. de la Soc. anat. de Paris*, p. 107, 1875).

(2) P. Broca, *Traité des tumeurs*, t. I. p. 242, 1806.

glandes, sur la longueur des vaisseaux qu'elle entoure à la manière d'un anneau ou d'un petit renflement fusiforme. Le vaisseau est rempli de fibrine coagulée, passée à l'état granuleux et les cellules endothéliales sont gonflées et multipliées. Autour de la granulation, le tissu formant les travées est remplacé par un amas de cellules tassées, et les cellules épithéliales proprement dites sont agrandies, multinucléées, ayant l'aspect dit gigantesque.

Le tubercule caséeux, résultant de la dégénérescence granulo-graisseuse des cellules du tubercule, donne aux ganglions l'aspect d'une masse jaunâtre avec des points noirâtres, ou marbrée comme le fromage de Roquefort. Examinée au microscope, elle se décompose en cellules épithéliales gonflées, à un ou plusieurs noyaux et granuleuses ; en cellules dites lymphatiques, dégénérées ; en noyaux, en granulations protéiques et graisseuses ; en cristaux et amas de matière grasse. Ces éléments cellulaires sont isolés par des travées de fibres lamineuses, ou bien ils sont réunis en grandes masses, les fibres des travées caverneuses du ganglion lymphatique ayant disparu.

Beaucoup de ganglions tuberculeux et d'autres enflammés chroniquement et remplis de pus épaissi sont confondus sous le nom de ganglions strumeux ou scrofuleux. L'anatomie pathologique d'un ganglion caséifié ne permet pas de différencier alors la tuberculose de la scrofulose de ce ganglion.

Les ganglions caséifiés se vident comme des abcès par rupture de la tunique externe, ou bien leur contenu se condense et les éléments cellulaires, devenus graisseux, se résorbent ou se calcifient. Les éléments conjonctifs se multiplient et deviennent fibreux et sclérosés. On trouve des masses semblables à du mastic, ou des concrétions pierreuses, au milieu de ganglions indurés et ratatinés, réunis parfois ensemble.

En résumé, on trouve dans les ganglions lymphatiques les granulations grises, demi-transparentes, et les masses jaunes tantôt miliaires, tantôt volumineuses. Le tubercule est disposé en points isolés, périphériques ou centraux, pouvant occuper la masse ganglionnaire entière.

La glande lymphatique tuberculeuse est entourée de vaisseaux qui ne la pénètrent point. La tuberculose des ganglions est très-rarement primitive; elle est remarquable chez les enfants, dans l'abdomen où elle forme le carreau, ainsi que dans le thorax, où elle constitue l'adénopathie bronchique tuberculeuse (Baréty).

THAON, De l'inflammation caséeuse des ganglions lymphatiques (Bull. de la Soc. anat. de Paris, 5e série, t. VIII, 1873). — A. BARÉTY, De l'adénopathie trachéo-bronchique, etc., thèse de Paris, n° 388, 1874. — J. MOELLER, De la dégénérescence caséeuse des glandes lymphatiques (Dissert. inaugur., Bonn, 1875).

5. — Syphilis des ganglions lymphatiques.

On peut admettre trois périodes, ou trois formes principales, dans la syphilis ganglionnaire, en laissant de côté, bien entendu, le bubon vénérien. Dans la première période de la syphilis constitutionnelle, le ganglion est hyperhémié et avec une imbibition séreuse; dans la deuxième, les éléments épithéliaux sont en multiplication; dans la troisième, on constate l'état fibreux, l'état caséeux, ou la présence de gommes.

Du premier au second degré, les ganglions sont épais, mous, avec des points ou des taches grisâtres. La coupe montre une surface d'un blanc gris, avec un reflet clair assez brillant et humide. Quand la caséification se produit au second degré, les ganglions deviennent d'un gris jaunâtre, puis enfin jaunâtres, par altération granulo-graisseuse des éléments cellulaires. Avec les accidents tertiaires, les ganglions s'atrophient et s'indurent, les glandes sont réduites aux trabécules, les épithéliums glandulaires ont disparu; la nutrition générale souffre de cet état ganglionnaire spécial.

Les ganglions atteints pendant la période secondaire de la syphilis constitutionnelle sont les ganglions inguinaux et cervicaux postérieurs, et même ceux d'autres régions, si le travail pathologique a été porté sur eux par des lésions primitives. Dans la troisième période, ce sont les ganglions prévertébraux, iliaques, lombaires et fémoraux, très-rarement les ganglions bronchiques qu'on trouve lésés.

6. — Dégénérescences colloïde, amyloïde ou cireuse.

A. *Dégénérescence colloïde; myxomes.* — Chez les sujets avancés en âge, on trouve quelquefois les ganglions transformés en une masse molle, amorphe, réfringente et d'aspect colloïde. A la loupe et avec de faibles grossissements, on voit une grande quantité de petits kystes. Cet aspect rappelle celui de la glande thyroïde ayant ses follicules un peu hypertrophiés. Les cellules des ganglions en transformation colloïde ou myxomateuse se colorent bien par le carmin.

B. *Dégénérescence amyloïde* ou *cireuse.* — La dégénérescence cireuse des ganglions (1), assez rare, coexiste presque toujours avec une pareille

(1) VIRCHOW, *Die amyloïde Degeneration der Lymphdrüse (Verhandlungen der physikalisch. medicinisch. Gesellschaft in Würzburg*, Band VII, s. 222, 1857).

altération de la rate, des reins, du foie, chez des sujets cachectiques ou atteints de suppuration prolongée. Les ganglions sont volumineux, vascularisés et plus durs. A la coupe, on trouve dans l'altération au début les couches corticales décolorées, remplies de grains translucides rappelant l'apparence de la fécule de sagou et formant des taches apercevables à l'œil nu. Le ganglion finit par être bien plus dense, gris ou gris jaunâtre. La périphérie de la glande est entièrement altérée et le centre reste encore intact.

Avec le microscope, on remarque des amas de grains réfringents, irréguliers, tassés les uns contre les autres, entourés par le réseau des trabécules. Le diamètre des corps amyloïdes est en moyenne de $0^{m},03 = 30\mu$, mais il peut atteindre 40μ et plus. Au contact de la solution iodée, les corpuscules amyloïdes sont brunâtres ou couleur acajou, ils deviennent violacés par une addition légère d'acide sulfurique. L'altération des ganglions porte sur les cellules glandulaires altérées d'une manière spéciale. Les corpuscules réfringents qui rendent les ganglions lymphatiques comme cireux, ont été nommés *sympexions* par Charles Robin, qui les a décrits et figurés avec grand soin (voyez figure 187). Il a fait ressortir leur faible pouvoir réfringent, leur forme irrégulièrement arrondie, leurs

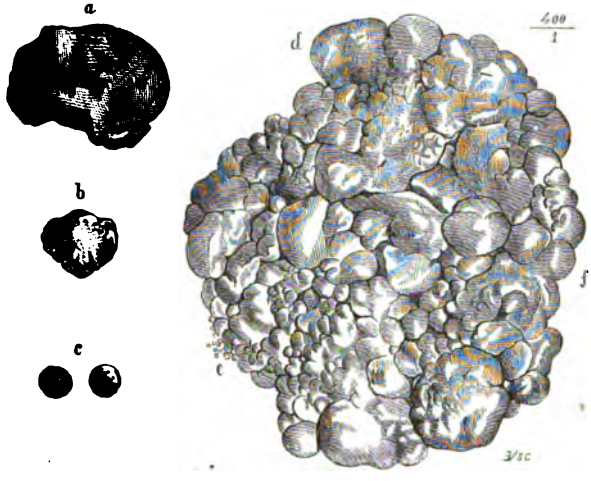

FIG. 187. — Corps amyloïdes des ganglions lymphatiques (Charles Robin) *.

côtés sinueux; ils sont parfois taillés en forme de facettes et soudés aux points de contact (voy. Rein, Dégénérescence amyloïde).

* FIG. 187. — Corps amyloïdes, ou sympexions des glandes lymphatiques du cou, atteintes de l'altération cireuse. *a*, *b*, corps isolés; *d*, *e*, *f*, corps amyloïdes agglomérés et pressés les uns contre les autres; *c*, épithélium nucléaire légèrement hypertrophié. Grossissement 400 diamètres. (Charles Robin, *Leçons sur les humeurs normales et morbides*.)

F. Guyon et Ch. Robin ont publié un fait d'altération cireuse ayant envahi presque tous les ganglions du corps. La maladie ganglionnaire remontait à vingt-trois ans, lors de la mort. Les ganglions avaient l'apparence de la cire, une nuance jaunâtre, un peu rosée, une consistance demi-molle et un reflet brillant de la surface coupée. Avec le microscope on trouvait une trame conjonctive lâche, des épithéliums nucléaires, et surtout un nombre considérable de corpuscules polyédriques ou ovoïdes, irréguliers, incolores ou d'une teinte bleu pâle, transparente, mais à contours foncés, d'un diamètre variant de $0^{mm},01$ à $0^{mm},08$ de millimètre $= 10$ à $80\,\mu$.

7. — Pigmentation; Colorations diverses; Calcification des ganglions lymphatiques.

A. La *mélanose simple*, sans sarcome ni épithéliome, mais généralisée, peut atteindre les ganglions lymphatiques (Cornil et Trasbot).

B. La *fausse mélanose* résulte des colorations anormales produites par des hémorrhagies, dont les éléments résorbés donnent une teinte particulière. Les ganglions tuméfiés ou durcis, parfois mous et presque diffluents, sont tachés de gris, de noirâtre, de rouge brun, de brun foncé. Le microscope fait constater, dans la fausse mélanose, des granules ou des grains d'hématosine arrondis, ayant de $0^{mm},01$ à $0^{mm},02 = 10$ à $20\,\mu$ de diamètre. Ces grains, tantôt épars, tantôt rassemblés en groupes, sont interposés aux noyaux de l'épithélium glandulaire ou aux cellules. Leur teinte est d'un rouge plus ou moins foncé ou brun fauve. L'acide sulfurique les détruit en quelques heures. Ces granules d'hématosine coexistent souvent avec les grains ou les particules de charbon; leur aspect, leur coloration et l'action dissolvante de l'acide sulfurique permettent de les en distinguer d'une manière sûre.

C. L'*anthracosis* ganglionnaire résulte de la migration de particules de charbon qui arrivent lentement dans le tissu des ganglions. Cette pénétration de poussière charbonneuse a lieu dans les lymphatiques et les particules charriées se déposent ensuite contre les trabécules et les parois des tissus intraglandulaires.

Les ganglions bronchiques fendus sont noirs par places, par îlots, ou complétement envahis. Avec le raclage et la dissociation, on trouve au microscope que les grains de charbon sont libres et arrondis, plus souvent polyédriques, inattaquables par les réactifs. Ils ont de $0^{mm},005$ à $0^{mm},04 = 5$ à $40\,\mu$. Les cellules épithéliales renferment constamment des granules plus petits, larges de 2 à $8\,\mu$; ces granules occupent toute la cellule

ou une de ses parties, le noyau est masqué ou a disparu. On trouve de petits corpuscules dans les fibres lamineuses des cloisons réticulées.

D. La *coloration en rouge* ou *en noir* des ganglions lymphatiques chez

FIG. 188. — Coupe d'un ganglion lymphatique axillaire imprégné de cinabre *.

les personnes tatouées ne saurait être mise en doute. J'ai aidé Follin, comme préparateur, pour ses recherches sur le tatouage et sur la coloration consécutive des ganglions, par la pénétration des particules de cinabre et de poussières chez les individus tatoués. La coloration est artificielle et les matières colorées sont déposées dans le stroma du ganglion contre les trabécules (fig. 188 et 189).

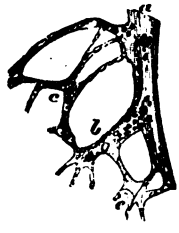

FIG. 189. — Réseau d'un ganglion lymphatique axillaire imprégné de cinabre **.

E. La *calcification* des ganglions lymphatiques consiste en grains calcaires, en petits amas durs et comme pierreux qu'on trouve dans leur intérieur. Il n'y a point de véritables productions osseuses, mais des concrétions de

* FIG. 188. — Ganglion lymphatique axillaire imprégné de cinabre à la suite d'un tatouage du bras. On voit en haut un gros vaisseau lymphatique replié en forme de vis et se divisant en ramuscules. Autour sont les follicules remplis, pour la plupart, de tissu conjonctif, et plusieurs de cinabre sous forme de granulations. Grossissement 80 diamètres. (Virchow, *Pathologie cellulaire*.)

** FIG. 189. — Partie du réseau d'un ganglion lymphatique remplie de cinabre après le tatouage de la peau du bras. *a*, *b*, portions du trabécule interfolliculaire avec des vaisseaux lymphatiques; *c*, *c*, réseaux anastomotiques; les points sombres sont des particules de cinabre. (Virchow, *Pathologie cellulaire*).

phosphate et de carbonate de chaux, souvent rendues grisâtres par des dépôts de particules charbonneuses. Les granulations, ou leurs débris, examinées au microscope, offrent de petites masses noires, irrégulières, qui se dissolvent avec effervescence par l'acide acétique et qui sont mêlées à des dépôts de charbon ou à des éléments cellulaires déformés et racornis.

Les incrustations calcaires des ganglions lymphatiques sont communes, à la suite de la tuberculisation de ces glandes. Les ganglions bronchiques et les ganglions mésentériques sont parfois comme pétrifiés. Cruveilhier a vu des ganglions crétacés occuper l'angle de la bifurcation de la trachée, longer la partie libre des bronches, pénétrer dans l'épaisseur des poumons avec les tuyaux bronchiques auxquels ils adhéraient. Les ganglions mésentériques renferment parfois une bouillie calcaire. Chez une vieille femme, un ganglion, en partie pétrifié, de l'aine avait atteint la grosseur d'un œuf de dinde (1).

8. — Chondromes et ostéomes des ganglions lymphatiques.

A. Les *chondromes* sont peu fréquents dans le système lymphatique; Broca en cite deux exemples (2).

Dans d'autres faits rapportés par Albers, de Bonn, sous le nom de *stéatome*, les ganglions formaient une masse blanche, ferme, presque cartilagineuse par places, molle en d'autres endroits, semblable à de la graisse; il s'agit là de transformation fibro-graisseuse et non cartilagineuse (1).

B. Les *ostéomes* véritables des ganglions lymphatiques ne sont pas établis sur l'observation rigoureuse : on a décrit des formes ostéoïdes du carcinome ou épithéliome; mais le véritable tissu osseux, non-seulement pénétré de sels calcaires, mais avec des corpuscules caractéristiques, n'a pas été démontré suffisamment dans les ganglions, à la suite des chondromes par exemple, ou directement.

9. — Transformation kystique.

Beaucoup de *kystes ganglionnaires* sont formés par des poches ou cavités remplies de pus, de sang ou de sérosité (3); ce sont d'anciens

(1) J. Cruveilhier, *Traité d'anatomie pathologique générale et spéciale*, t. III, p. 861, 1856.

(2) P. Broca, *Traité des tumeurs*, p. 265, in-8. — J. Paget, *Account of a growth of Cartilage in a Testicle and its Lymphatics, and in other parts (Med.-chir Transactions)*. — Lucke, *Atheromcysten der Lymphdrüsen (Archiv für klin. Chirurgie*, s. 256, Berlin, 1860).

(3) E. Brucy, *Étude sur les kystes séreux des ganglions lymphatiques*, thèse de Paris, n° 424, 1876.

foyers purulents ou sanguins. Dans d'autres cas, les kystes rencontrés dans le mésentère sont constitués par des sacs membraneux à cloisons fibreuses. Rokitansky pense que ce sont des ganglions dont les aréoles ont été distendues par le chyle accumulé. Dans un des deux faits suivants ne s'agirait-il pas de kystes hématiques du mésentère semblables à ceux du grand épiploon (voy. p. 385) ?

Homme, cinquante-trois ans, affecté d'anasarque et d'une maladie du cœur, avec un foie granuleux. A l'autopsie, on trouve dans l'épaisseur du mésentère plusieurs glandes variant du volume d'une olive à celui d'une noix transformées en capsules dures, résistantes, qui renfermaient une humeur en partie claire et fluide, en partie épaisse et blanche.

Journalier, trente-six ans, atteint de tubercules pulmonaires. A l'autopsie, on trouva entre les deux feuillets du mésocôlon un sac fluctuant, gros comme une tête d'enfant, partagé en loges distinctes et renfermant un fluide rouge-noirâtre, mélangé de masses gélatineuses. Le canal thoracique était épaissi, couvert de varicosités ; mais le sac insufflé ne parut avoir avec ce canal aucune communication (1).

Hémorrhagie des ganglions lymphatiques.

L'hémorrhagie des ganglions a la forme de petits foyers ou caillots apoplectiques accompagnant les congestions avec rupture ; ces caillots, de même que ceux qui sont plus volumineux, sont rougeâtres ou noirâtres et montrent au microscope de la fibrine et des globules rouges du sang.

Dans les affections générales, avec la pustule maligne de la face, les ganglions du cou, même ceux du mésentère et des lombes, offrent des épanchements sanguins abondants (Sanson aîné). J'ai vu avec Panas des ganglions épithéliomateux encore assez durs de l'aisselle, parsemés d'hémorrhagies de formation à la fois ancienne et plus récente. Lobstein a signalé des épanchements sanguins considérables dans les cancers ganglionnaires rétro-péritonéaux. Frerichs a rencontré des cancers du foie avec les ganglions lymphatiques voisins pleins de sang concrété.

A la suite des hémorrhagies plus ou moins considérables, les ganglions sont rouges, pigmentés, remplis de cristaux ou de grains d'hématoïdine simulant une fausse mélanose (voy. p. 674).

(2) C. Rokitansky, *Lehrbuch der pathologischen Anatomie*, dritte Auflage, Band II, S. 395, 1856.

Parasites des ganglions lymphatiques.

On n'a trouvé que très-rarement des vers vésiculaires, tels que les hydatides dans les vaisseaux et les ganglions lymphatiques (1). Les vers nématoïdes (*Hamularia*) sont très-incertains, peut-être imaginaires (2).

SECTION VII

GLANDES VASCULAIRES SANGUINES

RATE, CORPS THYROÏDE, THYMUS, CAPSULES SURRÉNALES

Les ganglions lymphatiques, ou glandes lymphatiques sans conduit excréteur, forment la transition naturelle avec les glandes vasculaires sanguines, qui, suivant l'expression de Burdach, servent à la métamorphose du sang. Le foie est lui-même analogue à une glande vasculaire sanguine par ses cellules glycogènes. L'anatomie comparée, ainsi que l'examen physiologique du sang, avant et après la sortie de chacune des glandes vasculaires, montre de plus en plus qu'il n'y a pas seulement une veine porte hépatique, mais un système veineux pareil à la veine porte pour chacune des fonctions principales et non pas seulement pour la digestion (3). Tels sont : le système porte lymphatique (les ganglions) ; le système porte intestinal (le foie, la rate) ; le système porte pulmonaire (la glande thyroïde et le thymus) ; le système porte rénal (les capsules surrénales).

RATE

La *rate* est annexée au système porte intestinal ou hépatique, qui comprend encore les glandes de Peyer. La rate renferme de petites vésicules tapissées d'épithélium modifiant le sang, et de plus elle sert de diver-

(1) Rohde, *Ein Beitrag zur casuistik multipler Echinococcen* (Échinocoques multiples ayant pénétré dans les vaisseaux lymphatiques sous-péritonéaux, de l'utérus, etc.) (*Archiv der Heilkunde*, Band XVII, 1876).

(2) C. Davaine, *Traité des Entozoaires*, 2e édition, page 778 et *Synopsis*, n° 79, 1877.

(3) Charles Robin, *Leçons sur les humeurs normales et morbides du corps de l'homme*. 2e édition, p. 316, 1874.

ticulum. De là, des altérations remarquables, mais qui se fondent les unes dans les autres et dont la délimitation est parfois très-difficile.

Inflammations diverses; Splénites et Périsplénites.

1. — Splénite et abcès spléniques.

La *splénite aiguë*, étudiée expérimentalement par Gendrin, au moyen de l'introduction d'un caustique dans le parenchyme de la rate, n'est pas bien connue dans ses premiers stades ; elle l'est mieux dans une de ses terminaisons : la purulence.

Dans l'embolie simple ou septique, dans le traumatisme, dans les maladies infectieuses et miasmatiques, chez les sujets surmenés, les splénites suppurées se sont montrées avec les caractères d'abcès. On trouve une collection unique ou plusieurs foyers autour desquels le tissu est congestionné dans une étendue variable. Parfois le foyer est enkysté, tandis que le tissu périphérique est devenu grisâtre; le microscope y fait constater une pigmentation abondante. Ou bien, le travail ulcératif s'étend dans diverses directions et alors les abcès perforent le péritoine, l'estomac, le côlon, le poumon, la plèvre, la veine splénique, le vagin, le tissu cellulaire périrectal, les parois abdominales et même les parois thoraciques.

Les abcès spléniques et les collections séro-puriformes dans la rate sont rares d'une manière générale, surtout ceux d'origine périphérique ; les abcès emboliques ou infarctueux sont plus fréquents, après les conditions majeures qui favorisent leur production : embolus septique ou une rate primitivement altérée. Ces abcès infarctueux montrent la forme, le siége et les rapports de l'infarctus primitif. Toutefois il est inexact de dire que ces abcès ne sont que des phlébites, même ceux qui succèdent à un traumatisme. Enfin les abcès métastatiques de la rate, comme ceux du foie, constituent de petits foyers de ramollissement infarctueux autant que de petits abcès proprement dits, et ils sont semblables à ceux que provoquent les poussières inorganiques injectées dans le système vasculaire.

2. — Splénite interstitielle ; Cirrhose de la rate.

La splénite n'est pas toujours purulente et je suis convaincu qu'il existe, pour la rate, ce que présente le foie, c'est-à-dire une inflammation chronique arrivant à la production de tissu conjonctif volumineux trabéculaire, de nouvelle formation. Cette *cirrhose splénique*, ou *splénite fibreuse*,

sclérosplénie, est désignée généralement sous le nom d'induration de la rate ; il est bon de remarquer combien les dénominations sont variables quand on ne tient compte que d'un aspect général ou d'un seul caractère de forme, de volume, ou de consistance. Je vais en fournir la preuve en traitant de l'hypertrophie splénique, nom sous lequel beaucoup de lésions de la rate ont été réunies et confondues d'une manière presque inextricable.

Dans la cirrhose de la rate, ou splénite interstitielle fibreuse, la rate a augmenté de consistance, elle est donc indurée ; quelquefois elle est creusée de sillons semblables à ceux du foie. La capsule est souvent épaissie. En coupant les tissus spléniques, ils crient sous le scapel, et on voit de larges plaques fibreuses, blanches ; cette coupe est lisse, non grenue, souvent il s'y trouve des infiltrations mélaniques considérables. Au microscope, on constate que les tractus sont formés par un feutrage épais de fibres conjonctives : il y a donc un développement anormal et interstitiel de tissu lamineux.

3. — Périsplénites.

Les divers feuillets du péritoine qui enveloppent la rate et adhèrent à sa capsule fibreuse, les espaces cellulo-adipeux et adéno-lymphatiques qui existent entre l'écartement des lames séreuses, principalement vers le bord postérieur et le hile, peuvent être altérés ainsi que la capsule propre ou de Malpighi. De là, des altérations phlegmasiques qui sont : la périsplénite péritonéale séro-adhésive ou la péritonite splénique ; la périsplénite sous-péritonéale, phlegmon périsplénique ; la périsplénite capsulaire interne ou externe, capsulite isolée.

La *périsplénite péritonéale séro-adhésive*, ou péritonite splénique, reconnaît ordinairement pour cause une lésion splénique, plus rarement une altération des organes limitrophes, ou enfin un traumatisme.

Cette phlegmasie est caractérisée par des adhérences celluleuses ou fibro-celluleuses, par des fausses membranes anciennes, véritables néo-hymènes, qui déterminent des soudures partielles ou générales avec les organes voisins, siégeant le plus souvent entre la tête de l'organe et le diaphragme. Parfois elles sont rigides, elles se vascularisent et peuvent alors devenir le siége d'hémorrhagies, d'infiltrations purulentes, de kystes, de cancer ou de tubercules. Ces néohymènes, ces adhérences lamineuses ou celluleuses sont très-fréquentes chez les fébricitants des marécages et affectent de préférence le haut, la face extérieure et le bord postérieur de la rate. Les anatomistes connaissent ces adhérences et Sappey entre autres les a décrites très-exactement :

Chez certains sujets la rate est unie au diaphragme par des adhérences, ordinairement partielles et quelquefois générales. Dans le premier cas, elles se présentent le plus souvent sous l'aspect filamenteux, en sorte que le viscère jouit encore de quelques mouvements plus ou moins limités. Dans le second, les deux surfaces adhérentes se soudent l'une à l'autre, et la rate se trouve complétement immobilisée; de là parfois des tiraillements qui se produisent, soit dans l'intervalle des digestions, à la suite du resserrement de l'estomac, soit pendant la chymification, par suite du déplacement de la grande courbure, mais qui disparaissent plus tard, la nature avec ses inépuisables ressources neutralisant peu à peu les effets d'une semblable immobilisation, en allongeant le repli étendu de l'organe mobile à l'organe immobile (1).

Le *phlegmon périsplénique* lié à la périsplénite sous-péritonéale se développe à la suite d'un infarctus splénique ou de toute autre altération de la rate. Ce phlegmon forme une collection purulente ou un abcès périphérique enkysté, une phlegmasie capsulaire, avec ou sans perforation et foyer splénique. Il a parfois des adhérences molles et vascularisées entourant le pus qui communique avec les foyers d'infarctus splénique, parfois de simples péritonites suppurées partielles. Les périsplénites purulentes viennent après les traumatismes, une maladie typhique ou infectieuse. Le phlegmon périsplénique peut déterminer une pyléphlébite (Frerichs) par propagation de l'inflammation aux vaisseaux veineux compris dans le foyer périsplénique et se rendant au foie.

La *périsplénite capsulaire* est fréquente; Eugène Collin me semble en avoir exagéré l'importance en prétendant que des lésions primitives de l'enveloppe fibreuse peuvent produire une splénite sous-capsulaire.

A l'œil nu, on voit des plaques laiteuses peu épaisses ou formant des nodules saillants d'aspect cartilagineux; ou bien la lésion est générale et constituée par du tissu fibreux disposé en couches. Parfois, on remarque une coque cartilaginiforme ou ossiforme, mais qui ne renferme que des incrustations calcaires.

Avec le microscope, on trouve dans la périsplénite capsulaire récente les éléments embryoplastiques, ou les noyaux et cellules du tissu embryonnaire jeune; dans les capsulites chroniques les éléments sont fusiformes et les fibres sont plus ou moins reconnaissables, mêlées à des granulations protéiques et graisseuses. Les plaques ossiformes ou cartilaginiformes ne renferment ni ostéoplastes vrais, ni chondroplastes, mais des sels calcaires, phosphaste et surtout du carbonate de chaux dont on dégage facilement l'acide carbonique sous forme de petites bulles, en ajoutant à la préparation fraîche une goutte d'acide chlorhydrique.

(1) Ph.-C. Sappey, *Traité d'anatomie descriptive*, 3e édition, tome IV, p. 365, 1877.

La périsplénite, par ses membranes celluleuses, en d'autres termes par ses néohymènes accumulées, sert de barrière aux collections hématiques ou purulentes qui, sans elle, s'épancheraient dans le péritoine. De même, dans l'ulcère simple de l'estomac, les adhérences intimes établies avec la rate peuvent constituer un obstacle, un corps obturant la perte de substance stomacale. Mais, suivant une juste remarque de Lebert, le cancer ou épithéliome de l'estomac ne se propage pas à la rate ; il est même rare de trouver des néohymènes entre celle-ci et l'estomac cancéreux.

Le revêtement péritonéal splénique enflammé et surtout l'atmosphère celluleuse suppurée de la rate peuvent être comparés aux phlegmons du foie, du rein, de l'utérus, c'est-à-dire aux périhépatites, périnéphrites, périmétrites; ces lésions forment, ainsi que l'indique Ernest Besnier, un groupe intéressant qu'il sera utile de rapprocher et d'étudier d'une manière générale au point de vue nosologique.

ASSOLANT, Recherches sur la rate, etc., thèse de Paris, 1803. — PORTAL, Anat. et pathologie de la rate (Anat. médicale, t. V, 1803). — HEUSINGER (C.-F.), Betrachtungen und Erfahrungen über die Entzündung und Vergrösserung der Milz, Eisenach, 1820, mit nachträgen 1823. — A. LOUIS, Sur les lésions de la rate, etc. (Rech. anatomo-pathol., p. 529, 1826). — GENDRIN, Des splénites aiguës (Hist. anat. des inflammations, t. II, 1826). — G. ANDRAL, Précis d'anat. path., t. II, p. 434, 1829. — GIESKER, Splenologie, I Abtheilung, Zurich, 1835. — CRUVEILHIER, Anat. patholog. du corps humain, liv. XXXV. — GICQUEAU, De la Splénite, thèse de Paris, n° 106, 1842. — DELMAS, art. Rate (Dict. de médecine, t. XXVII, 1843). — C.-R. HEINRICH, Die Krankheiten der Milz, Leipzig, 1847. — LEMAISTRE, Foyers purulents périspléniques dans la fièvre typhoïde (Bull. de la Société anat. de Paris, t. XXIII, 1848). — E. MONNERET, Étude sur une altération complexe de la rate, splénite chronique (Bull. de la Soc. médicale des hôpitaux, t. IV, 1859). — BRARD, De la rate et de ses principales affections, thèse de Paris, 1859). — E. COLLIN, abcès et grangrène de la rate dans les affections paludéennes (Recueil de Mém. de méd., de chirurgie et de pharm. militaires, 3e série, t. IV, 1860. — L. COLIN, Études de méd. militaire, Paris, p. 202, 1864. — ROKITANSKY, Lehrbuch der pathol. Anatomie, dritte Auflage, Band III, s. 298, 1861. — H. BAMBERGER, Die Krankheiten der Milz (Handbuch der speciellen Pathol. und Therapie, Erlangen, Band VI, erste Abtheil. 1855). — OLLIVIER et ROBIN, Incrustations calcaires de la capsule fibreuse de la rate (Bull. de la Soc. anat. de Paris, t. V, p. 99, 1861). — G. PELTIER, Pathologie de la rate, in-8, Paris, 1872. — E. GOETZ, Périsplénite dans la fièvre typhoïde (Bull. de la Soc. anat. de Paris, 1876). — MATHON, De la splénite traumatique aiguë, thèse de Paris, n° 490, 1876.

Induration; Ramollissement; Gangrène de la rate.

1. — Induration de la rate.

L'induration splénique arrive comme terme ultime de plusieurs états antérieurs et elle résulte de causes diverses; elle n'offre réellement, dans un grand nombre de cas, que la partie terminale d'une lésion

complexe et elle ne peut en être séparée que par un procédé artificiel d'étude.

Ainsi que je l'ai dit (voyez Cirrhose splénique), certaines splénites chroniques arrivent à produire un développement excessif de la trame trabéculaire, l'atrophie de la pulpe et alors surviennent des déformations, des rétractions très-remarquables de la rate indurée et atrophiée.

Si le ramollissement appartient en propre aux maladies aiguës de la rate, l'induration se montre dans les splénopathies chroniques. L'induration résulte ordinairement de l'hypergenèse des éléments trabéculaires et de la capsule de Malpighi ; aussi la coupe de la rate indurée est remarquable par la sécheresse du tissu et le peu d'abondance de la pulpe ou de la boue splénique cadavérique.

2. — Ramollissement de la rate; Splénomalacie.

Le ramollissement de la rate peut être général ou partiel. Le ramollissement général tient à toutes les maladies graves, retentissant sur l'organe splénique surtout la *mal' aria* ou fièvre paludéenne aiguë. Cette lésion est souvent cadavérique, néanmoins il existe réellement un ramollissement pathologique (1).

On voit, dans le ramollissement porté à l'extrême, la rate s'affaisser en nappe sur la table d'amphithéâtre comme une vessie à moitié pleine d'eau (Léon Colin) et sa membrane d'enveloppe est mince comme une pelure d'oignon. Dans le cas de petites rates surnuméraires, ce sont des ampoules distendues par un liquide noirâtre. Il est sûr que la vie n'est pas compatible avec cet état de diffluence complète ; mais il est beaucoup de ramollissemsnts spléniques n'allant pas aussi loin. La diminution de consistance du tissu survient dans les cas d'intoxication aiguë, sans que la rate soit énorme ; mais le ramollissement général ou partiel peut envahir une rate hypertrophiée et en voie d'induration. Le microscope montre qu'il y a diminution de consistance des cellules étoilées du réticulum ainsi que des parois des vaisseaux, enfin de la substance grenue interposée aux noyaux d'épithélium : c'est donc une modification moléculaire du tissu.

(1) Bailly, *Mém. sur les maladies de la rate et sur les ramollissements de cet organe dans les fièvres intermittentes* (*Séances de l'Acad. de médecine*, avril 1825, et *Revue médicale*, t. IV, 1825. — Léon Colin, *Traité des fièvres intermittentes*, Paris, 1870.

3. — Gangrène de la rate.

La gangrène de la rate, de même que celle du foie, est nne lésion extrêmement rare. Dans certains foyers purulents, L. Colin a trouvé des fragments de rate sphacélés, ressemblant à un morceau de cambouis, d'une couleur gris noirâtre, de consistance très-molle, d'une odeur fade ou nauséeuse, mais non fétide.

Dans d'autres cas, la fétidité est réelle, très-accusée. On a vu la capsule décollée; la pulpe déliquescente, d'un gris livide, ou d'un noir terne, tirant sur le verdâtre, avait une fétidité horrible et caractéristique. Il est probable que le plus souvent la gangrène splénique a pour origine une embolie gangréneuse, car je viens de montrer que de véritables séquestres de la rate existent ordinairement sans odeur de gangrène.

On a décrit comme gangrène splénique des splénites suppuratives, quand le détritus de la rate est mêlé à du pus et du sang exhalant une odeur fétide. Les infarctus ramollis à la périphérie (abcès infarctueux) et d'autres infarctus, avec le milieu détaché comme un séquestre, ont été pris à tort pour de la gangrène de la rate.

Hypertrophie et Atrophie spléniques.

1. — Hypertrophie de la rate; Hypersplénie; Splénomégalie; Hyperadénie splénique.

Sous le nom d'*hypertrophie de la rate*, terme vague pour la plupart des auteurs et indiquant seulement une augmentation de volume, on trouve décrites toutes les congestions, les intumescences avec lésion de la charpente fibreuse et de la pulpe proprement dite, les états hyperadéniques, et même les altérations par néoplasmes. Il est aujourd'hui indispensable de préciser plus nettement les lésions spléniques; on devrait préférer au mot hypertrophie un mot n'offrant à l'esprit que l'idée du volume exagéré, tel que : hypersplénie (ὑπὲρ excès, σπλὴν rate) ou splénomégalie (σπλὴν rate, μέγας grand). Le mot hyperadénie répond à l'idée d'hypertrophie des éléments glandulaires, c'est-à-dire à l'hypergenèse des cellules lymphoïdes ou épithéliales renfermées dans le stroma trabéculaire.

Enfin si on emploie le mot hypertrophie, il est indispensable de le faire suivre d'une détermination des éléments hypertrophiés et le mieux serait de le remplacer par : hypersplénie ou splénomégalie, quand on veut un terme vague et non précis.

J'ai déjà dit (voy. Foie, p. 293, Hypertrophie en général, p. 557) que les auteurs allemands, et Virchow en particulier, appelaient hyperplasie l'augmentation de volume des éléments. Le mot d'hypergenèse convient parfaitement pour la multiplication de nombre. Il est à craindre que pendant longtemps encore le mot hypertrophie ne soit une cause de malentendus.

Il y a donc hypertrophie réelle, soit hyperplasie, soit hypergenèse, toutes les fois qu'il y a soit une augmentation de volume, soit une multiplication des éléments normaux de la rate. La lésion offre des formes tranchées. Dans la première, il y a tuméfaction aiguë de l'organe avec ramollissement lié à l'hyperhémie. La rate a augmenté rapidement de volume, conservant sa forme normale, avec sa consistance amoindrie. La couleur est foncée, noirâtre, parsemée de foyers miliaires ou de ramollissement rouge. Si, à l'aide d'une injection, on expulse le sang des vaisseaux, si de plus on examine au microscope, on trouve une multiplication et une *augmentation de volume des elements de la pulpe.*

Dans la seconde forme, il y a induration. On en voit le type dans la rate paludéenne chronique : cet organe est très-volumineux, dur et, sur une coupe, on trouve le tissu sec, décoloré. La pulpe, la substance adénoïde s'atrophie, le *tissu conjonctif trabéculaire et interstitiel est très-développé et augmenté de nombre et de volume.*

J'ai dit, et je répète ici, que les altérations morbides étaient souvent très-difficiles à dénommer d'une manière précise et que l'anatomie pathologique seule ne donnait pas toujours la détermination causale. Il est certain que plusieurs rates paludéennes ressemblent extrêmement aux rates cirrhotiques, et que parfois la distinction sera impossible si les antécédents du malade font défaut.

Dans l'*hyperadénie leucémique* la lésion de la rate consiste en une hypertrophie souvent considérable (1). La rate peut mesurer jusqu'à 41 centimètres de hauteur et peser 3 kilogrammes et plus; ordinairement elle a conservé sa forme. Dans le tiers des cas environ, elle offre des adhérences avec les organes voisins, la capsule est ordinairement plus épaisse et plus opaque.

Sur la coupe, le tissu se montre d'un rouge violacé (couleur acajou) à surface luisante et sèche; sa consistance est ferme, dense, les travées fibro-celluleuses sont hypertrophiées et apparaissent sous forme de tractus blancs (fig. 190); d'autrefois le tissu est friable. Les gros vaisseaux sont

(1) Voyez pour la bibliographie très-étendue : E. ISAMBERT, *article* Leucocythémie (*Dictionnaire encyclopédique des sciences médicales*, 2e série, t. II, p. 365, 1869). — JACCOUD et LABADIE-LAGRAVE, article Leucocythémie (*Nouveau Dictionnaire de méd. et de chirurgie pratiques*, t. XX, p. 488, 1875).

élargis ; les glomérules hypertrophiés se montrent sous l'aspect de points blancs plus ou moins volumineux : de là un aspect marbré de la rate. On rencontre assez souvent (fig. 190) des noyaux ayant l'apparence d'infarctus hémorrhagique, et qui plus tard deviennent blanchâtres et même caséeux.

FIG. 190. — Coupe d'une rate hypertrophiée leucémique (Rindfleisch).

Avec le microscope, au début de la maladie, on trouve une multiplication des éléments normaux (trame fibreuse et glomérules) ; ces derniers sont parfois le siége d'une lésion amyloïde. Sur une coupe durcie par l'acide chromique, les corpuscules dits lymphatiques s'échappent avec facilité du stroma réticulé. Dans certains infarctus blanchâtres, on ne trouve que des globules blancs : ces mêmes globules remplissent les capillaires et la veine splénique, qui contient souvent des caillots blancs et décolorés. Enfin, dans le sang de la rate, on a constaté des cristaux qui paraissent formés de cholestérine, et d'autres cristaux dont la nature est peu connue.

2. — Atrophie de la rate.

L'atrophie de la rate est le résultat commun de différentes lésions qui ont pour cause : marasme, état sénile, cachexie cancéreuse péritonite chronique, ascite, périsplénite, péritonite capsulaire. L'atrophie survient par compression des organes voisins; de plus toutes les altérations du parenchyme splénique d'ordre phlegmasique avec absorption, régression, ou cicatrisation, enfin les néoplasmes, les kystes, les splénites chroniques interstitielles amènent l'atrophie.

La rate atrophiée est souvent enveloppée de brides, de coques fibreuses ou cartilaginiformes ; d'autrefois elle est bosselée, lobuleuse, sillonnée, surtout dans la forme cirrhotique. Il est ordinaire de trouver une diminution de moitié, et on a vu la rate réduite à la grosseur d'une noix. A la coupe, il y a condensation du tissu ; le microscope montre une raréfaction des éléments trabéculaires et de la pulpe elle-même, en un mot, la disparition d'une partie des éléments ainsi que le moindre volume de ceux qui restent.

L'atrophie aiguë de la rate a lieu dans le choléra, mais non dans les anémies aiguës. Elle se trouve ordinairement en même temps que l'atrophie du foie.

Néoplasmes et dégénérescences de la rate.

1. — Fibromes; Myxomes; Lipomes; Chondromes; Kystes.

A. Le *sarcome* n'a point été signalé dans la rate. On peut penser que la néoplasie, à l'état de fibrome embryonnaire est difficilement observable; la mort n'arrive que lorsque le tissu fibreux a passé par ses états primitifs, cellulaire et fuso-cellulaire.

B. *Fibromes.* — Les fibromes spléniques constitués par un tissu conjonctif de nouvelle formation se trouvent souvent autour de la rate, sur la face extérieure, épaississant la capsule de Malpighi. On voit alors des masses étalées, ou plus ou moins renflées, blanches, d'aspect aponévrotique ou tendineux, lisses ou grenues; leur épaisseur peut acquérir jusqu'à un centimètre. Le fibrome capsulaire n'est point rare à un âge avancé.

Les fibromes peuvent être disposés en petites tumeurs; Rokitansky et Wiligk en ont rapporté des exemples : les masses de tissu fibreux avaient la grosseur de noisettes. D'autres fois et bien plus fréquemment, on ne trouve que des granulations, des houppes de filaments. La composition histologique de ces fibromes montre des fibres de tissu conjonctif ou lamineux, entremêlées de cellules aplaties ou fusiformes quand leur noyau est saillant.

Les plaques très-dures offrent une résistance feutrée et peuvent être incrustées de sels calcaires.

C. *Myxomes.* — On a constaté une tumeur colloïde dans l'épiploon périsplénique (1). La rate se trouvait entourée par la néoplasie comme un fruit entoure le noyau, la trame était fibreuse, gélatiniforme, avec des cellules cartilagineuses par places et de la mucine (Myxome fibro-cartilagineux).

D. *Lipomes.* — Dans le tissu périsplénique, il existe parfois des lipomes à divers degrés d'évolution, lipomes tantôt simples, tantôt sclérosés par places, cartilaginiformes et formant des tumeurs à enveloppes lamelleuses et concentriques.

E. *Chondromes.* — Andral a admis la possibilité de la transformation partielle du tissu fibreux de la rate en cartilage et en os; il dit avoir vu

(1) Prunac et Christot, *Myxome périsplénique* (*Mémoires et Comptes Rendus de la Société médicale de Lyon*, t. X, p. 135, 1870).

une rate qui n'était plus qu'une coque osseuse divisée par quelques compartiments également osseux, entre lesquels existait une petite quantité d'un liquide rougeâtre, semblable à du vin trouble (1). Faut-il admettre réellement dans ces cas, avec Andral, des tissus cartilagineux et osseux? Je pense plutôt qu'il s'agit de masses cartilaginiformes et d'une coque splénique calcifiée, incrustée de sels calcaires, mais probablement sans corpuscules osseux.

Cruveilhier a décrit des chondromes superficiels de la rate, espèce de cuirasse, qui envoie souvent des prolongements dans l'épaisseur même de l'organe. Il signale aussi dans les rates soit hypertrophiées, soit atrophiées, de petites masses cartilagineuses irrégulières, ou même de petites lames cartilagineuses faisant cloison. Il est douteux que ces chondromes, dont l'examen histologique n'a pas été fait, soient du vrai cartilage (2).

F. *Kystes spléniques et périspléniques.* — Les kystes se développent tantôt dans la rate, tantôt autour d'elle ; dans ce dernier cas, ils peuvent envahir ou refouler le tissu splénique et de là résultent des difficultés pour en reconnaître l'origine Il existe plusieurs espèces de ces kystes.

Les *kystes séreux* consistent en petites vésicules simples ou agglomérées, parfois cloisonnées elles-mêmes ou divisées en loges. D'autres fois le kyste est du volume d'un gros œuf et même davantage. La quantité de liquide peut aller jusqu'à 3 litres ; il est tantôt séreux, tantôt rougeâtre, tantôt épais et jaunâtre avec de l'albumine, des leucocytes, de la cholestérine. Les parois, d'épaisseur variable, sont lisses, ou bien recouvertes de plaques dures incrustées de carbonate, de phosphate de chaux et de magnésie. Les grands kystes paraissent avoir une origine hématique.

Les *kystes dermoïdes* sont très-rares ; Andral dit en avoir vu un « à parois fibro-séreuses, dont l'intérieur contenait une matière grasse, comme suiffeuse, au milieu de laquelle étaient disséminés quelques poils. »

Les *kystes parasitaires* renferment des Échinocoques (voy. Parasites de la rate).

2. — Dégénérescence amyloïde ; Calcification et Pigmentation de la rate.

A. *Dégénérescence amyloïde.* — La dégénérescence amyloïde ou l'état cireux de la rate se rencontre dans un grand nombre d'affections : hypertrophie splénique des fièvres palustres à la période cachectique, syphilis,

(1) G. Andral, *Précis d'anatomie pathologique*, t. II, p. 433, 1829.

(2) J. Cruveilhier, *Traité d'anatomie pathologique générale*, t. III, p. 827, 1856. — Baillarger, *Concrétion ossiforme, du volume d'un pouce cube, semi-transparente, très-dure, trouvée dans le parenchyme splénique* (*Bull. de la Soc. anat. de Paris*, t. IX, 1834).

tuberculose, suppurations osseuses, peut-être dans l'empoisonnement mercuriel, enfin dans les affections rhumatismales avec lésion circulatoire, etc.

Cette lésion, ou amylose splénique, offre deux formes principales : elle est tantôt limitée, tantôt diffuse.

Dans l'amylose limitée, les corpuscules de Malpighi sont seuls atteints. La forme de la rate ne change pas, mais la consistance augmente. A l'œil

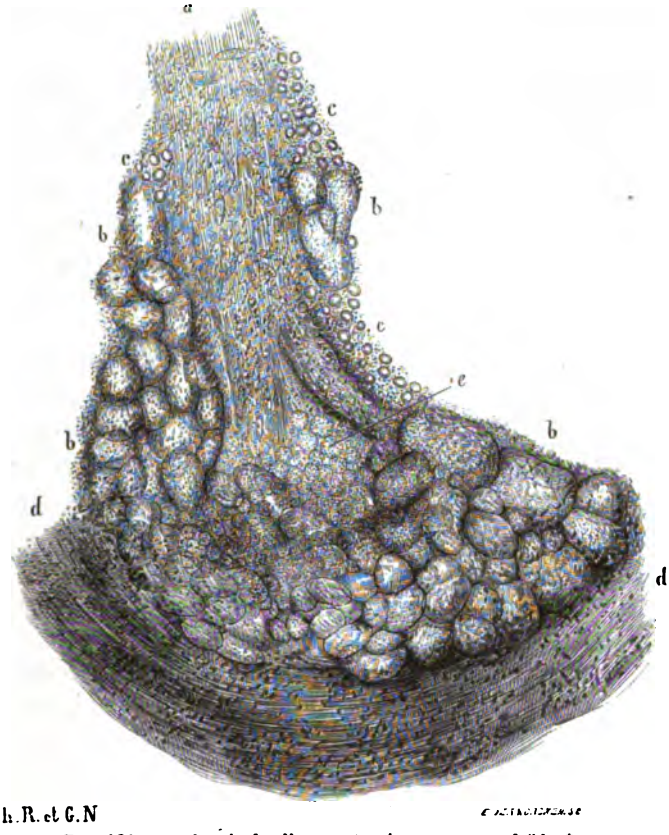

FIG. 191. — Glomérule d'une rate cireuse ou amyloïde *.

nu, sur une coupe, on voit de petits points gros comme une tête d'épingle, opalins, transparents, brillants. Ce sont les corpuscules de Malpighi

* FIG. 191. — Portion d'un glomérule de Malpighi atteint de dégénérescence amyloïde. *a*, artériole pénétrant dans le glomérule, et dont la paroi épaissie est parsemée de granulations grisâtres; *b*, *b*, *b*, *c*, *c*, *c*, corps amyloïdes ou sympexions de dimensions et de formes diverses, avec interposition de matière amorphe et de noyaux d'épithélium ou épithélium nucléaire, *e*; ces derniers sont placés entre deux divisions de l'artériole; *d*, *d*, paroi fibreuse et finement granuleuse du glomérule hypertrophié. Grossissement 450 diamètres (Ch. Robin, *Leçons sur les humeurs*).

altérés. Leur grosseur peut s'élever à un et deux millimètres. Les corpuscules rapprochés les uns des autres, séparés par des parties normales, ressemblent à des grains de sagou cuit, d'où le nom de *Sagomilz* ou rate-sagou sous lequel cette lésion a été désignée en Allemagne. Après l'action d'une solution d'iode, les corpuscules altérés deviennent d'un brun acajou. Si à l'aide d'une baguette de verre on porte successivement de l'iode et de l'acide sulfurique, on obtient des colorations verdâtres, bleues, rouges et violettes. Cornil a employé le violet de méthylaniline qui colore en violet rouge les parties amyloïdes et en bleu violet les parties normales.

Avec le microscope, à un faible grossissement, soit à l'état frais, soit sur des pièces durcies dans l'alcool absolu, on trouve que les granulations cireuses sont attachées et comme suspendues aux artérioles ou entourent ces vaisseaux (fig. 191). A l'aide des réactifs précités, on constate que les parois des artères qui avoisinent ou traversent les corpuscules sont intactes ou altérées elles-mêmes. Les cellules des corpuscules de Malpighi ont pris un aspect vitreux, elles forment des blocs irréguliers et elles ont perdu leurs noyaux.

Dans la dégénérescence amyloïde ou amylose splénique diffuse, l'infiltration plus ou moins étendue, et parfois presque complète de la rate, offre des caractères remarquables. La rate est très-hypertrophiée, le tissu coupé est lisse, onctueux, brillant, d'un aspect assez homogène et comme cireux ou vitreux. A l'examen microscopique, la capsule et les trabécules sont hypertrophiées, les fibres conjonctives sont normales ou parsemées parfois de blocs amyloïdes. Les corpuscules de Malpighi sont parfois petits et, dans d'autres cas, une zone de cellules normales reste encore dans le centre du corpuscule autour de l'artère. Les veines sont atteintes, leur paroi est épaissie, mais leur couche endothéliale est saine. Dans les degrés extrêmes, les corpuscules de Malpighi, les artères et les veines sont atteintes, de sorte que le tissu fibreux avec le contenu splénique, ou boue splénique, a subi en majeure partie la dégénérescence amyloïde ou cireuse.

B. *Calcification, dépôts calcaires.* — Il a été déjà question (voy. p. 681 et 687) de la calcification de la rate, soit sur la capsule fibreuse, soit autour des kystes périspléniques. Les dépôts de sels calcaires, carbonate de chaux, phosphate de chaux et de magnésie, ne sont pas rares. La calcification, ou la calciose splénique, n'atteint pas seulement les productions fibreuses et cartilaginiformes, on la trouve aussi dans les infarctus dont il sera question bientôt avec les altérations hyperhémiques de la rate.

C. *Pigmentation ; mélanose.* — La rate mélanique ou pigmentée n'est

pas liée à une maladie particulière, car la pigmentation splénique existe même à l'état normal. Mais les degrés avancés de la lésion se trouvent surtout avec certains états pathologiques, et jamais ils ne sont aussi accusés que dans l'impaludisme résultant de l'intoxication palustre prolongée.

Homme, vingt-six ans, ayant longtemps vécu en Afrique, où il a contracté des fièvres intermittentes répétées, et mort à l'hôpital Necker dans un état cachectique. La rate, très-volumineuse, a 24 centimètres de longueur sur 13 de largeur. L'enveloppe extérieure est épaissie, indurée, avec des plaques fibreuses à la partie antérieure et externe ; quelques-unes de ces plaques ont une dureté et une résistance cartilaginiformes. D'autres portions indurées de l'enveloppe sont disposées en granulations aplaties et résistantes; il existe aussi de la périsplénite adhésive et des prolongements assez fins constituant des néo-membranes organisées. Le tissu paraît dur, résistant à travers la capsule épaissie.

A la coupe, la rate est d'une couleur brunâtre, marbrée de noirâtre. Les parties fibreuses ne sont pas nettement appréciables, et des portions assez étendues ont l'aspect de dépôts de matière noire.

Avec le microscope, la capsule épaissie n'offre que du tissu conjonctif ou lamineux, sans chondroplastes, dans les points les plus durs. En raclant la pulpe résistante, on voit, à un grossissement de 400 diamètres, de très-nombreuses granulations noirâtres, les unes libres, les autres renfermées dans les leucocytes. Le noyau de beaucoup de leucocytes est masqué par les grains noirâtres, et on ne peut le mettre en évidence par l'acide acétique. Les grains noirs varient de $0^{mm},001$ à $0^{mm},002$ et jusques à $0^{mm},004 = 1$ à $4\ \mu$.

Après durcissement dans le liquide de Müller, sur des coupes minces, je constate, plusieurs jours après, que les cloisons fibreuses trabéculaires sont épaissies. Leurs fibrilles paraissent certainement augmentées de nombre, les glomérules sont plus gros, ou au moins très-visibles, mais non pigmentés. Dans les mailles des cloisons, une très-grande quantité de pigment est déposée sous forme de gros grains, ces grains sont interposés aux cavités veineuses de la pulpe splénique. Dans l'intérieur, les cellules blanches sont pigmentées et les globules rouges reconnaissables, mais sans pigment. Les cellules des parois ont elles-mêmes des granulations, beaucoup plus fines et plus éparses que celles contenues dans les leucocytes. Sur des préparations lavées au pinceau, les tractus sont toujours pigmentés, à leur surface et dans les mailles. Les artérioles ont elles-mêmes du pigment dans leurs parois, et contre leur couche extérieure.

Dans le foie, dont la coloration est d'un brun grisâtre, marbré de noirâtre, les granulations pigmentaires sont abondantes dans les dernières divisions de la veine porte et autour des vésicules sus-hépatiques. Plusieurs cellules hépatiques renfermaient quelques grains de pigment.

Dans le cerveau, les vaisseaux capillaires sont en beaucoup de points visibles à l'œil nu, plusieurs sont remplis de pigment noirâtre, d'autres sont ectasiés avec du pigment dans la gaîne lymphatique.

Beaucoup de ganglions, principalement dans l'abdomen, étaient noirâtres et avec des taches noires dans leur intérieur.

La pigmentation splénique provient de la destruction des globules rouges, de la mise en liberté de leur matière colorante qui incruste les parois des trabécules (fig. 192). Je répète qu'elle n'est pas absolument propre à la cachexie palustre, puisqu'on la voit dans certaines fièvres typhoïdes, dans la cirrhose hépatique, etc., mais nulle part elle n'est aussi prononcée que dans la *milza nera* des malades paludéens chroniques (1).

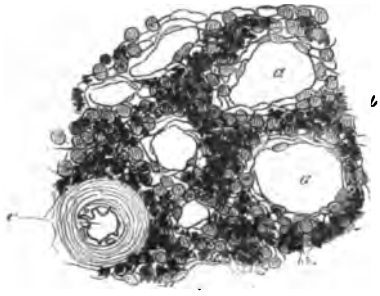

Fig. 192. — Pigmentation splénique *.

3. — Lymphadénomes de la rate; Splénadénomes.

Les *lymphadénomes spléniques* sont des tumeurs hyperadéniques lymphoïdes, ressemblant extrêmement au cancer dit encéphaloïde et au tubercule. Ces tumeurs multiples représentent un tissu adénoïde de formation nouvelle, rappelant la même lésion dans les ganglions lymphatiques (voyez page 668). Les corpuscules de Malpighi peuvent acquérir le volume d'une petite graine, d'un pois, d'une noisette, d'une noix; les trabécules sont hypertrophiées en volume et en nombre, épaisses, avec des cellules-fibres de formation nouvelle. Les splénadénomes font saillie, à la manière de bosselures d'un gris rougeâtre ou jaunâtre, sur la masse rouge violacée ou brune de la rate; leurs limites sont peu arrêtées. Dans certains cas, les proéminences sont très-nombreuses et donnent à la rate une forme bosselée.

L'examen à l'œil nu ne permet pas de distinguer sûrement le lymphadénome splénique. Avec le microscope, on s'assure que le tissu réticulé est rempli de cellules de la pulpe et de globules blancs. Les vaisseaux renferment beaucoup de globules blancs, dans les cas de leucocythémie accompagnant la lymphadénie splénique et ganglionnaire.

Lancereaux a distingué le splénadénome en diffus et en circonscrit, ce qui crée une confusion. Le splénadénome diffus est pour lui l'hyper-

(1) Léon Colin, *Des rapports qui existent entre la pigmentation splénique et la pigmentation des autres tissus dans la mélanémie* (*Bull. de la Soc. médicale des hôpitaux de Paris*, 1873).

* Fig. 192. — Pigmentation ou mélanose de la rate, montrant sur une coupe pratiquée au centre de l'organe : *a*, *a*, des veinules spléniques; *b*, la trame intervasculaire garnie de pigment; *c*, une artériole splénique. Grossissement 300 diamètres (E. Rindfleisch).

splénie leucémique (voyez page 684) ; le splénadénome circonscrit est celui que je viens de décrire.

4. — Épithéliomes spléniques : Cancer de la rate.

Tous les auteurs, sans exception, ont signalé la rareté extrême du cancer splénique primitif et même secondaire. En effet, la forme squirrheuse de l'épithéliome est presque impossible à réaliser dans cet organe, ainsi que dans les ganglions lymphatiques, et la forme encéphaloïde se confond avec le splénadénome dont il vient d'être question.

Besnier a réuni les cas de cancer splénique disséminés dans les auteurs et on verra dans les tableaux accompagnant son travail (1) des exemples qui laissent prise au doute, surtout pour le cancer primitif. Grasset qui a publié une étude soignée du cancer de la rate (2) a trouvé, à l'examen microscopique, les cellules dites cancéreuses par Lebert, seulement sur de plus petites dimensions. On peut présumer que ces cellules petites et nombreuses étaient celles d'un splénadénome, car il n'existait ni cancer du foie ni de l'estomac. Cornil et Ranvier n'ont jamais vu le cancer primitif de la rate (3), et ils admettent seulement le carcinome secondaire. A mon avis, le carcinome splénique n'est qu'un épithéliome spécial et, comme pour le carcinome des amygdales (voyez page 80), il est souvent impossible de distinguer le lymphome ou le lymphadénome malin, de l'épithéliome ou cancer médullaire encéphaloïde. L'identité du lymphadénome et du carcinome splénique est un des arguments les plus puissants qu'on puisse invoquer, ce me semble, pour prouver que le carcinome n'existe pas, comme constituant un genre ou une espèce particulière de tumeurs : les cancers sont tantôt des sarcomes, des lymphadénomes et des épithéliomes. Baccelli rapporte un exemple unique de lymphosarcome primitif (4).

Dans les épithéliomes secondaires de la rate, il y a ordinairement coïncidence avec un cancer de l'appareil gastro-hépatique et les tumeurs sont disséminées sous forme de noyaux isolés, séparées par du tissu splénique sclérosé. La capsule fibreuse contracte des adhérences avec les noyaux cancéreux, il y a périsplénite.

(1) J. Besnier, *article* Rate (*Dictionnaire encyclopédique des sciences médicales*, 3e série, t. II, p. 555, 1874). — Affre et Moutard-Martin, *Cancer primitif de la rate* (*Bulletins de la Société anatomique de Paris*, p. 328, 1876).

(2) J. Grasset, *Etude clinique et anatomo-pathologique sur le cancer de la rate*. Montpellier, 1874.

(3) Cornil et Ranvier, *Manuel d'histologie pathologique*, 3e partie, p. 994, 1876.

(4) G. Baccelli, *De primitivo splenis carcinomate (histologice lymphosarcomate)*, etc. Roma, 1876.

5. — Tuberculose splénique.

A part les ganglions lymphatiques, la rate est de toutes les glandes la plus fréquemment atteinte de tuberculose, surtout chez les enfants; sous ce point de vue la rate est à l'abdomen ce que les poumons sont à la poitrine. Ordinairement les tubercules se trouvent dans l'intérieur, mais on les voit aussi vers le hile et dans la zone épiploïque. Les tubercules spléniques sont presque constamment secondaires, et il y a coexistence de périsplénite, alors même qu'il n'y a pas de tuberculose de la capsule.

Les granulations, ou tubercules miliaires, sont petites et nombreuses. On les voit tantôt dans le parenchyme, tantôt sur le péritoine splénique; elles siégent sur la membrane conjonctive périvasculaire plutôt que sur le tissu réticulé. On a voulu établir aussi qu'elles se trouvent dans la pulpe et non dans les follicules, mais Fœrster les y a rencontrées; ce point d'histologie a besoin de nouvelles recherches. Les tubercules présentent deux variétés : la forme molle et la forme dure; ces derniers restent longtemps gris, les autres deviennent rapidement caséeux. Léon Colin a peint d'un trait les tubercules miliaires spléniqués : de même grandeur, régulièrement espacés, de telle sorte que la coupe de la rate ressemble à une étoffe violette parsemée de points blancs.

Les tubercules lenticulaires ont un volume supérieur aux granulations miliaires, et ils sont moins nombreux. Leur teinte est blanchâtre et ils sont entourés d'une enveloppe fibroïde.

Les tubercules en masses infiltrées ou réunies constituent la forme anatomique la moins commune. On voit alors des tubercules de la grosseur d'une noisette et plus, dont la coupe est jaunâtre et le centre caséeux. Les conglomérats de petits tubercules et ces tubercules volumineux se ramollissent rarement. Ils sont quelquefois si nombreux qu'ils remplissent toute la rate (Billroth). Chacune des trois formes précédentes répond ordinairement à une tuberculisation à marche spéciale : les granulations miliaires à la phthisie aiguë, les tubercules lenticulaires à la phthisie subaiguë, les gros tubercules à la tuberculose chronique. J'ai vu néanmoins, comme tous les anatomo-pathologistes, les tubercules miliaires coexister avec les gros tubercules.

Dans les tubercules spléniques, même petits, le centre est formé de cellules tassées et souvent infiltrées de granulations graisseuses. Les vaisseaux entourés par le tubercule ont dans leur intérieur du sang coagulé, des globules rouges et blancs, et des cellules endothéliales. Sur des coupes de pièces durcies, on voit bien ces dispositions décrites plusieurs

fois à tort, en Allemagne, comme des cellules géantes caractéristiques du tubercule.

6. — Syphilis splénique.

Les lésions syphilitiques de la rate sont incontestables, et dans la syphilis viscérale précoce la rate peut rapidement augmenter de volume, surtout chez les nouveau-nés et les enfants.

La lésion ordinaire de la syphilis splénique est l'hyperplasie, ou hypertrophie de volume des éléments, arrivant en même temps que les lésions semblables des ganglions lymphatiques, des amygdales et l'ictère syphilitique. Il y a deux formes de syphilis splénique hyperplasique, primitive ou secondaire à des lésions du foie : l'une (hypersplénie ou tuméfaction molle) précoce, portant sur les éléments cellulaires de la pulpe ; l'autre plus tardive, portant sur la trame fibreuse (hypersplénie ou tuméfaction dure).

A un degré plus avancé, on voit des îlots spléniques d'un rouge vif, plus tard encore de couleur grisâtre ; le développement ultérieur produit des dépressions cicatricielles (sclérosplénie syphilitique).

La périsplénite est très-fréquente et ordinairement primitive ; elle donne naissance à des adhérences de la capsule avec les organes voisins. Chez les nouveau-nés, on trouve aussi des exsudats albumino-fibrineux sur la capsule et sur la séreuse. La dégénérescence amyloïde peut terminer la syphilis splénique qui, on le voit, présente de grandes analogies avec la syphilis du foie.

Hyperhémies; Hémorrhagies; Infarctus de la rate.

A. *Hyperhémies.* — La rate étant un des organes les plus vasculaires, la congestion s'y rencontre très-souvent à l'état passager ; la présence de fibres musculaires lisses et de nombreuses fibres élastiques explique pourquoi la rate revient à son volume primitif après avoir été distendue par le sang. L'hyperhémie trop prolongée, trop répétée ou à l'état chronique, fait augmenter le volume de la rate.

L'hyperhémie aiguë résulte d'un obstacle au cours du sang veineux (congestion passive, mécanique), elle peut dépendre d'une maladie générale infectieuse à son début (fièvres éruptives, pyrexies et pyohémie, érysipèle, choléra, etc.). La consistance de la rate augmente si la distension par le sang est forte et la tension accrue ; la consistance diminue, au contraire, et la rate est molle, si la congestion s'accompagne d'un certain degré d'infiltration séreuse.

Dans l'hyperhémie forte, la rate est doublée ou triplée de volume ; il en est de même de son poids, mais au delà, il s'agit d'une autre splénomégalie. Sur une coupe à l'œil nu, on voit la rate d'un rouge sombre ; au milieu de cette teinte rouge on aperçoit tantôt de petits épanchements sanguins miliaires d'un rouge vif, et tantôt de vrais foyers apoplectiques en forme de poches juxta-capsulaires contenant du sang liquide ou en caillots. C'est une condition favorable pour que la rate se rompe.

Dans l'hyperhémie congestive des affections infectieuses, la rate est souvent molle et moins tendue. A la coupe, on voit le tissu d'une couleur rosée plutôt que foncée, à cause du nombre accru des globules blancs du sang.

B. *Hémorrhagies.* — L'hémorrhagie splénique est piquetée, miliaire, disséminée, ou au contraire disposée en larges foyers apoplectiques. Quand de véritables noyaux d'extravasation sanguine ou des grands foyers hémorrhagiques existent dans la rate, ils peuvent arriver à un volume considérable. Le sang tantôt liquide, tantôt coagulé, s'est creusé une vacuole ou une caverne splénique (1), parfois il forme une poche par refoulement de la capsule soulevée et par destruction du parenchyme de la rate. De cet état à la rupture il n'y a pas loin, et celle-ci ayant lieu, le sang s'épanche dans la cavité abdominale.

Le microscope, dans les cas d'hyperhémie et d'hémorrhagie spléniques, fait constater dans les vaisseaux ou en dehors d'eux les caractères propres aux globules sanguins ainsi que de la fibrine plus ou moins reconnaissable.

C. *Anémie splénique.* — L'anémie de la rate est rare et coexiste presque toujours à l'état chronique avec l'atrophie de l'organe ; à l'état aigu, elle survient après les hémorrhagies graves, le choléra, la débilité générale de l'organisme.

D. *Infarctus de la rate.* — Il y a près d'un demi-siècle qu'Andral a décrit anatomiquement les infarctus de la rate avec précision, en les rapportant à la coagulation du sang et à l'obstruction (2) d'une branche veineuse. Il est établi actuellement que la suppression brusque de l'arrivée du sang par les branches de l'artère splénique est la condition d'un infarctus. On comprend très-bien que la rate soit l'organe où l'on observe le plus souvent les infarctus ; l'artère splénique venant de l'aorte n'a pas d'anastomoses entre ses diverses branches, aussi une portion de la rate, ne

(1) Spillmann, *Hématome kystique de la rate* (*Arch. de physiol. norm. et path.*, p. 419, 1876).
(2) G. Andral, *Précis d'anatomie pathologique*, t. II, p. 419 et 423, 1829. — E. Besnier, *Dictionnaire encyclopédique des sciences médicales*, 3e série, t. II, p. 499, 1874.

pouvant plus recevoir du sang par la branche artérielle oblitérée, sera nécessairement atteinte d'infarctus.

Les infarctus spléniques ont lieu avec les altérations athéromateuses de l'aorte, de l'artère splénique, avec l'endocardite ulcéreuse, et par transport embolique. L'artériole qui se rend à un petit infarctus est toujours oblitérée (voyez p. 652 et fig. 185); l'artère splénique elle-même et une ou plusieurs de ses branches sont oblitérées quand la majeure partie de la rate est atteinte dans sa circulation artérielle.

Les infarctus sont des îlots, des foyers, des zones de tissu splénique modifié; uniques ou multiples, ils sont dans ce dernier cas épars ou confluents. On peut trouver la moitié de la rate transformée en une masse d'un blanc jaunâtre. Les infarctus ont la forme de cônes dont la base est à la surface de la rate et le sommet dirigé vers le hile. Leur diamètre varie de 1 à 5 centimètres. Le plus souvent ils sont superficiels, mais ils peuvent exister aussi dans la profondeur de l'organe.

A leur début, les infarctus sont d'un rouge foncé, noirâtre ; mais très-rapidement, en cinq ou six jours, ils prennent une teinte jaunâtre et à ce moment ils s'entourent d'une zone d'hyperhémie, d'une pseudo-membrane, puis d'un kyste fibreux. Souvent l'altération est plus complète et alors ils se ramollissent pour constituer de faux abcès, des pseudo-kystes puriformes qui peuvent se rompre dans l'abdomen.

Avec le microscope, on constate d'abord une congestion sanguine occasionnée par la fluxion rétrograde du sang veineux dans les petits vaisseaux paralysés. Le liquide sanguin se coagule, les parois capillaires s'altèrent et se déchirent; alors les globules sortent et constituent un foyer apoplectique, qu'il est facile de confondre avec l'hémorrhagie de la rate. Mais dans l'infarctus on trouve un cône à base extérieure coexistant avec des lésions artérielles, des lésions cardiaques, des infarctus dans les autres viscères; de plus il existe une infiltration graisseuse des noyaux des capillaires. Dans une période suivante, arrive la formation de masses jaunes; les globules du sang se sont altérés, ils se déforment, se résolvent en matière granuleuse, tandis que le pigment sanguin devient de l'hématosine. Le ramollissement survient; on trouve alors des fragments de vaisseaux, de tissu conjonctif, des globules du sang altérés en voie de destruction, du pigment hématique, des cristaux d'hématoïdine et d'acides gras, ainsi que des granulations protéiques et graisseuses : il en résulte une émulsion graisseuse. Pendant que ces altérations se produisent peu à peu, il s'est développé des éléments nouveaux autour de l'infarctus, d'où l'apparence de pseudo-membrane. En même temps les vaisseaux qui entourent l'infarctus bourgeonnent autour de lui et absorbent l'émulsion, de telle sorte que finalement il ne reste plus qu'une cicatrice.

La coupe de l'infarctus splénique récent montre une surface d'un rouge foncé, noirâtre. Après la transformation de la fibrine et du sang globulaire en une masse granulo-graisseuse, la coloration est grisâtre, ou jaune, et opaque. La consistance est plus forte dans un infarctus très-récent que dans le reste du tissu splénique, et enfin, quand la partie jaunâtre périphérique se ramollit, il y a une mollesse voisine de la fluidité, avec une portion centrale ressemblant à des tubercules.

L'examen avec le microscope fait voir sur des coupes minces d'infarctus récent, les vaisseaux gonflés par le sang coagulé et un réticulum fibrineux. Plus tard, on trouve les cellules de la pulpe et celles englobées dans le réticulum passées à l'état granulo-graisseux avec de petites masses et des cristaux d'acide gras. Quand les travées du tissu splénique faisant partie de l'infarctus se sont détruites par une désagrégation moléculaire, on voit au microscope des granulations protéiques, graisseuses, et les restes de fibres du tissu conjonctif réticulé. La cicatrice renferme les éléments du tissu lamineux, souvent un dépôt de sels calcaires, mais sans véritables ostéoplastes.

Les infarctus spléniques, bien qu'ils offrent les éléments détruits et mortifiés de la rate, n'ont pas l'odeur gangréneuse, la privation d'air atmosphérique et des conditions de la fermentation cadavérique en sont les causes. La nécrobiose se produit, mais non la gangrène proprement dite.

En résumé, les infarctus de la rate procèdent de l'embolie artérielle le plus souvent, mais ils résultent aussi de la thrombose artérielle. Dans les maladies infectieuses, on trouve une thrombose adéno-vasculaire (Besnier), à la fois artérielle et veineuse; celle-ci est au moins contemporaine, sinon cause productrice de l'infarctus (1).

L'état anatomique du reste de la rate, quand un infarctus a eu lieu, occasionne une augmentation de volume, qui tient ou bien à une hyperhémie ou bien à une multiplication d'éléments. La capsule extérieure et le péritoine au niveau des infarctus présentent les lésions suivantes : congestion, péritonite localisée avec néomembranes; plus tard des adhérences, qui empêchent les perforations et les ruptures. Si les infarctus guérissent, il en résulte des cicatrices plus ou moins déprimées, enfoncées, occasionnant des déformations remarquables; enfin, à la place de l'infarctus on ne rencontre parfois que des productions calcaires.

X. Richard, Apoplexies de la rate, infarctus (Bull. de la Société anat. de Paris, p. 331, 1846). — Mignot, Apoplexie de la rate (Bull. de la Société anatomique de Paris, t. XXXIII, 1848). —

(1) E. Besnier, *article* Rate (*Dictionnaire encyclopédique des sciences médicales*, 3e série, t. II, p. 505, 1874.

E. VIDAL, Abcès infarctueux de la rate, communiquant à travers le diaphragme avec la face inférieure du poumon (Bull. de la Société anat. de Paris, p. 44, 1853). — LEFEUVRE, Étude physiol. et pathol. sur les infarctus viscéraux, thèse de Paris, n° 196, 1867.

Lésions de la rate dans les maladies.

On sait combien il est fréquent de trouver des altérations de la rate dans les maladies; en général le développement de cet organe ne se produit pas immédiatement, mais après plusieurs accès ou d'une manière lente.

A. A la suite des *fièvres intermittentes paludéennes*, quand les accès ont été légers et n'ont pas eu de longue durée, on ignore quel est l'état anatomique de la rate ; il est permis de supposer qu'il y a eu surtout de la congestion. Mais dans l'intoxication palustre intense, la lésion paraît de nature spéciale. Même après un petit nombre d'accès, on constate que la rate est fragile, d'une couleur noire ou violette ; on voit une exsudation diffuse, ou de petites inflammations limitées à certaines parties de la rate (Griesinger).

Avec les infections malignes et suraiguës, sans paludisme antérieur, il existe du ramollissement parfois considérable ainsi qu'une pigmentation très-accusée, et une extravasation sanguine. On voit, sur le tissu rouge de la rate, se dessiner des zones de un demi-centimètre à 2 centimètres qui ont leur centre noir comme du charbon.

Dans l'infection paludéenne lente ou chronique, on rencontre toute une série de lésions; la rate a augmenté de volume. On y trouve de l'hyperadénie, et l'accroissement de la charpente fibro-cellulaire : de là un aspect marbré de zones décolorées ou noirâtres, pigmentées, d'un gris ardoisé. En même temps, la capsule de Malpighi présente de la périsplénite et des plaques laiteuses. Si une infection aiguë s'ajoute à l'état chronique antérieur, tantôt il n'y a pas de ramollissement, tantôt le tissu de la rate diminue de consistance.

Au microscope, on constate du pigment noir, plus ou moins abondant suivant la durée de la maladie, et déposé soit le long des trabécules veineuses, soit dans les cellules épithéliales. Il existe aussi de la mélanémie avec du pigment noir dans les globules blancs du sang. Cette pigmentation par destruction des globules rouges. si prononcés dans les tractus, le long des parois et dans les cellules lymphatiques, est des plus remarquables ; elle caractérise ordinairement les fièvres paludéennes avec cachexie palustre.

Outre ces lésions propres à la malaria, on en trouve d'autres surajoutées : 1° des infarctus ; 2° des foyers de ramollissement ; 3° à une période éloi-

gnée du début, une vraie cirrhose (voyez p. 679), la rate est dure, petite avec de fortes cicatrices à sa surface.

B. La *fièvre typhoïde* offre des lésions précoces ou tardives (Leudet). Au début, la rate a augmenté de volume, ayant environ 20 centimètres de longueur sur 12 de largeur. Elle peut être quadruplée, surtout chez les jeunes sujets. L'enveloppe est tendue, parfois amincie, plissée, brunâtre ou noirâtre ; rarement il existe de la périsplénite, des infarctus, des foyers de ramollissement ou d'apoplexie, plus rarement encore des déchirures. Le tissu est friable ainsi que les vaisseaux distendus par le sang. Sur une coupe, on voit mieux la couleur rouge ou noirâtre du tissu ; dans les cas les plus graves avec gangrène ou pyémie, on trouve des infarctus hémorrhagiques et des abcès infarctueux.

Avec le microscope, on constate une multiplication des éléments de la pulpe ; et dans l'intérieur des veines, on trouve les cellules épithéliales en desquamation qui peuvent devenir l'origine de fines embolies du foie. A l'état frais, les éléments de la pulpe montrent, du premier au deuxième septenaire de la fièvre typhoïde, des cellules dites lymphatiques plus grandes, hypertrophiées, granuleuses, plusieurs ayant 2 et 3 noyaux. On constate aussi des cellules pâles, renfermant, englobant des globules rouges du sang, ou hématies. Ces globules rouges ne sont pas tous volumineux et ayant 7 μ, plusieurs n'ont que 3 à 4 μ. Le nombre des cellules blanches, ou leucocytes, ayant absorbé et reçu dans leur intérieur des globules rouges, devient considérable ; ces cellules sont dans l'intérieur même des cavités veineuses de la pulpe splénique.

Plus tard, la rate est moins volumineuse et moins gorgée de sang, sa couleur est brune ; les cellules blanches, ou leucocytes, obtenues par le raclage ou observées sur des coupes durcies, sont moins chargées de globules rouges ; leur intérieur est devenu granuleux, il renferme des granulations pigmentaires sanguines et d'autres de nature graisseuse suivant Fœrster. On trouve aussi dans le sang de la pulpe des granulations hématosiques libres.

Les altérations de la rate dans la fièvre typhoïde ne consistent pas dans une simple hyperhémie, les cellules blanches du sang sont hypertrophiées ; elles sont pénétrées par les globules rouges, ou hématies, qu'elles absorbent et dévorent pour ainsi dire.

C. Les lésions spléniques dans le *typhus exanthématique*, *typhus fever*, sont parfois bien nettes, mais, dit-on, elles manquent souvent. Quand on les constate, elles consistent en hyperhémie avec mollesse de l'organe ; dans les cas graves, on trouve des infarctus et de la glomérulite.

D. Dans les *fièvres éruptives*, les lésions n'ont pas été suffisamment étudiées. J'ai noté, dans un cas de *rougeole hémorrhagique* rapidement mortelle chez un homme de vingt-trois ans, une congestion considérable de la rate, avec une hémorrhagie en petits foyers et une glomérulite produisant des points blanchâtres, saillants, sur la coupe de l'organe. Ces détails m'ont frappé d'autant plus que je les constatais pour la première fois. Dans la *variole*, il existe une tuméfaction splénique. Lancereaux a trouvé, dans un cas de *scarlatine*, de petites tumeurs miliaires blanchâtres ou grisâtres, formées par l'hypertrophie des glomérules de Malpighi.

E. L'*infection purulente*, le *puerpérisme* infectieux offrent trois séries d'altérations spléniques : le gonflement congestif, les infarctus et les abcès métastatiques, enfin les périsplénites.

F. Dans le *choléra indien*, à la période algide, la rate subit une rétraction ; dans les périodes subséquentes, elle a été trouvée très-ramollie et augmentée de volume. La lésion principale est une glomérulite avec multiplication des éléments lymphoïdes. Le ramollissement très-considérable a été suivi de rupture.

G. Le *foie* atteint par une gêne de la circulation dans la veine porte, surtout dans la *cirrhose*, occasionne l'hypertrophie de la rate avec épaississement de la capsule extérieure. Les cloisons fibreuses sont résistantes, la rate est plus dure avec de la périsplénite.

L'examen de la pulpe, avec le microscope, fait souvent constater des granulations pigmentaires dans les cellules blanches et même dans l'endothélium veineux. Les cavités veineuses, observées sur des coupes durcies, sont plus considérables et béantes, les trabécules sont plus fortes et légèrement hypertrophiées dans le nombre de leurs éléments.

H. Enfin la rate des sujets qui succombent avec une *maladie organique du cœur* montre une dureté assez grande, parfois considérable. L'extérieur est recouvert soit de plaques laiteuses, soit de petites végétations fibreuses. La rate coupée offre un aspect lisse, elle ne s'aplatit pas, elle est ferme, sèche ; la boue splénique est peu marquée.

Le microscope montre un épaississement notable des trabécules et une multiplication de nombre des fibrilles conjonctives. Les artérioles sont dures, souvent sclérosées par endartérite ; les corpuscules de Malpighi étaient, sur une jeune femme récemment morte à la Charité avec une affection du cœur, très-appréciables et avec multiplication de leurs éléments.

Déplacements de la rate.

La rate peut quitter la place habituelle qu'elle occupait à la naissance : on a ainsi une rate mobile, tantôt de volume normal, tantôt hypertrophiée, se déplaçant avec facilité et dont Cruveilhier a cité un bel exemple (1). La rate peut ne se déplacer que légèrement et rester dans la fosse splénique, mais parfois elle émigre au loin, restant mobile ou adhérente. Il est probable que la cause prédisposante est la laxité anormale du mésentère gastro-splénique.

La rate mobile peut occuper tous les points de l'abdomen, y devenir le siége de périsplénite, de tumeurs douloureuses, d'accidents de compression et d'étranglement. On l'a vue dans des points très-divers, ainsi : dans la région ombilicale, la fosse iliaque, dans le petit bassin, contre la vessie ou contre le rectum, près de l'utérus, dans la région lombaire gauche, à la région inguinale droite, etc.

Perforations; Ruptures de la rate.

Les *perforations* limitées de la rate donnant issue à des foyers purulents ou sanguins, à des kystes, etc., ne doivent pas être confondues avec les solutions de continuité plus étendues, résultant du traumatisme ou préparées par un travail antérieur.

Les ruptures de la rate ne sont pas extrêmement rares. J'en ai vu un exemple avec intégrité des parois abdominales, chez un homme tombé d'un échafaudage et dont le côté gauche du corps avait porté sur une pièce de bois. Les altérations de consistance de l'organe dans les maladies infectieuses, les lésions des fièvres intermittentes, de la syphilis, du choléra, sont la cause la plus fréquente des ruptures dites spontanées.

L'examen anatomique montre des lésions de deux sortes : les unes relatives à l'état antérieur de la rate, les autres appartenant en propre à la rupture.

Les ruptures peuvent siéger sur tous les points de la rate; elles sont uniques ou multiples, linéaires, sinueuses, triangulaires, étoilées.

(1) J. Cruveilhier, *Traité d'anatomie pathologique générale*, t. III, p. 70, 1856. — Kuchenmeister, *Die wandernde Milz*, etc. (avec bibliographie). Leipzig, 1865. — E. Besnier, *Dictionnaire encyclopédique des sciences médicales*, 3e série, t. II, p. 526, 1874. — Cofrenson, *Recherches sur les déplacements de la rate*, thèse de Paris, n° 440, 1876. — K. Müller, *Quatre cas de rate mobile* (*Pest. med.-chir. Presse*, et *Centralblatt*, p. 41, 1877).

verticales, obliques, et de plus, superficielles ou profondes, complètes ou incomplètes. La surface de section des ruptures est recouverte d'un caillot sanguin cruorique, partiellement fibrineux, et qui parfois entoure la rate.

En dehors du traumatisme, la rate est toujours altérée avant la rupture. Celle-ci n'est qu'un accident ultime d'un travail morbide précédent soit aigu, soit chronique, travail qui a altéré la consistance de l'organe, comme je l'ai dit pour l'œsophage et le cœur (pages 103 et 568).

Ordinairement la rupture s'accompagne d'hémorrhagie intra-péritonéale, et alors on peut trouver jusqu'à plusieurs litres de sang épanché, tantôt liquide, tantôt coagulé. La péritonite primitive n'a lieu que quand la rupture est précédée de phénomènes phlegmasiques périspléniques s'étendant à la séreuse. Toutefois l'épanchement péritonéal ne peut pas persister longtemps sans produire une inflammation. Mais il importe de ne pas se tromper sur le début de l'hémorrhagie. La rupture avec hémorrhagie vraie est mortelle à bref délai; quand on trouve une péritonite très-caractérisée et ancienne, c'est que la lésion a été progressive ou qu'il existait antérieurement une péritonite localisée.

BAILLY, Traité des fièvres intermittentes, p. 215, Paris, 1825 et Revue médicale, t. IV, 1825. — KRAUSE, Archiv für prakt. Heilkunde, p. 72, 1826. — A. N. GENDRIN, Mémoire sur les altérations de la rate chez les individus affectés de fièvres intermittentes (Journal général de médecine, etc., 1827). — MAILLOT, Traité des fièvres intermittentes, p. 120, 1836. — VIGLA, Recherches sur la rupture spontanée de la rate (Archiv. générales de médecine, décembre 1843 et janvier 1844). — EUGÈNE COLLIN, Des ruptures spontanées de la rate dans les affections paludéennes (Mémoires de médecine, chirurgie et pharmacie militaires, 2e série, t. XV, p. 1-99, 1855). — J. MEUNIER, Rapport sur un cas de rupture de la rate présenté par Chaumel (Bulletins de la Soc. anat. de Paris, 2e série, t. VIII, 1863). — E. BESNIER, Dictionnaire encyclopédique des sciences médicales, 3e série, t. II, p. 517 et tableaux, p. 528, 1874.

Parasites de la rate.

Les *hydatides* de la rate sont le plus souvent solitaires, rarement multiples; leur grosseur varie depuis celle d'un pois jusqu'à celle d'une poche contenant quatre litres de liquide. Les kystes hydatiques peuvent siéger dans tous les points de la rate, être extérieurs et même se pédiculiser à sa surface; parfois ils sont placés dans l'épaisseur du tissu splénique (fig. 193). Les parois du kyste sont, en général, peu épaisses dans les kystes périspléniques, elles deviennent plus résistantes dans les kystes parenchymateux. On les a trouvées fibro-séreuses, fibreuses, cartilaginiformes, crétacées ou calcifiées, contractant parfois des adhérences avec les organes voisins. Le tissu splénique s'atrophie par compression.

Le fait suivant d'hydatides de la rate, le seul que j'aie observé, me paraît remarquable :

Homme, vingt-neuf ans, sculpteur sur bois, venant mourir à l'hôpital Saint-Antoine après des excès de tout genre, et dans un état de marasme avec lientérie. Le diagnostic était : anémie, peut-être tuberculose abdominale.

Les poumons présentent un léger degré d'œdème, mais sans tubercules, le cœur est un peu gros, flasque, mais sans lésions appréciables des valvules ou du myocarde. Le foie, gros et jaunâtre, offre un kyste hydatique dans son lobe droit; ce kyste est de la grosseur d'un œuf de poule, entièrement caché dans le parenchyme, plus rapproché de la face inférieure que de la face convexe. Il est constitué par une hydatide, renfermant une vingtaine d'autres hydatides plus petites. Les hydatides examinées avec le microscope ont offert des Échinocoques dans le liquide clair qu'elles renfermaient.

Les ganglions lymphatiques, mésentériques et abdominaux, sont assez volumineux, l'intestin fendu n'offre pas de tubercules sur les parois, ni sur le péritoine; la muqueuse est pâle, amincie sur plusieurs points, mais sans ulcérations.

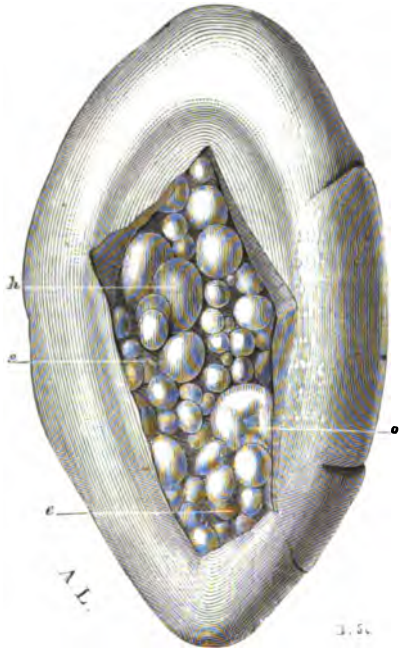

Fig. 193. — Hydatides de la rate *.

La rate est au moins doublée de son volume ordinaire, sa forme est cependant à peu de chose près normale, mais bombée sur sa face externe et donnant une sensation de fluctuation. Le kyste hydatique trouvé dans le foie fait penser à une lésion pareille dans la rate, qui est ouverte avec une grande précaution.

Je trouve, en effet, qu'une poche hydatique considérable occupe les trois quarts environ de la rate (fig. 193), dans le sens de sa longueur, ayant refoulé ou comprimé le tissu splénique en l'amincissant.

Le liquide renfermé dans la poche est clair et transparent. Il est recueilli dans un tube. Une très-grande quantité d'hydatides de grandeur variable, beaucoup de la grosseur d'un petit pois, d'autres de la grosseur d'un grain de raisin ou d'une olive, existent dans cette poche. Aucune de ces hydatides ne paraît différente de celles du foie. Toutes

* Fig. 193. — Rate avec une poche ou kyste hydatique ouvert, laissant apercevoir une grande quantité d'autres hydatides. *h*, hydatide de moyen volume; *e*, *e*, hydatides plus petites; *o*, hydatide ouverte.

ont l'apparence de vésicules formées d'une enveloppe, ressemblant à de l'albumine coagulée ; l'intérieur de celles qu'on ouvre (fig. 193, *o*) est rempli d'un liquide transparent comme celui de la grande hydatide mère.

Il est facile, après avoir enlevé toutes les petites hydatides, de faire sortir la grande poche hydatique. Je vois alors que la surface du tissu splénique adjacent à l'hydatide mère est lisse, représentant une espèce de cavité kystique régulière. Le tissu splénique est refoulé au voisinage, mais sans altération spéciale. La pulpe est plus sèche, les tractus fibreux plus marqués ; il y a une atrophie des éléments cellulaires.

Le liquide de la grande hydatide ne s'est point coagulé par la chaleur, ni l'acide nitrique. La membrane interne est lisse et ne renferme pas de membrane germinale. Plusieurs des hydatides ouvertes offrent au contraire, outre l'aspect stratifié de leur membrane propre, des Échinocoques très-reconnaissables. Celle qu'indique la figure 193, *o*, présentait une membrane germinale interne.

Le foie et la rate seuls offraient des hydatides ; je n'en ai rencontré ni dans le cerveau, ni dans aucun autre organe.

Les hydatides de la rate que je viens de décrire offraient des échinocoques de tout point pareils à ceux que Davaine a représentés dans son *Traité des entozoaires*, et dont je reproduis la figure (voy. fig. 194).

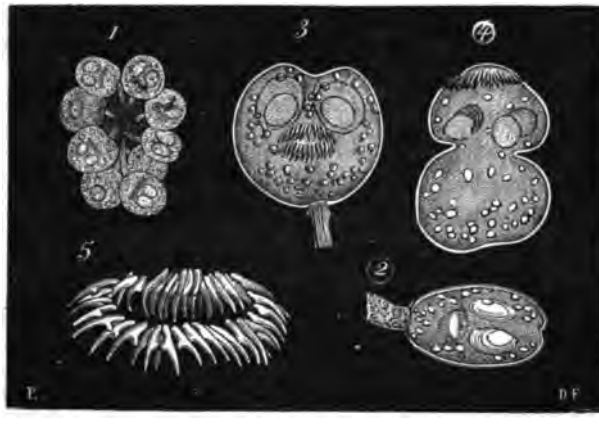

FIG. 194. — Échinocoques groupés et isolés *.

Je les ai montrés à l'état frais à mes collègues de l'hôpital Saint-Antoine, Axenfeld et Mesnet, ainsi qu'à plusieurs élèves.

Le *Pentastome denticulé* a été trouvé par E. Wagner dans une rate humaine. Le parasite était au milieu d'un kyste calcifié.

* FIG. 194. — Échinocoques de l'homme. 1, groupe d'échinocoques encore adhérents à la membrane germinale et grossi 40 fois ; 2, échinocoque grossi 107 fois, la tête est invaginée à l'intérieur de la vésicule ; 3, 4, mêmes échinocoques avec la tête rentrée, 3, ou sortie, 4 ; 5, double couronne de crochets grossie 350 fois. (C. Davaine, *Traité des entozoaires.*)

LÜDERSEN, De hydatibus, dissert. inaug., p. 1. Gottingæ, 1808. — G. ANDRAL, Kyste hydatique dans le foie et dans la rate (Clinique médicale, t. II, p. 507, observ. XLIII, 1839). — POUMIER, Bulletins de la Soc. anatomique de Paris, p. 171, 1840. — DE BEAUVAIS, Kystes hydat. multiples de l'abdomen (Bull. de la Société anatomique de Paris, p. 73, 1845). — LEGROUX, Union médicale, août 1850. — VOISIN, Kyste hydatique périsplénique (Bulletins de la Soc. anat. de Paris, p. 166, 1852). — ROMBEAU, Kyste hydatique de la rate (Bull. de la Soc. anat. de Paris, p. 341, 1854). — DUPLAY, Observ. d'un kyste hydatique développé dans l'épaisseur de la rate et ayant divisé cet organe en deux moitiés latérales (Comptes rendus de la Société de biologie, 2e série, t. II, p. 11, 1855). — J. LEVISON, De Echinococcis, dissert. inaug., p. 25 (avec deux planches). Gryphiæ, 1857. — L. MAGDELAIN, Kystes séreux et acéphalocystes de la rate, thèse de Paris, 1868. — VITAL, Les entozoaires à l'hôptial militaire de Constantine (Gaz. méd. de Paris, p. 286, 1874). — REY, Kyste hydatique de la rate ouvert dans la plèvre, etc. (Union médicale, nos 39 et 40, 1875). — CH. LEFÈVRE, Recherches sur les kystes hydatiques de la rate, thèse de Paris, n° 335, 1875. — E. BESNIER, art. RATE, *Kystes parasitaires* (Dictionnaire encyclopédique des sciences médicales, 3e série, t. II, p. 548, 1875). — C. DAVAINE, Traité des entozoaires, etc., 2e édit., p. 508, 1877.

Vices de conformation de la rate.

La rate manque en totalité chez les monstres acéphales, ainsi que l'estomac et l'intestin ; l'absence congénitale est très-rare en dehors de ces conditions.

Les rates surnuméraires sont fréquentes (rates succenturiées ou accessoires) sous forme de petites rates en miniature, du volume d'une noix, arrondies, avec la consistance et la structure d'une rate normale ; leur nombre varie de une à plusieurs, et jusqu'à vingt.

Rokitansky a trouvé à Vienne une rate placée à la tête du pancréas. Les déplacements congénitaux de la rate peuvent tenir à une maladie du fœtus. On a vu aussi la rate séparée en deux et formant une double rate. Les rates doubles et triples sont plus volumineuses que les rates surnuméraires.

J. C. POHL. De defectu lienis, Lipsiæ, 1740. — OTTO, Handbuch der path. Anat., 302. — VALLEIX, Arch. gén. de méd., t. VIII, p. 78, 1835. — KLOB, Zeitschrift der Wien. Aerzte, p. 46, 1859. ROKITANSKY, Lerbuch der pathologischen Anatomie, dritte Auflage, t. III, p. 291. 1861. — HELSINGER, Meckel's Deutsch. Archiv., t. VI, p. 17. — A. FŒRSTER, Handbuch der pathol. Anatomie. zweite Auflage, Band II, S. 818, 1863.

GLANDE OU CORPS THYRÖIDE.

La *glande thyroïde* (θυρεὸς, bouclier, et εἶδος, forme, ressemblance), appelée ordinairement, et par abréviation, *corps thyroïde*, représente avec le thymus les glandes annexées au système porte pulmonaire et modifiant le sang qui arrive dans la veine cave supérieure.

La glande thyréoïde ou thyroïde appartient donc aux glandes vasculaires sanguines dépourvues de conduits excréteurs. Elle est com-

posée ou formée de vésicules closes, qui se développent chez les femmes ayant eu des enfants. Ces vésicules sont tapissées d'un épithélium particulier et renferment normalement un liquide transparent, assez épais, peu visqueux, mais devenant très-gluant dans les cas d'hypertrophie. Les vaisseaux de la glande thyréoïde, surtout les veines, sont très-considérables.

Inflammations du corps thyroïde.

Thyréoïdite ; abcès thyréoïdiens.

L'*inflammation aiguë* de la glande thyréoïde, inflammation à laquelle ne convient nullement le nom de goître aigu, donné par Bauchet, est primitive ou secondaire, arrivant aussi dans des tumeurs anciennes de la thyréoïde.

A l'œil nu, la glande est tuméfiée en partie ou en totalité, distendue par des liquides ; son tissu est d'un rouge foncé sur une coupe, et il s'en échappe une grande quantité de sang. L'aspect est celui d'une éponge remplie de sang et de liquide visqueux dans les aréoles.

Avec le microscope, on constate que l'épithélium des vésicules, soit cellulaire, soit nucléaire, est devenu en partie granulo-graisseux.

L'inflammation thyréoïdienne peut se résoudre ; mais parfois l'intensité de la phlegmasie amène une infiltration purulente et des abcès. J'ai vu et montré à Bauchet la thyréoïde parsemée de petites collections jaunâtres, du volume de la tête d'une épingle à celui d'un pois. Le pus était infiltré dans les lamelles conjonctives ou lamineuses interposées aux lobules, et le microscope y faisait reconnaître des leucocytes abondants. J'ai constaté aussi la présence du pus dans les vésicules mêmes de la glande.

Des abcès symptomatiques survenus dans la glande thyréoïde ont été observés dans la fièvre typhoïde (Lebert).

La thyréoïdite paraît plus commune chez l'homme que chez la femme et résulte de violences extérieures ou de causes internes. Les abcès ont de la tendance à se circonscrire et à s'ouvrir à l'extérieur ; leur contenu purulent est parfois mêlé de gaz. Enfin la phlébite est à redouter, ainsi que Cruveilhier l'avait signalé depuis longtemps.

Z. Merchie, Obs. de thyroïdite aiguë (Archives belges de méd. militaire, et Revue méd.-chir. de Paris, t. XII, p. 225, 1852). — L.-J. Bauchet, De la thyroïdite, etc. (Gazette hebdom. de médecine et de chirurgie, t. IV, p. 27 et suiv., 1857). — Bron, De l'inflamm. aiguë de la glande thyroïde et du kyste du cou (Revue de thérapeutique, 1862). — Gacoyen, Gangrène du corps thyroïde (the British Medic. Journal, 1876). — L. Rœllinger, De la thyroïdite aiguë, thèse de Paris, 1877.

Hypertrophie et Atrophie.

1. — Hypertrophie de la glande thyréoïde; Goîtres.

L'hypertrophie non inflammatoire de la glande thyréoïde mérite seule le nom de *goître* (*guttur*, gorge). Le développement vasculaire, l'hypertrophie de nombre ainsi que de volume des éléments cellulaires et fibreux constituent autant de variétés de goître. A la suite de l'hypertrophie de ces éléments surviennent d'autres altérations, telles que la transformation kystique, etc.

Il va être successivement question de ces lésions remarquables qui forment une transition aux néoplasmes de la glande thyréoïde.

A. *Hypertrophie vraie, goître vésiculaire ou glandulaire.* — Le développement anormal de la glande thyréoïde est très-commun dans certaines localités où les eaux sont privées de principe iodique.

L'hypertrophie est générale ou partielle : générale, elle entoure comme

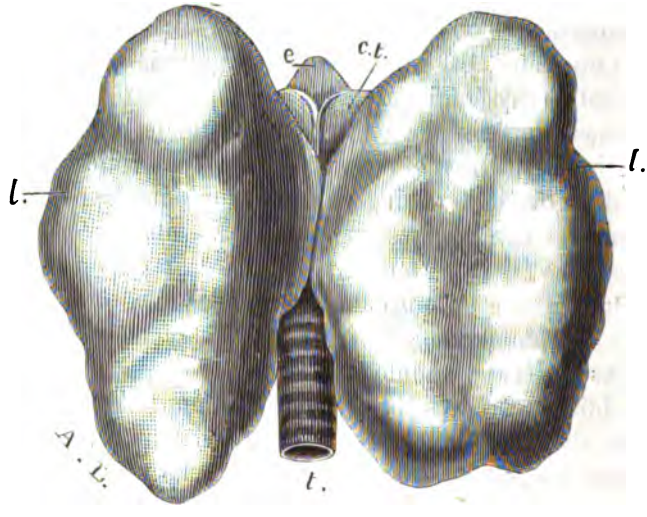

Fig. 195. — Hypertrophie de la glande thyréoïde *.

une gouttière, la partie antérieure de la trachée et de l'œsophage; partielle, elle se développe aux dépens, tantôt du lobe latéral (goître latéral), tantôt des deux lobes latéraux (goître bilatéral, fig. 195). De là résulte un aplatissement de la trachée dans différents sens. L'hyper-

* Fig. 195. — Goître mou, hypertrophie des deux lobes latéraux de la glande thyréoïde. *l*, *l*, lobes latéraux, bosselés et agrandis; *t*, trachée; *ct*, cartilage thyréoïde; *e*, épiglotte.

trophie glandulaire consistant dans la néoformation de l'épithélium, avec agrandissement des vésicules, est la plus commune. Cette hypertrophie des follicules isolés est souvent régulière, et alors toute la glande est agrandie, mais parfois elle se limite à quelques lobules. La distension, ainsi que l'hypertrophie des éléments de la plupart des vésicules, produisent un volume considérable de la glande thyréoïde et une mollesse générale (goître mou).

Femme, cinquante-six ans, morte de pneumonie à l'hôpital Necker et atteinte de goître depuis plus de trente ans. Le corps thyroïde disséqué est plus que triplé de volume (fig. 195), offrant deux lobes latéraux considérables. Sa consistance est molle et un peu élastique. Les artères qui se rendent à ces lobes sont sinueuses et hypertrophiées.

La section des deux portions droite et gauche de la glande thyréoïde montre un tissu injecté, mollasse, aréolaire. L'intérieur des aréoles, ou des espaces d'apparence lacunaire, est rempli d'une substance molle, visqueuse, très-gluante, colloïde. Avec le microscope, je trouve que la matière molle est contenue dans des vésicules dilatées, mais séparées par des cloisons fibreuses. Les follicules ne paraissent pas multipliés, seulement ils sont presque tous dilatés à divers degrés. Les cellules épithéliales sont plus grosses et plusieurs ont un contenu hyaloïde; les noyaux libres sont abondants au milieu de la masse gélatineuse et très-visqueuse. Les vaisseaux des cloisons fibreuses épaissies sont très-développés et flexueux, plusieurs ont leurs parois infiltrées de granulations graisseuses.

Dans l'hypertrophie glandulaire et molle de la thyréoïde, le tissu est ordinairement composé de vésicules à parois transparentes, remplies par une matière opaline, (*Colloidbildung*), ayant la couleur et la transparence du cristallin. Entre ces vésicules existent des cloisons fibreuses parfois très-épaissies. Les artères s'hypertrophient; il en est de même pour les veines qui subissent une dilatation variqueuse serpentine (varices médusiennes).

Les vésicules thyréoïdiennes distendues varient de volume. Peut-il s'en former de nouvelles? Cela est probable ; les follicules agrandis envoient des prolongements, des bourgeons latéraux qui, comprimés et en quelque sorte étranglés, s'isolent à leur tour et constituent de nouveaux follicules, d'après Billroth. Parfois les follicules isolés semblent séparés du reste de la glande et placés sur un de ses côtés comme une tumeur isolée.

B. *Goître fibro-alvéolaire.* — Dans cette variété d'hypertrophie de la glande thyréoïde, le tissu des cloisons fibreuses est augmenté de quantité, plus dense, plus rougeâtre; à l'œil nu, il semble être vu au travers d'un instrument grossissant (goître charnu et goître-scrofuleux, Sacchi); les vaisseaux veineux sont légèrement dilatés. D'autres fois et à des périodes

plus avancées, l'apparence est granuleuse et rappelle la cirrhose hépatique commune. Parfois encore le goître est dur et compacte (goître fibreux), ou bien comme lardacé dans la substance fibro-alvéolaire.

C. *Goître kystique.* — L'hypertrophie simple, glandulaire, de la thyréoïde, offre souvent, à un examen superficiel, l'aspect de grands kystes; mais avec de l'attention et surtout avec le microscope, on s'assure que les vésicules agrandies sont séparées entre elles par des cloisons fibreuses. Dans la forme kystique vraie, la dilatation des vésicules amène la disparition de ces cloisons, et alors le corps thyroïde est creusé de grandes loges ou poches kystiques communiquant plus ou moins entre elles.

Le contenu des loges du goître kystique ordinaire est constitué par de la matière colloïde, gélatiniforme, ayant quelquefois un aspect lardacé ou cireux, dû à la transformation amyloïde (sympexions, Ch. Robin). Les éléments cellulaires et nucléaires renfermés dans ces kystes sont en voie d'hypertrophie et granuleux (fig. 196).

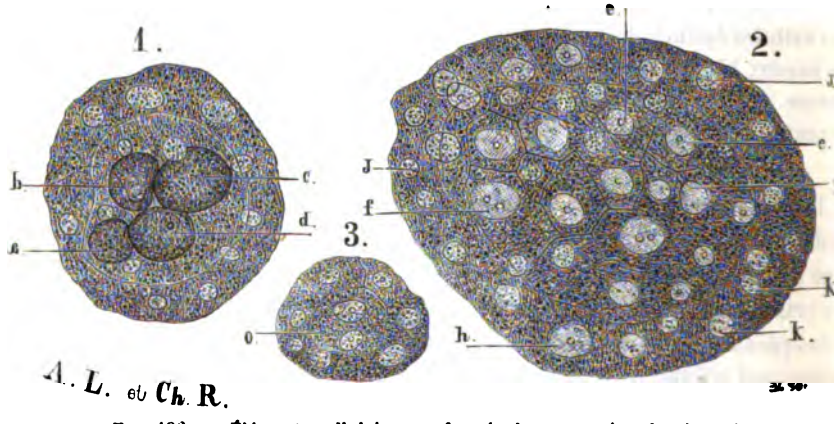

FIG. 196. — Éléments cellulaires renfermés dans un goître kystique *.

Dans un goître kystique opéré par Nélaton, nous avons trouvé, avec Charles Robin, des amas d'épithélium provenant des vésicules closes thyréoïdiennes (fig. 196). Les amas étaient, les uns volumineux, les autres moindres; plusieurs avaient une matière amorphe interposée aux noyaux et bien segmentée, le plus

* FIG. 196. — Éléments épithéliaux de diverses grandeurs provenant des kystes d'un goître volumineux. 1, *a*, *b*, *c*, *d*, noyaux très-hypertrophiés, granuleux, l'un d'eux nucléolé en *b*; 2, noyaux en partie hypertrophiés; *d*, *k*, *k*, noyaux granuleux de moyen volume; *e*, *e*, noyaux volumineux, pâles et nucléolés; *f*, noyaux très-volumineux et à deux nucléoles; *g*, noyau pâle, sans nucléole; *h*, noyau hypertrophié, nucléolé; *j*, noyau petit. La majeure partie de la substance amorphe interposée aux noyaux est séparée par des traits indiquant une segmentation. — Grossissement, 500 diamètres.

grand nombre n'en présentait point. Plusieurs noyaux avaient deux nucléoles; d'autres, vésiculeux, étaient transformés en matière colloïde.

D. *Kystes séreux et hématiques.* — Ces kystes, appelés aussi *goîtres séreux*, *hydrocèles du cou*, *tumeurs cystiques*, etc., forment les deux tiers des tumeurs du corps thyroïde, en exceptant le goître endémique. Elles existent seules ou compliquent des tumeurs solides. Les kystes hématiques secondaires sont des kystes séreux dans lesquels il s'est fait un épanchement sanguin (1). On admet que ces kystes peuvent se développer dans le stroma fibreux ; alors ils résultent de la transformation de noyaux apoplectiques sanguins, mais le plus souvent ils naissent des cavités closes vésiculaires.

Les grands kystes thyréoïdiens sont uniloculaires ou multiloculaires. La paroi est formée de tissu cellulaire ou lamineux ; mince, transparente, membraniforme au début, elle se durcit plus tard et prend un aspect d'enchondrome, mais la présence de chondroplastes n'est pas démontrée. Cette paroi peut encore devenir crétacée ou calcifiée.

Le contenu des kystes varie : tantôt séreux, limpide, il est aussi couleur de chocolat ou d'un noir hématique. Les kystes séreux limpides sont rares ; le plus ordinairement ils sont séreux à leur apparition, mais la paroi se vascularise et il se fait une extravasation sanguine aux dépens des vaisseaux dilatés.

FODÉRÉ, Traité du goître et du crétinisme. Paris, an VIII. — RULLIER, art. GOITRE (Dictionnaire des sciences médicales, t. XVIII, 1817. — A. S. CASSAN, Goître survenu en vingt-quatre heures à la suite d'un effort (Archiv. génér. de médecine, 1re série, t. XIII, 1827). — C. SACCHI, Mémoire et Observ. sur les diverses altérations du corps thyroïde qui constituent le goître (Annal. univers. de med., novembre 1832). — NÉLATON, Descript. d'un goître enlevé chez un jeune homme de vingt ans (Bull. de la Soc. anat. de Paris, t. X, p. 100, 1835). — BECK (de Fribourg), Obs. sur le goître cystique (Journ. der Chir. und Augenheilkunde von Græfe und Walther, Band XXIV, 1836). — MARJOLIN, Goître avec dégénérescence du corps thyroïde et ossification des vaisseaux (Bulletins de la Soc. anat. de Paris, t. XII, p. 39, 1837). — TOURTUAL, Archiv für Anatomie von Müller, p. 240, 1840. — B. NIEPCE, Traité du goître et du crétinisme. Paris, in-8, 1851. — GURLT, Ueber die Cystengeschwülste des Halses. Berlin, 1855. — N. GUILLOT, De l'hypertrophie du corps thyroïde des femmes enceintes (Archiv. gén. de médecine, 5e série, t. XVI, p. 513, 1860). — POTAIN, Goître, hypertrophie du cœur, etc. (Bull. de la Soc anat. de Paris, 2e série, t. VIII, p. 87, 1863). — ZAVIZIANOS, Hypertrophie du corps thyroïde (Bull. de la Soc. anat. de Paris, 2e série, t. X, 1865). — VIRCHOW, Verhandlungen der Gesellschaft für Geburtshülfe zu Berlin, t. III, 1848, et Pathologie des tumeurs, trad. Arronssohn, t. III p. 194, 1871. — BOÉCHAT, Hypertrophie du lobe inférieur du corps thyroïde avec formation de kystes (Bull. de la Soc. anat. de Paris, 5e série, t. VII, 1872). — A. LUTON, art. GOITRE (Nouveau Dictionnaire de méd. et de chir. pratiques, t. XVI, p. 475, 1872). — P. BERGER, Examen des travaux sur l'anat., la physiol. et la pathol. du corps thyroïde (Archiv. gén. de médecine, 1874). — SITTEL, Goître, tumeur folliculaire de la thyroïde (the Clinic, t. VIII, p. 244, 1875). —

(1) COCHU, *Kyste hémorrhagique thyroïdien* (*Gazette des hôpitaux*, 1862). — PASTURAUD, *Note sur un kyste du corps thyroïde* (*hématocèle du cou*) (*Bull. de la Soc. anat*, 5e série, t. VIII, 1873).

HUTINEL, Goître kystique (Bulletins de la Société anat. de Paris, p. 196, 1876). — MARCHANT, Goître kystique, ossifications partielles (Bull. de la Soc. anat. de Paris, 1876). — A. JAUPITRE, Tumeurs du corps thyroïde, thèse de Paris, n° 112, 1876.

3. — Atrophie de la glande thyréoïde.

Cette lésion générale ou partielle est loin d'être rare. Tantôt l'un des lobes est atrophié, l'autre étant normal ou même hypertrophié (atrophie partielle). Dans la majorité des cas, l'altération occupe le lobe médian ou isthme (1) ; le plus souvent elle est consécutive à une autre lésion, elle est rarement primitive.

A l'œil nu et sur une coupe, on voit au milieu d'un stroma fibreux une matière épaisse. Avec le microscope, on trouve des granulations protéiques, granulo-graisseuses et souvent une poussière crétacée, pulvérulente ou réunie en petits amas.

Néoplasmes du corps thyroïde.

1. — Sarcome, Épithéliomes et tumeurs hétérodéniques.

A. Le *sarcome* du corps thyroïde est exceptionnel (2).

B. Les *épithéliomes* primitifs (3) sont fort rares et les épithéliomes ou cancers secondaires encore plus. Ordinairement le cancer occupe un lobe, plus tard il s'étend au loin et proémine dans l'œsophage ou la trachée.

J'ai une seule fois observé, à l'hôpital Necker, une tumeur épithéliale de la glande thyréoïde chez une personne âgée :

Femme, soixante-huit ans, portant depuis de longues années un goître peu considérable et devenu tout à coup, depuis six mois, de plus en plus volumineux mais non ulcéré, sans changement de couleur des téguments. Elle succombe brusquement dans la nuit à un accès de suffocation. La tumeur, oblongue, a le volume du poing ; elle est plus développée à droite qu'à gauche, et la coupe donne l'aspect d'un sarcome ou d'un encéphaloïde assez vascularisé ; les vaisseaux périphériques sont gros et sinueux.

Par la pression et le raclage, on obtient un suc miscible à l'eau, et le microscope montre des cellules arrondies à gros noyau, réfractant fortement la lumière, des noyaux libres, des granulations graisseuses abondantes.

(1) GRÜBER, *Ueber die Glandula thyreoidea ohne Isthmus beim Menschen (Archiv für Anat. Phys. und wissensch. Medicin*, p. 208, 1876).

(2) DOLERIS, *Sarcome du corps thyroïde (Bull. de la Soc. anat. de Paris*, p. 225, 1876).

(3) GOSSELIN, *Bulletins de la Société de Chirurgie de Paris*, 1861.

Sur des coupes durcies, les vésicules agrandies offrent dans l'intérieur une grande quantité des cellules précitées et offrant en moyenne $0^{mm},016$ à $0^{mm},030$ = 16 à 30 μ. De plus, les parois des vésicules étaient tapissées de plusieurs couches de cellules, et celles-ci s'étendaient ainsi que des noyaux entre les fibres conjonctives ou lamineuses du stroma. Dans d'autres points, sur la paroi des vésicules dilatées, existaient de véritables saillies ou bourgeons épithéliaux renfermant des noyaux et des cellules plus ou moins tassés et polyédriques par pression réciproque. Les cellules les plus altérées, en dégénérescence graisseuse et d'autres avec des espaces clairs, étaient celles les plus voisines du centre, près de se séparer de la paroi. Cette tumeur m'a paru un épithéliome type.

Le plus souvent les cancers primitifs de la glande thyroïde constituent une seule masse, tandis que dans les cancers secondaires il y a, dit-on, plusieurs noyaux épars.

Par envahissement, l'épithéliome provoque la mortification des cartilages du larynx, des perforations des organes ambiants : œsophage, trachée, artères, veines. Les nerfs récurrents peuvent être comprimés et déterminent alors des troubles graves de la phonation.

C. Le *tissu hétéradénique* (voyez page 273) a été trouvé dans la thyréoïde, et peut-être plusieurs tumeurs à prolongements, décrites par les auteurs, sont-elles de cette espèce.

La glande thyréoïde renfermant le tissu hétéradénique, ou transformée de cette manière, peut égaler le volume du poing. Dans un cas, elle s'était généralisée à la face et aux os du crâne. Avec le microscope, on constatait une mince trame fibroïde, avec peu de vaisseaux sanguins, plus une grande quantité de filaments tubuleux ramifiés, repliés sur eux-mêmes, remplis d'épithélium et renfermant des corps transparents, oviformes.

HARRIS, Cancer de la glande thyroïde ayant envahi l'œsophage et les ganglions cervicaux (Saint-Bartholomew's Hosp. Reports, t. XI, p. 263, 1875). — V. CORNIL, Sur le développement de l'épithéliome du corps thyroïde (Archives de physiol. norm. et pathologique, 1875). — EPPINGER, Carcinoma glandulæ thyroïdeæ (Prager Wierteljahrsschrift, Band II, S. 13, 1875). — A. JAUPITRE, Tumeurs du corps thyroïde, thèse de Paris, n° 112, 1876.

2. — Tuberculose de la glande thyréoïde.

Les petites tumeurs de la thyréoïde données comme tuberculeuses par divers auteurs ne sont pas réellement de cette nature. Lebert, au contraire, a observé un fait de tuberculose miliaire de la glande thyréoïde (1). Cornil et Ranvier en rapportent un exemple évident (2) ; le dépôt tuberculeux s'était fait dans l'intérieur des vésicules.

(1) H. LEBERT, *Traité d'anat. path. générale et spéciale*, t. I, p. 716, 1857.
(2) CORNIL et RANVIER, *Manuel d'histologie pathologique*, 1re partie, p. 205-206, fig. 110 et 111, 1869.

J'ai une seule fois trouvé la tuberculose thyréoïdienne chez une phthisique, morte à l'hôpital Necker avec des tubercules à tous les degrés d'évolution dans le poumon :

Femme, trente-huit ans, succombant à un degré avancé de la tuberculose pulmonaire. La glande thyréoïde est légèrement hypertrophiée, plus du côté gauche que du côté droit. Le lobe médian est peu accusé. La glande offre de petites inégalités sensibles au doigt à l'extérieur et plus sensibles encore sur la coupe.

Le tissu est placé sous l'eau ; il est plus facile de distinguer de petits amas grisâtres miliaires et d'autres ayant le centre un peu plus blanchâtre ou jaunâtre.

Avec le microscope, sur des parties raclées, je trouve dans le liquide thyréoïdien un peu visqueux des corpuscules granulo-graisseux d'épithélium, ayant de $0^{mm},008$ à $0^{mm},010 = 8$ à $10\ \mu$, et d'autres plus petits et ratatinés. Sur des coupes durcies par la gomme et l'alcool, à un grossissement de 500 diamètres, j'ai acquis la preuve que les corpuscules tuberculeux sont dans les vésicules et compriment les cloisons fibreuses enkystées. La modification de l'épithélium des vésicules est saisissable sur un grand nombre de points.

Examinées comparativement, les granulations du corps thyroïde et celles des poumons m'ont paru identiques.

3. — Tumeurs cartilaginiformes et calcifiées.

Les *enchondromes* et les *ostéomes* ont été signalés dans la glande thyréoïde, mais ne sont point démontrés d'une manière irrécusable.

Les *tumeurs crétacées* ou *calcifiées* ne sont point très-rares et ont été appelées parfois *goître pierreux*. Elles appartiennent à l'évolution ultime de plusieurs altérations thyréoïdiennes.

On les rencontre à la suite des épanchements sanguins, surtout des productions fibreuses ; elles peuvent former des coques (1) ou des incrustations sur les parois des kystes. Ces dépôts sont constitués par du phosphate et du carbonate de chaux, mais sans chondroplastes ni ostéoplastes.

On a vu des concrétions calcaires de la glande thyréoïde disposées en une masse compacte adhérente à la trachée et provenant d'un foyer apoplectique entouré d'un tissu fibreux calcifié. Parfois ces tumeurs dures sont peu volumineuses, très-aplaties, dérivant d'un kyste résorbé. Enfin la coque, ou paroi kystique pierreuse, renferme quelquefois un liquide jaunâtre, verdâtre, visqueux, gélatineux ou colloïde.

(1) Kebbel, *Coque calcaire d'une tumeur kystoïde thyroïdienne* (*The Lancet*, vol. II, p. 12[illegible], 1877).

Hyperhémie; Hémorrhagie de la glande thyréoïde.

A. L'*hyperhémie thyréoïdienne* a été nommée *goître vasculaire*. A un premier degré les vaisseaux artériels et veineux de la glande sont distendus et remplis de sang, ce qui rend le corps thyroïde turgescent. Les artères surtout sont dilatées et deviennent tortueuses ; on y trouve plus tard de petits anévrysmes. Les troncs artériels sont gonflés, ondulés, épaissis ; les ramifications sont elles-mêmes inégalement dilatées avec des ectasies latérales ou kystiques. Cet état de la glande thyréoïde a été appelé *goître anévrysmatique* par P. de Walther.

B. Le *goître exophthalmique* (1) n'est d'abord, au point de vue anatomique, qu'une hyperhémie plus ou moins forte de la glande thyréoïde. Celle-ci est augmentée de volume, sans bosselures, mollasse, indolente, mobile dans tous les sens et elle suit les mouvements du larynx. La thyréoïde est parfois le siége de battements.

J'ai examiné le corps thyroïde d'un malade qui succomba d'une manière rapide après une fracture de cuisse, et qui était atteint depuis plusieurs année de goître exophthalmique. La glande était revenue sur elle-même, peu hypertrophiée. Les artères étaient volumineuses, largement anastomosées. Les parois n'étaient pas athéromateuses. Les veines sinueuses n'offraient pas de coagulations, ni de périphlébite. Les vésicules thyréoïdiennes étaient visibles à l'œil nu. Leur contenu n'était pas très-visqueux ; il renfermait des cellules et des noyaux d'épithélium de teinte grisâtre, quelques-uns granuleux. Je n'ai pas trouvé de corps amyloïdes, ou sympexions. Le tissu interglandulaire n'était pas très-notablement épaissi ou cirrhosé. Le cœur était hypertrophié, surtout dans son ventricule gauche ; la valvule mitrale était épaissie sur les bords.

Quand le goître exophthalmique est ancien, on y trouve des lésions très-manifestes, généralisées, parfois plus accusées sur le lobe droit. Les vaisseaux sont accrus et les capillaires ressemblent à ceux des tissus érectiles ; les artérioles sont atteintes d'endartérite ou d'athérome, les veines de phlébite ou de thrombose. Le stroma fibreux est très-épaissi, ou bien plusieurs parties de la glande peuvent être devenues kystiques.

C. Quand le sang sort des vaisseaux de la glande thyréoïde, il y a *hémorrhagie thyréoïdienne ;* le sang se répand ordinairement dans le tissu lami-

(1) R.-J. Graves, *Leçons de clinique médicale*. Dublin, 1835. — Basedow, *Exophthalmie durch Hypertrophie der Zeugeweber in der Augenhœle* (*Casper's Wochenschrift*, 28 mars 1840). — S. Jaccoud, *Traité de pathologie interne*, 5e édit., t. 1, p. 796, 1877.

neux ou fibreux, et non dans les vésicules, qui sont ainsi isolées au milieu d'un lac sanguin. Les caillots de sang coagulé dans la thyréoïde peuvent atteindre le volume d'une noix et même davantage.

Le sang épanché, extra-vésiculaire, tantôt se transforme en une tumeur kystique, tantôt se résorbe, donnant naissance à une portion indurée. Bach signale la possibilité d'une compression, par suite de la rétractilité de cette portion indurée à la manière du tissu cicatriciel, ce qui est loin d'être démontré. Le sang qui s'épanche dans l'intérieur des vésicules, dans les cas de tumeurs ou de dilatations kystiques vascularisées, subit les transformations ordinaires.

Parasites de la glande thyréoïde.

Les kystes hydatiques du corps thyroïde sont rares. Les faits de Hunter, de Bach, de Rullier, sont douteux. Il en est de même de ceux de Laennec et de Lieutaud cités par Davaine. L'exemple suivant est incontestable :

Nélaton, après l'ouverture d'un kyste thyroïdien, vit sortir du pus, puis une multitude de poches hydatiques variant de volume, depuis celui d'un pois jusqu'à un grain de raisin. Depuis ce moment il sortait tous les jours des poches hydatiques; le malade guérit (1).

Gurlt a relevé dans les auteurs sept cas de kystes qu'il rapporte à des échinocoques de la glande thyréoïde (2).

Vices de conformation.

La glande thyréoïde du fœtus est plus volumineuse que celle de l'adulte, par rapport au volume entier du corps. Chez les jeunes sujets et dans un âge avancé, on trouve les anomalies suivantes : les lobes latéraux sont inégalement arrondis, mamelonnés, festonnés, parfois divisés. D'autres fois le lobe médian manque, ou au contraire il existe presque seul en se prolongeant très-bas. Enfin on a vu des lobes surnuméraires petits et séparés en forme de petites glandes thyréoïdes succenturiées.

THYMUS.

Le thymus, dont les usages paraissent analogues à ceux de la glande thyréoïde, et qui s'atrophie après la naissance, peut persister jusqu'à la

(1) Houel, *Des tumeurs du corps thyroïde*, thèse d'agrégation. Paris, 1860.

(2) E. Gurlt, *Die Cystengeschwülste des Halses*, p. 273. (Virchow, *Pathol. des Tumeurs*, trad. Aronssohn, t. III, p. 231, 1871.)

puberté, même jusqu'à l'âge adulte (1), sans présenter de lésions notables.

Inflammations du thymus.

Les inflammations du thymus sont rares et n'ont été guère observées qu'à l'état d'abcès idiopathiques ou métastatiques.

Cruveilhier a vu sur le cadavre d'un enfant venu à terme une inflammation chronique du thymus et du pancréas, ainsi qu'une induration des poumons. En enlevant le sternum, il ouvrit un foyer purulent; ce foyer occupait le thymus, qui était très-volumineux, remplissait le médiastin antérieur et adhérait au péricarde. Le thymus était divisé en loges ou cellules de différentes capacités et pleines de pus visqueux (2)

Il faut distinguer les abcès thymiques simples des abcès liés à la tuberculose et à la syphilis.

Hypertrophie et Atrophie.

A. L'existence de l'*hypertrophie du thymus* n'est pas démontrée, ni au point de vue anatomo-pathologique, ni au point de vue clinique. L'angine par compression thymique, admise par Kopp, n'est autre chose que l'angine striduleuse; d'ailleurs, dans un grand nombre de cas, on a pris l'hypertrophie du lobe médian de la thyréoïde (3), prolongé sous le sternum, pour un thymus volumineux.

Boucher a présenté à la Société anatomique (4) un thymus hypertrophié; la masse, pesant 130 grammes, occupait la place ordinaire du thymus. Elle est formée de deux moitiés ayant 10 centimètres de hauteur et 2 centimètres d'épaisseur; la coupe offre l'aspect charnu et rouge.

La persistance du thymus, continuant quelquefois à se développer pendant un ou deux ans après la naissance, suivant Meckel, aurait lieu chez les sujets scrofuleux et rachitiques, simultanément avec l'hypertrophie des glandes lymphatiques (Rokitansky).

B. L'*atrophie* du thymus est un fait physiologique. Chez le nouveau-né, la glande diminue peu de volume, même pendant la première année,

(1) V. Brigidi, *Cas de thymus volumineux chez l'homme* (*Commentario clinico di Pisa*, février 1877).

(2) J. Cruveilhier, *Anatomie pathologique du corps humain*, in-folio, livraison XV, 6e observ.

(3) J. Cruveilhier, *Traité d'anat. pathologique générale*, t. III, p. 53, 1856.

(4) Boucher, *Bulletins de la Société anatomique de Paris*, 2e série, t. XII, p. 46, 1867.

mais plus tard elle s'atrophie et elle est remplacée par du tissu cellulaire ou fibreux. C'est un type d'atrophie complète glandulaire (1).

Néoplasmes du thymus.

A. L'*épithéliome* du thymus n'a été vu que rarement et les faits qui s'y rapportent sont douteux (2).

B. Les *tubercules du thymus* constituent des masses jaunâtres et calcifiées; parfois la tuberculose est infiltrée au milieu d'un tissu fibroïde.

C. *Lésions syphilitiques.* — Paul Dubois a décrit une infiltration purulente du thymus survenue chez des enfants atteints de syphilis héréditaire. Depaul a trouvé dans les parties centrales du thymus des cavités pleines de matière grumeleuse. R. Virchow a confirmé ces faits si intéressants, et il a insisté sur la ressemblance du pus avec le suc exprimé du thymus.

Hémorrhagie du thymus.

Les hémorrhagies du thymus ont été observées surtout chez les enfants mort-nés, et par exception après la naissance.

Un exemple d'apoplexie du thymus a été présenté à la Société anatomique par Péan (3). L'enfant nouveau-né était atteint d'un purpura hémorrhagique congénital. Le thymus était très-volumineux, violacé, noirâtre: sur la coupe, le tissu est dur, granuleux, gorgé de sang, converti en foyers multiples du volume d'une tête d'épingle à une aveline. Un fait observé par Robert, et présenté également à la Société anatomique, se rapproche de celui-ci : il y avait également des hémorrhagies de tous les organes.

HAUGSTEDT, Thymi in homine descriptio anatom. patholog. et physiolog. iconibus XXXIV illustrata. Hafniæ, 1832. — CRUVEILHIER, Anatomie pathol. du corps humain, livraison XV, pl. 2, fig. 2 et 3. — ALBERS, Beobachtungen auf dem Gebiete der Pathologie. Bonn, 1836, Band I, p. 63, und Erlaüterungen zum Atlas, II, p. 392. — C. HECKER, Verhandl. der Berlin. Gesellsch. für Geburtshülfe. Berlin, 1853, Heft VIII, S. 107-122. — Paul DUBOIS, Gazette médicale de Paris, p. 393, 1850.— H. DEPAUL, Mémoire sur une manifestation de la syphilis congénitale consistant dans une altération spéciale des poumons, pour servir à l'histoire de la syphilis. (Mémoires de l'Académie de médecine, t. XVII, p. 508, 1853). — F. WEBER, Beiträge zur patholog. Anatomie der Neugebornen, Band II, S. 75. Kiel, 1852. — N. FRIEDREICH, Krankh. Respir. der Org. (Virchow's

(1) HAUGSTEDT, *Des anomalies de structure et des maladies du thymus* (*Archives générales de médecine*, 3e série, t. III, 1833). — J. CRUVEILHIER, *Traité d'anatomie pathologique générale*, t. III, p. 206, 1856.

(2) A. FŒRSTER, *Handbuch der pathologischen Anatomie*, Zweite Auflage, Band II, S. 847, 1863.

(3) *Bulletins de la Société anatomique de Paris*, 2e série, t. II, p. 377, 1857,

Handbuch der speciellen Pathologie und Therapie, Band V, Abtheil. I, Liefer. 3. Erlangen, 1858.) — FRIEDLEBEN, Die Physiologie der Thymusdrüse in Gesundheit und Krankheit. Frankfurt 1858. — WEISFLOG, Ein Beitrag zur Kenntniss der Dubois'schen Thymus-abcesse bei angeborner Syphilis. Zurich, 1860. — A. FŒRSTER, Handbuch der patholog. Anatomie, zweite Auflage, Band II, S. 846, 1863. — LEHMANN, Würzburg med. Zeitschrift, Band IV, S. 7, 1863.

CAPSULES OU GLANDES SURRÉNALES.

Les capsules surrénales, dépourvues de canaux excréteurs comme toutes les glandes vasculaires, soit sanguines, soit lymphatiques, sont annexées à l'appareil porte rénal, et le sang qui les traverse revient au rein. Les capsules ou glandes surrénales ont une substance corticale jaunâtre, représentant des cylindres allant de la périphérie vers le centre, plus une substance médullaire composée de trabécules fines de tissu conjonctif ou lamineux, limitant des espaces remplis de cellules polyédriques spéciales. Les vaisseaux sanguins de ces glandes, et surtout leurs nerfs, sont très-nombreux et très-développés.

Inflammation des capsules surrénales; Surrénalites.

L'inflammation est rarement observée dans les capsules surrénales. A l'état aigu, elle est sous forme d'infiltration purulente, diffuse ou collectée en abcès de grandeur variable. Les abcès peuvent acquérir un grand volume et s'ouvrir dans le duodénum ou le côlon. Les deux capsules ont été vues presque entièrement converties en masse purulente. Quand les abcès ne se vident pas, ils se concrètent en une masse caséiforme (Fœrster).

La plupart des lésions purulentes des capsules s'observent chez les nouveau-nés; on voit généralement un seul foyer de pus, quelquefois plusieurs foyers qui coexistent avec ceux d'autres organes L'enveloppe externe participe souvent au travail inflammatoire. L'altération des capsules, dans les faits de suppuration, rappelle fidèlement les lésions du thymus rattachées par Paul Dubois à la syphilis héréditaire.

L'*inflammation chronique simple* des capsules surrénales se traduit par une augmentation générale de volume. Les capsules sont hypertrophiées, indurées, de forme irrégulière.

Sur une coupe, les tissus médullaire et cortical se confondent; on voit, à l'œil nu, des dépôts de substance grisâtre ou jaunâtre, parfois crétacée. Avec le microscope, la zone grisâtre renferme de nombreux éléments cellulaires en voie d'atrophie ; les cellules sont petites, irrégulières.

Rokitansky regarde ces altérations comme se rapportant aux tubercules; mais Dickinson, Sanderson et Wilks les regardent comme des lésions spéciales à l'inflammation simple.

L'*inflammation chronique interstitielle* des capsules surrénales se traduit par une augmentation de volume et par l'induration. A la coupe, on aperçoit des traînées de tissu conjonctif ou fibreux comprimant le tissu glandulaire. A un degré plus avancé, le tissu fibreux domine et les éléments propres de la glande sont noduleux et saillants (cirrhose surrénale). Cette inflammation interstitielle est souvent liée à la syphilis (Lancereaux) et àl a tuberculose.

Hypertrophie, Atrophie des glandes surrénales.

L'*hypertrophie* simple est rare, le plus ordinairement elle se complique de néoplasmes ou d'épaississement fibreux. L'*atrophie*, quelle qu'en soit la cause, a été assez souvent observée.

L'*hypertrophie glandulaire* fait le passage aux néoplasies; elle porte sur des portions de la substance propre de la glande. Virchow l'appelle *goître surrénal* en la comparant à certaines hypertrophies thyréoïdiennes; on trouve des parties gonflées, égalant parfois le volume d'une noix, de la consistance de la glande ou plus dures. Avec le microscope, on constate qu'il s'est produit une multiplication des éléments tubuliformes ou cylindriques, glandulaires, qui sont très-allongés, ramifiés, contournés, avec des cellules granulo-graisseuses. Les parties dures sont constituées par du tissu conjonctif interposé entre les éléments lésés.

Néoplasmes et dégénérescences des capsules surrénales.

1. — Sarcomes, Épithéliomes, Gliomes.

A. Le *sarcome* des capsules surrénales est la forme de cancer la moins rare. On y a vu le mélanosarcome (Kussmaull, Dœderlin).

B. Les *fibromes* sont exceptionnels, surtout dans la substance médullaire (Saviotti).

C. Les *hémangiomes*, les *lymphangiomes* caverneux (Klebs), les *néoplasmes lymphatiques* (Vogel, Seitz), ont été observés dans les capsules surrénales.

D. L'*épithéliome* ou le *cancer* des capsules surrénales est extrêmement rare et presque toujours encéphaloïde; Klebs a vu la forme épithéliale cylindrique. Le carcinome encéphaloïde quelquefois primitif (?) ou cylindrique et sûrement secondaire, coïncide avec le cancer des organes sexuels ou de la thyroïde; toutefois, il ne paraît pas y avoir de relation constante entre le siége de ces lésions organiques.

E. *Gliome*. En raison de l'abondance des nerfs dans les capsules surrénales, surtout dans la substance médullaire, Virchow a pensé que certaines tumeurs de ces capsules étaient des gliomes. Il décrit des tumeurs globuleuses, de la grosseur d'un pois ou d'un grain de millet, d'une couleur rouge pâle, qui proviendraient de la névroglie.

F. *Calcification*. Dans des cas exceptionnels, on a trouvé les capsules surrénales ayant l'aspect et la consistance du cartilage; d'autres fois, elles étaient volumineuses et calcifiées par places. Enfin, dans d'autres faits, on a signalé la présence de petits graviers dans l'intérieur des glandes surrénales.

2. — Tuberculose et Syphilis des capsules surrénales.

A. La *tuberculose surrénale* est la plus fréquente des lésions de la maladie d'Addison. La tuberculose commence ordinairement par l'apparition de granulations grises. D'abord éparses, elles deviennent confluentes et constituent alors des masses qui subissent la métamorphose caséeuse. Les capsules acquièrent parfois le volume d'un œuf ou d'une pomme, et jusqu'à 12 centimètres de largeur.

Par suite de cet état caséeux, appelé autrefois état scrofuleux des capsules surrénales, le tissu conjonctif formant le stroma des deux substances de l'organe est atteint et se multiplie; la capsule s'épaissit, d'autant plus qu'ici comme ailleurs ce travail morbide s'est accompagné de phlegmasie. L'enveloppe extérieure est le siége d'une inflammation chronique; elle contracte des adhérences avec le foie et le pancréas. Suivant Virchow, il surviendrait une altération des plexus nerveux.

Dans la majorité des cas, les granulations miliaires sont corticales au début, mais elles envahissent rapidement la substance médullaire. Au degré extrême, la glande est jaune, ramollie, devenue pulpeuse. Quand le tissu conjonctif ou lamineux trabéculaire ne s'hypertrophie pas, mais au contraire disparaît, il ne reste qu'une masse jaunâtre et graisseuse.

La plupart des autopsies des sujets succombant à la maladie d'Addison offrent une altération caséeuse ou plutôt fibro-caséeuse des glandes

surrénales, ordinairement des deux côtés, mais parfois d'un seul. J'en ai observé un bel exemple à l'hôpital Saint-Antoine :

Homme, vingt-sept ans, atteint depuis deux ans d'un affaiblissement considérable, très-amaigri, ayant des douleurs abdominales et lombaires, de la coloration ardoisée de la peau, très-marquée aux parties génitales, assez forte partout sur la face et les mains. Pas de goître.

Quelques tubercules dans le sommet des deux poumons, principalement à gauche et à l'état de crudité, une seule petite caverne.

Pas de tubercules du foie, ni de la rate, ni des ganglions lymphatiques, mais ces derniers sont congestionnés et hypertrophiés dans la poitrine et l'abdomen. Estomac et intestins sans lésions tuberculeuses ni ulcérations.

Reins paraissant à l'état normal, mais teinte pâle de la substance périphérique. Capsules surrénales volumineuses des deux côtés; la droite pèse 12 grammes, la gauche 10 grammes. Le contenu des deux capsules est d'un jaune blanchâtre opaque, ressemblant à celle des ganglions lymphatiques tuberculeux et calcifiés. La capsule est épaisse, résistante, l'aspect des deux substances dans la glande fendue a disparu. Des cloisons fibreuses, irrégulièrement disposées parcourent la glande surrénale et sont nettement visibles sur la surface de section. Il y a, de plus, des endroits plus durs et d'autres comme pétrifiés ou calcifiés.

Avec le microscope, je constate que les reins sont infiltrés de graisse. Les capsules surrénales offrent une multiplication du tissu fibreux périphérique et de l'intérieur. Les éléments cellulaires de la pulpe ou des substances centrale et médullaire sont ratatinés, un très-petit nombre offre des noyaux. Presque tous sont des corpuscules remplis de granulations grisâtres ou jaunâtres, ayant en moyenne $0^{mm},006$ à $0^{mm},008 = 6$ à $8\ \mu$. L'acide acétique les pâlit beaucoup et finit par les rendre diffluents en laissant les granulations visibles.

J'ai examiné avec soin le plexus solaire. Les ganglions semi-lunaires étaient moindres qu'à l'état normal. Les cellules nerveuses étaient de petit volume, beaucoup avec des granulations grisâtres et même pigmentaires. Un fragment de peau du scrotum et un autre de la partie postérieure du cou offraient très-nettement, sur des coupes perpendiculaires, une forte pigmentation des cellules profondes du réseau de Malpighi.

Il est difficile dans l'état actuel de la science de rapporter à une cause anatomique toujours identique la coloration bronzée de la peau dans la maladie d'Addison. Il n'y a point sûrement un état pathologique toujours le même des capsules surrénales. Toutefois, la tuberculose fibro-caséeuse de ces glandes, avec destruction des éléments cellulaires, paraît être une des conditions les plus ordinaires de la maladie bronzée ou *melasma supra-renale*. Les autres altérations des capsules ne la produisent pas, à beaucoup près, aussi fréquemment. L'altération des capsules retentit sur le système nerveux abdominal (1).

(1) JACCOUD, *article* Maladie bronzée (*Nouveau Dictionnaire de médecine et de chirurgie pratiques*, t. V, p. 678 et 718, 1866).

B. La *syphilis*, en atteignant les capsules surrénales, détermine une inflammation interstitielle, une sclérose. Bœrensprung a décrit les gommes ou syphilomes. Les néoplasies étaient formées de petites masses de tissu conjonctif ou lamineux, remplies de cellules embryonnaires. Le centre de ces îlots était en dégénérescence caséeuse. Ces îlots se trouvaient dans la substance médullaire peu modifiée, mais la capsule était épaissie et adhérait aux parties voisines, aux ganglions ainsi qu'aux nerfs du grand sympathique.

La métamorphose ultime de ces productions gommeuses est la liquéfaction et d'autres fois la calcification atteignant les productions fibreuses coexistantes.

8. — Dégénérescence graisseuse, amyloïde ; Kystes.

A. *Dégénérescence graisseuse.* — Les cellules épithéliales de la substance corticale des capsules sont infiltrées de graisse à l'état normal. La surcharge graisseuse n'est point spéciale à la maladie bronzée ou d'Addison; elle s'observe dans les maladies infectieuses et dans les cachexies, en particulier dans la tuberculisation. Ordinairement la glande n'a pas augmenté de volume. Sur une coupe, on voit une teinte jaunâtre très-accentuée, soit par petits groupes ou généralisée.

Avec le microscope, on trouve de nombreuses granulations graisseuses. Les cellules sont tuméfiées et rendues opaques par la graisse; dans les points très-jaunes, les éléments graisseux sont très-abondants et la glande ressemble au foie gras.

Par la teinture d'iode sur un fragment de capsule malade, on n'obtient pas la couleur vineuse offerte par les capsules saines.

B. La *dégénérescence amyloïde* est rare. On l'a observée dans la paroi des vaisseaux, coexistant avec des altérations pareilles de la rate, du foie et des reins.

C. Les *kystes* des capsules surrénales sont de plusieurs sortes : séreux, hématiques ou purulents, de volume très-variable. Les *kystes parasitaires à échinocoques* sont des plus rares. Perrin en a signalé un exemple (1); le kyste était volumineux et situé dans la capsule surrénale droite. Huber rapporte un fait d'hydatide multiloculaire (2).

(1) M. Perrin, *Kyste hydatique du petit bassin, etc.* (*Comptes rendus de la Société de biologie*, 1re série, t. V, p. 157, 1853).

(2) Huber, *Archiv für klin. Medicin*, Band V, S. 139, 1868.

Hyperhémie et Hémorrhagies des capsules surrénales.

A. L'*hyperhémie surrénale* est assez fréquente chez le nouveau-né; elle est beaucoup plus rare chez l'adulte et ne se constate que dans les maladies avec stase veineuse.

B. Les *hémorrhagies des capsules surrénales* ne sont pas très-rares, et alors ces organes sont plus ou moins fortement atteints; dans les cas extrêmes, elles constituent des tumeurs du flanc et de la région lombaire. Tantôt, il existe un seul kyste sanguin, tantôt plusieurs. Rayer rapporte un exemple d'épanchement sanguin où la capsule surrénale pesait deux kilogrammes.

En ouvrant l'abdomen, on constate une tumeur plus ou moins volumineuse, lisse ou bosselée, tantôt adhérente, tantôt libre dans la cavité abdominale. Cette tumeur est fluctuante, en rapport avec le foie et surtout le rein qu'elle comprime et déforme. Si on fend la tumeur, il s'en écoule du sang liquide, et dans son intérieur on voit des caillots à divers âges: les uns sont noirs, d'autres rouges ou jaunâtres, d'autres d'un jaune de cire. Toutes ces coagulations sont irrégulières, les unes dures, les autres molles; mais, vers les parois, elles présentent souvent des couches concentriques comme dans un anévrysme. L'enveloppe externe est formée par ce qui reste des capsules surrénales. La forme générale du sac rappelle le rein distendu, mais on peut toujours rencontrer ce dernier sur un point de la périphérie du kyste sanguin.

Les collections sanguines surrénales se transforment, par résorption des matières colorantes du sang, en kystes renfermant du sérum à peine coloré.

P. Rayer, Recherches anat.-pathol. sur les capsules surrénales (Journal l'Expérience, t. I, p. 17, 1837). — Addison, On the constitutional and local effects of Diseases of the suprarenal Capsules. London, 1855. — Charcot et Vulpian, Gaz. médicale de Paris, 1858, p. 113. — S. Wilks, On Disease of the suprarenal Capsules (Guys' Hospital Reports. London 1862). — L. Martineau, De la maladie d'Addison, thèse de Paris, 1863. — R. Mattei, Recherches sur l'anat. normale et pathologique des capsules surrénales (Gaz. hebdom. de méd. et de chirurgie, 1864). — Duclos, Étude sur la maladie bronzée d'Addison. Tours, 1864.—E. Lancereaux, article Capsules surrénales (Dictionnaire encyclopédique des sciences médicales, 3e série, t. III, p. 157-167, 1875).

Vices de conformation.

Les capsules surrénales peuvent être augmentées de nombre; on en a observé quatre chez un homme dont les reins étaient réunis en fer à

cheval. Les capsules surrénales surnuméraires ou accessoires sont, dit-on, parfois contenues dans l'enveloppe fibreuse du rein.

Otto a trouvé les capsules surrénales confondues et réunies. L'état rudimentaire ou l'absence complète de ces glandes a été constaté plusieurs fois. .

Les vices de conformation des capsules surrénales ne coexistent pas avec ceux des reins, fait important à signaler (1).

(1) E. LANCEREAUX, *Dictionnaire encyclopédique des sciences médicales*, 3e série, t. III, p. 157, 1875.

LIVRE QUATRIÈME

APPAREIL DE L'URINATION

Les deux reins, qui éliminent du sang les matériaux de l'urine, sont les glandes propres à l'appareil de l'urination. Chacun des reins possède un conduit excréteur particulier, ou uretère, se rendant à la vessie qui sert de réservoir commun.

SECTION PREMIÈRE

REIN

Séparés à l'état normal, et placés de chaque côté de la colonne vertébrale, les reins, enveloppés d'une membrane ou capsule fibreuse, sont composés de deux substances : l'une, corticale, grisâtre ou rosée, est sécrétante avec les glomérules de Malpighi et les tubes contournés ; l'autre, plus foncée, rougeâtre ou violacée, disposée en cônes allongés, est vectrice de l'urine.

Les canalicules urinaires, venant du glomérule dans la substance corticale, sont d'abord larges et contournés; plus bas, leur calibre se rétrécit. Le tube se dirige alors dans la substance conique des pyramides de Malpighi, en formant une anse à convexité supérieure, et remonte dans la substance corticale, se dilate de nouveau en devenant flexueux. Enfin, le canalicule urinaire se rétrécit un peu pour se jeter finalement dans un tube droit ou tube urinifère collecteur, tout à fait rectiligne ; ce dernier tube s'ouvre dans le bassinet, à l'extrémité de la papille rénale, terminant la pyramide de Malpighi.

Chaque glomérule artériel rénal est entouré d'une membrane propre, hyaline, revêtue intérieurement d'une couche épithéliale pavimenteuse, se continuant avec celle des tubes contournés; les cellules de ces derniers sont cubiques et striées. Les cellules des tubes en anse sont plus minces et à noyau volumineux; celles des tubes sinueux avoisinant les tubes droits collecteurs se rapprochent des cellules des tubes contournés postglomérulaires.

Les lésions rénales peuvent être limitées aux glomérules ou aux cana-

licules urinaires, mais parfois le tissu conjonctif interposé est atteint en même temps, les vaisseaux du rein participent à ces désordres. Il résulte de là une exposition difficile des altérations rénales, dont la complexité fréquente répond à des symptômes variés, s'accompagnant souvent du passage de l'albumine dans l'urine.

Inflammations diverses des reins; Néphrites; Pyélites; Périnéphrites.

L'étude anatomo-pathologique des inflammations du rein a permis de les diviser en deux groupes principaux : les *néphrites parenchymateuses* ou épithéliales, et les *néphrites interstitielles* ou conjonctives. Le premier groupe comprend : la néphrite catarrhale ou néphrite parenchymateuse superficielle, et la néphrite parenchymateuse profonde. Dans le deuxième se rangent la néphrite suppurée, ainsi que la néphrite interstitielle ordinairement sclérosique.

1. — Néphrite catarrhale.

La *néphrite catarrhale* a été appelée néphrite parenchymateuse légère ou superficielle par Lécorché (1). Cette forme est caractérisée anatomiquement par les modifications portant principalement sur l'épithélium des tubes droits, tubes de Bellini et tubes collecteurs de Ludwig, exceptionnellement sur les tubes contournés.

Le rein est un peu plus volumineux, il est congestionné ; à sa surface se montrent des marbrures dues à la teinte foncée des étoiles de Verheyen distendues par le sang veineux. La capsule fibreuse externe se détache facilement. Sur une coupe parallèle aux faces, on trouve la section de la substance corticale parsemée de petits points rouges indiquant l'injection des glomérules de Malpighi. Dans plusieurs endroits, surtout dans la substance médullaire, on remarque des ecchymoses. Une pression exercée sur les pyramides fait sourdre au niveau des papilles un liquide louche et blanchâtre.

Avec le microscope, on voit que le liquide louche sorti des papilles renferme des cellules d'épithélium isolées ou réunies en cylindres. Ces cellules épithéliales se retrouvent dans les tubes de Bellini et les tubes collecteurs de Ludwig. Non-seulement les cellules sont desquamées, mais elles présentent l'état de tuméfaction trouble et très-rarement une dégénérescence graisseuse. Il est aussi fort rare de rencontrer l'altération de

(1) M. Lécorché, *Traité des maladies des reins, etc.*, p. 139 et 149, 1875.

l'épithélium des tubes flexueux et de surprendre ainsi le passage de la néphrite catarrhale à la néphrite parenchymateuse profonde.

Dans la néphrite légère, accompagnant quelquefois l'ictère simple prolongé, les cellules épithéliales qu'entraîne l'urine sont infiltrées de pigment biliaire. Quand la néphrite catarrhale succède à l'absorption de certaines substances médicamenteuses, comme le copahu, la térébenthine et surtout la cantharidine, elle s'accompagne d'inflammation catarrhale des calices et du bassinet (voy. Pyélite catarrhale). Outre ces causes, la néphrite catarrhale reconnaît toutes celles qui provoquent le développement de la néphrite parenchymateuse profonde; elle s'accompagne d'une très-faible quantité d'albumine et guérit assez rapidement.

3. — Néphrites parenchymateuses, Néphrites albumineuses, Filaments ou cylindres urinaires.

La *néphrite parenchymateuse* proprement dite, ou néphrite parenchymateuse profonde (Lécorché), néphrite diffuse, néphrite profonde, gros rein blanc, consiste essentiellement dans l'altération de l'épithélium qui tapisse les capsules des glomérules et les portions contournées et ansiformes des canalicules urinaires. Les lésions du début s'observent rarement; elles consistent dans une hyperhémie de l'organe, altération qu'on rencontre au début de toutes les néphrites et sur laquelle je reviendrai (voy. Hyperhémie et Hémorrhagies des reins).

L'aspect du rein, dans cette forme de néphrite, est bien rendu par la dénomination de *gros rein blanc*. L'organe est notablement plus volumineux, il a une teinte blanche comparée à celle de l'ivoire, de la chair d'anguille ou de veau, et uniformément répandue à sa surface. Plus rarement, cette coloration forme des marbrures avec la teinte d'un rouge foncé qui caractérise la période d'hyperhémie. La capsule s'enlève facilement et laisse voir une surface parfaitement lisse, sans granulations. Sur la coupe, la substance médullaire ou des pyramides est peu modifiée et seulement congestionnée. La substance corticale est d'un blanc mat et son épaississement considérable explique l'augmentation du volume du rein. Sur la teinte pâle, anémique, se détachent encore de petits points rouges, indiquant la distension des vaisseaux des glomérules.

L'examen microscopique montre dans les parties contournées et ansiformes des canalicules urinifères, dans la capsule des glomérules, et quelquefois dans les tubes droits, un épithélium tuméfié et infiltré de fines granulations grisâtres, protéiques, se dissolvant par addition d'acide acétique. Cet épithélium peut être encore en place, ou bien il est desquamé et forme des bouchons cylindriques obturant complétement les canali-

cules. Ceux-ci présentent, surtout dans leur partie tortueuse, où les détritus épithéliaux sont difficilement déplacés par l'urine, des dilatations remplies de cellules granuleuses en voie de désintégration. Les canalicules renferment encore des cylindres hyalins, dits à tort fibrineux par quelques auteurs, et fréquemment de petits amas de globules rouges dûs à des hémorrhagies intracapsulaires ou intracanaliculaires. Le plus souvent, un certain nombre de cellules et de cylindres épithéliaux montrent des granulations graisseuses, fortement réfringentes, solubles dans l'éther, insolubles dans l'acide acétique.

Telle est la néphrite parenchymateuse profonde offrant le gros rein blanc, lésion encore curable et qu'on observe avec une albuminurie qui n'est pas très-ancienne, ainsi qu'à l'autopsie des scarlatineux, des nouvelles accouchées, des typhiques, etc.

Le *rein scarlatineux* présente des lésions parenchymateuses et en même temps des lésions interstitielles décrites par plusieurs auteurs, assez récemment, par Kelsch (1). En divers endroits de la substance corticale, le tissu conjonctif des lobules est infiltré de cellules embryonnaires ou embryoplastiques qui en dissocient tous les éléments : les tubes collecteurs droits qui sont au centre, les tubes contournés ou labyrinthiques et les vaisseaux glomérulaires qui en forment la périphérie. La constatation de cette altération engagea Kelsch et d'autres auteurs à considérer comme une néphrite interstitielle spéciale, subaiguë, l'inflammation parenchymateuse du rein chez les scarlatineux.

Le rein atteint d'inflammation parenchymateuse profonde ne se rencontre pas toujours avec les caractères que je viens de décrire. Le gros rein blanchâtre ne représente qu'une des phases de ce processus inflammatoire. Quand l'évolution est plus complète, à la multiplication des éléments cellulaires, à la transformation granuleuse succède la transformation graisseuse des épithéliums; l'aspect du rein n'est plus le même. Tantôt l'altération graisseuse envahit toute la substance corticale et l'organe, restant lisse, présente une coloration jaune chamois, uniforme : c'est le *gros rein graisseux ;* ou bien, la dégénérescence n'atteignant que certains groupes de tubuli, ces groupes se détachent sur un fond blanc sous forme de taches jaunâtres plus ou moins saillantes et l'on observe les caractères du *rein gras et granuleux* (Johnson).

Dans les deux cas, on constate au microscope que la coloration jaunâtre répond à l'infiltration graisseuse de l'épithélium dans les canalicules tortueux et les glomérules. L'épithélium granuleux ou graisseux, les goutte-

(1) A. Kelsch, *Revue critique et Recherches anatomo-pathologiques sur la maladie de Bright* (*Archives de Physiologie normale et pathologique*, 2e série, t. I, p. 722 et 744, 1874).

lettes graisseuses libres se montrent avec des masses colloïdes, avec des dépôts ocreux d'hématine et d'hématoïdine, quelquefois avec de petites concrétions uratiques. Ces dépôts ont la forme cylindrique dans les canalicules et ils sont sphéroïdaux dans les capsules glomérulaires. De plus, les tubes sinueux présentent par places des dilatations kystiques ; les glomérules sont en partie atrophiés. L'emploi de l'acide osmique permet de voir que les parois des vaisseaux glomérulaires et capillaires, que les espaces du tissu conjonctif ou lamineux sont envahis par de fines granulations graisseuses (1). Quelle que soit d'ailleurs l'atrophie du glomérule, ses vaisseaux ne sont jamais complétement effacés : on peut toujours les injecter. Les troncs artériels d'où se détachent les artérioles afférentes sont dilatés et sinueux ; les troncs veineux sont également dilatés et parfois avec des coagulations veineuses formées par thrombose dans leur intérieur. En général, la substance des pyramides du rein est elle-même envahie par la transformation granulo-graisseuse. Dans les calices et le bassinet, les détritus épithéliaux mêlés à l'urine composent un liquide puriforme, crémeux et opaque. La muqueuse de ces cavités peut présenter des altérations inflammatoires (voy. Pyélite).

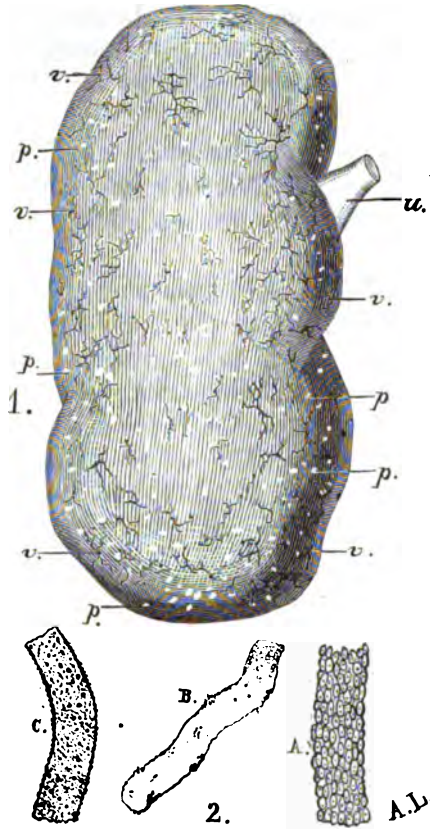

Fig. 197. — Néphrite parenchymateuse *.

Homme, trente-huit ans, ayant succombé à une hémorrhagie cérébrale, dans le cours d'une albuminurie chronique avec anasarque, observé à l'hôpital Necker.

* Fig. 197. — Néphrite parenchymateuse. 1, rein gros et granuleux ; *u*, uretère ; *p*, *p*, *p*, *p*, *p*, taches blanchâtres ou jaunâtres de grandeur variable ; *v*, *v*, *v*, *v*, *v*, petits vaisseaux visibles à travers la capsule. 2, filaments ou cylindres urinaires ; A, cylindre revêtu de cellules épithéliales ; B, cylindre hyalin, à peine granuleux de distance en distance ; C, cylindre finement granuleux. Grossissement 150 diamètres.

(1) Cornil et Ranvier, *Manuel d'histologie pathologique*, 3e partie, p. 1032, 1876.

Reins volumineux et pesant, le droit, 110 grammes, le gauche, 106 grammes. La la surface est lisse, non mamelonnée et d'une couleur brun jaunâtre, avec des taches plus claires et jaunâtres ou grisâtres, petites, visibles sous la capsule extérieure (voy. fig. 197, 1).

Les deux reins se décortiquent aisément ; la surface est parcourue par de rares vaisseaux et n'offre pas d'ecchymoses. Les points et les taches blanches ne font pas de relief sensible. A la coupe pratiquée sur la face convexe et découvrant les calices et le bassinet, la muqueuse de ces derniers est épaissie, blanchâtre, vascularisée ; on voit, en plaçant le rein sous l'eau, le tissu cortical jaunâtre, tandis que les pyramides de Malpighi sont rouges et nullement décolorées. Des points jaunâtres, moins nombreux qu'à la surface, occupent les espaces juxtacorticaux et près des pyramides de Ferrein. Les glomérules sont en partie apercevables, non injectés et ayant l'aspect de très-petites taches demi-transparentes.

Avec le microscope, sur des portions enlevées à l'état frais, les taches jaunâtres ou blanchâtres, petites, lenticulaires, sont formées par des granulations et des gouttelettes graisseuses. Sur des coupes minces, à un faible grossissement, je constate que la graisse est déposée dans les glomérules et surtout dans les canalicules urinaires contournés. La grandeur des taches provient du nombre de canalicules envahis par les granulations graisseuses. L'épithélium de ces tubes est plus ou moins reconnaissable. Beaucoup de tubes ont leurs cellules épithéliales gonflées et granuleuses ; d'autres tubes sont remplis par des cylindres de diverses sortes, granuleux ou hyalins. Dans divers points, les masses graisseuses distendent les canalicules urinaires et leur donnent un aspect noueux et bosselé.

En employant l'éther et le chloroforme, je dissous les granulations graisseuses et je m'assure que les taches opaques et d'un gris jaunâtre sont formées par la graisse déposée dans des tubes urinipares distendus. La plupart des tubes offrent partout un revêtement de cellules graisseuses et, de plus, un filament ou cylindre central, tantôt hyalin, tantôt granuleux.

Sur des coupes durcies dans le liquide de Müller, je trouve nettement les tubes urinaires corticaux, ou urinipares, avec des cellules granuleuses et devenues très-opaques. L'intérieur des tubes contournés renferme des cylindres ou des filaments centraux.

Pendant la maladie de cet homme, l'urine, fortement albumineuse, coagulable par la chaleur, par l'acide nitrique et l'acide pricrique, a été souvent examinée au microscope. J'y ai constaté des filaments ou cylindres urinaires (fig. 197, 2). Les cylindres renfermant une grande quantité de cellules épithéliales de revêtement (fig. 197, 2 A) étaient les plus rares; les cylindres revêtus de granulations fines étaient assez fréquents (fig. 197, 2 C); enfin les cylindres hyalins montrant quelques granulations à la surface étaient les plus communs (fig. 197, 2, B). Tous ces cylindres ou filaments, tantôt assez droits, plus ordinairement un peu contournés, ne se dissolvaient pas dans l'acide acétique ; l'iode les colorait en brun clair, ils ne devenaient pas violacés par l'addition d'acide sulfurique.

Le *gros rein graisseux*, le *rein gras et granuleux* se rencontrent dans les cas d'albuminurie grave et persistante que détermine le froid humide. Ces lésions avancées peuvent également s'observer dans la phthisie pulmonaire, dans l'intoxication chronique par l'alcool, le plomb ou le mercure, en dehors de toute altération antérieure des reins (dégénérescence amyloïde, néphrite interstitielle). D'autres substances toxiques, l'arsenic, le phosphore, l'acide sulfurique, produisent la néphrite parenchymateuse; mais la marche de l'affection est aiguë et l'on n'observe qu'exceptionnellement les lésions profondes. Il en est de même, comme je l'ai dit, chez les nouvelles accouchées, dans la fièvre typhoïde, dans la scarlatine et dans d'autres états infectieux de l'organisme tels que : la variole, le choléra, la diphthérie, la septicémie.

Le gros rein graisseux ne serait pas le dernier terme de l'altération dans la néphrite parenchymateuse, et, suivant un certain nombre d'auteurs (Bartels, Lécorché, etc.), on pourrait rencontrer, lorsque la vie se prolonge et dans des cas rares, un état ultime caractérisé par l'atrophie et l'état granuleux de l'organe : *petit rein gras et granuleux*.

Dans cette quatrième période ou de collapsus, décrite par Lécorché, le rein, diminué de volume, offre d'abord à sa surface des granulations jaunâtres qui disparaissent ensuite pour laisser une surface lisse, uniformément blanche. Une coupe du petit rein gras et granuleux montre que la diminution de volume est en rapport avec l'atrophie de la substance corticale. Les granulations jaunâtres ne sont autres que des îlots graisseux séparés par des portions déprimées où les éléments graisseux ont été résorbés. Parfois cette résorption n'occupant qu'une zone de la substance corticale, le rein prend une forme lobulée. Les granulations correspondent, d'après Cornil et Ranvier, aux parties centrales des lobules; elles s'effacent quand la résorption des éléments graisseux est complète. Suivant Lécorché le collapsus des tubes et des capsules qui suit l'évacuation de leur contenu produirait seul l'atrophie rénale; enfin d'après d'autres auteurs, Johnson, Frerichs, Lancereaux, l'atrophie ne peut survenir qu'à la suite d'une hypertrophie hyperplasique et conjonctive : elle n'appartient pas à la néphrite parenchymateuse, mais à la néphrite interstitielle. Cette dernière opinion est celle que je partage, jusqu'à preuve contraire.

Les divers états anatomiques précédemment décrits, et variables suivant la période de la maladie, sont quelquefois réunis sur le même rein. Dans des cas nombreux, les lésions de la néphrite parenchymateuse ne se rencontrent pas seules. On les trouve plus ou moins limitées et à des degrés divers dans les reins envahis par la néphrite interstitielle, par les dégénérescences amyloïdes, cancéreuse ou tuberculeuse etc., Inversement la néphrite parenchymateuse peut se compliquer de néphrite interstitielle ou de dégénérescence amyloïde, et ces altérations secondaires sont alors

restreintes à certains territoires rénaux. En dehors des reins, on constate des altérations variables quant à leur siége et à leur nature : œdèmes soulevant les téguments cutané et muqueux; œdèmes viscéraux, tels que ceux du poumon, de la rétine, du cerveau et de ses membranes; épanchements dans les grandes cavités séreuses; lésions inflammatoires occupant les poumons (bronchite, pneumonie), les séreuses (pleurésie, péricardite, etc.), la peau, l'œil (rétinite albuminurique). Contrairement à ce que l'on observe dans la néphrite interstitielle, le ventricule gauche du cœur n'est pas hypertrophié. Il existerait souvent, d'après Lécorché, une dilatation ventriculaire; dans la majorité des faits que j'ai examinés le cœur ne subit pas de modification notable.

Le groupe clinique des néphrites albumineuses ne répond pas exactement aux néphrites parenchymateuses, soit catarrhale, soit profonde ou diffuse. Le passage de l'albumine dans l'urine, quoique à mon avis lié surtout aux lésions de l'épithélium des glomérules et des tubes urinipares, résulte aussi d'autres conditions. La dégénérescence amyloïde et la dégénérescence graisseuse du rein, un faible degré de néphrite interstitielle cellulaire et au début, peuvent amener de l'albumine dans le liquide urinaire, ainsi que l'hémorrhagie rénale ou du bassinet. Néanmoins, de toutes les lésions de la glande rénale, la néphrite parenchymateuse dans ses diverses variétés, soit simple soit compliquée, offre le plus souvent pour caractère d'être albumineuse. Les lésions interstitielles ne sont que rarement dans le même cas.

Filaments ou cylindres urinaires. — Il est ordinaire, quand on presse les pyramides de Malpighi et qu'on recueille les dépôts d'urine dans les bassinets de sujets succombant sans maladies rénales, de trouver des cylindres ou des filaments microscopiques. Ces corps allongés, qu'on trouve encore abondamment dans le rein et les calices chez les animaux des abattoirs sacrifiés pour l'alimentation, sont plus normaux qu'on ne le croit généralement. Peut-être l'urine doit elle filtrer en quelque sorte au travers de la matière amorphe de ces cylindres, quoi qu'il en soit, l'examen de ces filaments pleins ou de ces cylindres arrondis et allongés, est utile. Soit par réplétion des tubes urinipares ou urinifères, soit par perturbation de la sécrétion urinaire, dans la rougeole, la scarlatine, la fièvre typhoïde, le choléra, les néphrites parenchymateuses surtout, l'expulsion des cylindres ou filaments urinaires est plus fréquente. Leurs caractères variables et différentiels doivent être exposés avec soin.

On a donné à tous les cylindres le nom de fibrineux, et la première question à résoudre est de savoir si réellement il existe des cylindres ou filaments urinaires *fibrineux*. Je suis pour l'affirmative, mais les cylindres fibrineux caractéristiques de l'hémorrhagie rénale des tubes urinipares

et urinifères sont exceptionnels (voy. Hémorrhagie rénale). Ces cylindres sont striés, ayant l'apparence de la fibrine coagulée; souvent il existe des globules sanguins dans leur intérieur ou à leur surface. L'acide acétique les gonfle, les rend diffluents et les dissout.

La majeure partie, la presque totalité des filaments pleins appelés à tort *tubuli* urinaires ne sont pas fibrineux. Ils sont formés d'une substance amorphe, colloïde, vitreuse, résistante, plus ou moins grenue ou revêtue de corpuscules et de cellules épithéliales, n'offrant ni les réactions de la fibrine, ni celles de l'albumine, ni celles des corps amyloïdes. C'est théoriquement que Virchow, Reinhardt, Lehmann, Funke, etc., ont voulu établir, d'après ces cylindres prétendus fibrineux, une néphrite croupale, comparable à la pneumonie fibrineuse. Cette théorie ne supporte pas l'examen, elle est contraire aux faits.

Les filaments ou cylindres urinaires, sans être absolument constants dans les néphrites parenchymateuses, sont très-fréquents. Ils proviennent principalement des anses de Henle et des parties rétrécies des tubes urinifères; cependant il n'est pas impossible que des cylindres plus volumineux, par exemple ceux des tubes sinueux ou contournés, parviennent dans les urines par distension des tubes situés inférieurement.

Dans les urines normales on trouve des *cylindres muqueux*, colloïdes, vitreux, sans granulations, d'une transparence très-grande, difficiles à apercevoir si on n'ajoute pas de l'iode ou une matière colorante.

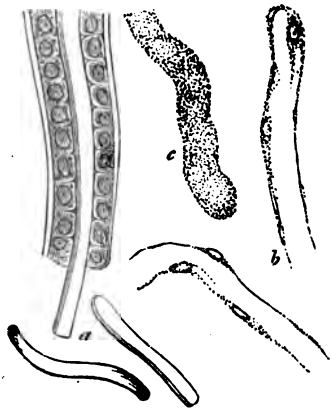

Fig. 198. — Cylindres urinaires hyalins et granuleux *.

Dans les urines de néphrite catarrhale, ou même dans des urines presque normales, on voit des *cylindres épithéliaux* foncés, peu transparents constitués par une matière colloïde, entourée partout de cellules épithéliales revêtant les tubes urinifères. Les cellules sont remplies de granulations moléculaires grisâtres, le noyau est masqué par elles. L'acide acétique pâlit les cellules et les granulations, mais ne dissout pas le cylindre.

Dans la néphrite parenchymateuse avec albumine et ancienne, les filaments ou *cylindres* sont dits *hyalins* (fig. 198, *a*). Ils sont clairs, de un

* Fig. 198. — Filaments ou cylindres urinaires hyalins et granuleux. *a*, cylindre hyalin renfermé dans un tube urinifère, et au-dessous cylindres hyalins libres; *b*, cylindres hyalins revêtus de rares cellules épithéliales et de quelques granulations; *c*, cylindre granulo-graisseux. Grossissement, environ 150 diamètres. (Rindfleisch, *Histologie pathologique*.)

quart de millimètre à un millimètre de longueur, droits ou repliés, larges de 5 à 40 μ. La substance qui les constitue est résistante, dure et friable; les cylindres ont parfois des cassures sur les bords (1) qui sont fortement ombrés.

L'acide acétique gonfle et pâlit à peine les cylindres hyalins. Le carmin, l'iode, l'hématine du sang, les matières colorantes biliaires les teignent facilement. Le violet de méthylaniline ne les rend pas d'un rouge violet, leur substance n'est pas amyloïde.

La surface des cylindres hyalins peut avoir de fines granulations, parfois des cellules épithéliales (voy. fig. 198, *b*), de l'urate de soude, des cristaux d'oxalate de chaux, d'acide urique, etc.

Les *cylindres granulo-graisseux* réfractant fortement la lumière et formés de molécules graisseuses sont abondants dans les empoisonnements par le phosphore. Les granulations de graisse sont agglutinées en cylindres par une substance amorphe (fig. 198, *c*).

Les filaments ou les cylindres des tubes urinipares et des urines ne sont jamais canaliculés; ils ne doivent pas être confondus avec la paroi des tubes dont ils sont sortis.

R. Bright, Report of medic. Cases, London, 1827-1831. — London med. Gazette, 1838. — Guy's Hospital Reports, 1836, 1839 et 1840. — E. Tissot, De l'hydropisie causée par l'affection granuleuse des reins, Paris, 1834. — R. Christison, On granular Degeneration of Kidneys, Edinburgh, 1839. — P. Rayer, Traité des maladies des reins. t. II, 1840. — Malmsten, Ueber die Bright'sche Nierenkrankheit, Bremen, 1842. — Reinhardt und Leubuscher, Virchow's Archiv, 1849. — Frerichs, Die Bright'sche Nierenkrankheit, etc., Braunschweig, 1851. — R. Virchow, Ueber parenchymatöse Entzündung (Archiv für pathol. Anat. und Physiol., t. IV, 1852). — S. Wilks, Cases of Bright Diseases (Guy's Hospital Reports, 2e série, t. VIII, 1854). — Jaccoud, Des conditions pathogéniques de l'albuminurie, thèse de Paris, 1860. — Nothnagel, De variis renum affectionibus quæ nomine Morbus Brightii vulgo comprehenduntur, Berolini, 1863. — V. Cornil, Mémoire sur les lésions anatomiques des reins dans l'albuminurie, thèse de Paris, 1864. — Des différentes espèces de néphrites, thèse d'agrégation, 1869. — Jaccoud, article Albuminurie (Nouveau Dictionnaire de méd. et de chirurgie pratiques, t. I, 1864). — A. Gubler, article Albuminurie (Dictionnaire encyclopédique des sciences médicales. t. III p. 434, 1865). — R. Southey, Patholog. Anatomy of the Kidney (St Bartholomew's Hospital Reports, t. II, 1866). — Oppolzer, Die Krankheiten der Niere (Wiener medic. Presse, 1866). — Rosenstein, Pathologie und Therapie der Nierenkrankheiten, Berlin, 1870; trad. franç. par Bottentuit et Labadie-Lagrave, 1874. — L. Letzerich. Ueber Nephritis diphtheritica (Archiv für pathol. Anat. und Physiol., Band LV, 1872). — A. Kelsch, Path. et histologie du rein chez les cholériques (Progrès médical, n° 33, 1874). — Charcot, Sur les altérations des reins (Progrès médical, 1874). — Légorché, Traité des maladies des reins et des altérations pathologiques de l'urine, p. 172, 1875. — E. Lancereaux, article Rein (Dictionnaire encyclopédique des sciences médicales, 3e série, t. III, p. 233, 1875).

3. — Néphrite suppurée; Abcès du rein; Néphrite parasitaire.

Dans la *néphrite suppurée* c'est parmi le stroma conjonctif du rein qu'a lieu la formation du pus. Cette néphrite est donc une variété de l'inflam-

(1) Cornil et Ranvier, *Manuel d'histologie pathologique*, 3e partie, p. 1019 et fig. 326, 1876.

mation interstitielle. Elle n'aboutirait pas toujours, d'après Lécorché, à la suppuration collectée et se terminerait quelquefois par résolution.

Lorsque le rein suppure, le pus est à l'état d'infiltration, ou bien il est réuni en abcès.

L'infiltration purulente peut être générale, mais le fait est rare. Alors, le rein est plus volumineux, sa forme est conservée, sa surface est d'un jaune opaque, les deux substances présentent à la coupe cette coloration. Le tissu est friable et fournit du pus par la pression, la capsule s'enlève difficilement, se déchirant ou entraînant des débris purulents. L'infiltration est le plus souvent bornée à la substance corticale, et les pyramides offrent une couleur sombre due à la congestion; elles sont dissociées à leur base par l'infiltration du pus. Quand l'infiltration est circonscrite sous forme de foyers, on observe des masses d'un blanc jaunâtre plus ou moins nombreuses, plus ou moins étendues qui se montrent sous la capsule et sur les coupes du rein avec les caractères que je viens d'indiquer. Ce sont ces masses qui se convertissent en abcès quand le pus vient à se collecter.

Avec le microscope, on observe d'innombrables corpuscules de pus, aussi bien dans les tubes que dans le tissu connectif du rein.

Les abcès rénaux peuvent être petits et disséminés ou, au contraire, former des collections occupant la moitié de l'organe et quelquefois plus. Un grand foyer provient de la fusion de plusieurs autres de moindre volume. Les petits abcès se rencontrent à la surface du rein comme dans la profondeur des deux substances. A la surface, ils forment des saillies assez semblables à des pustules varioliques. Dans la substance corticale, ils offrent une forme arrondie; ils sont allongés dans la substance médullaire. Le contenu des abcès récents est formé d'un pus jaunâtre et épais. Leur paroi n'est autre que le tissu du rein fortement hyperhémié et présente souvent des prolongements filamenteux flottant dans le pus. Non-seulement le tissu du rein intermédiaire aux abcès est fortement congestionné, mais il est encore le siége d'hémorrhagies intéressant les canalicules aussi bien que la trame conjonctive; il offre quelquefois les lésions de la néphrite parenchymateuse. La capsule épaissie, œdématiée, s'enlève difficilement; le tissu cellulo-graisseux qui entoure le rein est lui-même œdématié et congestionné. Plus tard, le contenu des abcès peut devenir plus épais par dépôts de sels calcaires ou, au contraire, rester séreux mais fétide (Cornil et Ranvier). Le foyer est alors tapissé par une couche fibrillaire, néo-hyménique, d'épaisseur variable. Enfin, les abcès anciens et guéris sont représentés tantôt par un kyste séreux, tantôt par un contenu solide, caséo-crétacé avec une paroi fibreuse. On observe finalement une atrophie partielle du rein ainsi qu'un état lobulé de sa surface.

La perforation des abcès rénaux, des grands abcès surtout, est fréquente.

On les a trouvés ouverts à la région lombaire, dans le duodénum, dans le côlon, dans le péritoine, communiquant d'autres fois avec un abcès consécutif du foie, de la rate, ou bien à travers le diaphragme avec la plèvre et les bronches. Ces diverses ouvertures ont pu laisser des fistules. La rupture dans le bassinet est une terminaison assez fréquente et plus favorable. La gangrène du rein aurait été observée plusieurs fois comme une terminaison de la néphrite suppurée, et, dans ces cas, on pourrait rencontrer l'emphysème et l'infiltration urinaire.

Les abcès du rein sont en général secondaires et diffèrent suivant les lésions primitives qui les ont provoqués. Il est très-rare qu'ils surviennent d'emblée sous l'influence du froid humide, ou, comme on l'a dit, de certains médicaments, tels que la cantharidine (Orfila), la térébenthine (Chopart, etc.). Dans les cas non moins rares où ils reconnaissent une origine traumatique (contusion ou plaie pénétrante), ils s'accompagnent ordinairement de la suppuration du tissu cellulo-graisseux périrénal et il existe une vaste collection pouvant s'ouvrir à la région lombaire (voyez, plus bas, Périnéphrite). La néphrite suppurée, secondaire, peut être causée par une suppuration voisine dans le foie, la rate, le tissu périrénal, etc. Les abcès qui en résultent sont presque toujours volumineux, communiquant avec ceux des organes voisins et se terminant par l'ouverture au dehors, ou dans les cavités rapprochées.

La lésion primitive peut être dans le rein, et, avec le pus, on trouve soit des calculs, soit du cancer ou des tubercules. D'autres fois l'abcès n'est qu'un kyste préexistant qui s'est enflammé et rempli de pus.

La néphrite suppurée se développe souvent par continuité quand il existe une pyélite, et on constate l'état anatomique connu sous le nom de *pyélo-néphrite*. Si l'inflammation a son point de départ dans le bassinet, comme dans les cas de pyélite calculeuse, un seul rein peut être intéressé. Si, par propagation de proche en proche, elle provient de la vessie, les deux reins sont communément affectés. Il en est ainsi avec la cystite suppurée consécutive aux calculs vésicaux, aux opérations pratiquées sur la vessie, aux affections de la prostate, de l'urèthre, à la paralysie vésicale. Quoi qu'il en soit, les abcès pyélo-néphrétiques siégent surtout dans la substance médullaire, la suppuration envahissant d'abord le sommet des pyramides. On trouve les papilles ulcérées; un certain nombre de pyramides peuvent avoir été plus ou moins complétement détruites, et il existe de grands abcès séparés par les colonnes de Bertin, abcès qu'il ne faut pas confondre avec les calices distendus par du pus. La substance corticale elle-même est infiltrée de pus ou parsemée de foyers purulents. Dans la pyélo-néphrite, les abcès s'ouvrent en général dans le bassinet, rarement au dehors ou dans les organes voisins (voy. Pyélite).

Une variété de néphrite suppurative serait la *néphrite parasitaire*,

décrite par Klebs, accompagnant aussi la suppuration des voies urinaires; mais, au lieu de naître par continuité, elle serait produite à distance par la migration de bactéries provenant de la vessie et vraisemblablement introduites par le cathétérisme. Les microcytes (spores et bâtonnets) atteignant les canalicules urinifères de la substance corticale y produiraient la multiplication et la dégénérescence graisseuse de l'épithélium (néphrite parenchymateuse); enfin ils pénétreraient dans le tissu intercanaliculaire où ils provoqueraient une inflammation suppurative. L'avenir jugera cette explication (Klebs, Cornil et Ranvier, Lécorché). On trouve l'un des reins ou les deux reins tuméfiés et friables. La substance corticale présente à sa surface comme dans sa profondeur de petits abcès entourés de cercles hémorrhagiques et disposés par groupes. La substance médullaire offre des stries blanchâtres, rayonnées, dues à des gaînes de leucocytes enveloppant les vaisseaux et principalement les veines. Le pus, collecté ou infiltré, laisse voir sous le microscope une grande quantité de spores et de bactéries. Les canalicules, dilatés, en renferment également au milieu des épithéliums graisseux et à la surface des cylindres hyalins (Klebs). Les abcès peuvent se réunir ensemble et s'ouvrir au dehors. L'ouverture se fait en général dans le bassinet.

On peut rapprocher de la néphrite parasitaire la ***néphrite métastatique***, surtout si, rejetant la doctrine de l'embolie et celle de la thrombose, on attribue (voy. Abcès du foie, page 284) le développement des abcès métastatiques à l'introduction d'organismes microscopiques dans le sang. Les abcès métastatiques du rein siégent plus souvent dans la substance corticale que dans la substance médullaire. Comme ceux du foie, ils apparaissent d'abord à la surface ou sur une coupe, sous la forme de points jaunâtres au centre de zones ecchymotiques. Ce sont de petits foyers purulents groupés suivant la distribution d'une artériole, c'est-à-dire de manière à figurer un cône dont la base occupe l'extérieur du rein. Plus tard, ces petits foyers se réunissent et constituent un abcès dont la forme et les dimensions restent celles du champ de distribution de l'artériole intéressée. Des lésions analogues se rencontrent en général dans les poumons, le foie, etc. Ces questions si intéressantes sont encore à l'étude.

WALTHER, Einige Krankheiten der Nieren, etc., Berlin, 1800. — DOLCIUS, De renum inflammatione, Halle, 1826. — P. RAYER, Traité des maladies des reins, t. I et II, 1839-1840. — CIVIALE, Des abcès des voies urinaires (Gaz. médicale de Paris, p. 602, 1840). — B. BRODIE, On Diseases of urinary Organs, 1849. — G. JOHNSON, Diseases of the Kidney, London, 1852. — VOGEL, Krankheiten der harnbereitenden Organe. Handbuch der speciellen Pathologie und Therapie, Band VI, 2e Abheilung, Erlangen, 1863. — TYSON, Cystic abcess of both Kidneys (American Journal of med. Science, 1866). — GORDON, Case of reno-pulmonary fistula (Dublin Journal of medic. Science, 1866). — BOURDILLAT, Néphrite double, etc. (Gaz. des Hôpitaux, p. 149, 1866). — H. GINTRAC, Abcès du rein gauche ouvert dans le côlon (Journal de méd. de Bordeaux, 1867). — BURRITT, Renal abcess (Med. and surgic. Reporter, 1868). — JAKSCH, Vierteljahrsschrift für die prakt. Heilkunde, Band II, p. 143, 1869. — LAPEYRONIE, Essai sur les

néphrites, etc., thèse de Paris, 1873. — Gosselin et A. Robin, De l'urine ammoniacale et de la fièvre urineuse (Archiv. gén. de médecine, t. I et II, 1874). — Diamantopoulos, Néphrite suppurée, ouverture de l'abcès dans l'uretère gauche, le poumon et au dehors par la peau (Wiener medizinische Presse, n° 2, 1876).

4. — Néphrite interstitielle.

La *néphrite interstitielle*, appelée par Lancereaux néphrite proliférative, est constituée anatomiquement par la néoformation, dans la trame conjonctive du rein, d'éléments embryoplastiques ou fuso-cellulaires et embryonnaires s'organisant ultérieurement en tissu fibreux qui se rétracte. Cette néphrite est une cirrhose rénale analogue à la cirrhose du foie (voy. page 285). La néphrite interstitielle peut être partielle, circonscrite, ou généralisée, diffuse.

La *néphrite interstitielle circonscrite* se rencontre autour des tumeurs diverses du rein, telles que les gommes syphilitiques, les tubercules, etc. Les cicatrices fibreuses qui succèdent aux infarctus, aux abcès du rein, en sont d'autres exemples.

La *néphrite interstitielle généralisée ou diffuse* intéresse presque toujours parallèlement les deux reins. L'hyperhémie qui en marque le début ne peut être observée que dans les cas de mort accidentelle. Elle n'offre rien de spécial. Le rein, d'abord injecté, rouge et volumineux, se modifie comme dans la néphrite parenchymateuse et, tout en conservant son augmentation de volume, présente une coloration pâle, grisâtre, disposée sous forme de taches uniformément répandues à la surface. Celle-ci est lisse, non granuleuse. L'enlèvement de la capsule fibreuse est facile. Une coupe montre la substance corticale épaissie, décolorée, grisâtre avec des points rouges, et nettement distincte de la substance médullaire qui est très-hyperhémiée, violacée. A cette époque, qui correspond pour les deux espèces de néphrites à la période de production d'éléments embryonnaires, leur ressemblance est telle au point de vue anatomique qu'il faut l'examen microscopique pour les distinguer.

On reconnaît, s'il s'agit d'une d'une néphrite interstitielle, que l'augmentation d'épaisseur et la coloration blanchâtre, soit générale, soit partielle de la substance corticale, correspondent à une infiltration du stroma de cette substance par des cellules arrondies (cellules embryonnaires ou embryoplastiques, dites aussi corpuscules lymphatiques). Cette infiltration, surtout à la périphérie des lobules, épaissit les espaces qui séparent les canalicules tortueux et les capsules glomérulaires (fig. 199) ; tantôt elle est plus marquée entre les canalicules (variété intertubulaire) tantôt elle intéresse davantage le tissu lamineux ou conjonctif entourant et pénétrant les glomérules de Malpighi (variété glomérulaire). Le centre

du lobule, région des tubes collecteurs de Ludwig, la substance médullaire elle-même ne sont envahis que postérieurement et à un moindre degré. Au milieu de cette infiltration, les canalicules tortueux restent perméables et conservent leur épithélium normal; toutefois dans des cas

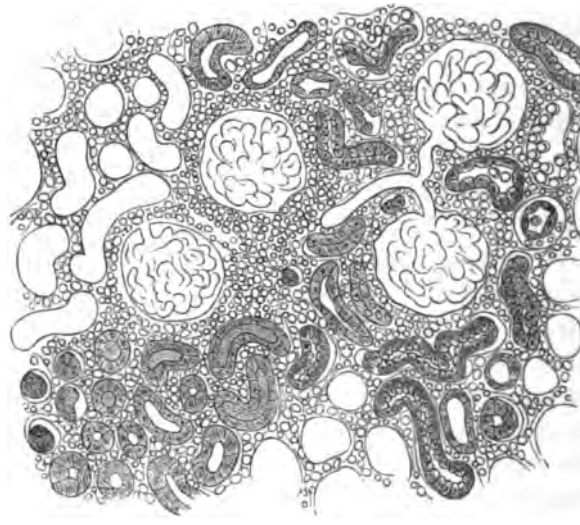

Fig. 199. — Néphrite interstitielle au début *,

exceptionnels, suivant Lécorché, la compression des canalicules pourrait être telle qu'il y aurait anurie dès le début. Les vaisseaux échappent aussi à la compression et peuvent toujours être injectés pendant cette période. Les vaisseaux glomérulaires distendus sont souvent le point de depart d'hémorrhagies interstitielles ou intra-capsulaires.

Plusieurs auteurs, et Lécorché est de ce nombre, pensent que ces altérations de la période d'infiltration seraient susceptibles de disparaître par métamorphose graisseuse avec résorption des cellules embryonnaires ou lymphoïdes. Cela me paraît possible; Lancereaux reste dans le doute à cet égard. Quoi qu'il en soit, et trop souvent sinon toujours, l'évolution de la maladie continue; à la période d'hypertrophie succède la période d'atrophie.

Il existe un état intermédiaire rappelant celui du foie cirrhotique analogue et qui correspond à l'organisation du tissu de néoformation; le rein, présentant un volume supérieur encore au volume normal, diminue dans tous les diamètres, reste régulier et lisse, mais prend une consistance plus grande, élastique, lardacée. Avec le microscope, sur des préparations de la

* Fig. 199. — Néphrite interstitielle caractérisée au début par la production d'éléments cellulaires autour des tubes urinaires et des glomérules de Malpighi. Grossissement, environ 250 diamètres. (Rindfleisch, *Histologie pathologique.*)

substance corticale, les cloisons fibreuses qui séparent les canalicules tortueux et les glomérules sont très-épaissies, mais non par un tissu embryonnaire, car celui-ci est passé à l'état fuso-cellulaire et même à l'état fibreux.

L'état intermédiaire du rein est suivi de la troisième période, caractérisée par la rétraction et la condensation du tissu fibreux avec diminution de volume du rein. En voici un exemple :

Femme, vingt-huit ans, entrée à l'hôpital Necker à la suite des accidents d'une urémie chronique. Les deux reins sont diminués de volume, d'une couleur rouge un peu bleuâtre ou violacée. Le gauche (fig. 200), atrophié et comme lobulé ou mamelonné, pèse 72 grammes; le droit, un peu plus volumineux, pèse 78 grammes. Les deux reins offrent une dureté assez grande quand on les presse. La capsule fibreuse est épaissie et adhérente, difficile à séparer de la substance corticale; on enlève des portions de cette substance sécrétante en cherchant à décortiquer le rein; la périphérie est un peu granuleuse, avec de petits vaisseaux formant des trainées rouges.

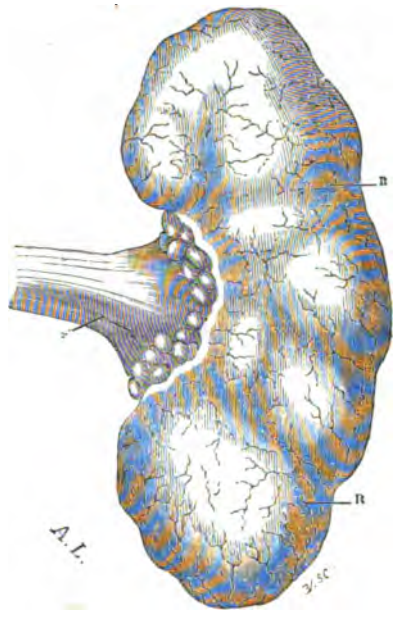

Fig. 200. — Néphrite interstitielle *

Sur une coupe, je constate que la coloration de la substance corticale est plus foncée ou plus violacée qu'à l'état normal; les calices, le bassinet et l'uretère sont épaissis, blanchâtres et vascularisés. La quantité de la substance corticale est bien moindre que sur un rein ordinaire, d'où l'état raréfié et mamelonné, autour des pyramides de Malpighi ou de la substance médullaire à tubes droits, qui est elle-même plus condensée que sur un rein ordinaire.

La coupe du rein placée sous l'eau montre des espaces grenus et d'autres arrondis et formant de petits kystes.

Sur des coupes minces, à l'état frais et à un faible grossissement, je trouve, dans la substance corticale formée par les tubes contournés et les glomérules, ces derniers atrophiés en partie, mais d'autres encore normaux, et même avec leur membrane propre plus épaisse. Autour de ceux qui sont normaux, se trouvent des tubes vides, affaissés et des glomérules plissés, atrophiés. Entre ces tubes et ces glomérules, il y a une grande quantité de tissu fibreux à cellules allongées, ou disposé en fibres tournoyantes concentriques. De là, une apparence cirrho-

* Fig. 200. — Rein gauche à la période atrophique de la néphrite interstitielle. RR, endroits rétractés par condensation de la substance corticale sécrétante et donnant au rein un aspect lobulé. On voit à la surface des vaisseaux assez nombreux et, à gauche, le commencement de l'uretère.

tique des tubes, rappelant celle de la cirrhose hypertrophique du foie. Les vaisseaux ont leur lumière rétrécie par le tassement du tissu fibreux de nouvelle formation.

Les kystes proviennent des tubes contournés qui sont aplatis, atrophiés par places, dilatés en certains endroits, et aussi des glomérules. La paroi des tubes est impossible à voir dans plusieurs points où elle est remplacée par du tissu fibreux de formation nouvelle. Sur les points dilatés et kystiques, la membrane est plus épaisse et le contenu colloïde et granuleux. Des grains bruns ou noirâtres d'hématine et des dépôts de nature calcaire, faisant effervescence avec l'acide chlorhydrique, existent dans les tubes droits. Les cellules de ces derniers sont granuleuses et plusieurs granulo-graisseuses.

L'urine de cette femme, examinée à plusieurs reprises avec les divers réactifs, ne renfermait point ou à peine d'albumine. Plusieurs fois, j'y ai constaté la présence de cylindres hyalins.

Le tissu de nouvelle formation, comparable à un tissu cicatriciel, se rétracte en comprimant les tubes et les vaisseaux qu'il enserre, et il en résulte une atrophie rénale. Cette atrophie peut être très-considérable, l'organe ne pesant plus dans les cas extrêmes que 50, 30 grammes et même moins. Elle avait frappé les anciens auteurs qui, en Angleterre, ont décrit la néphrite interstitielle sous le nom de rein contracté, « contracted kidney ». Comme le foie cirrhrotique (voy. p. 290) le rein atrophié est globuleux et présente une surface finement lobulée ou granuleuse, d'où la désignation de « granular degeneration » (Dickinson).

Les granulations ont un diamètre qui varie de 1 millimètre à 1^{mm}, 5 suivant Cornil et Ranvier, de 1 à 5 millimètres suivant Lancereaux; leur coloration est tantôt jaune, tantôt grise; les parties déprimées qui les séparent sont d'un rouge plus ou moins foncé. Outre ces granulations, la surface du rein présente des saillies dues à de petits kystes superficiels. Enfin une rétraction inégale du tissu conjonctif donne parfois au rein un aspect nettement lobulé. La capsule fibreuse fort épaissie, opaline, extrêmement adhérente, présente des vaisseaux très-développés qui forment des voies supplémentaires facilitant le retour du sang dans les veines rénales. Une coupe de rein montre que sa diminution de volume est due à l'atrophie de la substance corticale. L'épaisseur de l'écorce peut en effet être réduite à 1 millimètre et même moins (1). De petits kystes se rencontrent sur la coupe de cette substance comme à la surface et sont parfois réunis en forme de grappes.

La substance médullaire participe peu à l'atrophie, elle est congestionnée; il en est de même de la muqueuse des calices et du bassinet.

L'examen avec le microscope fait reconnaître les particularités sui-

(1) Cornil et Ranvier, *Manuel d'histologie pathologique*, 3e partie, p. 1054, 1876.

vantes : Le tissu fibreux de nouvelle formation, développé surtout dans la partie périphérique des lobules, a entraîné par sa rétraction l'atrophie des glomérules et des tubes contournés. Au contraire, les tubes collecteurs et leurs divisions formant le centre des lobules ont échappé à l'atrophie et présentent même une dilatation notable. Cette distribution inégale de l'atrophie dans les lobules explique la formation des granulations : les saillies correspondant aux parties centrales des lobules, les dépressions à leurs parties périphériques. Les glomérules très-rapprochés les uns des autres, surtout à la surface du rein, peuvent être réduits à la moitié et même au tiers de leur volume. Tantôt leur capsule est plissée sur un contenu granuleux, tantôt elle a disparu.

Les vaisseaux glomérulaires dissociés, rétrécis, puis effacés par le tissu conjonctif au moment de la rétraction, peuvent ne plus exister par places et ce qui était un bouquet vasculaire n'est plus qu'un bourgeon fibreux. Un certain nombre de capsules, au lieu d'être plissées, sont distendues par un contenu colloïde et formant de petits kystes dont beaucoup échappent à l'examen fait à l'œil nu. Les kystes qui ont cette origine offrent en un point de leur surface interne un glomérule atrophié. Les canalicules contournés sont effacés et même ont en partie disparu, ce qui explique le rapprochement, le tassement des glomérules. Ces canalicules n'offren plus leur épithélium normal, mais de nouvelles cellules cubiques ou aplaties subissant la transformation colloïde (Cornil et Ranvier). Ils présentent des dilatations kystiques remplies comme eux de substance colloïde. Il y a donc, dans la néphrite interstitielle, des kystes formés aux dépens des glomérules et d'autres aux dépens des canalicules tortueux. Quant aux tubes urinifères souvent dilatés qui occupent le centre de la granulation, c'est-à-dire le centre du lobule, il est rare qu'ils ne présentent pas quelques altérations de la néphrite parenchymateuse. Ils renferment des cylindres hyalins ou colloïdes, et leur épithélium est granulo-graisseux ; cet état de l'épithélium explique la coloration jaunâtre des granulations. Alors que la substance corticale du rein est si profondément altérée, on trouve souvent la substance médullaire peut modifiée. Le stroma lamineux est médiocrement épaissi ; les éléments canaliculaires, au lieu d'être rétrécis, sont souvent dilatés. Toutefois, d'après Cornil et Ranvier, on trouverait de nombreux cylindres hyalins dans les tubes de Bellini et les tubes de Henle.

Au degré le plus avancé de la néphrite interstitielle, la substance médullaire elle-même peut être plus ou moins complétement transformée en tissu fibreux. Cette altération extrême ne s'observe, on le comprend facilement, que sur l'un des reins; l'autre organe, moins profondément atteint, suppléant dans une certaine mesure à l'insuffisance de son congénère.

Enfin, les vaisseaux du rein ne sont pas plus épargnés que les canalicules. J'ai signalé déjà le rétrécissement progressif des vaisseaux glomé-

rulaires dû à la rétraction du tissu de nouvelle formation ; outre cette lésion toute mécanique qui atteint également les artérioles afférentes et efférentes du glomérule, il existe des altérations dans les artères et les capillaires. L'artère rénale et ses divisions sont dilatées et tortueuses, les parois des artères et des artérioles sont indurées et épaissies. D'après Goll et Sutton, l'altération des parois vasculaires consisterait en une transformation hyalino-fibroïde des parois artérielles, et en une transformation hyalino-granuleuse des capillaires. Mais j'ai constaté plusieurs fois, ainsi que Cornil et Ranvier, Charcot, Kelsch, qu'il s'agissait des lésions caractéristiques de l'artérite et de l'endartérite chronique. Cornil et Ranvier ont également vu les veines atteintes de phlébite chronique poussée jusqu'à leur oblitération. Je montrerai plus loin que les lésions vasculaires ne sont pas limitées aux artères du rein.

La néphrite interstitielle, la cirrhose rénale se rencontre souvent chez les goutteux, les saturnins, les syphilitiques. Dans la goutte, les tubes droits des substances médullaire et corticale, le stroma fibreux lui-même présentent des dépôts d'urates cristallisés et amorphes (voy. Lithiase rénale). Les lésions décrites plus haut s'observent aussi dans le diabète (Jacksch et Finger) ou, primitivement, sous l'influence d'un froid prolongé ou de marches forcées. Elles coexistent souvent chez les vieillards avec l'athérome du système artériel. L'influence de l'alcool, admise par Grainger Stewart, est révoquée en doute par Lécorché, niée par Lancereaux. Du reste, toute affection mettant obstacle au cours de l'urine peut provoquer le développement d'une néphrite interstitielle diffuse ; mais cette néphrite présente des particularités qui ont déterminé Lancereaux à la décrire à part sous le nom de *néphrite diffuse consécutive*. Dans cette variété la néoformation fibreuse, au lieu de débuter par la périphérie des lobules dans la substance corticale, envahit d'abord les pyramides, puis l'écorce. Le rein s'atrophie sans présenter de granulations, sa surface est lisse. Sur une coupe, les deux substances ont un aspect analogue et leur ligne de séparation est peu accusée. Les kystes sont rares. Il est possible qu'un seul rein soit atteint, à la suite d'une altération du bassinet ou de l'uretère correspondant; l'autre rein présente alors une hypertrophie compensatrice. On peut trouver des calculs dans le bassinet ou l'uretère, une grosse prostate, un rétrécissement de l'urèthre, ou encore, chez la femme, un cancer du col utérin propagé au bas fond de la vessie.

La scarlatine donnerait lieu, suivant certains auteurs (Klebs, Kelsch, Charcot), à une variété particulière de néphrite interstitielle dans laquelle la néoformation conjonctive envahirait d'emblée toute l'épaisseur du lobule rénal : il s'agirait d'une *néphrite interstitielle subaiguë*. Mais comme je l'ai dit plus haut (voy. page 729), la néphrite scarlatineuse,

comme celle qui complique la variole, la fièvre typhoïde, est pour moi une néphrite surtout parenchymateuse.

Le *rein cardiaque*, appelé aussi rein cyanotique, présente un épaississement de son stroma fibreux, mais il diffère beaucoup du petit rein scléreux et granuleux, de même que le foie cardiaque diffère du foie cirrhotique (voy. Hyperhémie des reins).

Enfin, dans la néphrite interstitielle, des lésions nombreuses et étendues peuvent s'observer en dehors du rein. Il suffit de rappeler les complications œdémateuses et inflammatoires, les modifications des organes et du sang imputables à l'urémie, altérations qui se rencontrent également dans la néphrite parenchymateuse. Mais il importe de noter les altérations presque constantes qui affectent le système artériel et le cœur; l'aorte et ses branches, notamment les artères du cerveau et des méninges, parfois les valvules sigmoïdes elles-mêmes, présentent tous les degrés de l'athérome. Presque toujours (93 fois sur 100, d'après Traube), le ventricule gauche du cœur est hypertrophié, que cette hypertrophie soit simple ou compliquée d'une lésion d'orifice, athérome ou insuffisance relative des sigmoïdes. Les lésions des parois vasculaires, l'augmentation de la tension artérielle favorisent les hémorrhagies, aussi est-il fréquent de rencontrer des foyers d'hémorrhagie cérébrale ou pulmonaire et plus souvent encore des hémorrhagies rétiniennes.

P. Rayer, Traité des maladies des reins, t. II, 1840. — Todd, Clinical lecture on certain Diseases of urinary Organs, London, 1857. — H. Williams, Dégénérescence granuleuse des reins sans hydropisie (Gazette hebdomad. de méd. et de chir., 1859). — Alfr. Fournier, De l'urémie, thèse de concours d'agrégation, 1863. — Oppolzer, Interstit. Nephritis (Wien. medic. Presse, t. VII, 1865). — Banks, Cirrhose des reins (Dublin Journal, t. XL, 1865). — Jaccoud, Clinique médicale, 1867. — E. Lancereaux et Lackerbauer, Atlas d'anat. pathol., texte, p. 322, Atlas, pl. 32 et 33, 1869. — Israel, Fünf Fälle von diffuser Nephritis, Berlin, 1870. — Gull (W.) et Sutton, Chronic Bright's Disease with contracted Kidney (Med. chir. Transactions, t. LV, p. 273, 1872). — Charcot, Leçons sur les maladies des reins (Progrès médical, 1874). — E. Lancereaux, article Reins (Dictionnaire encyclopédique des sciences médicales, 3e série, t. III, p. 195-221, 1875). — Labadie-Lagrave, Étude sur les néphrites et le mal de Bright (Revue des sciences médicales, t. VIII, p. 761, 1876).

5. — Périnéphrites.

La *périnéphrite* ordinaire est l'inflammation du tissu cellulaire périrénal. L'inflammation spéciale de la capsule de Malpighi est de tous points comparable à l'inflammation de la capsule de Glisson du foie et à celle de la rate (voy. pages 292 et 680). Le plus souvent la périnéphrite est unilatérale et siége à droite. Elle est en général secondaire et se produit par propagation. On observe alors des lésions du rein et de ses conduits excréteurs. Beaucoup plus rarement la lésion procède du foie, du côlon, de la colonne vertébrale, du psoas et même de la plèvre. Les altérations primi-

tives de voisinage peuvent manquer dans certains cas où la périnéphrite s'est développée directement sous l'influence de certains états généraux, ou par traumatisme.

La périnéphrite peut se terminer par résolution (périnéphrite primitive) ; elle peut donner lieu à l'induration du tissu et alors on trouve une coque fibreuse plus ou moins épaisse. Ordinairement il y a suppuration. On peut trouver le pus infiltré ; le plus souvent il est réuni en foyer. L'abcès récent montre une surface tomenteuse d'où se détachent incomplétement des masses cellulo-fibreuses flottantes. S'il est ancien, on voit au contraire sa surface lisse et tapissée par une membrane ; rarement il est limité à une portion de l'atmosphère adipeuse. La collection purulente s'ouvre au dehors, soit à travers le carré des lombes dont les fibres sont bleuâtres, ramollies, en partie détruites, soit par le triangle de J.-L. Petit, soit enfin au pli de l'aine, en suivant le muscle psoas-iliaque. L'abcès peut communiquer avec le côlon et, dans ce cas, si la perforation est primitive, on ne trouve pas de matières fécales dans la poche. D'autres parties du tube digestif, le rectum et le duodénum, rarement l'estomac (Rivière), sont parfois intéressées. L'ouverture dans le péritoine est exceptionnelle. On a vu l'abcès communiquer avec la plèvre, les bronches, ou s'ouvrir dans le vagin (Féron), dans l'urèthre (Charnal). Le pus, devenu très-fétide, d'une odeur stercorale, peut renfermer du sang et des grumeaux de fibrine ; ordinairement il est jaunâtre, phlegmoneux, quand la périnéphrite est primitive. Si la périnéphrite est consécutive à la perforation du tube digestif ou des voies d'excrétion de l'urine, elle peut se terminer par gangrène. C'est dans ces circonstances qu'on trouve mêlés au pus des lambeaux sphacélés, de l'urine, des calculs, des vésicules hydatiques, des gaz, des matières fécales.

Si l'abcès périnéphrétique est primitif, le rein est parfois tout à fait sain, la capsule fibreuse étant seulement épaissie. D'autres fois la glande a subi secondairement une dégénérescence graisseuse plus ou moins complète. Enfin la capsule fibreuse peut être perforée en un ou plusieurs points, surtout en arrière, et le rein suppuré ou même gangrené. Les calices, le bassinet, l'uretère présentent souvent les lésions de la pyélite calculeuse. Enfin on peut trouver, dans les organes voisins ou plus ou moins éloignés, des lésions qui ont été le point de départ de l'abcès périnéphrétique ou le résultat de son extension et de l'évacuation de son contenu.

6. — Pyélites diverses.

Auprès des phlegmasies du rein et de son enveloppe viennent se placer celles du bassinet et des calices, ou *pyélites*. La nature inflam-

matoire des altérations et leur association fréquente nécessitent ce rapprochement.

A. *Pyélite catarrhale.* — La pyélite catarrhale accompagne souvent la néphrite catarrhale ou superficielle. Elle reconnaît les mêmes causes, notamment l'élimination de la cantharidine à la suite de l'application des vésicatoires. La muqueuse est injectée, molle, boursouflée ; son épithélium desquamé et de nombreux globules blancs se trouvent en suspension dans l'urine contenue dans le bassinet et la vessie.

B. *Pyélite pseudo-membraneuse ou pseudhyménique.* — Si l'inflammation est plus intense, il existe à la surface de la muqueuse une couche de fibrine concrète renfermant des cellules épithéliales desquamées et des leucocytes. Cette pseudo-membrane ou pseudhymène, souvent colorée par du sang extravasé, s'étend à l'uretère où elle prend une forme tubulée, et souvent à la vessie elle-même.

Une forme légère de pyélite pseudhyménique succédant en général à l'application d'un vésicatoire n'est pas la seule ; il existe une forme grave qui se rencontre à une période avancée des affections typhoïdes, dans le choléra, la pyémie, le charbon. Les pseudhymènes ont une couleur lie de vin. La muqueuse sous-jacente offre un aspect tomenteux, déchiqueté ; elle peut présenter des ulcérations, des eschares (*pyélite ulcéreuse, gangréneuse*). Parfois il existe des perforations. Les portions voisines du parenchyme rénal peuvent être réduites en putrilage. Le contenu du bassinet est un liquide brûnâtre et fétide en partie formé de sang altéré ; il est parfois constitué par des caillots (*pyélite hémorrhagique*). Enfin dans les cas de pyélite chronique due à des calculs du bassinet ou à la rétention ordinaire de l'urine, on rencontre fréquemment à la surface des bassinets, des uretères et de la vessie, des fausses membranes grisâtres ou colorées en noir par le sang. Elles coexistent avec la suppuration, parfois avec des ulcérations et des perforations.

C. *Pyélite purulente ou suppurée.* — La pyélite purulente reconnaît des causes nombreuses et multiples. Telles sont les affections chroniques de la vessie et de l'urèthre, la blennorrhagie, le cancer utérin propagé à la vessie et aux uretères, les calculs, les parasites, kystes hydatiques, strongles, etc., retenus au-dessus de l'uretère, les altérations cancéreuse et tuberculeuse du rein et du bassinet, les infections purulentes. Suivant la cause et le point de départ de l'inflammation, on comprend qu'elle peut n'intéresser qu'un seul côté ou envahir les deux, plus ou moins symétriquement. La pyélite suppurée peut être aiguë ou chronique.

Dans la *pyélite suppurative aiguë* la muqueuse des calices et du bas-

sinet est dépouillée de son épithélium, elle présente une forte injection et souvent des ecchymoses; elle est épaissie, œdématiée ou infiltrée de pus; parfois elle est le siége de petites collections purulentes semblables à des pustules. Le tissu cellulaire sous-muqueux participe souvent à l'infiltration œdémateuse ou purulente. Enfin la muqueuse peut offrir des ulcérations. Les cavités des calices et du bassinet, s'il existe un obstacle à l'écoulement de leur contenu, sont remplies de pus et plus ou moins dilatées. Le pus est souvent coloré par le sang qui s'écoule des ulcérations. Habituellement le rein est le siége d'une néphrite suppurative (voy. p. 735); on trouve alors les lésions complexes de la *pyélo-néphrite suppurée*.

La *pyélite purulente chronique* détermine aussi un épaississement de la muqueuse des calices et du bassinet. Tantôt la muqueuse est injectée, présentant des taches brunâtres ou ardoisées; tantôt elle est pâle et blanchâtre; elle est souvent ulcérée et les ulcérations, plus profondes que dans la forme aiguë, intéressent parfois toute l'épaisseur de la paroi. Les altérations guéries laissent des cicatrices blanchâtres et rayonnées. Quand il existe des calculs (*pyélite calculeuse*) la muqueuse du bassinet est souvent infiltrée de sels calcaires, soit partiellement, soit dans toute son étendue. La tunique musculaire ou moyenne du bassinet, envahie par l'inflammation, subit la dégénérescence graisseuse.

L'inertie des parois, l'évacuation plus ou moins difficile du contenu, déterminent presque toujours la distension des calices et du bassinet. Dans des cas mentionnés par Rayer, les tumeurs dues à la distension des bassinets renfermaient 35 et 45 livres de liquide puriforme. Souvent le pus est visqueux, ce qui est dû à l'action de l'ammoniaque provenant de la décomposition de l'urine; il peut être coloré par le sang ou former une sorte de bouillie blanchâtre par son mélange avec des phosphates, avec des carbonates de chaux. Dans la pyélite calculeuse, on trouve retenus dans le bassinet ou engagés dans l'uretère des calculs variables par leur nombre, leur volume, leur composition (voy. Lithiase rénale). Dans des cas beaucoup plus rares, le pus renferme des masses fibrineuses, restes d'une hémorrhagie, ou enfin des vésicules hydatiques.

Le rein est profondément modifié; on n'aperçoit plus les saillies correspondant aux pyramides, mais souvent de grandes cavités purulentes formées par les calices distendus. Le parenchyme atteint de néphrite interstitielle, atrophié, aplati, est étalé de façon à constituer une portion de la paroi de la poche. Celle-ci a contracté des adhérences avec les organes voisins plus ou moins refoulés par elle. Elle peut être ouverte dans leur cavité. On la voit communiquer avec le côlon, avec le duodénum, le péritoine, la plèvre, les bronches, ou encore avec des abcès consécutifs du foie, de la rate. Le pus peut également s'être ouvert une issue à la ré-

gion lombaire et même, après avoir suivi la fosse iliaque, au voisinage de l'arcade crurale.

Hypertrophies et atrophies des reins.

1. — Hypertrophies des reins.

Par *hypertrophie rénale* il ne faut pas entendre toute augmentation anormale du volume du rein, mais seulement l'hypertrophie de volume ou de nombre de ses éléments normaux à la suite d'un processus imitant l'accroissement physiologique. J'ai longuement insisté sur ce point à propos du foie et du cœur (voy. p. 293 et 553, 557) ainsi que sur les fausses hypertrophies.

L'hypertrophie du rein réelle et vraiment remarquable est presque toujours unilatérale. On la trouve dans les cas d'absence ou d'atrophie congénitale de l'un des reins, quand existent des lésions entraînant l'insuffisance ou la suppression fonctionnelle de la glande congénère, et enfin quand la néphrotomie a été pratiquée. Cette hypertrophie réelle est compensatrice (1).

L'hypertrophie vraie a, dit-on, été observée dans le diabète (2). Le rein peut être doublé de volume ; il conserve sa coloration, sa forme, sa consistance. Y a-t-il hypertrophie simple ou hypergenèse des éléments du rein? la question est controversée. L'hypertrophie porte surtout (Perl) sur les canaux tortueux et leurs épithéliums, sur les glomérules de Malpighi (Lancereaux). Les canaux droits, leurs épithéliums cylindriques, les tubes de Henle seraient à peine augmentés de volume (Perl). Le rein hypertrophié contient une plus grande quantité de sang. Dans quelques autopsies de reins diabétiques, j'ai constamment trouvé de la fausse hypertrophie ; tout récemment encore, à la Charité, j'ai constaté sur des reins paraissant atteints d'hypertrophie simple chez un diabétique des altérations profondes. L'épithélium des canalicules urinipares était devenu granuleux ; les cellules gonflées, tassées, semblaient se confondre et leur noyau ne se colorait plus par le carmin. Les tubes en plusieurs points offraient sur leur section transversale la lumière

(1) L. Perl, *Anatomische Studien über compensatorische Nierenhypertrophie* (*Archiv für pathol. Anat. und Physiol.*, Band LXVI, 1873). — E. Lancereaux, *Atlas d'anatomie pathologique*, p. 52 et 348, fig. 30 et 31, 1870 et article Reins (*Dict. encyclop. des sciences médicales*, 3e série, t. III, p. 182, 1875).

(2) Klein, *Du diabète sucré* (*Revue des sciences médicales*, t. VII, p. 797, 1876). — Miquel-Dalton, *Des lésions des organes génito-urinaires dans le diabète sucré*, thèse de Paris, 1877. — E. Lécorché, *Traité du diabete*, in-8°, Paris, 1877.

obstruée par un détritus granuleux. Les glomérules de Malpighi restés distincts pour la plupart montraient une augmentation de nombre des noyaux. Le tissu conjonctif ou lamineux séparant les tubes unipares était dans beaucoup d'endroits le siége d'une multiplication abondante de cellules embryonnaires, ou embryo-plastique, se colorant fortement par le carmin et indiquant une néphrite interstitielle.

FIG. 201. — Atrophie du rein *.

3. — Atrophies rénales.

Les *atrophies rénales* présentent la contre-partie de ce que je viens de dire pour les hypertrophies vraies; elles sont constituées par la diminution, sans autre lésion appréciable, des éléments histologiques. Il existe une atrophie congénitale portant soit sur les deux reins, soit sur un seul, et coïncidant en général avec un arrêt de développement des vaisseaux. Chez l'adulte, quand le rein est atrophié, on trouve une diminution ou une obstruction soit de l'artère rénale, soit des canaux excréteurs de l'urine. Dans le dernier cas, l'atrophie coïncide avec une hydronéphrose et, comme celle-ci, elle peut être partielle, n'atteignant qu'un département de la glande.

L'atrophie se rencontre au voisinage immédiat des tumeurs.

* FIG. 201. — Atrophie rénale comprenant de haut en bas trois petits lobules. *a*, *a*, artériole ascendante; *b*, capsule extérieure; *C*, limite des substances corticale et médullaire; *d*, glomé-

Enfin, elle peut exister sans qu'on puisse découvrir aucune cause certaine (1).

Le rein atrophié peut descendre au poids de 30 à 40 grammes. Il conserve souvent sa forme ; il est lobulé si l'atrophie date du jeune âge. Sa couleur est pâle, grisâtre ou violacée, la consistance est toujours augmentée. Le bassinet est ordinairement très-rétréci. La distinction des substances corticale et médullaire est difficile. Les glomérules de Malpighi sont atrophiés ; les tubes urinaires ont disparu en partie, ils sont perdus dans le tissu fibreux (fig. 201) et forment des kystes ; les vaisseaux sont souvent effacés ; les épithéliums persistent, rapetissés. Dans les cas d'hydronéphrose, l'atrophie se fait de dedans en dehors. On peut même ne trouver dans les cas extrêmes que de légers îlots des substances corticale et médullaire disséminés sur la tumeur.

Néoplasmes et Dégénérescences des reins.

1. — Sarcomes, Fibromes du rein.

A. Les *sarcomes du rein* se rencontrent dès les premières années de la vie ; leur étude est incomplète. Lancereaux regarde comme tels la plupart des cas de cancers observés chez les enfants et les adolescents (2). Les adénomes du rein, les adénosarcomes, les myosarcomes sont décrits souvent comme des cancers du rein.

Le sarcome revêt la forme encéphaloïde ou la forme fasciculée (2). Dans les deux cas il donne lieu à une énorme tumeur sphérique, pouvant remplir presque complétement l'abdomen. Son tissu, mou et très-vasculaire, peut être ramolli au centre, renfermer des kystes et des foyers hémorrhagiques. Le néoplasme paraît se développer dans la substance des pyramides et l'on peut encore reconnaître en certains points, sous la capsule épaissie, l'apparence et la structure de la substance corticale.

Avec le microscope, on voit les cellules rondes ou allongées de nou-

rules de Malpighi atrophiés et disséminés dans le tissu conjonctif fibreux remplaçant tous les autres éléments, à part, à droite surtout, quelques canalicules urinaires ; *e*, canalicules contournés de la substance médullaire, ectasiés ou dilatés ; *f*, kystes colloïdes au voisinage de la papille, produits par l'obturation des tubes sur une grande partie du parcours (E. Rindfleisch, *Histologie pathologique*).

(1) Lemoine, *Contribution à l'étude du rein sénile*, thèse de Paris, mai 1876. — Ch. Huber, *Atrophie complète du rein gauche* (*Archiv für klin. medicin*, Band XVII, p. 312, 1876).

(2) E. Lancereaux, (*Dictionnaire encyclopédique des sciences médicales*, 3e série, t. III, p. 245, 1875. — Cornil et Ranvier, *Manuel d'histologie pathologique*, 3e partie, p. 1079 et fig. 349 et 350, 1876.

velle formation, entourant de gaînes épaisses les vaisseaux et les tubes urinifères. Ceux-ci présentent par places des dilatations au niveau desquelles leur membrane hyaline et leur épithélium disparaissent : les parois de ces cavités sont alors formées par les éléments sarcomateux.

Le sarcome des reins est quelquefois mélanique, formant des tumeurs noirâtres (1), dont les éléments microscopiques sont des cellules allongées, fusiformes, remplies de granulations noires. Il faut distinguer ces sarcomes mélaniques des colorations hématiques dues à du pigment et survenues à la suite d'hémorrhagies.

S. Féréol, Sarcome fasciculé du rein, du poids de dix livres, provenant d'un enfant nègre âgé de dix mois, etc. (Bulletins de la Soc. médicale des hôpitaux de Paris, 2e série, t. XII, p. 52, 1875). — L. Martineau, Cancer du rein (Sarcome fasciculé) chez une petite fille de deux ans et demi (Bulletins de la Soc. médicale des hôpitaux de Paris, 2e série, t. XII, p. 100 avec fig. 1875). — H. Tellegen, Du sarcome primitif du rein (Academisch Proefschrift van de Hoogeschol te Groningen, 1875). — P. Sturm, De l'adénome du rein et de ses rapports avec d'autres néoplasmes du même organe (sarcomes) (Archiv der Heilkunde, p. 193, 1875). — Baginsky, Sarcome rénal chez un enfant de sept mois (Berliner klin. Wochenschr., p. 249, 1876). — Weigert, Adénosarcome congénital des reins (Archiv für path. Anat. und Physiol. Band LXVII, p. 492, 1876).

B. *Fibromes.* — Le fibrome du rein n'est pas très-rare et constitue une petite tumeur arrondie, située dans l'intérieur de la glande, plus rarement sous la capsule. Le volume varie d'une tête d'épingle à celui d'une lentille ou d'un petit pois. La tumeur est formée de fibres serrées de tissu conjonctif ou lamineux, disposées en faisceaux ou enroulées; autour d'elles le tissu rénal est sain.

2. — Myxomes, Lipomes, Chondromes des reins.

A. Le *myxome rénal* est extrêmement rare. Bezold en a observé un exemple (1). La substance corticale du rein offrait de petites tumeurs d'un demi-centimètre de diamètre, opalescentes ou d'un blanc bleuâtre, d'une dureté presque cartilagineuse. Ces tumeurs étaient formées par des fibres conjonctives épaisses, parallèles ou entre-croisées, circonscrivant des aréoles contenant de la mucine et parsemées d'un petit nombre de noyaux.

B. *Lipomes.* — Le lipome rénal est bien distinct de la surcharge graisseuse rénale périphérique. On trouve dans la substance corticale, surtout

(1) P. Rayer, *Traité des maladies des reins*, etc. *Mélanose*, t. III. p. 718, et atlas, pl. XLI, 1841.

(1) Bezold, *Myxome inderniere* (*Archiv für pathologische Anatomie und Physiologie*, Berlin, 1865, Band XXXIV, S. 229.

dans la tuberculose pyramidaire, des tumeurs arrondies ou irrégulières, lobulées, de la grosseur d'une cerise ou d'une noix. Ces tumeurs molles, jaunes, sont formées par du tissu graisseux parcouru de vaisseaux et refoulent le parenchyme rénal (1). Parfois un seul rein présente des lipomes; d'autres fois les deux en sont atteints et la majeure partie de la portion sécrétante a disparu (2).

C. Les *chondromes* et les *ostéomes* rénaux sont très-rares. Gluge a mentionné un fait de chondrome avec hydronéphrose. Les ostéomes rénaux sont probablement des inscrustations calcaires.

D. Les *myomes* se développent sous la capsule du rein; on sait que cette capsule renferme des fibres musculaires, leur multiplication produit des tumeurs qui refoulent la substance rénale sous-jacente (3).

3. — Angiomes du rein.

Les angiomes du rein, tumeurs caverneuses ou érectiles rénales, rappellent exactement par leur structure, leur volume et leur siége sous la capsule, les angiomes du foie (voy. p. 299 et 300).

4. — Lymphadénomes du rein; tumeurs leucémiques rénales.

Dans la leucémie, le rein peut présenter comme le foie deux ordres de lésions : ou bien on trouve le long des vaisseaux glomérulaires et des vaisseaux capillaires une infiltration, tantôt limitée, tantôt diffuse, de globules blancs (4); ou bien existent de véritables productions adénoïdes (5). Celles-ci forment ordinairement des nodosités du volume d'un pois à celui d'une cerise, d'un blanc laiteux et faisant saillie sur la coupe. Elles sont formées de tissu lamineux, réticulé, dont les mailles sont remplies de leucocytes. Il y a, en même temps, une dégénérescence

(1) P. Rayer, *Traité des maladies des reins*, etc., t. III, p. 614, 1841. — Cruveilhier, *Anat. pathol. du corps humain*, liv. XXXVI.

(2) Godard, *Recherches sur la substitution graisseuse du rein* (*Mémoires de la Société de biologie*, 2e série, t. V, p. 261, 1858-1859).

(3) Landsberger, *Myosarcomes striés congénitaux des reins* (*Berliner klin. Wochenschr.* p. 197, 1877). — J. Cohnheim, *Myosarcome strié congénital des reins* (*Archiv für pathol. Anat. und physiol.*, Band LXV, p. 64, 1875).

(4) Ollivier et Ranvier, *Mémoires de la Société de biologie*, 4e série, t. III, p. 253, 1866.

(5) Boettcher, *Archiv für pathol. Anat. und physiol.*, Band XIV, 1855. — Wagner, *Archiv. der Heilkunde*, I, 1860. — Biermer, *Archiv für path. Anat. und Physiol.* Band XIX, S. 537. — Heschl, *Des tumeurs lymphatiques des reins* (*Wiener med. Wochenschrift*, n° 31, 1866).

granulo-graisseuse des tubes urinaires, et ceux-ci renferment soit des cellules lymphatiques, soit des cylindres hyalins plus ou moins abondants.

5. — Épithéliomes ou Cancers du rein.

L'*épithéliome* ou *cancer du rein* est primitif ou secondaire ; ce dernier forme de petits nodules disséminés reproduisant la structure de la tumeur primitive.

Le cancer primitif n'envahit généralement qu'un seul rein, d'ordinaire le rein droit. Il offre beaucoup plus souvent la forme encéphaloïde que la forme squirrheuse, absolument exceptionnelle. L'encéphaloïde hématode est particulièrement fréquent. Les variétés d'épithéliome colloïde et mélanique sont rares.

Femme, soixante-deux ans, succombant à un cancer du rein gauche après avoir présenté une hématurie habituelle. Le rein gauche est énorme et bosselé ; il est long de 22 centimètres, large de 9 et demi, épais de 7 centimètres. Le rein a du être débarrassé de ganglions épais et cancéreux, surtout à la partie interne. La membrane ou capsule extérieure propre est très-épaissie et on a beaucoup de peine pour l'enlever. La substance rénale est parsemée de mamelons de diverses couleurs, blanchâtres, rosés, violacés, se déchirant avec facilité et adhérant à la membrane extérieure. Après la déchirure, ils fournissent une sorte de bouillie qui s'écoule semblable à du vermillon brun ou de la lie de vin épaisse.

Le réseau vasculaire extérieur est très-développé, surtout autour des mamelons cancéreux. Les ganglions extérieurs sont pareillement très-vascularisés ; la plupart sont bosselés et remplis de matière encéphaloïde. A la loupe, le tissu du rein, transformé en matière encéphaloïde, ressemble à une éponge criblée de trous et de cavernes ; celles-ci sont remplies d'une pulpe rosée, rougeâtre et lie de vin. On remarque en divers endroits des caillots fibrineux plus ou moins décolorés ; il en existe de récents et d'une couleur violacée.

En quelques points seulement, on aperçoit la substance propre du rein encore reconnaissable, mais très-injectée, au voisinage des excavations, tandis qu'elle est pâlie et anémiée dans les endroits où elle est isolée. On remarque enfin, autour des vacuoles ou des trous signalés plus haut, une matière jaunâtre qui est de l'encéphaloïde à l'état de crudité, non diffluent.

Le bassinet et les calices sont très-épaissis, blanchâtres, pleins de détritus bourbeux, couleur lie de vin. Il existe un caillot fibrineux très-considérable à la partie inférieure du bassinet ; ce caillot adhère très-fortement, en haut et en arrière, dans un calice. Sur le bassinet hypertrophié, on trouve encore, à la partie inférieure, l'aspect du cancer vésical ; il existe en cet endroit de très-petites élévations peu saillantes, irrégulières, formant une sorte de granit noir, gris, blanc et rougeâtre. On voit encore un peu de substance tubuleuse et quel-

ques mamelons, mais ils sont généralement peu visibles. La veine rénale renferme dans toute son étendue un caillot mou, putrilagineux, violacé ou brunâtre, les parois de l'artère rénale sont irrégulièrement lacérées en quelques endroits, la veine cave elle-même renferme un caillot ferme et obturant. En bas, la veine cave est oblitérée ainsi que la veine iliaque gauche et la crurale gauche par un caillot résistant adhérant aux parois veineuses.

La substance renfermée dans les vacuoles, examinée au microscope, était composée de gros noyaux ovoïdes, réfractant fortement la lumière, chacun avec un ou deux nucléoles d'aspect graisseux. Des éléments cellulaires avec des noyaux volumineux existaient en certains points. Le caillot de la veine rénale renfermait les mêmes éléments, plus de la fibrine et des globules sanguins altérés. Les caillots fermes et adhérents des autres veines étaient fibrineux sans matière cancéreuse.

Le rein droit était gros, pâle et anémié. La tunique épaissie s'enlève avec un peu de difficulté. La substance corticale a un aspect ordinaire, mais plus pâle, sans étoiles veineuses. Après la coupe médiane, la substance tubuleuse médullaire est trouvée plus rouge que de coutume. Il existe un petit point blanc, opaque, semblable à un grain de semoule. Examiné au microscope, il était composé de granulations variables pour la grosseur et formées par de la matière grasse. La longueur de ce rein était de 14 centimètres, sa largeur de 7, et l'épaisseur de 4 centimètres et demi.

Le bassinet de ce rein droit était opaque, épaissi, arborisé. Les uretères sains des deux côtés, celui de gauche n'offrait qu'à sa naissance près du bassinet l'aspect du cancer vésical déjà signalé. La vessie était saine. Le foie très-développé offrait des mamelons cancéreux encéphaloïdes vérifiés au microscope (1).

L'épithéliome du rein peut être généralisé ou partiel. Dans le premier cas, l'aspect de l'organe est peu modifié, toutes ses parties ayant été envahies à la fois. Dans le deuxième cas, des bosselures se montrent à la surface, le plus souvent au niveau du bord convexe, plus rarement vers les extrémités, plus rarement encore vers le bassinet. Le volume de ces bosselures varie, suivant leur âge, de celui d'un pois à celui d'une pomme. Le rein acquiert souvent un volume énorme; son poids peut atteindre 25 livres (Roberts); il serait en moyenne de 1 à 2 livres suivant Lancereaux, de 3 à 5 livres suivant Cornil et Ranvier, de 3 à 11 suivant Lécorché. J'en ai observé un à l'hôpital Necker, du poids de 6 livres (3 kilog. 20 grammes).

Sur une coupe parallèle aux faces, on voit que les masses encéphaloïdes parties de la substance corticale se dirigent vers le hile. Elles sont composées d'une substance molle, blanchâtre ou légèrement teintée de rose, donnant un suc laiteux par le raclage. Parfois cependant, dans la forme hématode, la coloration est d'un rouge foncé. Les vaisseaux nom-

(3) A. Laboulbène, *Comptes rendus de la Société de biologie*, 2e série, t. II, p. 51, 1855.

breux et dilatés se rompent facilement en raison de la friabilité de leurs parois et donnent lieu à des foyers hémorrhagiques quelquefois considérables. Dans la forme squirrheuse, le tissu carcinomateux, peu vasculaire, est gris, consistant, d'aspect fibreux et ne donne qu'un peu de sérosité louche à la coupe ou à la pression.

L'examen microscopique permet de constater les particularités suivantes : les portions périphériques, récentes, sont formées par les cellules épithéliales multipliées et dégénérées des tubuli. Ceux-ci dilatés, variqueux, sont encore reconnaissables à leur membrane hyaline. Le tissu du rein interposé aux îlots cancéreux montre ordinairement une congestion intense, des hémorrhagies et souvent aussi les lésions des néphrites interstitielles et parenchymateuses.

La capsule épaissie, adhérente, est détruite soit par usure, soit par envahissement. Le cancer se propage alors aux organes voisins, foie, rate, vertèbres, psoas, exceptionnellement au péritoine. La propagation aux calices et au bassinet est assez rare. Elle s'étend plus souvent aux veines : on voit les bourgeons cancéreux végéter dans la veine émulgente et jusque dans la veine cave. Il en résulte des infarctus cancéreux et, comme dernière conséquence, des embolies et des noyaux métastatiques dans les différents organes. Les lymphatiques, les ganglions du hile du rein, puis les ganglions lombaires sont presque toujours envahis.

P. Rayer, Traité des maladies des reins, etc., t. III, p. 675 et atlas, pl. 47 et 49, 1841. — H. Lebert, Traité des maladies cancéreuses, p. 867, Paris 1851 et Traité d'anat. pathol., t. II, p. 355, pl. 142, fig. 6, in-fol. 1855. — Ch. Robin, Examen du tissu d'une tumeur épithéliale du rein (Comptes rendus de la Soc. de biologie, t. II, p. 41, 1855. — A. Laboulbène, Cancer du rein gauche, etc., (*ibid.* p. 51, 1855). — Hulmann, Monograph. de Carcinomate renum. Dissert. inaugural. Halis, 1857. — Jaccoud, Bull. de la Soc. anat. de Paris, 1858. — Sangalli, Storia clinica ed anatomica dei Tumori, Pavia 1860, t. II, p. 482. — Jerzykowski, Beiträge zur der Nierenkrebse, 1871. — E. Neumann, Essai sur le cancer du rein, thèse de Paris, n° 109, 1873. — Perewersef, Entwickelung des Nierenkrebses aus den Epithelium der Harnkanälchen (Archiv. für pathol. Anat. und Physiol., t. LIX, p. 227, 1874). — Röhrer, Die primære Nierencarcinom (Corresp.-Blatt für Schweiz. Aerzte, n° 16, p. 489, 1875). — E. Lancereaux, Traité d'anat. pathologique. t. I, p. 457, 1875. — Sevestre, Cancer du rein (Bull. de la Soc. anat. de Paris, p. 338, 1876). — Montane, Cancer encéphaloïde du rein chez une fille de quatorze ans (Cronica medico-quirurgica de la Habana, vol. I, 1876). — Fronmüller, Deux cas de cancer idiopathique du rein (Retz's Memorabilien, Jahrg. XXI, 1877).

6. — Dégénérescences graisseuse et amyloïde des reins.

A. *Stéatose rénale.* — La stéatose simple, c'est-à-dire celle qui n'est pas de nature inflammatoire augmente à peine le volume des reins. Ceux-ci sont uniformément décolorés ou présentent des tâches jaunâtres

à leur surface. Ils se décortiquent facilement. A la coupe, la substance corticale et les colonnes de Bertin sont d'un gris jaunâtre.

Histologiquement la lésion est caractérisée par l'infiltration graisseuse, de l'épithélium des canalicules tortueux. Il n'existe ni multiplication épithéliale, ni cylindres fibrineux ou hyalins, ni kystes, ni foyers hémorrhagiques comme dans les néphrites. L'épithélium des glomérules et des canalicules droits échappe à l'altération.

J'ai communiqué à Houel quelques détails d'une observation que j'avais faite dans le service de Rayer, à la Charité; je les reproduis ici :

Le rein, qui n'était point enveloppé d'une masse graisseuse considérable et qui n'avait point diminué notablement de volume, était décoloré, anémique. A la coupe, on trouvait par places la substance corticale et la tubuleuse médullaire envahies par des dépôts graisseux multiples qui les avaient détruites. Dans la substance médullaire, à l'œil nu, l'altération graisseuse avait la plus grande ressemblance comme aspect avec celle de la transformation graisseuse des muscles, et l'examen microscopique a montré que, dans ces points, la graisse s'était en effet substituée aux éléments normaux de la glande qui avaient disparu (1).

La stéatose rénale s'observe souvent dans la vieillesse chez les individus dont l'alimentation est trop riche en aliments gras. On la voit coïncider avec des stéatoses multiples dans des états cachectiques divers, avec l'atrophie aiguë du foie dans l'intoxication par le phosphore. L'alcool, l'arsenic, les acides à doses toxiques la produisent également.

B. *Rein cireux ou en dégénérescence amyloïde.* — L'aspect du rein amyloïde varie suivant l'âge de l'altération. Si l'on examine comme type le rein dont la dégénérescence est diffuse ou généralisée, on le trouve augmenté de volume, sa surface unie offre une coloration d'un blanc grisâtre. La capsule non épaissie, s'enlève facilement. Sur une coupe, la substance corticale est plus étalée et présente l'aspect de la cire blanche ; elle est parsemée de petits points miroitants et vitreux qui répondent aux corpuscules de Malpighi. La substance médullaire peut avoir conservé son apparence normale ou offrir une teinte vineuse, mais elle est souvent dégénérée. L'organe entier présente alors l'aspect cireux. Sa consistance et son élasticité sont notablement augmentées. Si la lésion amyloïde est plus avancée encore, on peut trouver les reins atrophiés et comme allongés. Leur surface est devenue granuleuse et leur capsule très-adhérente. La substance corticale a diminué d'épaisseur.

On ne peut pas reconnaître toujours et facilement à l'œil nu la dégéné-

(1) Hoüel, *Manuel d'anatomie pathologique*, p. 588, Paris, in-12, 1857.

rescence amyloïde. Quand elle est encore localisée à quelques éléments de l'organe, ses caractères sont difficiles à saisir, souvent ils sont rendus méconnaissables par la néphrite parenchymateuse qui la complique très-ordinairement dès sont début (Lécorché) ou en précède constamment l'apparition (Cornil et Ranvier). C'est alors que la réaction iodo-sulfurique rend de grands services en permettant de faire le diagnostic anatomique. L'iode colore en rouge les parties dégénérées et l'addition d'acide sulfurique les rend verdâtres, bleuâtres, violacées. Cette réaction permet aussi de suivre facilement au microscope le processus de l'altération. Les vaisseaux des glomérules sont d'abord seuls intéressés; (fig. 202) puis viennnent les vaisseaux afférents, plus tard les efférents, enfin les vaisseaux droits et les capillaires. L'infiltration amyloïde procède ici dans l'invasion des tuniques vasculaires, comme pour les vaisseaux du foie (voy. p. 315). D'un autre côté l'altération atteint la membrane propre des canalicules urinifères. Leurs épithéliums pourraient s'infiltrer, d'après Lécorché et Lancereaux, et former des cylindres offrant la réaction iodo-sulfurique; je crois que ces deux auteurs sont dans l'erreur et que jamais les cylindres n'offrent la réaction dite amyloïde; ils sont granulo-graisseux, comme dans toute néphrite parenchymateuse, et les cylindres hyalins, très-réfringents, n'offrent pas la réaction caractéristique. Mes observations concordent avec celles de Cornil et Ranvier à cet égard (1).

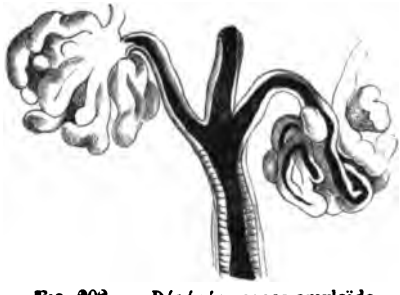

Fig. 202. — Dégénérescence amyloïde rénale *.

La dégénérescence amyloïde des reins coexiste souvent avec celle de la rate, du foie etc., et reconnaît les mêmes causes (voy. p. 316).

7. — Tuberculose des reins.

La tuberculose des reins est primitive ou secondaire. Quand elle est *primitive*, elle répond à une forme spéciale, la tuberculose des voies urinaires; elle peut se limiter à un seul rein et alors évoluer isolément. A la place de l'organe détruit on trouve une coque fibreuse ren-

* Fig. 202. — Glomérules de Malpighi du rein, atteints de dégénérescence amyloïde; l'artériole est injectée et la matière à injection s'est arrêtée à gauche sans pouvoir pénétrer dans le glomérule qui a un aspect vitreux. Grossissement environ 300 diamètres (E. Rindfleisch, Histologie pathologique).

(1) Cornil et Ranvier, *Manuel d'histologie pathologique*, 3e partie, p. 1020 et 1047, 1875).

fermant un liquide puriforme et granuleux. Cette poche est fermée de toutes parts ou communique soit avec la vessie, soit par des trajets fistuleux avec les organes voisins, côlon, etc.; mais le plus souvent on trouve, à l'autopsie, des lésions moins avancées. Les deux reins sont augmentés de volume; leur surface violacée présente des granulations grisâtres et parfois des bosselures qui correspondent à des masses tuberculeuses. Celles-ci, toutefois, occupent plutôt la substance médullaire, vers l'insertion des calices, atteignant parfois le volume d'un marron et plus. Elles sont jaunâtres, consistantes, ou ramollies en forme d'abcès, ou déjà ouvertes et évacuées plus ou moins complétement dans les calices. Les cavernes ainsi formées ont des parois indurées et peuvent communiquer les unes avec les autres. Les papilles sont ulcérées ou détruites. Les calices et le bassinet, plus ou moins distendus, renferment souvent un pus caséeux et des détritus provenant soit de la glande elle-même, soit de leur propre paroi. Leur muqueuse et le tissu cellulaire qui la double présentent des granulations éparses ou confluentes, grises ou jaunâtres et ramollies, ainsi que des ulcérations entourées de matière tuberculeuse.

De semblables lésions intéressent les uretères et le bas-fond de la vessie, quelquefois même l'urèthre. Les uretères sont rigides, augmentés de volume, mais ordinairement avec le calibre interne réduit.

Non-seulement la muqueuse des voies urinaires serait toujours intéressée, mais elle serait la première atteinte suivant Lancereaux. L'altération tuberculeuse s'étendrait ensuite du sommet à la base des pyramides, puis à la substance corticale. Lécorché pense au contraire que la tuberculose des voies urinaires peut débuter tantôt par les reins, tantôt par les conduits excréteurs et je suis de cet avis, tant chez les jeunes sujets que chez l'adulte. Enfin Cornil et Ranvier ont vu les granulations débuter dans la substance corticale, le long des artérioles qui séparent les pyramides de Ferrein ou à la surface.

Examinées au microscope, les granulations et les masses caséeuses ne diffèrent pas de celles qu'on rencontre dans les autres organes. Autour des tubercules on trouve une dégénérescence graisseuse de l'épithélium des canalicules, souvent aussi une multiplication fibreuse du stroma, plus loin une injection plus ou moins forte et des ecchymoses.

La muqueuse des calices, du bassinet et de l'uretère, outre les lésions décrites plus haut présentent les caractères d'une phlegmasie généralisée. Les ganglions voisins du hile sont gros et infiltrés. On trouve enfin des manifestations secondaires dans d'autres organes, surtout dans le poumon.

La *tuberculose secondaire du rein* consiste en granulations miliaires, occupant surtout la substance corticale et coïncidant avec des granulations semblables des poumons, des plèvres, des méninges, etc.

8. — Syphilis des reins.

La syphilis rénale est multiple ; le rein, chez les syphilitiques peut être atteint de dégénération amyloïde ou de néphrite interstitielle (voy. plus haut). Dans des cas de vérole acquise et viscérale, la néphrite interstitielle est partielle, limitée sous forme de noyaux nombreux qui présentent tous les caractères des syphilomes et se caséifient.

Les gommes du rein sont très-rares et se rencontrent dans la substance corticale : ce sont des nodosités du volume d'un grain de chènevis à celui d'une petite cerise, d'une densité fibreuse, jaunes et opaques au centre, grises et transparentes à la périphérie. Les gommes, en se développant, atrophient les tubes urinifères qu'elles englobent. On peut distinguer dans divers points de leur tissu quelques glomérules de Malpighi.

Hyperhémies, Hémorrhagies rénales; Infarctus.

1. — Hyperhémies du rein.

Les caractères de l'hyperhémie ou congestion rénale varient suivant qu'elle est active ou passive. Dans l'*hyperhémie active*, liée à une forte pression artérielle, les reins sont ordinairement augmentés de volume, mais parfois ils ne sont pas sensiblement accrus; leur surface est lisse et présente une coloration rouge intense, leur capsule est saine et se détache facilement. Sur une coupe parallèle aux deux faces de l'organe, on constate une injection intéressant presque exclusivement la substance corticale. Celle-ci est d'un rouge rutilant et présente, comme la surface, un pointillé dû à l'injection et à l'augmentation de volume des glomérules qui sont particulièrement atteints dans les cas d'hyperhémie active. Quant à la substance médullaire, sa coloration est à peine modifiée et son apparence striée reste évidente.

Cette forme d'hyperhémie reconnaît des causes nombreuses : une hypertrophie du ventricule gauche, une tumeur comprimant l'aorte au-dessous de la naissance des artères rénales, l'action du froid, l'absorption de certaines substances toxiques ou médicamenteuses. On la rencontre au début des fièvres et elle répond, dans toutes les néphrites, à la première période de leur évolution.

Dans l'*hyperhémie passive*, provenant d'une tension exagérée du sang dans les veines, les reins, tuméfiés et arrondis, ont une teinte foncée, bleuâtre ou violacée ; les étoiles de Verheyen sont très-dilatées. La cap-

sule s'enlève facilement. A la coupe il sort du sang noir, abondant et les deux substances présentent une coloration diffuse d'un rouge très-foncé. On n'observe pas le pointillé si manifeste de l'hyperhémie active. Les glomérules sont intacts et le microscope ne fait constater que la dilatation des petites veines et des capillaires, ainsi que leur réplétion par des globules sanguins.

Le *rein cardiaque ou cyanotique*, après une hyperhémie passive prolongée, devient plus dur et peut diminuer de volume. Cet état du rein peut être comparé à celui du foie cardiaque. A cette époque, la congestion n'est plus simple, les cloisons sont épaissies et les épithéliums des tubuli, subissant la dégénérescence granulo-graisseuse, forment à la surface de l'organe des taches jaunâtres plus ou moins nombreuses. Cette hyperhémie se rencontre dans les cas d'obstacle au retour du sang veineux vers le cœur, quand une tumeur comprime les veines émulgentes ou la veine cave en aval de ces vaisseaux, et surtout quand une affection mitrale ou pulmonaire a déterminé l'insuffisance du cœur droit.

2. — Hémorrhagies des reins.

Les *hémorrhagies rénales* peuvent être observées sous la capsule, dans la substance même de la glande et enfin dans les calices et le bassinet. Sous la capsule, elles se montrent sous la forme d'un piqueté rouge foncé ou d'ecchymoses plus ou moins étendues. Dans le corps de l'organe elles peuvent être interstitielles ou parenchymateuses. Interstitielles, elles forment dans les substances corticale et médullaire des infiltrations ou des foyers à contours mal définis. Parenchymateuses, elles sont au contraire nettement circonscrites, affectant la forme de taches arrondies au niveau de la capsule des glomérules, de vaisseaux rouges et sinueux au niveau des tubuli contorti, de traînées rectilignes dans les canaux droits de la substance médullaire.

Dans les calices et le bassinet on peut observer de simples pétéchies de la muqueuse, ou bien un épanchement remplissant plus ou moins ces cavités et, dans certains cas, les distendant outre mesure.

Avec le microscope, sur des coupes minces, les glomérules et les tubes sont remplis de corpuscules du sang; les cellules épithéliales sont normales ou aplaties. Si le foyer n'est pas récent, on trouve dans les tubes des filaments ou cylindres fibrineux réels, souvent colorés par le pigment sanguin et recouverts par un épithélium desquamé qu'infiltrent de nombreuses granulations d'hématine.

Les diverses hémorrhagies rénales peuvent coexister. Il en est qui sont dues à un traumatisme, contusion ou plaie du rein. Presque toutes les

affections graves des reins s'accompagnent d'hémorrhagies : néphrites, lithiase, néoplasmes, etc. On les observe encore dans les divers états déterminant au plus haut point la congestion de ces organes dans les maladies où le sang est modifié : purpura, scorbut, fièvres graves à forme hémorrhagique, etc.

RAYER, Traité des maladies des reins, etc , t. III, p. 326, 1841. — MARX, De stagnatione venosi sanguinis in renibus, 1858. — POLLAK (O), Ueber Nierenblutung im Sauglingsalter (Wien. medic. Presse, t. XII, 1871). — PARROT, Deux cas de tubulhématie rénale chez les enfants nouveau-nés, (Archiv. de physiol. normale et pathologique, t. V, p. 512, 1873). — S. CHARRIN, Maladie bronzée hématique des enfants nouveau-nés (Tubulhématie rénale de Parrot), thèse de Paris, n° 442, 1873. — LAYCOCK, On neurotic Albuminuria and Hæmaturia (Dublin Journal of med. Science, 1874). — OLLIVIER (A.), De la congestion et de l'apoplexie rénales dans leurs rapports avec l'hémorrhagie cérébrale. (Archiv. gén. de médecine, p. 129, février 1874). — A. VULPIAN, Leçons sur l'appareil vaso-moteur, t. I, p. 538, 1875. — BEGBIE, Hæmatinuria (Edinburgh med. Journal, p. 1005, 1875).

3. — Infarctus rénaux.

L'infarctus du rein se trouve principalement à la surface de l'organe, dans la substance corticale. Son volume varie de celui d'un grain de chènevis à celui d'une noix ; sa forme est conique avec le sommet dirigé vers le hile. La couleur, s'il est récent, est d'un rouge violacé (infarctus rouge) ; plus tard elle d'un blanc jaunâtre (infarctus blanc) et l'on observe à la périphérie une zone d'injection. La consistance est ferme et l'infarctus fait une légère saillie à la surface du rein ainsi que sur une coupe qui le divise. Enfin, dans une troisième période, l'infarctus se rétracte en devenant fibreux et forme une cicatrice déprimée.

Avec l'infarctus rouge, on constate dans le tissu normal du rein une dilatation, une réplétion des petits vaisseaux par du sang coagulé et souvent une extravasation de globules rouges. L'infarctus blanc offre encore la structure du rein, mais les vaisseaux sont remplis de substance granuleuse, les épithéliums ont subi la dégénérescence graisseuse. Autour de l'infarctus, les vaisseaux sont dilatés et on remarque très-souvent des hémorrhagies interstitielles ou parenchymateuses. L'infarctus, rétracté par suite de la résorption de toutes les parties en dégénérescence granulo-graisseuse, ne présente plus qu'un tissu cicatriciel où les tubuli contorti, ainsi que les glomérules, sont réduits à leurs parois et les vaisseaux transformés en cordons fibreux.

L'infarctus, déterminé par embolie, se rencontre chez des sujets atteints d'endocardite ainsi que d'endartérite aortique ou rénale.

Déplacements des reins.

Les déplacements des reins occasionnant les *reins mobiles* ou *reins flottants* se rencontrent presque toujours chez les femmes, cependant je les ai constatés récemment encore sur deux hommes. Le déplacement du rein droit est plus fréquent que celui du rein gauche. Il est exceptionnel de voir les deux reins flottants. L'organe déplacé peut occuger tous les points de la cavité abdominale : région ombilicale, fosse iliaque, cavité pelvienne (Richet). Le péritoine lui forme une enveloppe d'autant plus complète que le déplacement est plus considérable. L'artère et la veine rénale présentent leurs rapports ordinaires avec l'aorte et la veine cave; elles offrent une élongation proportionnelle au déplacement de la glande rénale. Ces caractères suffisent à distinguer les déplacements des ectopies congénitales (voy. Vices de conformation).

Le rein lui-même est ordinairement sain. Parfois il présente des lésions qui ont précédé sa mobilité anormale : cancer, hydronéphrose, kystes; ou qui l'ont suivie : néphrite, pyélite. Dans plusieurs cas on a trouvé une tumeur du foie, cause du déplacement; dans un fait remarquable, le rein déplacé comprimait la veine cave inférieure qui était oblitérée (Giraud). Enfin le rein déplacé peut être immobilisé par des adhérences ou fixé à l'intestin et mobile avec lui; le rein a été rencontré dans des hernies, seul ou avec l'intestin.

HUNTER, Med. Transact. of the College of Physic. in London, vol. III, 30, 1788. — REID, Edinburgh Monthly Journal, 1845. — HENOCH, Des reins mobiles (Allgem. medicinische Centralzeitung, Berlin 1856). — E. FRITZ, Des reins flottants, Revue critiq. avec bibliographie (Archives gén. de médecine, 5e série, t. XIV, p. 158, 1859). — BECQUET, Essai sur la pathogénie des reins flottants (Archiv. gén. de méd. 1865). — W. GRUBER, Ueber die tiefe Lage der linken Niere (Würburger med. Zeitschrift, t. VII, p. 169, 1867). — N. GUENEAU DE MUSSY, Des reins flottants (Union médicale, 20 et 25 juin 1867) et Clinique médicale, t. II, Paris 1875. — FERBER, Zur Pathologie der beweligen Niere (Archiv. für pathol. Anat und Physiol., t. III, p. 95, 1871). — FOURRIER, Plusieurs faits de reins flottants, etc. (Bull. général de thérapeutique, t. LXXVIII, p. 487, 1875). — R. GUEDES, Rein gauche flottant (Gazeta medica de Lisboa, 1875). — LE RAY, Des reins mobiles, thèse de Paris, n° 264, 1876. — E. LÉCORCHÉ, Traité des maladies des reins, p. 766, 1875.

Hydronéphrose et Kystes rénaux.

1. — Hydronéphrose ou Distension hydrorénale.

L'*hydronéphrose* est la dilatation des calices, du bassinet et souvent aussi de l'uretère. Elle se produit en arrière d'un obstacle complet ou

incomplet au cours de l'urine : suivant le siége de cet obstacle, elle est double ou d'un seul côté, générale ou partielle.

L'hydronéphrose générale, représente une tumeur pyriforme s'effilant vers la vessie et dont la grosse extrémité répond au rein. L'uretère est alors dilaté et acquiert dans certains cas le volume de l'intestin grêle. Quand la dilatation est limitée aux calices et au bassinet, la tumeur est plus arrondie et sphéroïdale. Quelle que soit sa forme, le volume de la tumeur est très-variable suivant que l'obstacle au cours de l'urine est plus ou moins ancien, plus ou moins complet. Il peut n'y avoir qu'une saillie peu sensible au niveau du hile. A un degré considérable, la tumeur déplace le foie ou la rate et remplit tout un côté de l'abdomen.

Le rein, qui semble seulement plus volumineux quand la tumeur, petite, est renfermée dans le hile, présente, à un degré plus avancé, des bosselures blanchâtres. On reconnaît sur une coupe de la tumeur que ces bosselures correspondent à un état alvéolaire dû à une extrême dilatation des calices. Le rein n'est plus représenté au niveau des bosselures que par une couche mince de tissu tapissant la face profonde de la capsule. L'intervalle des bosselures se rétrécissant de plus en plus, la substance corticale qui les circonscrit finit par disparaître tout à fait. La tumeur peut alors présenter une coloration blanche uniforme et une consistance molle, fluctuante, tant au niveau du bassinet et de l'uretère, qu'au niveau de la partie bosselée qui correspond au rein. Enfin, à un degré extrême, toute disposition alvéolaire a disparu, les bosselures se sont effacées. Les parois de la poche sont alors formées exclusivement par du tissu conjonctif; on n'y trouve plus trace de la substance rénale, ni des tuniques muqueuse et musculaire du bassinet ou de l'uretère. Quant au contenu de la tumeur, il n'est pas toujours le même. Au début, c'est une urine modifiée, albumineuse ; plus tard le liquide devient gélatineux, muqueux puis enfin séreux. Quoi qu'il en soit, on y retrouve toujours de l'urée (Rayer). Si l'hydronéphrose est incomplète, si le bassinet communique encore avec la vessie, le liquide qu'il contient ne diffère jamais sensiblement de l'urine.

Il est rare qu'on ne découvre pas à l'autopsie la cause mécanique de l'hydronéphrose : calculs, hydatides dans le bassinet ou l'uretère, tubercules ou tumeurs fongueuses de la muqueuse, compression des uretères par une tumeur du bassin, utérus gravide en rétroflexion, kyste de l'ovaire et surtout cancer du col utérin. L'obstacle peut être plus bas : tumeur vésicale, hypertrophie de la prostate, rétrécissement de l'urèthre. Dans ces cas, la vessie participe à la dilatation. Il en est de même dans l'hydronéphrose congénitale double due à une perforation incomplète ou à une imperforation de l'urèthre. Quand elle est simple, l'hydronéphrose congénitale tient ordinairement à un vice de conformation de l'uretère.

Dans certains cas rares d'hydronéphrose partielle, la dilatation porterait exclusivement soit sur le bassinet, les calices étant aplatis ou transformés en cordons fibreux, soit sur un ou plusieurs calices, leurs orifices étant plus ou moins complétement obturés.

Kœnig, Krankheiten der Nieren, p. 152, Leipzig, 1826. — P. Rayer, Traité des maladies des reins, etc., t. III, p. 476, 1841. — Henninger, De l'hydronéphose ou hydropisie du rein, thèse de Strasbourg, 1862. — O. Heusinger, Ein Fall von angeborner Blasenniere. Marburg, 1862. — R. Virchow, Pathologie des tumeurs, trad. Aronssohn, t. I, p. 265, 1865. — Broadbent, Pathological transactions, t. XVI, p 165, 1865. — Moreau (Urbain) Hydronéphrose, thèse de Paris, n° 120, 1868. — W. Roberts, On Urinary and Renal Diseases, p. 474, London, 1872. — Nicaise, De l'hydronéphrose (Gaz. méd. de Paris, p. 542, 1874).

2. — Kystes des reins.

Outre les kystes parasitaires dont il sera bientôt question, on trouve dans les reins des kystes appartenant à de nombreuses variétés. L'étiologie d'un certain nombre de ces kystes n'est pas complétement élucidée, aussi les auteurs ne s'accordent pas sur leur classement. Rayer les avait divisés en kystes urinaires et en kystes séreux. Lécorché adopte cette division. Lancereaux en présente une autre en : kystes isolés et kystes conglomérés. Les kystes isolés peuvent être séreux ou hématiques ; les kystes conglomérés peuvent être congénitaux ou apparaître dans le rein des adultes.

A. *Les kystes séreux*, ordinairement uniques, quelquefois multiples, mais peu nombreux, peuvent se montrer dans les deux reins, plus souvent dans un seul. Ils se rencontrent surtout dans la substance corticale, parfois dans la substance intermédiaire aux pyramides. Leur volume est variable, il peut atteindre celui d'une pomme. Ces kystes font alors une saillie notable à la surface du rein. Leur paroi est mince, transparente, anhiste, non revêtue d'épithélium à sa face interne. Leur contenu tantôt séreux, tantôt gélatineux, ne renferme aucun des éléments de l'urine et, en particulier, jamais d'urée. Le tissu du rein est complétement sain.

Ces kystes sont particulièrement fréquents chez les vieillards. Les kystes séreux se développeraient dans le tissu interstitiel (Lécorché).

B. *Les kystes hématiques*, presque toujours uniques, diffèrent des précédents par leur contenu, qui est formé d'un sang plus ou moins altéré. La paroi est en général épaisse et fibreuse. Leur volume peut être très-considérable, tel parfois que la tumeur s'étend de l'hypochondre au pubis.

C. *Les kystes conglomérés congénitaux*, appartenant à l'espèce des kystes urinaires, atteignent simultanément les deux reins, qui peuvent être augmentés au point d'égaler la tête du fœtus et de mettre un obstacle très-sérieux à l'accouchement. Ces kystes, d'un volume variable, dont quelques-uns sont à peine perceptibles à l'œil nu, forment des saillies confluentes à la surface du rein et celui-ci présente une forme comparable à une grappe de raisin. Sur une coupe, on reconnaît une véritable dégénérescence kystique des deux substances rénales. Les cavités sont remplies d'un liquide transparent, parfois coloré par du sang et renfermant de l'urée. Elles sont tapissées par un épithélium plat et entourées d'un tissu conjonctif au milieu desquels les tubuli présentent les caractères de la dégénérescence graisseuse.

Ces kystes se forment aux dépens des canalicules urinifères et des capsules de glomérules. Dans certains d'entre eux, en effet, on trouve un glomérule atrophié appliqué contre leur surface interne. On rencontre souvent pour les expliquer un obstacle au cours de l'urine : infarctus uratiques, vices de conformation des voies urinaires. D'autres fois ils coexistent avec des difformités comme l'hydrocéphalie, les pieds bots, et seraient attribuables à un arrêt de développement.

Les kystes conglomérés des reins des adultes ressemblent beaucoup aux précédents. Ils diffèrent des suivants par un processus indépendant de tout état pathologique des reins, ainsi que par une tendance à se multiplier et à s'accroître de manière à former des tumeurs très-volumineuses. Les reins peuvent atteindre le poids de 3 livres. Le liquide qu'ils renferment ne présente souvent aucun des éléments de l'urine. Leur cavité est tapissée d'épithélium et, dans le tissu qui les entoure, les tubuli disparaissent. Cette dégénérescence kystique s'accompagnerait parfois d'une altération analogue d'autres organes : foie, corps thyroïde, etc. Leur mode de formation est encore hypothétique.

D. Les *kystes multiples* des néphrites parenchymateuses et surtout interstitielles ont déjà été indiqués (voy. p. 743) ; les kystes survenant dans le cours de la lithiase rénale sont des kystes urinaires dont la paroi est anhiste comme la membrane des canalicules et dont le liquide renferme les éléments de l'urine.

C. HAWKINS, Case of aqueous encysted Tumour, etc. (Med. chir. Transactions, t. XVIII. p. 175, 1833). — BRIGHT, Mem. on abdominal Tumours (Guy's Hospital Reports, n° 8, p. 248. 1838). — P. RAYER, Traité des mal. des reins, etc., t. III, p. 513, avec bibliographie, 1841. — A. BOUCHACOURT, Mémoire sur la dégénérescence hydat. et hydatiforme des reins chez le fœtus (Gaz. méd. de Paris, p. 65, 1845). — J. CRUVEILHIER, Anat. path. du corps humain, livr. VI. pl. 6 et Traité d'anat. path. générale, t. III, p. 380, 1856). — SANGALLI, Storia clinica ed anatomica dei tumori. Pavia 1860, t. II, p. 107. — BECKMANN, Ueber Nierencysten (Arch. für

pathol. Anat. und Physiol., t. IX, 1856 et t. XI, 1857). — E. LANCEREAUX, Sur des kystes sanguins du rein (Bull. de la Société anat. de Paris, p. 205, 1858). — O. HEUSINGER, Ein Fall von angeboren Blasenniere (avec Bibliographie). Marburg, 1862. — OBEDENARE, Kyste du rein, etc. (Bull. de la Soc. anat. de Paris, p. 333, 1865). — DUFFEY, A Case of Cystic Degeneration of the Kidney (Med. Times and Gazette, 1866). — KOSTER, Origine des Kystes congénitaux du rein (Archiv. Niederl, v. gen. in Naturk. 1867). — R. VIRCHOW, Pathol. des tumeurs, trad. Aronssohn, t. I, p. 268, 1867). — RANVIER, Journal de l'anatomie de l'homme et des animaux, p. 145, 1867. — E. LANCEREAUX et LACKERBAUER, Atlas d'anat. pathologique, p. 354 et pl. 35, 1871. — WALSH, Large Cyst of the Kidney (Irish hospital Gazette, p. 83, 1873). — CH. FONTAN, Essai sur les kystes du rein, thèse de Paris, n° 196, 1875. — E. MICHALOWICZ, Dégénérescence kystique du rein et du foie, thèse de Paris, 1876. — KOMOROWSKI, Dégénérescence kystique des reins (Bull. de la Soc. anat. de Paris, 1876). — NANCRÈDE, Reins kystiques suppurés (Philadelphia med. Times, octobre 1877). — COURBIS, Contribution à l'étude des kystes du foie et des reins, thèse de Paris, 1877.

Corps étrangers et Parasites.

1. — Lithiase rénale; Sables, Graviers; Calculs.

Les corps étrangers formés dans le rein sont des sables, des graviers, des calculs constitués par des substances contenues dans l'urine. Le parenchyme rénal, les calices, le bassinet peuvent être le siége de ces concrétions variables pour le volume et la composition chimique.

Dans le *parenchyme rénal* on n'observe que des sables formant des agglomérats ou des sortes d'infarctus. Les reins des enfants nouveau-nés offrent souvent des infarctus uratiques, sous forme de stries jaunâtres, dans les pyramides et présentant la direction des tubes de Bellini. La pression fait sourdre des papilles un liquide épais et jaune. A un faible grossissement, on observe des cylindres opaques, très-foncés, occupant des segments de la plupart des tubes droits. Les cylindres sont formés de petites masses arrondies donnant par l'addition d'acide nitrique des cristaux rhomboédriques d'acide urique. Ces infarctus se rencontreraient surtout quand l'agonie a été longue, par exemple chez les enfants atteints de sclérème, de diarrhée chronique, etc. Chez les goutteux, les reins offrent aussi parfois des infarctus uratiques, composés de masses cristallines ou amorphes qui se sont déposées non-seulement dans les tubes de Bellini, mais aussi, suivant Garrod et Dickinson, dans le tissu intercanaliculaire. On peut même observer dans ces reins de véritables graviers extra et intracanaliculaires. Les infarctus d'oxalate de chaux seraient, d'après Greenhow et Pavy, la cause habituelle de l'hémorrhagie rénale périodique. Enfin il existe des infarctus calcaires formés de phosphate ou de carbonate de chaux et apparaissant sous forme de traînées ou de concrétions blanchâtres. Ces infarctus sont assez fréquents chez les vieillards et dans l'ostéomalacie.

Dans les calices et le bassinet, outre les sables. on peut trouver des concrétions plus ou moins volumineuses. Suivant leurs dimensions, ces concrétions prennent le nom de graviers ou de calculs. Ce sont des *graviers* tant que leur volume leur permet de s'introduire dans les uretères: ils ne peuvent guère dépasser la grosseur d'un pois et sont généralement comme des grains de chènevis. Leur nombre peut être grand et atteint le chiffre de cinquante et même de cent. Leur forme est des plus variables, ils sont souvent taillés à facettes quand ils sont nombreux. Leur surface peut être lisse (gravelle phosphatique) ou rugueuse, muriforme (gravelle oxalique). Leur couleur est généralement fauve; elle change quand les graviers sont recueillis depuis un certain temps et se modifie suivant leur composition. De là résulte la distinction des graviers en gravelle rouge (acide urique) et gravelle blanche (phosphate de chaux), espèces principales auxquelles on en joint deux autres : la gravelle fauve (oxalate de chaux) et la gravelle grise (phosphate ammoniaco-magnésien). Les graviers sont beaucoup plus durs et plus denses dans la gravelle rouge que dans la gravelle blanche.

Le calcul rénal peut atteindre le volume d'un œuf de poule ou d'oie. Il est ordinairement unique, quelquefois multiple. Les calculs multiples présentent souvent des facettes.

Quand le calcul est unique et volumineux, il tend à prendre la forme des cavités qui le contiennent. Du bassinet il se prolonge dans les calices et l'uretère, il constitue finalement un calcul rameux. J'en ai déposé un bel exemple au musée Dupuytren. Si le calcul rénal résulte de la réunion de plusieurs calculs plus petits entre lesquels l'urine a conservé son cours, il peut avoir la forme annulaire. On trouve dans les calculs les mêmes substances que dans les graviers et, ici encore, la couleur, la dureté, la densité varient suivant la composition. En outre, cette composition est souvent complexe et certains calculs sont dus à la juxtaposition de trois et même quatre substances différentes. Les calculs simples peuvent être formés d'acide urique ou d'oxalate de chaux, rarement de phosphates. Les calculs mixtes présentent, sur une coupe faite à la scie, un ou plusieurs noyaux et une écorce formée elle-même de plusieurs stratifications concentriques, différentes par leur nature chimique, dissemblables par leurs propriétés physiques. Ordinairement l'acide urique forme le noyau et l'écorce se compose de couches distinctes d'oxalate de chaux, de carbonate et de phosphate de chaux, de phosphate ammoniaco-magnésien. L'acide urique peut se retrouver entre les couches de l'écorce ou à la surface de celle-ci. L'écorce peut être incomplète et le noyau émerge en un ou plusieurs points; ce noyau est quelquefois formé d'oxalate de chaux et même de mucus ou de sang. Les substances qui constituent les calculs simples ou mixtes peuvent être à l'état amorphe ou à

l'état cristallin. Dans les calculs mixtes, on peut voir alternativement des couches cristallines et des couches amorphes. L'état amorphe est dû à la présence de mucus ou de sels étrangers s'opposant à la cristallisation régulière de la substance constitutive.

Certaines concrétions ont pour base la cystine ou la xanthine. La cystine existe dans les sédiments à l'état de prismes ou de tablettes hexagonales, pouvant se réunir de manière à former des graviers et des calculs dont la couleur est jaune pâle, la surface mamelonnée, la cassure brillante, la structure radiée. Au centre de ces calculs se trouve parfois un noyau d'acide urique et, à leur surface, une écorce de phosphates. La xanthine peut également se présenter sous forme de sables, de graviers et de calculs. Les concrétions de xanthine sont d'un jaune foncé et lisses à la surface. Elles sont très-dures, leur substance est amorphe (voyez Calculs vésicaux).

Dans la lithiase rénale, le rein, les calices, le bassinet, l'uretère peuvent être sains, mais ordinairement on observe des lésions plus ou moins profondes de ces parties : la néphrite interstitielle ou suppurative, la pyélite catarrhale, la pyélite suppurée et ses conséquences, ulcérations, perforations du bassinet, phlegmon périnéphrétique. Outre ces complications inflammatoires qui ont été décrites plus haut, la lithiase rénale, en mettant obstacle à l'écoulement de l'urine, détermine encore la dilatation des calices, du bassinet et de l'uretère (hydronéphrose), ou celle des canalicules urinifères (kystes rénaux).

BUTTER, Concrétions des reins (Hist. de la Société royale de médecine, p. 208, 1779). — EARLE, On renal Calculi (Med.-chir. Transactions, vol. II, p. 211, London 1820). — LORAIN, Kyste et calculs du rein (Gaz. méd. de Paris, p. 417, 1854). — HODANN, Der Harnsaürcinfarct. Breslau, 1855. — OLDFIELD, Étude sur les calculs du rein, th. de Paris, n° 93, 1863. — BÉHIER, Kyste et calculs du rein (Gaz. hebdom. de méd. et de chir., p. 413, 1867). — CHURCH, Two Specimens of renal Calculus (Transact. of the Pathological Society of London, t. XX, p. 239, 1869). — MAC-CARTHY, An Account of some renal Calculi (Med.-chir. Transactions, p. 263, 1872). — FURSTNER, Zwei seltene Falle von Concrementbildung in den Harnorganen (Archiv für pathol. Anat. und Physiol., t. LIX, p. 401, 1873). — SAMUEL GEE, A case of renal Calculi (Medico-chirurgical Transactions, t. LXII, p. 77, 1874). — ROSENSTEIN, Traité prat. des maladies des reins, trad. Bottentuit et Labadie-Lagrave, p. 548, 1874. — P. BUDIN, Enfant à terme mort pendant le travail et dans les reins duquel on a trouvé des infarctus uratiques (Bulletin de la Soc. anat. de Paris, p. 498, 1875). — E. LANCEREAUX, Concrétions rénales (Dictionnaire encyclopédique des sciences médicales, art. Rein, 3e série, t. III, p. 279, fig. 16, 1875).

2. Parasites des reins.

Les parasites des reins sont assez nombreux. Dans le parenchyme on a observé l'*Hydatide à Échinocoques*, le *Cysticerque celluleux*, le *Pentastome denticulé*. Dans le bassinet et l'uretère on a reconnu l'existence du

Strongle géant et des œufs du *Distome hématobie*. Quant au Distome lui-même, il habite les veines des bassinets, des uretères, de la vessie et les affluents du système porte (voy. Vessie). D'autres entozoaires ont été signalés : le *Spiroptera hominis*, le *Diplosoma crenata*, le *Dactylius aculeatus*. Ces vers sont imaginaires ou résultent d'une erreur d'observation. Lindemann a peut-être trouvé des *Psorospermies* à la surface des reins.

A. *Kystes hydatiques, kystes à Échinocoques du rein.* — Les kystes hydatiques du rein, beaucoup plus rares que ceux du foie, moins fréquents même que ceux du poumon, siégent ordinairement d'un seul côté et plus souvent à gauche qu'à droite. Leur lieu d'élection est l'extrémité supérieure ou inférieure de la glande, ils sont uniques.

Fig. 203. — Strongle géant ou rénal, mâle, représenté en petit.

Le kyste hydatique rénal acquiert de grandes proportions et se trouve en rapport avec les organes auxquels il adhère et dans la cavité desquels il peut même s'être rompu. L'issue est alors possible soit dans l'intestin, soit à la région lombaire, soit dans la plèvre ou les bronches, le plus souvent dans le bassinet, jamais dans le péritoine. Le tissu rénal présente quelquefois, surtout au voisinage du kyste, les lésions des néphrites parenchymateuse ou interstitielle ; on l'a même vu suppurer. Ordinairement il est atrophié par les progrès de la tumeur ; parfois il est à peine distinct sous forme de petits îlots à la surface du kyste. Il est inutile de répéter ici ce qui a été dit au sujet des kystes hydatiques du foie, de leur constitution et de leurs diverses transformations (voy. p. 327). Je noterai seulement qu'on a trouvé dans le liquide des hydatides du rein diverses substances qui font défaut dans le liquide hydatique du foie et des autres organes, à savoir : de l'acide urique, de l'oxalate de chaux, du phosphate de soude, du

Fig. 204. — Extrémités antérieure et postérieure du Strongle géant *.

* Fig. 204. — Extrémités du Strongle géant, mâle. *a*, extrémité céphalique, sans renflement et offrant six mamelons ou nodules, au milieu desquels est l'ouverture buccale ; *b*, extrémité caudale, évasée en forme de bourse copulatrice avec le pénis saillant.

phosphate ammoniaco-magnésien. Avec le kyste hydatique du rein peuvent coïncider des hydatides développées dans d'autres organes, foie, rate, tissu cellulaire du bassin, etc.

B. Le *Cysticerque celluleux*, larve du *Tænia solium* (voy. Muscles), est tout à fait exceptionnel dans le rein et mérite seulement d'être signalé; il en est de même du *Pentastome denticulé* dont il a été question pour l'intestin et le foie (p. 238 et 239).

Le *Strongle géant* ou *rénal* (*Eustrongylus gigas*) est un parasite du rein extrêmement rare chez l'homme, plus fréquent chez les mammifères (fig. 202). Davaine en rapporte sept observations plus ou moins authentiques. Il habite l'un des bassinets, où il est presque toujours unique. C'est le plus grand des vers nématoïdes. Son corps cylindrique, d'un rouge vif, offrant des stries transversales et longitudinales, est long, chez la femelle, de 2 décimètres à 1 mètre, sur 4mm, 5 à 12mm de large. Le mâle es

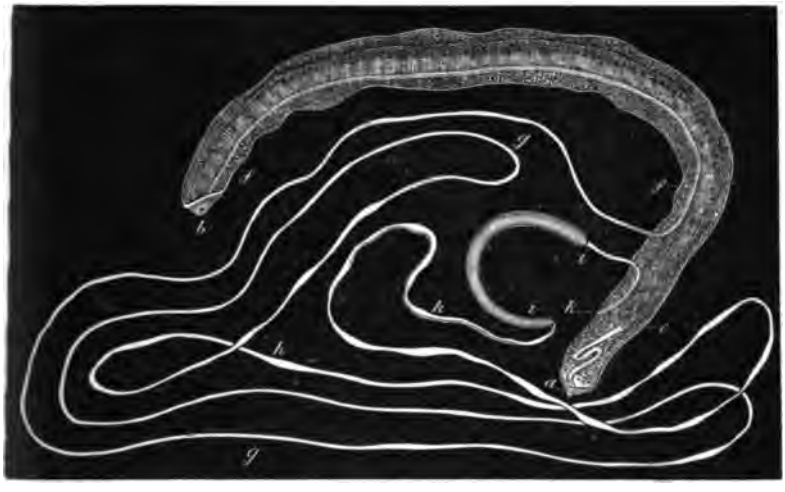

FIG. 205 — Strongle géant femelle *.

plus petit : sa longueur est de 14 à 40 centimètres, sa largeur de 4 à 6mm. L'extrémité la plus mince correspond à la tête; la bouche est entourée de

* FIG. 205. — Anatomie d'un Strongle géant femelle provenant d'un Chien. 1. L'animal réduit de moitié et dont l'appareil génital est étalé pour faire voir sa disposition et celle du tube digestif; *a*, bouche; *b*, anus; *a c*, œsophage recourbé en S; *c b*, intestin; *f f*, ovaire et oviducte; *g g*, ce dernier dilaté en quelques points *h*, *h*; *i i*, matrice; *i k*, vagin; *k*, vulve (Davaine, Traité des Entozoaires).

six papilles (fig. 204, *a*). L'extrémité caudale se termine, chez le mâle seulement, par une cupule renfermant le pénis (fig. 204, *b*). Chez la femelle, dont l'extrémité caudale est arrondie, la vulve se trouve à 7 centimètres de la tête. Les œufs sont ovoïdes, à coque épaisse, criblée de petits trous et mesurent $0^{mm},08$ sur $0^{mm},04$.

FIG. 206. — Ovules du Strongle géant *.

Les lésions que détermine la présence du Strongle sont celles de la pyélo-néphrite. Le rein peut être complétement détruit.

Je représente d'après Davaine une femelle de Strongle géant du Chien (fig. 205) et ses ovules (fig. 206).

Vices de conformation des reins.

L'*absence complète des reins* et de tout l'appareil urinaire n'a été vue que chez les acéphales; l'*absence d'un rein* peut au contraire s'observer chez un individu bien conformé. La capsule surrénale correspondante existe mais les vaisseaux et l'uretère font défaut. Dans ces cas le rein unique est hypertrophié. L'*atrophie congénitale* d'un seul rein ou des deux à la fois est due à un arrêt de développement des vaisseaux rénaux. Le rein peut avoir conservé longtemps après la naissance l'état lobulé qu'il présente chez le fœtus.

Un vice de conformation qui n'est pas très-rare, est *la fusion des reins*. Ces organes sont unis sur la ligne médiane par leurs extrémités inférieures, de manière à former un croissant dont la concavité embrasse la colonne vertébrale; la fusion par les extrémités supérieures est exceptionnelle. Cette fusion est plus ou moins complète. Le bassinet peut être unique, mais les uretères et les vaisseaux rénaux sont doubles. Les bassinets sont placés sur un plan antérieur aux vaisseaux et les uretères descendent en avant, comme si les reins offraient antérieurement leur face postérieure.

Une autre anomalie consiste dans l'*ectopie congénitale*. Elle est ordinairement unilatérale. Le rein déplacé peut occuper la région ombilicale ou iliaque, l'excavation pelvienne. L'artère rénale vient du tronc le plus

* FIG. 206. — Œufs du Strongle géant observés sur le chien. *a*, œuf observé dans l'eau; *b*, le même, traité par l'acide sulfurique concentré qui rend le vitellus apparent. Grossissement, 340 diamètres.

voisin : extrémité de l'aorte, iliaque primitive. La veine s'ouvre dans les grosses veines voisines. Cette disposition des vaisseaux différencie l'ectopie congénitale des déplacements acquis.

MARTIN SAINT-ANGE, Mémoire sur les vices de conformation du rein (Annales des sciences naturelles, t. XIX, p. 306, 1830). — P. RAYER, Traité des malad. des reins, etc., t. III, 1841. — SPENCE, Left Kidney and Urethra wanting (Monthly Journal of med. Science, p. 224, 1842). — BUSK, Account of a Case of congenial Deficiency of one Kidney (Med.-chir. Transactions, t. XXIX, p. 269, 1846). — AUG. FŒRSTER, Die Missbildungen des Menschen systematisch dargestellt. Iena, p. 145, 1861. — A. LUTON, Symphyse rénale, etc. (Gazette méd. de Paris, p. 312, 1857). — GODARD, Rein unique avec deux uretères chez un nouveau-né (Gaz. méd. de Paris, p. 216, 1860). — MESCHEDE, Mangel einer Niere (Archiv für pathol. Anat. und Physiol., t. XXXIII, p. 546). — WATSON, Notes on congenital absence of the Kidney (Edinburgh med. Journal, p. 13, 1874). — ARNDT, Fait d'atrophie congénitale du rein gauche (Berlin. klin. Wochenschrift, n° 16, p. 210, 1875).

SECTION II

VESSIE

La vessie, réservoir urinaire dans lequel s'ouvrent les deux uretères et qui se termine par l'urèthre, se compose de plusieurs couches. La muqueuse blanchâtre, sans papilles, offre des cellules épithéliales superposées, aplaties et lamelleuses à la surface, arrondies ou cylindriques dans la profondeur. Le col vésical et le bas-fond sont pouvus de glandules pyriformes simples ou agrégées, à épithélium cylindrique. Au-dessous du tissu fibreux et élastique de la muqueuse, épais surtout au trigone vésical, se trouvent des faisceaux musculaires transversaux ou annulaires en dedans, longitudinaux en dehors sous le péritoine et se continuant avec l'ouraque. Les altérations vésicales sont principalement celles d'un réservoir où se déposent des corps étrangers ou calculs.

Inflammations de la vessie; Cystites.

1. — Cystite aiguë, superficielle et profonde.

La *cystite aiguë* peut être superficielle et bornée à la muqueuse, ou au contraire profonde; elle peut être limitée à un point de l'organe, surtout au col, ou bien occuper toute l'étendue de la vessie.

La dimension de la vessie reste la même dans la *cystite catarrhale aiguë*, ou elle diminue. Dans les cas simples, la muqueuse est rouge ou rosée, injectée par places, avec de fines ponctuations. Elle est épaissie,

et néanmoins ramollie, friable. Au trigone vésical, de petites saillies sont constituées par les glandules plus développées. Avec le microscope, on trouve que les cellules épithéliales superficielles de la muqueuse sont desquamées et, dans les glandules, l'épithélium très-multiplié distend la cavité glandulaire.

La *cystite profonde* ou *phlegmoneuse aiguë, intense*, est caractérisée par la suppuration du tissu conjonctif ou lamineux sous-muqueux et du tissu entourant la vessie (*péricystite*). Les parois vésicales sont alors épaisses, indurées. Le pus est infiltré dans les tissus ou collecté en foyers, tantôt isolés, tantôt formant une couche étendue au périnée, sur les côtés du rectum, fréquemment autour du col (Chopart). Les plans charnus musculaires sont dissociés. Le pus périvésical peut communiquer par des perforations soit avec la cavité vésicale, soit avec d'autres foyers purulents de l'excavation pelvienne, ou s'ouvrir dans le vagin, l'intestin, etc.

2. — Cystite pseudo-membraneuse ou pseudhyménique.

A la suite de l'absorption cantharidienne et dans d'autres circonstances, on trouve la muqueuse vésicale hyperhémiée, ecchymosée, parsemée ou revêtue de fragments pseudomembraneux, mollasses, blanchâtres, frangés, parfois d'une couche blanchâtre rosée ou grisâtre et fort adhérente. Cette couche déposée sur la muqueuse est une fausse membrane ou pseudhymène, car en l'enlevant on voit la muqueuse non altérée au-dessous d'elle ; sur une coupe on distingue les deux membranes superposées.

Dans les cas d'empoisonnement cantharidien, on a observé des fausses membranes molles ou tenaces dans la vessie, ainsi que dans d'autres parties des voies urinaires (reins, bassinet). Je n'ai vu aucun fait de ce genre, mais je présume que les pseudhymènes doivent renfermer de la fibrine et des cellules plus ou moins déformées et qu'elles ne sont pas seulement constituées par des cellules en dégénérescence dite fibrillaire (voy. p. 60).

3. — Cystite chronique.

Dans la *cystite chronique*, s'accompagnant de pyélo-néphrite, la capacité de la vessie est ordinairement réduite, les parois sont épaissies. La membrane muqueuse est d'un rouge sombre, violacée ou ardoisée, parfois encroûtée de dépôts calcaires. Elle est ramollie, très-hyperhémiée, avec de légères saillies, tomenteuse, parfois exulcérée ou ulcérée. Les tuniques sous-jacentes ont une épaisseur souvent considérable, de 2 à 3 jusqu'à 4 centimètres. Les glandules du trigone sont hypertrophiées,

ressemblant à des têtes d'épingle de 1 à 2 millimètres de diamètre. Le développement des fibres musculaires sous-jacentes à la muqueuse détermine la formation de plis ou de loges (voy. Hypertrophie de la vessie).

Les altérations des membranes vésicales, dans la cystite chronique, l'épaississement du tissu conjonctif sous-muqueux, la formation de loges entre les faisceaux musculaires rendent le réservoir urinaire inhabile à se vider complétement. L'urine stagne, elle renferme des leucocytes ou globules purulents nombreux, elle tend à devenir alcaline et elle est apte à la formation de dépôts calcifiés et de calculs urinaires.

Le microscope fait reconnaître dans les parois vésicales chroniquement enflammées une multiplication des éléments de la couche sous-muqueuse et une grande quantité de cellules et de noyaux embryonnaires ou embryoplastiques. Les vaisseaux de ces membranes sont très-dilatés et souvent avec des ectasies latérales. La teinte ardoisée provient du dépôt de substance mélanique, ne résistant pas à l'action de l'acide sulfurique, ainsi que je m'en suis assuré.

ZUBER, Dissert. de vesicæ urinariæ morbis, in-4°. Strasbourg, 1771. — DESAULT, Traité des maladies des voies urinaires, ouvrage extrait du Journal de chirurgie, augmenté et publié par X. Bichat. Paris, 1805. — NAUCHE, Des maladies de la vessie et du méat urinaire, etc. 2e éd., in-8°. Paris, 1809. — S. TH. SŒMMERING, Ueber die todlichen Krankheiten der Harnblase und Harnröhre alter Männer. Frankfurt, in-4°, 1809. — BOYER, Traité des maladies chirurgicales, etc., t. IX, p. 11 et 22, 1831. — CHOPART, Traité des maladies des voies urinaires. Nouvelle édition revue et augmentée par Pascal, 1821. — C. J. GUTHRIE, On the anatomy and diseases of the neck of the Bladder. In-8°, London, 1834. — SEYDEL, Der Blasenkatarrh. Dresden, 1843. — J. CRUVEILHIER, Anat. pathol. du corps humain, liv. XVII, pl. 2, liv. XXXIX, pl. 2. — COULSON, On diseases of the Bladder. Second edition, London 1840; 4th edition, 1852. — BOUILLAUD, Sur l'albuminurie cantharidienne (Archiv. gén. de médecine, 4e série, 1848, t. XVII, p. 99). — MORDRET, Cystite chronique (Bull. de l'Acad. de Médecine, t. XV, p. 1052, Rapport de Civiale, 1849-1850. — BAUCHET, Cystite avec abcès, etc. (Gazette des hôpitaux, p. 114, 1852). — LUSCHKA, Cystite avec gangrène de la muqueuse, (Arch. für path. Anat. und Physiol., Band VII, S. 30, 1854). — MOREL-LAVALLÉE, Cystite cantharidienne (Journal l'Expérience, 1844). — Archives gén. de médecine, 5e série, t. VIII, p. 582, 1856). — URBANEK, Cystitis crouposa (Wiener med. Presse, 1867). — KIRMISSON, Cystite avec dépôts pseudo-membraneux (Bull. de la Soc. anat. de Paris, p. 291, 1875). — DUBARD, Cystite chronique, décollement de la muqueuse flottant dans la vessie (Bull. de la Soc. anat. de Paris, 1877). — DU CASAL, Cystite chronique, compliquée de la présence d'organismes inférieurs dans la vessie (Gaz. hebd. de méd. et de chir., p. 740, 1877).

4. — Gangrène vésicale.

La *gangrène vésicale*, heureusement rare, a des causes multiples. Elle peut résulter de la violence du processus inflammatoire, de la présence d'un corps étranger, de la paralysie vésicale par rétention d'urine prolongée ; on l'observe aussi dans les maladies générales, entre autres la fièvre typhoïde.

La muqueuse est noirâtre ou brune, les tissus sous-jacents plus ou moins atteints, parfois perforés. La surface est un peu déprimée ou seulement irrégulière, avec des débris de tissu. On trouve aussi des dépôts de sels calcaires. Le microscope permet de reconnaître les éléments des tissus infiltrés de matières pigmentaires, de cristaux d'acide gras, surtout de microcytes et de spores diverses.

Ulcérations vésicales.

Les ulcérations de la vessie se trouvent dans les fièvres graves, je les ai vues dans la fièvre typhoïde, dans la variole ; on les a signalées dans la pyohémie.

Le processus des ulcérations vésicales ne diffère pas de celui des autres ulcérations des muqueuses : l'inflammation nécrosique, l'hémorrhagie, l'infarctus embolique, peuvent produire une nécrohymène qui se détache.

Le développement de pustules varioliques laisse une ulcération très-appréciable de la muqueuse vésicale et que j'ai constatée deux fois : à l'hôpital Saint-Antoine, sur un homme, et à l'hôpital Necker, sur un enfant de vingt mois.

Les ulcérations des néoplasmes n'ont besoin que d'être indiquées.

Hypertrophie et atrophie vésicales.

A. L'*hypertrophie vésicale* est secondaire et résulte d'une inflammation chronique affectant la muqueuse, ou d'un obstacle au cours de l'urine épaississant alors les couches musculaires. Elle accompagne aussi les néoplasmes.

La membrane muqueuse gonflée et avec ses éléments accrus est rarement atteinte d'hypertrophie considérable. L'hypertrophie des fibres musculaires de la vessie, figurée par Cruveilhier (1), est bien plus remarquable ; les couches musculaires de la vessie, composées de fibres lisses, peuvent acquérir 16 à 20 millimètres et plus. Cette hypertrophie montre comme avec les verres grossissants la disposition des plans musculaires. La membrane muqueuse ne suit pas le développement de l'hypertrophie musculaire, elle demeure presque normale et peu hypertrophiée.

Les couches musculaires, dans l'hypertrophie vésicale, sont continues

(1) J. Cruveilhier, *Anatomie pathologique du corps humain*, liv. XVI, pl. 5, et liv. XXXIX, pl. 1.

et forment à l'intérieur sous la muqueuse de grosses colonnes charnues, des sortes de cloisons circonscrivant des espaces aréolaires. Entre les fibres charnues, il peut se former des poches extérieures par hernie de la muqueuse (voy. plus bas, p. 782).

Les deux formes d'hypertrophie vésicale sont les suivantes : 1° vessie avec hypertrophie concentrique, petite et revenue sur elle-même ; 2° vessie avec hypertrophie excentrique, capace et dilatée. La première forme s'observe avec la liberté du col vésical, à la suite d'inflammation, de sonde à demeure, de calculs ; la seconde avec des obstacles au col ou dans l'urèthre. L'hypertrophie vésicale est quelquefois très-rapide à se manifester.

L'hypertrophie excentrique et qui paraît, à cause de la distension vésicale, s'accompagner d'amincissement est réellement hypertrophique. La balance démontrerait l'augmentation réelle des fibres musculaires par rapport à une vessie normale (voy. Cœur, p. 553).

B. L'*atrophie de la vessie* se reconnaît anatomiquement à la pâleur et à l'amincissement des membranes. La muqueuse est plus fine, moins résistante, la couche musculaire moins appréciable qu'à l'état normal.

Néoplasmes vésicaux.

Les néoplasmes vésicaux charnus, anciennement connus et désignés sous le nom de fongus ou de polypes, appartiennent pour la plupart à des papillomes, à des sarcomes, à des épithéliomes. F. Guyon m'a dit n'avoir jamais observé ni le lipome, ni l'ostéome vésical.

1. — Papillomes ; Sarcomes, Enchondromes, Kystes.

A. *Papillomes.* — Le papillome de la vessie occasionne une grande partie des fongus de cet organe ; il se développe avec rapidité, malgré l'absence de papilles vésicales normales. Les papilles de nouvelle formation sont vasculaires et ressemblent à des fibrilles ou à de petites saillies allongées, parfois renflées à leur extrémité. On les trouve surtout autour du col vésical et dans le trigone. Les papillomes sont de volume variable depuis celui d'une légère excroissance jusqu'à la grosseur d'une pomme. Tantôt uniques, tantôt multiples ils sont parfois répandus sur presque toute la vessie ; ils saignent très-facilement, étant pourvus de vaisseaux à parois minces.

Avec le microscope, on trouve que les papillomes sont composés de vaisseaux capillaires formant des anses, revêtus d'une couche mince de

fibres conjonctives ou lamineuses et de matière amorphe. Le revêtement est formé de cellules épithéliales plus ou moins abondantes et tassées. La base du papillome s'avance jusqu'au tissu sous-muqueux, le papillome représente ainsi une sorte de verrue ou de prolongement du chorion qui est à l'état sain et sans multiplication anormale ou très-marquée de ses éléments.

B. Les *sarcomes* vésicaux, à composition fusocellulaire ou tumeurs fibroplastiques de Lebert, sont rares. Guyon en a observé quelques exemples. Ils devaient être confondus autrefois avec les polypes et les fongus.

C. Les *myomes* de la vessie consistent en tumeurs formées par des fibres musculaires, ces tumeurs ne sont pas diffuses comme les hypertrophies proprement dites, mais limitées (1).

D. *Enchondromes.* — Les enchondromes des parois vésicales sont exceptionnels (2). Ordoñez en a observé un fait indubitable et un autre a été signalé à la Société anatomique par Landeta : il y avait, dans ce cas, propagation d'un enchondrome des os du bassin (3).

E. Les *myxomes* ne sont point isolés, mais compliquent d'autres altérations vésicales (4).

F. — *Kystes.* J'ai signalé les petits kystes vésicaux qu'on observe à la suite des cystites aiguës et surtout chroniques ; d'autres se développent chez la femme par voisinage d'un cancer utérin. Paget fait connaître un fait de kyste dermoïde (5).

J'ai observé un kyste placé à côté de la ligne médiane sur le bas-fond de la vessie (voy. fig. 207) chez un homme mort de bronchopneumonie à l'hôpital Saint-Antoine. La vessie était rétractée, l'urine offrait des leucocytes et filait par l'ammoniaque comme dans les catarrhes vésicaux.

Cruveilhier a remarqué le développement kystique des follicules du bas-fond de la vessie, principalement dans le cas de cancer du col utérin.

(1). GUSSENBAUER, *Extirpation d'un myome de la vessie, etc.* (*Arch. für klin. Chirurgie*, Band XVIII, p. 411, 1875). — VOLKMANN, *Myome pédiculé de la vessie gros comme un citron, etc.* (Langenbeck's *Arch. für klin. Chir.*, Band XIX, p. 682, 1877).

(2). ORDONEZ, *Transformation cartilagineuse de la vessie chez un vieillard*, (*Gazette médicale de Paris* et *C. R. de la Société de biologie*, 2e série, t. III, p. 179, année 1856, Paris, 1857).

(3) J.-B. LANDETA, *Enchondrome du bassin* (*Bulletins de la Soc. anat. de Paris*, 2e série, t. VI, p. 195, 1861).

(4). F. SCHATZ, *Polype fibro myxomateux télangiectasique de la vessie, etc.* (*Arch. für Gynakol.*, Band X, Heft 2, 1877).

(5) PAGET, *Lectures on Surgical Pathology*, vol. II, p. 44, London, 1853.

Il n'avait jamais vu ces kystes acquérir un grand volume (1). Guyon n'a pas observé de kystes vésicaux d'une grosseur notable. Il faut distinguer avec soin les kystes de la muqueuse des kystes postvésicaux, situés derrière la paroi postérieure, développés aux dépens d'organes embryonnaires, par dilatation de quelque portion des glandes séminales, etc. (2).

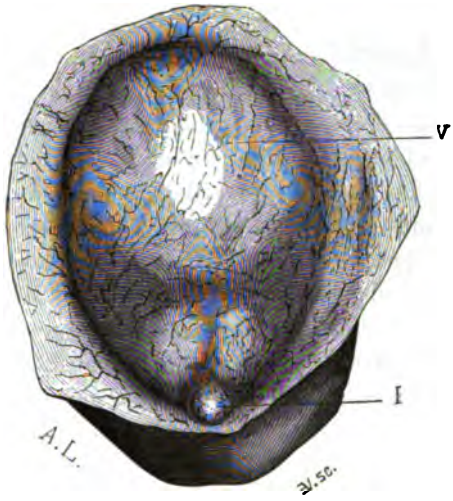

Fig. 207. — Kyste de la vessie

2. — Épithéliome ou cancer vésical.

L'épithéliome vésical est primitif ou secondaire ; le cancer vésical primitif est tantôt fibreux, tantôt encéphaloïde. On trouve alors une masse aplatie, une infiltration cellulaire épithéliale du bas-fond et du col. L'épaisseur de la plaque peut atteindre jusqu'à un centimètre. Le tissu conjonctif ou lamineux est épaissi comme dans les cancers en plaque de l'estomac et les fibres musculaires sont hypertrophiées en nombre.

Sur la muqueuse on remarque des prolongements villeux ou des ulcérations plus ou moins prononcées.

Homme, cinquante-quatre ans, souffrant depuis longtemps de douleurs vésicales, ayant eu des hématuries et l'urine bourbeuse, observé avec Follin.

La vessie a les parois épaissies sur les parties antérieure, latérale gauche et un peu vers le bas-fond, rien sur le col. Les parois en ces points sont épaisses de 1 centimètre au moins, ayant l'aspect lardacé. La muqueuse et les fibres musculaires sont confondues et à la surface vésicale nous trouvons des végétations formant un bourgeonnement avec villosités. En plaçant les parois de la vessie dans l'eau, on voit des prolongements vascularisés, les uns rougeâtres ou noir ardoisé, les autres grisâtres, et en même temps des points ulcérés.

Avec le microscope, nous avons trouvé de grandes cellules et des noyaux à contenu réfractant fortement la lumière ; elles remplissaient les parois vésicales

(1) J. Cruveilhier, *Traité d'anatomie pathologique générale*, t. III, p. 355, 1856.

(2) J. Englisch, *Ueber Cysten an der hinteren Blasenwand bei Männern* (Stricker's *Jarhbücher*, p. 127, 1874).

* Fig. 207. — Cystite chronique avec kyste de la grosseur d'un grain de groseille dans le bas fond. Les parois vésicales étaient épaissies, hyperhémiées. V. intérieur de la vessie fortement vascularisé ; I, kyste inséré un peu sur le côté droit de la ligne médiane. Demi-nature.

entre les fibres de tissu cellulaire ou conjonctif. Les fibres musculaires étaient séparées par de grosses cellules et les mêmes noyaux. Les papilles bourgeonnantes étaient très-vascularisées et recouvertes de lamelles d'épithélium.

L'épithéliome secondaire atteint la vessie après avoir débuté dans l'utérus ou le rectum. Le tissu lamineux, les couches musculaires vésicales, enfin le tissu sous-muqueux et la muqueuse sont envahis. Des prolongements d'épithéliome devenant végétants, papilliformes, vascularisés, riches en vaisseaux, dépassent la muqueuse qui est enflammée autour. D'autres fois l'épithéliome est mamelonné et parmi les saillies du trigone on peut trouver de petites utricules ou vésicules, qui ne sont que des glandules dont le col est oblitéré et devenues kystiques.

L'épithéliome vésical, quelle que soit sa forme, squirrheuse, encéphaloïde ou cylindrique, est constitué, quand on l'examine au microscope, par des cellules à divers degrés de développement et par des noyaux libres. La base indurée des végétations et surtout le prolongement dans les tissus profonds de la vessie des lésions propres à l'épithéliome, différencient les papilles de ce néoplasme et les distinguent des filaments du papillome.

3. — Tuberculose et Syphilis vésicales.

A. Les *granulations tuberculeuses* dans la muqueuse des parois vésicales peuvent être primitives (F. Guyon). Les tubercules agglomérés ou volumineux forment des plaques; leur désagrégation après calcification occasionne des pertes de tissu et une sécrétion purulente, entremêlée de débris caséeux (1).

B. La *syphilis vésicale* n'est pas démontrée. On ne peut admettre sûrement comme syphilitiques les petites tumeurs trouvées par Follin dans une vessie, regardées par lui comme des tubercules muqueux (2). Guyon n'a jamais observé la syphilis de la vessie.

(1) P. Chavasse, *Étude sur la tuberculose des organes urinaires, rein, uretère et vessie.* Thèse de Paris, 1872. — Voisin, *Tuberculose des organes génito-urinaires; granulations tuberculeuses de la muqueuse vésicale* (*Bull. de la Soc. anat. de Paris*, t. XLIX, p. 518, 1874. — Alf. Jean, *Étude sur la cystite tuberculeuse* (*France médicale*, n° 34, avril 1878). — O. Tapret, *Étude clin. sur la tuberculose urinaire* (*Arch. gén. de médecine*, mai 1878).

(2) E. Follin, *Productions morbides observées sur la muqueuse vésicale d'une femme syphilitique* (*C. R. de la Société de biologie*, t. I. p. 81, 1849).

Hyperhémie, Hémorrhagie vésicales.

A. On observe l'*hyperhémie vésicale* à la suite de l'intoxication par les cantharides ou d'autres substances, et au début de toutes les inflammations aiguës, autour des corps étrangers. Dans l'âge avancé, à la suite de l'hypertrophie prostatique, et dans les obstacles au retour du sang dans la veine cave, les veines vésicales se dilatent; elles deviennent serpentines ou variqueuses, surtout autour du col. Cet état coexiste avec les hémorrhoïdes anales. L'hyperhémie chronique de la vessie favorise l'hypertrophie des parois et le catarrhe de la muqueuse.

B. L'*hémorrhagie* légère, punctiforme, est fréquente dans l'inflammation violente, après les empoisonnements, l'action des cantharides, dans les maladies de la moelle épinière. Les hémorrhagies peuvent être interstitielles ou bien elles se font jour dans la cavité.

Les hémorrhagies siégent d'ordinaire autour du col vésical et dans le bas-fond. Les fongus papillaires, les épithéliomes, les corps étrangers, déterminent des hémorrhagies vésicales d'abondance variable et accompagnées d'hématurie. Le sang coagulé peut remplir la vessie en la dilatant. J'ai observé avec Richet et Gosselin un cas de ce genre.

Dilatation de la vessie; Hernies vésicales.

1. — Dilatation vésicale.

La vessie, qui constitue le plus vaste des réservoirs, est de tous celui qui peut en se dilatant acquérir les dimensions les plus considérables. Avec un obstacle momentané, la vessie n'acquiert pas les dimensions prodigieuses de l'incontinence par regorgement et résultant d'un obstacle permanent. Murray a observé une vessie contenant 18 livres d'urine; Franck raconte qu'un cadavre de jeune homme renfermait une vessie remplie de 80 livres d'urine? Cette dilatation, qui doit être soigneusement distinguée des kystes ovariques chez la femme, a pu quelquefois en imposer pour une ascite.

Les parois de la vessie dilatée ne peuvent être visiblement hypertrophiées que dans le cas de distension peu considérable; dans les dilatations énormes, elles sont à peu près normales ou même amincies. Néanmoins le nombre des fibres musculaires n'est pas absolument abaissé (voy. p. 777).

2. — Hernies vésicales.

Les *hernies vésicales ordinaires*, ou *cystocèles*, sont moins intéressantes que les hernies tuniquaires. Les cystocèles ont lieu par l'anneau inguinal, par l'anneau crural, elles sont périnéales, vaginales ou enfin elles passent à travers une éventration abdominale.

Les *hernies tuniquaires vésicales* sont remarquables et consistent dans le déplacement de la membrane muqueuse à travers la tunique musculeuse ; elles forment les loges vésicales ou vessies supplémentaires de plusieurs auteurs. On sait que les couches musculaires de la vessie offrent une épaisseur très-inégale dans les divers points en laissant même quelques intervalles, et dans les vessies, dites à loges ou à cellules, la hernie de la muqueuse à travers les fibres musculaires est des plus évidentes. Le caractère anatomique de cette lésion est que cette vessie supplémentaire, de grandeur variable, est dépourvue de fibres musculaires.

Cruveilhier a vu une vessie supplémentaire deux fois plus considérable que la vessie véritable qui était beaucoup plus épaisse et facile à reconnaître (1). Il a vu aussi la poche accidentelle occuper la place de la vessie elle-même qui était rejetée de côté. Chez un zoologiste de grand mérite ayant peur du cathétérisme, le refusant obstinément et dont la vessie ne se vidait que par regorgement, j'ai pu reconnaître une hernie tuniquaire vésicale, parfaitement arrondie et lisse, située à droite dans l'abdomen en dehors de l'ombilic. Après le cathétérisme et par des pressions abdominales, la tumeur qui était brusquement apparue se dissipa de même.

La forme des cellules ou poches tuniquaires vésicales est sphéroïdale ou conoïde, ou comme un doigt de gant ; le volume variable, parfois très-petit. L'orifice est plus ou moins ouvert, et quand il est large, il permet le passage de calculs ou de concrétions dans les poches tuniquaires.

Ruptures et perforations de la vessie.

Les *ruptures vésicales* sont plus fréquentes que les ruptures de l'œsophage et de l'estomac. Elles peuvent résulter d'un traumatisme, surtout la vessie étant remplie, ou encore d'un coup violent, d'une chute, du passage d'une roue de voiture, de la compression de la tête du fœtus pendant l'accouchement. Le bas-fond est le siége de la rupture par violence

(1) J. Cruveilhier, *Traité d'anatomie pathologique générale*, t. I, p. 591, 1849.

extérieure ; dans le cas de réplétion excessive, la solution de continuité se produit au-dessus de l'insertion des uretères ou en avant du col.

Dans les cas de cystite préalable avec parois ramollies, la déchirure peut avoir lieu à la paroi supérieure, partie la plus mince et la moins soutenue ; dans ce cas l'urine s'épanche dans le péritoine. Après le séjour trop prolongé d'une sonde à demeure portant sur le bas-fond vésical, et dans les autres cas, l'urine arrive dans le tissu cellulaire du petit bassin et elle y détermine des abcès ou au moins une inflammation urineuse.

Les *perforations* suites d'abcès, d'ulcères vésicaux, de destructions de néoplasmes sont spéciales. Elles donnent lieu à des communications anormales, elles occasionnent aussi des fistules vésicales dont voici l'énumération : fistules vésico-vaginales, vésico-rectales, vésico-utérines, vésico-utéro-vaginales, entéro-vésicales, vésico-cutanées, tantôt ombilicales, tantôt sus-pubiennes.

Corps étrangers et parasites.

1. — Corps étrangers, Calculs vésicaux.

A. Les corps étrangers de la vessie introduits par l'urèthre dans un but inavouable sont nombreux, ce sont des aiguilles, des fragments de bois ou d'ivoire, de métal, etc. Les sondes, les bougies, des débris d'instruments de chirurgie ont pu rester dans la vessie après rupture ou dessoudure, et se sont recouverts rapidement de concrétions de phosphate calcaire. Je n'y insiste point.

B. Les *sédiments*, *sables*, *graviers* et *calculs vésicaux* sont formés dans le rein ou le bassinet et descendus dans la vessie, ils y forment des corps étrangers qui s'agrandissent par le revêtement de couches nouvelles.

Les *sédiments* proprement dits, résultant de l'excès de certains principes constituants de l'urine, sont fréquemment observés dans les maladies. Le plus commun est celui qui se produit dans les urines dites rares et fébriles rendues limpides, mais se troublant par le refroidissement. Il résulte de la précipitation d'*urates de soude et d'ammoniaque*, contenant parfois l'urate de chaux et de magnésie. Ces urates se déposent en grains microscopiques larges de 1 à 5 μ (voy. fig. 208), agglutinés ou en amas, parfois avec de petites aiguilles cristallines.

Les sédiments d'*acide urique* sont les plus communs après ceux d'urates alcalins. Ils forment une masse moins grande et ressemblent à de la

brique pilée ou à une poussière rouge. Ils sont mêlés souvent avec les autres sédiments; on les observe chez les rhumatisants et surtout chez les goutteux, les grands mangeurs et buveurs. Les caractères

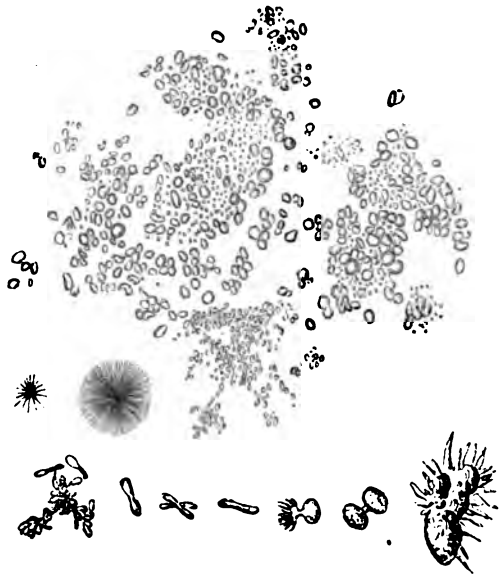

FIG. 208. — Urate de soude et d'ammoniaque.

de l'acide urique des urines, cristallisé et vu au microscope, sont très-nets (fig. 209).

Les *cristaux d'acide hippurique* sont très-rares, exceptionnels et représentent des prismes bipyramidaux ou des aiguilles allongées cristallines (1).

L'*oxalate de chaux* accompagne des maladies très-diverses, mais l'oxalurie survient facilement après l'usage de certains aliments, de l'oseille par exemple. On trouve avec le microscope, les cristaux d'oxalate de chaux, invisibles à l'œil nu et ordinairement peu abondants. La forme en octaèdre cubique est remarquable entre toutes, celle dite en enveloppe de lettre vient d'un octaèdre à base élargie (fig. 210). Certains cristaux d'oxalate de chaux ont la forme en sablier, ou ressemblent à deux reins réunis par la concavité, et striés (fig. 211). Ils sont souvent ainsi dans le noyau des calculs.

Les dépôts granuleux de *carbonate de chaux* et de *phosphate tribasique*

(1) CHARLES ROBIN, *Leçons sur les humeurs normales et morbides*, etc., 2e édition, p. 869, fig. 29, 1874.

de chaux ne sont jamais en grande quantité. Ils sont associés ordinairement au suivant dans les urines alcalines.

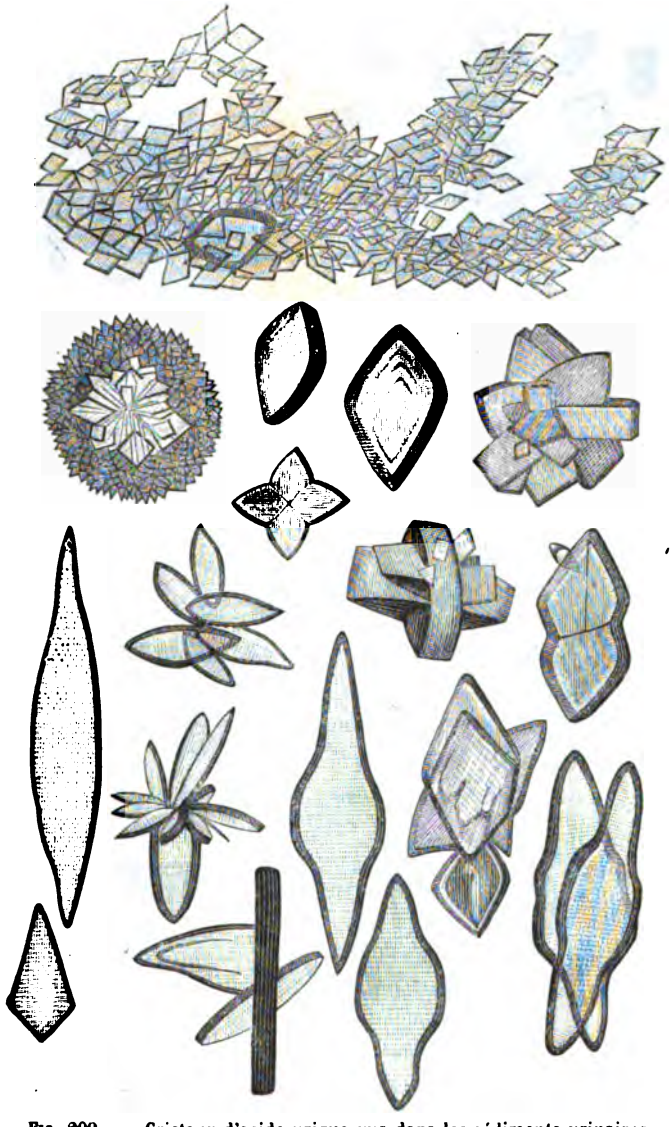

FIG. 209. — Cristaux d'acide urique vus dans les sédiments urinaires.

C'est le *phosphate ammoniaco-magnésien* qui se produit et se dépose abondamment dans les inflammations vésicales chroniques avec urines neutres ou alcalines, dans les paralysies, etc. La forme de ses prismes est des plus caractéristiques (fig. 212).

Les sédiments de *cystine* sont peu épais, grisâtres ou blanchâtres et des plus rares. La cystine se reconnaît, outre les caractères chimiques,

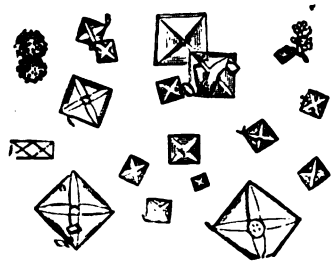

FIG. 210. — Cristaux octaédriques d'oxalate de chaux.

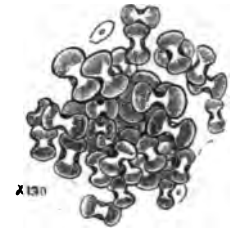

FIG. 211. — Cristaux en sablier et stries d'oxalate de chaux. (Beale, pl. XXIV.)

à la forme de lamelles hexagonales, de baguettes allongées ou à ses prismes à six pans tout à fait incolores (fig. 213) solubles dans l'ammo-

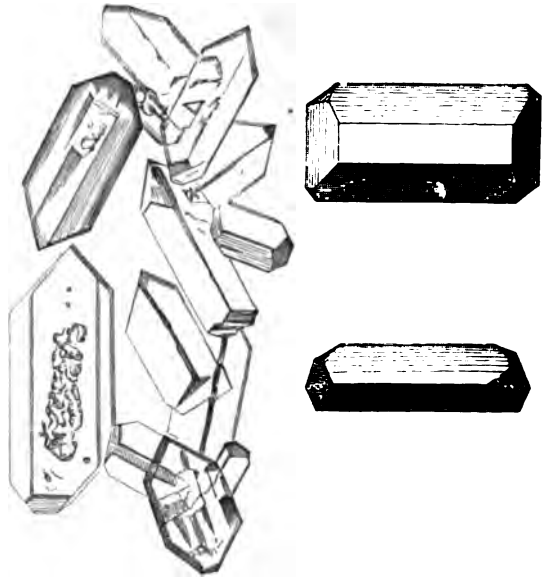

FIG. 212. — Prismes de phosphate ammoniaco-magnésien. (Robin et Verdeil, *Chimie anatomique*, pl. VII.)

niaque sous les yeux de l'observateur, ce que ne fait pas l'acide urique.

Les *sables*, *graviers et calculs urinaires vésicaux* ont une grosseur très-variable. Les moindres, presque microscopiques, sont pulvéru-

lents. Plus volumineux, ils constituent des graviers de forme arrondie ou irrégulière, et quand leur dimension atteint celle d'un grain de



Fig. 213. — Cristaux de cystine.

raisin ou d'une noisette, ce sont des calculs progrement dits, dont la quantité ou le nombre varie en rapport inverse de la grandeur.

Le volume des calculs, d'un grand intérêt pour l'opérateur, peut être considérable, on en a vu pesant plusieurs kilogrammes et qu'on croirait à peine avoir pu se trouver dans une vessie humaine. La forme ordinaire est ronde ou ovoïde, parfois ils sont arrondis, ou aplatis comme des galets de rivières. Les calculs volumineux se moulent pour ainsi dire sur la

vessie ; ceux qui résultent de l'encroûtement autour d'un corps étranger reproduisent la forme de ce corps.

Les calculs ou pierres vésicales offrent des surfaces tantôt lisses, tantôt mamelonnées (calculs muraux, fig. 214) avec des aspérités, parfois à

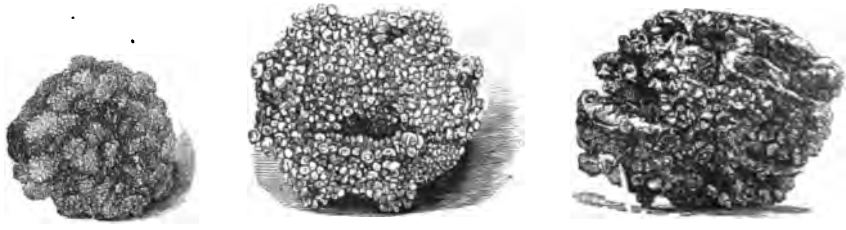

FIG. 214. — Trois calculs muraux avec les mamelons de grandeur variable. (Beale, pl. XXV.)

facettes, et cette dernière particularité fournit une preuve de la multiplicité des calculs vésicaux. La forme des calculs est souvent en rapport avec leur composition chimique. La dureté est quelquefois à peine marquée et comme pâteuse, mais ils peuvent être comme du marbre ou du silex.

FIG. 215. — Calcul d'acide urique, avec noyau unique d'oxalate de chaux.

Les calculs fendus montrent parfois une surface homogène, mais le plus souvent ils sont formés de couches concentriques, égales ou inégales, toutes de nature semblable ou qui sont, au contraire, différentes de couleur, de consistance et de composition chimique. La partie centrale, ou noyau du calcul, est parfois un gravier rénal, un caillot sanguin, un corps étranger, fragment de métal, d'os, de bois, de sonde. Le noyau peut être simple (fig. 215) ou multiple (fig. 216).

FIG. 216. — Calcul à noyaux multiples. (Leroy d'Étiolles.)

La composition chimique des calculs les a fait diviser en simples et en composés. Les calculs simples d'acide urique, d'urates alcalins, d'oxalate de chaux, de cystine, de phosphate ammoniaco-magnésien, de xanthine offrent des caractères microscopiques (voy. p. 783) et chimiques assez faciles à constater. Les calculs composés les plus ordinaires sont ceux d'acide urique et de phosphate de chaux (fig. 217), d'oxalate de chaux entouré d'acide urique

(voyez plus haut, fig. 215), et enfin de phosphate terreux (voyez fig. 218), etc.

Les corps étrangers, tels que les dépôts épithéliaux, purulents, les débris de membranes sphacélées, les pseudhymènes, les fragments de néo-

FIG. 217. — Calcul de phosphates, noyau d'acide urique. (Beale, pl. XXV, fig. 131.)

FIG. 218. — Calcul de phosphates, noyau d'oxalate de chaux entouré d'acide urique.

plasmes qui peuvent se trouver dans la vessie ou être rendus par l'urine seront reconnus à leurs caractères ordinaires et surtout avec le microscope.

CIVIALE, Traité de l'affection calculeuse, Paris, 1836, in-8°; — Traité pratique sur les maladies des organes génito-urin., Paris, 1858, 3e édit. — MECKEL VON HEMSBACH, Mikrogeologie, über die Concremente im thierischen Organismus, Berlin, p. 95, 1856. — SWALIN, Bidrag till Stenkrossningens Statistik, Stockholm, 1856. — J.-F. HELLER, Die Harnconcretionen, ihre Entstehung, Erkennung und Analyse, mit besond. Rücksicht auf Diagnose und Therapie der Nieren und Blasen Erkrankung, Wien, 1860. — S. BEALE, De l'urine, des dépôts urinaires et des calculs, trad. A. Ollivier et E Bergeron, avec 136 figures, 1865. — LE ROY D'ÉTIOLLES, Traité pratique de la gravelle et des calculs urinaires, Paris, 1864, in-8, fig. — H. LEBERT, Traité d'anat. path. gén. et spéciale, t. I, pl. 51-55, p. 369; t. II, p. 356. — DOLBEAU, La pierre dans la vessie, Paris, 1864, in-8. — P. BRUNS, Plaies de la vessie par armes à feu, pénétration de corps étrangers formant des calculs (Deutsche Zeitschrift für Chirurgie, Band III, n° 5 et 6, 1873). — MULERT, Calcul urinaire ayant pour noyau un fragment osseux et deux dents provenant probablement d'un kyste dermoïde de l'ovaire (Dorpat. med. Zeitschrift, t. V, p. 155, 1874). — WICKHAM LEGGS, On paroxysmal Hæmaturia, etc. (St-Bartholomew's Hospital Reports, vol. X, p. 71, 1874). — SAUNDBY, Pratical notes on Oxaluria (Edinburgh medical Journal, p. 41, 1875). — JAMES REOCH, Oxaluria (The Lancet, p. 309 et 342, 1875). — BEGBIE, Hæmatinuria (Edinburgh med. Journal, p. 1005, 1875). — NIEMANN, Beiträge zur Lehre von der Cystinurie beim Menschen (Deutsches Archiv fur klin. Med., 1876, p. 232). — J. TEISSIER (de Lyon), Du diabète phosphatique; recherches sur l'élimination des phosphates par les urines, conditions physiologiques modifiant l'élimination des phosphates; variations pathologiques, thèse de doctorat, 1876.

Je dois signaler d'une manière spéciale les débris pileux ou les poils qu'on trouve exceptionnellement dans la vessie, et qui sont rendus avec l'urine. Ce sont de vrais poils, dus au *trichiasis des voies urinaires*, et provenant de kystes pileux ovariques ouverts dans la vessie, ou enfin introduits du dehors, ainsi que l'a établi Rayer (1).

(1) P. RAYER, *Recherches sur le trichiasis des voies urinaires et sur la pilimiction* (*Mémoires de la Société de biologie*, 1re série, t. II, p. 167, avec 3 planches, 1850-1851). — MACDOUGALL, *Cas de pilimiction chez une femme âgée* (*Edinburgh med. Journal*, p. 941, 1875). — MARTINI, *Ueber Trichiasis vesicæ* (*Archiv für klinische Chirurgie*, t. XVII, p. 449, 1875).

3. — Parasites vésicaux.

Les *parasites animaux* de la vessie humaine peuvent être des hydatides à Échinocoques, parvenues par rupture dans sa cavité, ou des Ascarides migrateurs. Le plus remarquable de tous est un Distome, le *Bilharzia hæmatobia*, qui n'existe pas en Europe, mais qui est très-fréquent en Égypte et dans d'autres parties de l'Afrique. J'ai observé les œufs de cet helminthe, avec Guyon et Méhu, à l'hôpital Necker, dans l'urine d'un malade ayant habité le Caire. Ce parasite est une cause fréquente des hématuries endémiques de ces contrées.

Le *Distomum hæmatobium*, *Bilharzia hæmatobia*, découvert par Bilharz en 1851, a des sexes distincts (voy. fig. 219). Le mâle, long de 7 à 9 millimètres, est nettement divisé en deux parties inégales. Le segment antérieur ou céphalique, très-grêle, ne représente que le dixième de la longueur totale. Le segment postérieur offre, à la partie moyenne de sa face inférieure, le pore génital et, en avant de ce dernier, jusqu'à l'union des deux segments du ver, une rainure longitudinale très-profonde ou canal gynécophore (fig. 219, *e*, *f*, *g*, *h*, *i*). Ce canal renferme la femelle de telle façon que l'extrémité céphalique de celle-ci émerge en avant et son extrémité caudale en arrière. La femelle est donc beaucoup plus mince que le mâle; son corps ne présente pas deux segments distincts; il est uniforme et comme rubané (fig. 219, *a*, *b*, *c*). Les œufs sont ovoïdes, effilés à l'une de leurs extrémités; les embryons libres sont ciliés.

Fig. 219. — Bilharzia hæmatobia *.

Ces parasites, passant des veines dans les capillaires des muqueuses urinaire et digestive, déterminent de notables altérations de ces membranes. La face interne du bassinet présente des plaques saillantes formées profondément par une très-forte injection ou un extravasat sanguin de la muqueuse, superficiellement par une croûte calcaire gris-jaunâtre.

* Fig. 219. — Distomum hæmatobium ou Bilharzia hæmatobia, mâle et femelle, accouplés et fortement grossis; *a*, *b*, *c*, la femelle, placée en partie dans le canal gynæcophore du mâle; *a*, extrémité antérieure; *c*, extrémité postérieure; *d*, le corps vu par transparence dans le canal, *e*, *f*, *g*, *h*, *i*, le mâle; *e*, *f*, canal gynæcophore entr'ouvert et d'où la femelle est extraite en partie; , ventouse buccale; *k*, ventouse ventrale; entre *i* et *k*, le tronc, et derrière *h*, la queue (d'après Bilharz).

renfermant des œufs et des globules sanguins. Les œufs de Distome hématobie peuvent même devenir le point de départ de calculs uratiques, de là une cause de la fréquence des calculs urinaires en Égypte. L'hydronéphrose, l'altération secondaire des reins et même la pyélo-néphrite suppurée résultent du parasitisme du *Bilharzia*. Les uretères, la vessie et même la muqueuse intestinale peuvent présenter les mêmes lésions.

Les *parasites végétaux* observés dans la vessie sont des algues : la Sarcine (voy. p. 151), le *Leptomitus urophilus* et des *Leptothrix* trouvés par Kuessner dans un cas de diabète (1).

Vices de conformation.

L'*absence* totale de la vessie accompagne le vice général de conformation de tout l'appareil urinaire, elle est exceptionnelle. La *petitesse excessive*, le fractionnement de la vessie en *petites loges* par des cloisons plus ou moins complètes sont plus rares que sa division médiane antérieure et surtout postérieure.

On voit parfois la vessie prolongée en haut par l'ouraque dilaté et s'ouvrant au dehors ; la paroi postérieure de la vessie peut même s'appliquer sur l'ouverture anormale et faire procidence. La paroi antérieure de la vessie étant divisée et même faisant défaut, ainsi que la paroi abdominale, on a l'*exstrophie* ou l'*exstroversion vésicale*. La symphyse pubienne n'est pas fermée, et on trouve à la place une excavation des parois abdominales constituée par la partie postérieure de la vessie rattachée directement aux côtés des téguments abdominaux et en bas avec l'urèthre fendu, ouvert ou étalé (*épispadias*). Quand la vessie est divisée en arrière, l'urèthre et le scrotum sont pareillement fendus et ouverts (*hypospadias*) ; à un degré extrême, les organes génitaux et le rectum sont réunis en un *cloaque*.

TENON, Mémoires de l'Académie des sciences, 1761. — ROOSE, De vesicæ urinar. prolapsu. Göttingen, 1793. — NAUCHE, Maladies de la vessie et du méat urinaire. Paris, 1810; 2e édit., 1819.—J.-F. MECKEL, Handbuch der pathologischen Anatomie, Band I, S. 715, 1812.— SCHNEIDER, Der angeborene Vorfall der ungekerten Harnblase. Frankfurt, 1832. — E. SANDIFORT, Museum anatomicum. Lugd. Bat., 1836, tab. 195 — W. VROLIK, Tabulæ ad illustrandam Embryogenesin hominis, tab. 29-32. Amstelodami, 1845. — LABOULBÈNE, Absence congénitale d'une grande partie du réservoir urinaire chez un enfant, etc. (C. R. de la Société de biologie, 1re série, t. V, p. 57, 1853). — MŒRGELIN, Ueber angeborene Harnblasenspalte. Dissert. inaug. Bern, 1855. — VOSS, Inversio vesicæ urinariæ. Christiania, 1857. — SCHRŒDER VAN DER KOLK, Nat, Verhandl. der Königl. Akademie, Deel IX. 1860. — FŒRSTER, Die Missbildungen des Menschen, p. 113. Jena, 1861. — LUSCHKA, Archiv für pathol. Anat. und Physiol., Band XXIII, 1862. — A. BERGOTT, De l'exstrophie vésicale dans le sexe féminin, thèse de Nancy, 1874. — L. PÉNARD, Cas d'exstrophie de la vessie, etc. (Annales de Gynécologie, 1874). — E. LANCEREAUX, Traité d'anatomie pathologique, t. I, p. 149, 1875-1877.

(1) KUESSNER, *Leptothrixwucherungen in der Harnblase* (*Berliner klin. Wochenschrift*, p. 278, 1876).

LIVRE CINQUIÈME

APPAREIL DE LA GÉNÉRATION

L'appareil de la génération est très-distinct de l'appareil urinaire, et il ne présente avec lui que des rapports de terminaison. Les organes principaux ou essentiellement générateurs sont le testicule chez l'homme et l'ovaire chez la femme. L'utérus, où séjourne l'œuf fécondé, et la mamelle fournissant le lait, aliment du nouveau-né, sont les annexes les plus importants de l'appareil générateur femelle.

SECTION PREMIÈRE

TESTICULES

Les testicules descendus dans les bourses sont entourés par une tunique vaginale doublée d'une séreuse. Ils sont renfermés dans une membrane fibreuse, résistante, albuginée, envoyant des prolongements dans l'intérieur du testicule et dont le principal, renflé, est le corps d'Highmore. Le parenchyme testiculaire est formé de tubes séminifères tapissés d'épithélium pavimenteux polygonal et qui se réunissent en sept à quinze vaisseaux spermatiques efférents, passant à travers la membrane albuginée pour se rendre à l'épididyme.

Inflammations testiculaires; Orchites.

I. — Orchite aiguë.

L'*inflammation simple testiculaire*, ou orchite aiguë, venant après des traumatismes légers, une blennorrhagie ou succédant à des oreillons, n'est guère observable que sur le malade. L'orchite généralisée porte le nom d'*orchite;* celle qui est partielle occupe principalement l'épididyme et est appelée *épididymite*.

Dans l'orchite, la glande testiculaire est augmentée de volume, doublée ou triplée; il s'est produit une hyperhémie accompagnée de lymphangite et d'une suffusion séreuse dans l'intervalle des fibres conjonctives ou lamineuses, comme il s'en produit une dans la tunique vaginale. Cette cavité séreuse présente les altérations que j'ai décrites pour la pleurésie aiguë (voy. p, 529).

Dans l'orchite blennorrhagique, on suit la marche de l'inflammation venant du canal déférent de l'épididyme gonflé, en même temps que le liquide s'épanche dans la tunique vaginale. Ce liquide, extrait par la ponction avec la lancette, montre au microscope de la fibrine, des globules rouges et blancs du sang ainsi que des cellules épithéliales déformées, remplies de granulations grisâtres, protéiques, et parfois jaunâtres, graisseuses.

Curling et Gaussail ont eu l'occasion d'examiner le testicule affecté d'inflammation partielle blennorrhagique (1). Voici le résumé de leur description :

La tunique vaginale est plus ou moins distendue par la lymphe ou de la matière albumineuse infiltrée de sérosité rougeâtre qui établit des adhérences molles entre les surfaces opposées de la membrane. Ces adhérences sont si peu résistantes qu'on les déchire facilement avec le doigt. La séreuse est pourvue de vaisseaux rouges et déliés qui se portent dans diverses directions et forment un réseau très-serré. A une période plus avancée, on voit un certain nombre de ces vaisseaux se porter de la surface libre de la tunique vaginale aux fausses membranes qui forment les adhérences.

Le volume de la glande est un peu augmenté, souvent même il ne l'est pas du tout et la tumeur est en réalité constituée par le gonflement de l'épididyme et l'épanchement de la cavité séreuse (1).

Marcé a observé avec Gosselin le testicule d'un malade qui avait succombé au choléra huit jours après le début d'une épididymite blennorrhagique :

Homme, vingt-deux ans. La résolution de l'orchite était avancée; la queue de l'épididyme seule contenait des traces de l'inflammation, elle était gonflée et formait une masse dure du volume d'un gros haricot.

Après avoir été fendue, cette masse a offert une substance jaune, uniforme, dépourvue de vaisseaux sanguins, au milieu de laquelle on distinguait cependant les flexuosités de l'épididyme, augmentées de volume. La coloration jaune était due au dépôt de matière plastique dans la cavité même et dans la paroi de ces circonvolutions, mais il ne se trouvait pas de dépôt semblable

(1) T.-B. Curling, *Traité pratique des maladies du testicule*, etc., trad. Gosselin, p. 278, 1857.

dans le tissu cellulaire extérieur. Avec le microscope, Charles Robin et Gosselin ont trouvé beaucoup de granulations graisseuses, des globules granuleux d'inflammation et quelques globules de pus. L'exsudation inflammatoire, dans ce fait, occupait la cavité même et la paroi épididymaire (1).

L'orchite aiguë, qui ne s'est point terminée comme cela est ordinaire par la résolution, occasionne, par multiplication des éléments cellulaires et fibreux épididymaires, des épaississements néoplasiques. On doit combattre ces indurations redoutables. On trouve dans les cas graves des nodosités qui rétrécissent ou compriment les canaux vecteurs du sperme. Les spermatozoïdes cessent même d'apparaître (Gosselin) quand l'occlusion est complète et bilatérale.

Dans l'*orchite varioleuse* que j'ai observée plusieurs fois sur le vivant à l'hôpital Saint-Antoine où j'étais chargé du service des varioleux, j'ai constaté du gonflement et de la douleur péri-testiculaire. Une seule fois, j'ai pu voir les testicules atteints chez un malade succombant au sixième jour :

Homme, trente-et-un ans. La tunique vaginale renferme des fausses membranes molles et de la sérosité citrine, mais sans apparence de pustules varioliques. La tunique albuginée ne paraît point épaissie. L'intérieur du testicule fendu en deux présente en plusieurs points un aspect jaunâtre, un peu rosé; sur d'autres points de petites ecchymoses. Avec le microscope, je constate que les tubes séminifères renferment beaucoup de noyaux et de cellules à contenu granuleux s'éclaircissant par l'acide acétique. Autour des points jaunâtres, il y a un grand nombre de globules de pus disséminés et très-reconnaissables en ce que l'acide acétique y fait apparaître deux et trois noyaux à l'intérieur. L'épididyme ne paraît pas altéré, ni épaissi, ni distendu, non plus que le canal déférent.

Béraud a distingué avec soin les lésions de l'orchite varioleuse qui occupent l'extérieur du testicule et de l'épididyme (orchite varioleuse périphérique) et celles qui siégent dans le testicule même (orchite varioleuse parenchymateuse) (2).

Les *abcès testiculaires aigus* sont rares, et ils proviennent de l'inflammation suppurative du parenchyme testiculaire, interstitielle et probablement lymphatique. Le pus forme des infiltrations dans la glande, dont il désorganise la structure délicate (Curling); d'autres fois, il donne lieu à

(1) MARCÉ, *Gazette des hôpitaux*, 1854. — L. GOSSELIN, in CURLING, *Traité prat. des maladies du testicule*, etc., p. 279 (note), 1857.

(2) B. BÉRAUD, *Recherches sur l'orchite et l'ovarite varioleuses* (*Archives gén. de médecine*, t. I, p, 274, 1859).

des collections distinctes, mais qui n'arrivent que difficilement à s'ouvrir à l'extérieur à cause de la densité de la tunique albuginée. Lorsque l'inflammation a cessé, les parties fluides du pus se résorbent et les parties solides restent, en formant une masse qu'on a souvent prise pour des dépôts tuberculeux (voy. Orchite chronique et Tubercules du testicule).

La suppuration a lieu quelquefois dans l'épididymite, autour de la queue de cet organe et de la portion réfléchie du canal déférent. Ces abcès viennent s'ouvrir à la partie la plus déclive du scrotum.

L'ouverture de l'abcès peut rester pendant longtemps ulcéreuse et recouverte de bourgeons charnus.

2. — Orchite chronique.

L'orchite chronique est parenchymateuse ou interstitielle ; la première résulte de lésions des tubes séminifères, la seconde provient de la multiplication du tissu conjonctif ou lamineux.

Dans l'*orchite chronique parenchymateuse*, le testicule et l'épididyme sont augmentés de volume. Sur une coupe, le principal caractère anatomique est la formation dans les tubes séminifères, et aussi entre les cloisons fibreuses, d'une matière jaunâtre homogène. La lésion consiste, d'après Fœrster, dans un élargissement des canaux séminifères par des cellules formées en plus grande abondance qu'à l'état normal, et dans une infiltration de tout le tissu cellulaire par un exsudat inflammatoire. Les cloisons fibreuses sont épaissies, le testicule et l'épididyme sont indurés, bosselés. Sur une surface de section, on voit des cloisons fibreuses épaissies et, entre elles, une masse jaune homogène et caséeuse (*orchite caséeuse ou apostémateuse*) dans laquelle on ne trouve que de rares vestiges de canaux séminifères.

L'*inflammation testiculaire chronique et végétante* consiste dans l'épaississement par multiplication de nombre des fibres du tissu conjonctif ou lamineux interstitiel. Dans ces cas, on peut au début observer une augmentation de volume. Quelquefois même, il peut y avoir formation d'abcès qui s'enkystent ou s'ouvrent au dehors. La peau et les autres enveloppes du testicule qui se sont ulcérées, ou qui ont été ouvertes par le chirurgien, donnent issue à une végétation d'aspect fongueux qui a été appelée *fongus bénin du testicule*. Cette tumeur, examinée au microscope, se compose de tubes séminifères, à la surface desquels s'élèvent des bourgeons charnus composés de tissu embryonnaire ou embryoplastique. L'épididyme peut aussi faire hernie comme le testicule, recouvert comme lui des mêmes bourgeons charnus. Le fongus bénin a été encore observé

dans l'orchite aiguë suppurée, l'orchite tuberculeuse et l'orchite syphilitique.

Le fongus bénin n'est autre chose que l'apparition au dehors, par une sorte de hernie, de la substance du testicule, et dans laquelle le tissu fibreux, enflammé, transformé en tissu bourgeonnant ou embryonnaire, prédomine.

Enfin, l'*inflammation testiculaire interstitielle, fibreuse ou sclérosique*, avec rétraction analogue aux cirrhoses des viscères, est caractérisée par une néo-formation de tissu fibreux soit contre l'albuginée, soit surtout entre les tubes séminifères. Cette orchite chronique est liée principalement à la syphilis (voy. Syphilis du testicule).

Le tissu fibreux de formation nouvelle étreint et comprime les éléments glandulaires, et finalement il amène l'atrophie du testicule. Ce tissu, examiné sur une coupe, est dur et fibreux, peu abondant en tubes glandulaires propres. La lésion se montre tantôt partielle, n'atteignant que certaines portions testiculaires, tantôt elle est répartie sur une grande surface.

ASTLEY COOPER. On the structure and diseases of the Testis in-4, fig. London, 1830, 2e édition. — A. GAUSSAIL, Mém. sur l'orchite blennorrhagique (Archiv. gén. de médecine, t. XVII, p. 188, 1831). — J. A. ROCHOUX, Du siège et de la nature de la maladie improprement appelée orchite blennorrhagique ou testicule vénérien (Archiv. gén. de médecine, 2e série, t. II, p. 51, 1833). — AUG. BÉRARD, Des divers engorgements du testicule, thèse de concours du professorat, Paris, 1834. — J.-B. CURLING, A prachical Treatise on the diseases of the Testis, etc, in-8, London, 1843, et traduction L. GOSSELIN, Paris, in-8, 1857. — A. VELPEAU, article Testicule (Dictionnaire en 30 volumes, t. XXIX, p. 440, 1844. — B. BÉRAUD, Recherches sur l'orchite et l'ovarite varioleuses (Archiv. gén. de médecine, 5e série, t. XIII, p. 274 et 557, 1859). — GRISOLLE, Leçons sur les oreillons et l'atrophie du testicule (Gazette des hôpitaux, 1866). — RECLUS, thèse de Paris, 1876 (Obs. d'abcès du testicule par A. Cooper, Broca, Després). — A. JACOBSON, Histologie de l'orchite aiguë traumatique (Petersburg med. Wochenschrift, n° 37, 1877.

3. — Gangrène du testicule.

Harvey-Ludlow a rapporté un exemple de gangrène testiculaire survenue chez un homme débile et ayant beaucoup souffert d'un rétrécissement, avant d'être atteint d'ascite aiguë. L'intensité et la persistance de la douleur nécessitèrent l'incision de l'albuginée. Il ne sortit qu'une très-petite quantité de pus ichoreux, mais l'incision montra que les parois de la cavité qu'on venait d'ouvrir étaient formées par la substance testiculaire noirâtre et gangrenée, exhalant une odeur fétide. L'examen microscopique de cette substance noire permit de constater qu'elle était constituée par des tubes séminifères dans la cavité et à l'extérieur desquels se trouvaient des bulles d'air. Plus tard, le testicule fit hernie et après la mort, causée par une péritonite, on reconnut que près de la moitié du testicule

était sphacélée. L'épididyme était intact et la gangrène limitée au corps de la glande (1).

4. — Ramollissement puriforme du testicule.

Je place ici une altération testiculaire qui a reçu les noms de sarcocèle scrofuleuse, tuberculeuse, de faux tubercule inflammatoire, et que Bayle,

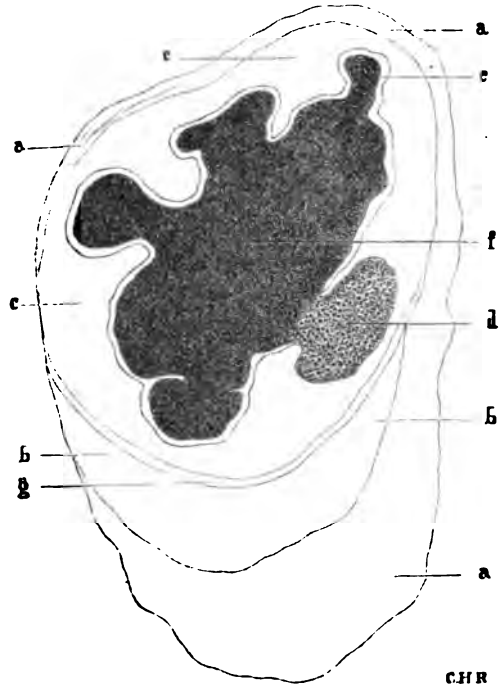

Fig. 220. — Ramollissement puriforme du testicule *.

en 1800, appelait dégénérescence caséeuse ou tuberculeuse non enkystée

(1) T.-B. Curling, *Traité pratiq. des maladies du testicule, etc.*, trad. Gosselin, p. 282, 1857.

* Fig. 220. — Ramollissement puriforme du testicule. *a*, *a*, *a*, tissu lamineux du scrotum, parsemé de petits lobules de tissu adipeux; *b*, *b*, masse formée de tissu fibreux mou, renfermant des restes de tubes épididymaires encore reconnaissables à l'œil nu et au microscope; *c*, *c*, même altération pour le testicule, mais plus avancée, que pour l'épididyme en *b*, *b*; *d*, tissu gris rougeâtre, assez friable, d'aspect grenu, offrant d'assez nombreux vaisseaux capillaires très-fins, le tissu est continu insensiblement avec le tissu jaune *f*, et d'autre part, *c*, *c*, avec le tissu fibreux mou et testiculaire; *e*, tissu gris, demi-transparent, presque colloïde, formant une couche mince, de un millimètre, au plus, rendant facile à énucléer le tissu jaune; *f*, ce tissu jaune, friable, dur, sans vaisseaux, offrant l'aspect du tubercule cru, facile à énucléer, surtout dans les portions où est la couche grisâtre, demi-transparente (Ch. Robin, *Leçons sur les tumeurs*).

du testicule. Pour Charles Robin, cette altération, qu'il a décrite et figurée (voy. fig. 220) consiste en une substitution fibreuse du testicule ou de l'épididyme seul, compliquée par la production d'une substance amorphe comprimant les vaisseaux. Il en résulte une nécrobiose : la substance se ramollit en formant une matière remplissant une cavité centrale anfractueuse, séparée du tissu fibreux par une mince couche de tissu conjonctif ou lamineux, mou, gris, presque colloïde (1).

Cette lésion, probablement diathésique, consiste au début dans l'hypergenèse ou la production exubérante d'un tissu épais, mou, vasculaire, d'un gris rougeâtre (fig. 220, *b*). Avec le microscope, on distingue les tubes soit testiculaires, soit épididymaires, selon la partie primitivement affectée. Ce tissu devient fibreux (fig. 220, *c*), grisâtre ou blanchâtre, tenace, à coupe homogène, à fibres lamineuses faciles à dissocier, disposées en couches et non en faisceaux. On voit des cellules fusiformes ou étoilées et des noyaux libres. Les tubes séminifères ont disparu, on ne trouve même plus leur épithélium.

Des portions de tissu, isolées ou continues avec la masse (fig. 220, *d*), sont d'un gris rougeâtre, parcourues par des capillaires. Ces portions sont friables nettement fibreuses, les fibres sont mêlées de matière amorphe finement grenue. Une couche mince (fig. 220, *e*), épaisse d'un millimètre, sépare le tissu fibreux gris blanchâtre de la portion jaune, compacte et ramollie, privée de vaisseaux. Elle ne renferme pas de capillaires et presque pas de granulations. La portion centrale enfin (fig. 220, *f*), homogène, compacte, sans vaisseaux, réductible en fragments irréguliers, est une altération du tissu fibreux. Elle est uniformément et fortement granuleuse. Les granulations sont petites, de volume égal, solubles aux deux tiers dans l'acide acétique, et alors la masse devient homogène, transparente, gélatiniforme, parsemée de fines granulations jaunâtres restantes. Cette matière amorphe a encore une trame fibroïde. Ce tissu jaune a été dit phymatoïde, mais il est pauvre en principes graisseux, il n'est ni caséeux, ni purulent.

Hypertrophie, Atrophie des testicules.

1. — Hypertrophie testiculaire.

L'*hypertrophie* vraie d'un testicule est relative à la monorchidie et elle n'est pas fréquemment signalée. Il faut ne pas confondre une hypertro-

(1) Charles Robin, *Leçons des humeurs normales et morbides du corps de l'homme*, 2e édit., p. 416 et suiv., 1874.

phie avec intégrité des éléments, caractérisée par l'augmentation de leur nombre et de leur volume, avec une fausse hypertrophie par néoplasmes testiculaires, par épaississement du scrotum et par des dépôts dans la tunique vaginale.

Le spermatocèle, ou la tumeur formée par le liquide séminal, est extrêmement rare. Curling n'en a pas rencontré un seul cas (1), et il a vu seulement des testicules où le sperme, épaissi, jaune, oblitérant et distendant quelques-uns des canaux de l'épididyme, rendait ceux-ci plus volumineux. Gosselin a trouvé des collections analogues dans les cas d'oblitération du conduit excréteur. La facilité de résorption du sperme explique, d'après les auteurs précités, la rareté d'une tumeur évidente pendant la vie à laquelle on puisse donner le nom de spermatocèle.

2. — Atrophie testiculaire.

L'*atrophie* testiculaire double provient de l'âge ou accompagne prématurément les cachexies, la tuberculose, les maladies de la moëlle épinière ; je l'ai observée dans le diabète. Elle résulte aussi des orchites sclérosiques interstitielles quand les éléments des tubes séminifères, parois et épithéliums, sont comprimés par le tissu fibreux de nouvelle formation. Enfin, elle accompagne les néoplasmes testiculaires qui aplatissent les éléments normaux ; les néohymènes ou les couches fibreuses déposées dans la tunique vaginale enserrent par rétraction le testicule entier. Wardrop a vu les testicules réduits à l'albuginée chez un homme atteint d'anévrysme aortique au niveau de l'origine des artères spermatiques complétement oblitérées. Les cryptorchides ont fréquemment les testicules à l'état d'atrophie plus ou moins avancée.

Les oblitérations des conduits vecteurs épididymaires du sperme et celles du canal déférent ne conduisent pas à l'atrophie testiculaire en retenant et en faisant stagner le produit d'une sécrétion spermatique exagérée. J'ai signalé cette lésion pour la parotide (page 266) et pour le rein au sujet de l'hydronéphrose (p. 763). Gosselin a insisté sur la rareté de l'atrophie testiculaire après l'oblitération du canal déférent et de la queue de l'épididyme. Le sperme, n'ayant point d'issue, se résorbe après avoir plus ou moins dilaté les tubes testiculaires.

Le testicule atrophié pèse moins de dix grammes (Curling) ; il est flasque, mollasse, le tissu apparaît, sur une coupe, décoloré et gris jaunâtre, opaque, au lieu de la teinte ordinaire d'un gris rosé ; il est assez dur ou résistant, si l'élément fibreux domine. Avec le microscope, on

(1) T.-B. Curling, *Traité pratique des maladies du testicule, etc.*, p. 440, 1857.

constate que les tubes spermatiques ont leurs parois plus minces et leur contenu épithélial granuleux ou même en dégénérescence graisseuse. A un degré avancé, on ne trouve que des vestiges de tubes et parfois de petits kystes résultant de l'adhérence partielle avec dilatation de quelques parties de ces tubes spermatiques.

L'atrophie testiculaire portée à la dernière limite peut exister avec conservation de l'épididyme. Le testicule est remplacé par du tissu fibreux, d'autres fois il a subi une stéatose complète (1).

Néoplasmes du testicule.

1. — Sarcomes testiculaires.

Le terme vague de *sarcocèle* a servi à désigner toutes les tumeurs solides testiculaires aussi bien les sarcomes que les fibromes et les épithéliomes ; il n'a plus qu'un intérêt historique.

Le *sarcome* simple du testicule est rare. Il siége le plus souvent dans le testicule même, cependant on peut l'observer dans l'épididyme. On trouve avec le sarcome testiculaire une augmentation uniforme du volume de la glande, sans bosselures ; la membrane d'enveloppe ou albuginée est saine. La tunique vaginale, légèrement irritée contient une petite quantité de liquide. A la coupe, la tumeur sarcomateuse est charnue, homogène, vascularisée, parfois avec des ecchymoses.

Examinée au microscope, la tumeur offre des éléments cellulaires fusiformes, allongés, embryoplastiques, ou des noyaux ovoïdes et plus ou moins volumineux. La dégénérescence graisseuse ou caséeuse, les infiltrations sanguines donnent une apparence tuberculeuse à plusieurs de ces néoplasmes testiculaires.

Le *sarcome kystique* du testicule constitue une tumeur formée par des kystes de différentes dimensions et compliquée parfois de quelques îlots d'enchondrome (Robin et Ordoñez). Cette tumeur se développe dans l'intérieur et sous la tunique albuginée, qu'elle amincit à mesure que son volume augmente. Les kystes qu'elle renferme peuvent être peu nombreux, mais parfois ils sont presque innombrables. Leur volume est très-variable, depuis un grain de millet jusqu'à une noisette, ou même un œuf de pigeon. Les kystes sont remplis par un liquide transparent, légèrement coloré, ou visqueux, colloïde, et renfermant des caillots. Un tissu plutôt charnu que fibroïde est interposé aux kystes, la substance tubuleuse testiculaire les recouvre, ou bien elle est refoulée vers la tunique

(2) J. Cruveilhier, *Traité d'anatomie pathologique générale*, t. III, p. 251, 1856.

albuginée; quand la masse kystique augmente, la substance tubuleuse propre est de plus en plus refoulée, alors elle s'atrophie et disparaît.

D'après Fœrster, dans le sarcome kystique, les kystes résulteraient d'une dilatation des tubes séminifères; la paroi kystique interne est tapissée par un épithélium qui se détache, remplit la cavité, et dont les cellules éprouvent une dégénérescence muqueuse, se transformant en un liquide homogène, visqueux. Les kystes grandissent, leur contenu devient quelquefois fluide et transparent. Les parois des kystes végètent et forment des excroissances papilliformes recouvertes d'épithélium. Finalement, le contenu du kyste, au lieu d'être muqueux ou séreux, peut se rapprocher du contenu caséeux des kystes dermoïdes. L'examen microscopique fait reconnaître tantôt des cellules pavimenteuses, tantôt des cellules cylindriques. Dans l'intérieur des kystes, on trouve des éléments fusocellulaires ou sarcomateux, parfois des fibres musculaires lisses, parfois du vrai cartilage. Je reviendrai bientôt sur cette intéressante question des kystes testiculaires.

On admet en général que le sarcome kystique est une tumeur bénigne qui, après l'ablation, ne récidive point. Il n'en est pas toujours ainsi, et on a vu des opérés mourir peu de temps après, avec des tumeurs internes sarcomateuses.

2. — Fibromes testiculaires.

Le *fibrome* du testicule offre, lorsqu'il est généralisé, une tumeur dure, résistante et lisse. Le testicule a diminué de volume, et quelquefois considérablement. A la coupe, on constate que le tissu fibreux a envahi tout l'organe. La tunique albuginée est épaissie et envoie des prolongements fibreux; des tubes séminifères ont éprouvé la transformation fibreuse et ne sont plus que des cordons pleins, à côté de tubes encore bien apparents. Enfin, il y a eu production de tissu fibroïde entre les tubes, surtout après une inflammation chronique du testicule. Quelquefois, au milieu de ce tissu fibreux, on trouve un ou plusieurs kystes remplis de liquide séreux (Curling). Les parois peuvent être incrustées de dépôts calcaires, surtout lorsque la lésion est ancienne.

Très-rarement, le tissu fibreux de nouvelle formation occasionne un accroissement de volume. Cruveilhier a observé et figuré un fait de ce genre :

Le malade avait été opéré à l'hôpital Beaujon par Marjolin. Le testicule avait deux fois le volume normal et était très-pesant. Il se coupait difficilement et criait sous le scalpel. Il se composait exclusivement de nombreuses fibres d'un

blanc grisâtre, entre-croisées entre elles, disposées en lobules et semblables aux tumeurs fibreuses de l'utérus (1).

Les fibromes bien développés sont quelquefois isolés et saillants. Fœrster a vu une tumeur de ce genre du volume d'une noisette.

3. — Enchondrome; Calcification.

A. L'*enchondrome* du testicule n'est point rare, mais la tumeur avec enchondrome est ordinairement composée. J'ai signalé déjà la présence de productions cartilagineuses dans le sarcome kystique (voyez page 800), il en est de même dans les épithéliomes. Quelquefois la production du cartilage est tellement grande qu'il forme la plus grande partie du néoplasme. On observe enfin des tumeurs testiculaires uniquement cartilagineuses (2).

Dans l'enchondrome génital, le tissu cartilagineux occupe le testicule lui-même, mais il peut siéger dans l'épididyme, soit primitivement, soit secondairement. On reconnaît facilement le cartilage à l'œil nu sous forme de petites masses multiples, transparentes, d'un gris bleuâtre, disséminées, infiltrées dans la tumeur, ou formant des amas plus ou moins volumineux.

Le cartilage peut se développer dans les lymphatiques ; Virchow, analysant les faits de L'honneur, de Paget, etc., arrive à cette conclusion. Paget a observé un très-remarquable exemple de tumeur cartilagineuse du testicule, dans laquelle le cartilage s'était propagé le long du cordon spermatique, puis s'étendait par l'intermédiaire des ganglions iliaques et de la veine cave inférieure, dans laquelle proéminait une masse cartilagineuse, jusque dans l'artère pulmonaire et les poumons. Ceux-ci présentaient des tumeurs secondaires de même nature et en si grande quantité qu'ils pesaient 5650 grammes.

Homme, trente-sept ans, entré à l'hôpital Saint-Barthélemy pour une tumeur du testicule droit. La tumeur fut enlevée et le malade se rétablit, mais il rentra à l'hôpital avec une dyspnée extrême et succomba dix jours après. Le testicule enlevé était ovoïde ; la tumeur fendue offrait des masses cartilagineuses, cylindriques et noueuses, d'une demi-ligne à deux lignes de diamètre, enfoncées dans un tissu cellulaire dense. En certains points, une couche mince de tubes séminifères s'étalait entre sa surface externe et la tunique albuginée. Au-dessus

(1) J. Cruveilhier, *Anatomie pathologique du corps humain*, livraison V, planche 1, fig. 3. et *Traité d'anatomie pathol. générale*, t. III, p. 732, 1856.

(2) P. Dauvé, *Mémoire sur l'enchondrome du testicule* (*Mémoires de la Société de chirurgie*. t. VI, 2e fasc., 1865).

de cette masse et séparée d'elle par une couche de tissu cellulaire, s'en trouvait une autre conique, formée de fragments de cartilage, plus petits mais analogues, et contenus dans des canaux tortueux qui communiquaient entre eux. Au-dessus de cette seconde masse, une série de petites tumeurs cartilagineuses s'étendait le long du cordon dans toute son étendue. La tumeur était formée par le développement de productions morbides à l'intérieur de canaux qui étaient des lymphatiques.

De la cicatrice de l'opération partaient deux lymphatiques dilatés, remplis de productions semblables à celles du cordon spermatique et montant vers une tumeur grosse comme un œuf de poule (probablement un ganglion lymphatique dégénéré), qui offrit à la coupe des cavités pleines d'un liquide transparent et des cloisonnements fibreux et cartilagineux. Cette tumeur adhérait intimement à la veine cave inférieure, dans la cavité de laquelle pénétrait même un prolongement cartilagineux provenant de la masse principale. De tous les autres organes, les poumons étaient les seuls qui fussent malades ; tous les deux étaient augmentés de volume par le développement dans leur parenchyme de masses cartilagineuses tellement abondantes qu'ils pesaient 5650 grammes.

Le cartilage paraissait s'être développé dans le corps d'Highmore et le point de départ paraissait le réseau lymphatique de cette partie (1).

B. *Calcification du testicule.* — Le testicule peut présenter des dépôts calcaires, soit sous forme de lamelles, soit en masses irrégulières disséminées dans tout l'organe. Le corps de la glande est moins souvent atteint que l'épididyme ; cependant, à la suite de l'orchite chronique, le testicule atrophié et fibreux devient le siége de ces dépôts. On les retrouve aussi dans l'enchondrome, mêlés au tissu cartilagineux. Mais c'est l'épididyme qui est le plus souvent atteint, et, dans cet organe, les dépôts calcaires sont souvent déposés dans la matière tuberculeuse. Le testicule calcifié paraît ossifié, mais le microscope ne laisse apercevoir que des phosphates et carbonates de chaux, etc., sans aucune trace de cellules osseuses ou ostéoplastes.

4. — Myomes ; Lymphadénomes ; Mélanose testiculaire.

A. *Myomes, Léiomyomes.* — Des néoplasies caractérisées par la présence de fibres musculaires soit striées, soit lisses (léiomyomes), ont été constatées dans le testicule (Rokitansky, Billroth, Lancereaux) accompagnant surtout le sarcome. Ces fibres ne sont pas ordinairement disposées en tumeur ou en amas, elles sont plutôt éparses et disséminées.

(1) Paget, *Medico-chirurgical Transactions*, vol. XXXVIII, p. 247. — Curling, *Traité pratique des maladies du testicule, etc.*, traduction L. Gosselin, p. 426, 1857.

B. *Lymphadénome* — J. Renaut a décrit le lymphadénome du testicule (1). Malassez a observé un cas de tumeur testiculaire constituée par du tissu conjonctif réticulé, dont les aréoles ou mailles étaient remplies de cellules lymphatiques.

C. *Mélanose.* — La mélanose testiculaire, qui n'a point été trouvée isolée, est fort rare. Elle est liée au sarcome ou à l'épithéliome.

Cruveilhier a vu chez un homme de quarante-six ans, mort d'une mélanose de la main, des poumons, du cœur, de l'estomac et d'autres organes, le testicule droit renfermant un peu de la même matière, tandis que le testicule gauche en présentait un dépôt du volume d'une noix (2).

Curling dit que Stanley a enlevé sur un homme de trente-huit ans un testicule encéphaloïde et mélanique. La maladie récidiva promptement et enleva le malade. Le musée de Norwich possède un exemple de cette rare affection (3).

5. — Épithéliomes du testicule.

L'*épithéliome testiculaire* ou *cancer*, ou *sarcocèle* ordinaire, est un des néoplasmes les plus fréquents de cet organe. Il est primitif et très-rarement secondaire; de plus, il occupe un seul testicule.

La tumeur formée par l'épithéliome peut acquérir des dimensions très-grandes; on l'a vu de 4, 5, 6 et même 9 livres. L'infiltration épithéliale ou quelques nodosités disséminées marquent le point de départ du néoplasme et s'étendent très-rapidement. Le testicule est d'abord affecté, puis l'épididyme.

La néoplasie épithéliale comprime les tubes séminifères, qui sont repoussés au loin et finalement détruits. L'enveloppe albuginée résiste, distendue et longtemps intacte; mais elle est envahie à son tour, ainsi que l'épididyme, le cordon, les lymphatiques des régions pelviennes et rétro-péritonéale.

Avec le microscope, on constate que l'épithéliome testiculaire débute par les cellules épithéliales multipliées et modifiées des tubes séminifères.

L'épithéliome encéphaloïde du testicule est le plus fréquent et le plus volumineux. Sur une coupe, on voit une masse d'étendue variable, ou des amas de néoplasme, blanchâtres, mollasses, qui donnent par

(1) J. Renaut, *Lymphadénome du testicule, etc.* (*Bulletins de la Société anat. de Paris*, p. 122, 1875). — Malassez, in *Manuel d'histologie pathologique* de Cornil et Ranvier, 3e partie, p. 1110, 1876.— U. Trélat, *Lymphadénome malin du testicule* (*Société de chirurgie*, 1877.)

(2) J. Cruveilhier, *Anatomie pathologique du corps humain*, livraison XXX, pl. 3 et 4.

(3) T.-B. Curling, *Traité prat. des maladies du testicule, etc.*, trad. L. Gosselin, p. 406, 1857.

la pression un suc miscible à l'eau. Ce suc lactescent distingue l'épithéliome du sarcome. Très-souvent l'encéphaloïde testiculaire offre des vaisseaux capillaires très-nombreux, ectasiés et avec des prolongements; on a dans ce cas la variété hématode du cancer testiculaire (fig. 221). La rupture de ces vaisseaux occasionne des hémorrhagies et des épanchements sanguins d'abondance variable.

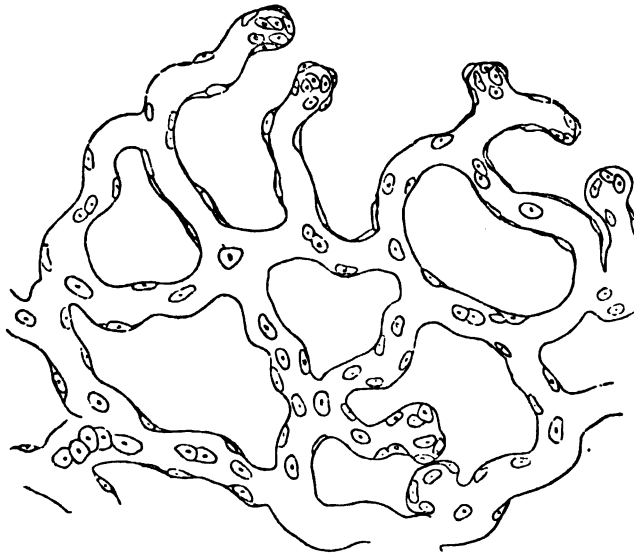

Fig. 221. — Vaisseaux de l'épithéliome ou cancer hématode du testicule *.

Le squirrhe, avec prédominance de l'élément fibreux, offrant moins de cellules et de noyaux, est beaucoup plus rare ou exceptionnel. La tumeur testiculaire n'est pas très-volumineuse; elle est dure, mamelonnée et bosselée. Elle s'accroît lentement. Sur la coupe, on trouve souvent une cicatrice lardacée, jaunâtre, par dégénérescence graisseuse de l'épithéliome.

L'épithéliome testiculaire offre encore une variété kystique, dans laquelle la paroi des cavités bourgeonne et fournit des excroissances revêtues de cellules épithéliales de diverses variétés. Le contenu des kystes est colloïde ou sanguinolent et les cellules granulo-graisseuses. Malassez a décrit cette variété sous le nom d'épithéliome muqueux ou myxomateux.

* Fig. 221. — Vaisseaux capillaires d'un épithéliome télangiectasique ou hématode du testicule. Les capillaires larges et à parois minces offrent des appendices en cul-de-sac indiquant leur formation par bourgeonnement (Rindfleisch, *Histologie pathologique*).

6. — Tuberculose testiculaire.

La *tuberculose du testicule* peut être primitive, précédant celle des poumons; elle se montre dans l'épididyme, et celui-ci est plus fréquemment atteint que le testicule. Quand la tuberculose est généralisée, elle est, en général, plus avancée dans l'épididyme.

Les granulations tuberculeuses testiculaires apparaissent comme des petits corps grisâtres, très-fins, disposés en série, plus serrés et plus confluents vers le *rete testis*. Quand les tubercules sont volumineux, ils se groupent; le centre, devenu jaunâtre et caséeux, se ramollit. La portion caséifiée provoque une inflammation éliminatrice et le pus grumeleux s'ouvre au dehors, après un temps assez long. A cette période, la tuberculose testiculaire coïncide souvent avec celle de plusieurs autres portions de l'appareil génito-urinaire, telles que la prostate, les vésicules séminales et les reins (1).

Examinées avec le microscope, les granulations miliaires très-fines qui siégent sur la tunique vaginale sont composées comme celles de la plèvre et du péritoine. Les granulations grisâtres qui occupent les tubes séminaux se produisent en anneau autour de ces tubes; en déroulant ces derniers, on voit, à un faible grossissement, une nodosité occupant une partie de la circonférence et en ce point le tube est dilaté. Plus tard, le tube séminifère renferme dans son intérieur des cellules épithéliales devenues granulo-graisseuses, tandis qu'à la périphérie sont des corpuscules néocytiques, plus ou moins granuleux et déformés. L'aspect est celui dont j'ai parlé pour les vaisseaux de petit volume (voy. p. 511 et fig. 135).

Les tubercules ramollis ne permettent pas toujours de constater la partie centrale, formée par un canalicule séminifère ou un conduit épididymaire, mais parfois la lésion est évidente.

Les tubercules du testicule peuvent se caséifier en s'incrustant de sels calcaires et ceux-ci sont nettement déposés en forme de cylindre le long des tubes séminifères. Les lésions de la tuberculose chronique avec élimination des produits tuberculeux, offrent des trajets fistuleux recouverts de tissu embryonnaire et parfois un bourrelet fongueux au dehors, également constitué par des cellules embryoplastiques et des vaisseaux de nouvelle formation. Gosselin a signalé la tuberculose extérieure de l'épididyme ayant lieu, avec calcification, lorsque le produit morbide, au lieu

(1) Ch. Dufour, *Étude sur la tuberculisation des organes génito-urinaires*, thèse de Paris, 1854.

de rester enkysté s'est fait jour dans le tissu cellulaire ou lamineux environnant en y prenant un développement parfois considérable (1).

P. Ricord, Marche de la tuberculisation dans les organes génitaux (Bull. de l'Académie de médecine, t. XVII, p. 791, 1852).— Bauchet (L.-J.). Des tubercules au point de vue chirurgical, thèse d'agrégation de chirurgie, Paris, 1857. — Duplay et Denonvilliers, Tuberculisation aiguë des testicules (Union médicale, 1860). — J. Cruveilhier, Tubercules testiculaires (Traité d'anatomie pathologique générale, t. IV, p. 795, 1862). — Nicaise, Des tubercules du testicule (Gaz. médicale de Paris, p. 437, 1873). — G. Tizzoni et J. Gaule, Ein Beitrag zur Lehre von der Hodentuberculose (Archiv für path. Anat. und Physiol., t. LXIII, 1875). — J. Gaule, Rech. anat. sur le testicule tuberculeux (Phthisis testis) (Archiv für pathol. Anat. und Physiol., t. LXIX, p. 64 et 213, 1876). — P. Reclus, Du tubercule du testicule et de l'orchite tuberculeuse, thèse de Paris, n° 189, 1876. — L. Malassez, Note sur le siége et la structure des granulations tuberculeuses du testicule (Archiv. de physiol. normale et pathologique, p. 56, 1876). — L. Gosselin, in Curling, et Clinique chirurgicale de la Charité, 3e édition, 1878.

7. — Syphilis testiculaire.

La *syphilis* constitutionnelle détermine dans le testicule une orchite interstitiellle, caractérisée par une néoformation, entre les tubes séminaux, de tissu embryoplastique devenant plus tard fibreux. On constate, de la sorte, un écartement des tubes par les éléments nouveaux ; la membrane propre formant la paroi de ces tubes est aplatie, resserrée, l'intérieur ne renferme plus de cellules ou à peine quelques-unes. Dans cet état, le testicule envahi en totalité ou en partie, a sa tunique albuginée épaissie (Ricord) ou même végétante (périorchite).

L'orchite interstitielle syphilitique décrite d'abord par Bell, A. Cooper, Bérard, Ricord, etc., a été récemment étudiée chez les jeunes enfants par Hutinel. La lésion est ordinairement diffuse, rarement localisée ; c'est toujours autour des vaisseaux que s'amassent les éléments embryonnaires, puis le tissu interstitiel s'infiltre de jeunes cellules. La deuxième phase du processus est marquée par la transformation en tissu scléreux, qui comprime et atrophie les tubes séminifères.

Les gommes et les syphilomes testiculaires s'accompagnent constamment d'orchite interstitielle et de périorchite. La néoplasie siége dans l'albuginée ou dans le tissu fibreux nouveau placé entre les tubes séminifères. Les masses grisâtres ou jaunâtres syphilitiques proviennent de la dégénérescence des éléments fibreux. Les syphilomes sont durs et ne suppurent pas ; la compression, puis l'atrophie des tubes séminifères par ces néoplasies est la règle. C'est à elles que se rapporte la plus grande partie de l'orchite chronique décrite par Curling. Le ramollissement puriforme (voyez page 797) serait-il lié à la syphilis testiculaire (?)

(1) L. Gosselin, in Curling, *Traité pratique des maladies des testicules*, p. 332, note, 1857.

NORTH, Med. Times and Gazette, vol. I, p. 403, 1863. — A. FOURNIER, Sarcocèle syphilitique (Mouvement médical, nos 41, 43, 44, 46, 1875). — LEWIN, Berlin. klin. Wochenschrift, nos 2 et 3, janvier 1876. — HENOCH, Berl. klin. Wochenschrift, n° 33, p. 483, 1877. — J. PARROT, Syphilis héréditaire (Revue mensuelle, n° 9, p. 669, 1877). — HUTINEL, Sur les lésions syphilitiques du testicule chez les jeunes enfants (Revue mensuelle, n° 2, p. 107, 1878).

8. — Kystes du testicule.

La *maladie kystique* du testicule décrite nettement pour la première fois par Astley Cooper, consiste en petites loges ou cavités kystiques situées sous l'albuginée dans la substance testiculaire. Il est évident aujourd'hui qu'il y a plusieurs espèces différentes de ces kystes, et que les uns proviennent de la dilatation de canaux préexistants, tandis que les autres résultent d'une distension des aréoles du tissu conjonctif ou lamineux.

Les kystes formés par la dilatation des tubes séminifères, rapprochés par A. Cooper des tumeurs enkystées du sein dues à la dilatation des conduits galactophores, sont parfois très-nombreux et même innombrables (fig. 222). Ils constituent une affection locale, Fœrster s'est assuré que ces kystes sont tapissés par un épithélium petit et proviennent d'un élargissement avec isolement des canaux séminifères. Leur contenu d'abord glutineux, peut plus tard être séreux. Beaucoup de sarcomes kystiques testiculaires, avec des noyaux d'enchondrome et formation de fibres musculaires, sont produits par l'ectasie des tubes propres du testicule. D'autres kystes testiculaires sont liés à l'épithéliome. Nepveu a suivi le processus de dilatation des tubes séminifères et vu des globes perlés situés dans les lobes agrandis. Ces lobes perlés (1), se rapportant à ceux de l'épithéliome des lèvres (voy. p. 39, fig. 6 et 8), ont été aussi trouvés par Cruveilhier dans les dilatations aréolaires du cancer testiculaire.

FIG. 222. — Kystes du testicule (d'après Curling).

(1) VIARDOT, *Essai sur les tumeurs perlées des testicules*, thèse de Paris, n° 122, 1872.

Existe-t-il des dilatations des vaisseaux capillaires et lymphatiques du testicule semblable à celles des nævi? (voy. p. 632 et 657). L'observation est muette sur ce point.

Malassez a décrit avec grand soin un épithéliome myxoïde kystique. Dans le fait observé par lui, les productions kystiques situées dans le centre du testicule étaient isolées du parenchyme testiculaire rejeté sur le côté. Les kystes situés au milieu d'un tissu conjonctif à peu près normal, étaient assez volumineux, comme un pois ou une noisette. La surface interne des kystes était en général lisse, mais elle présentait sur plusieurs des végétations ou villosités saillantes; elle était tapissée par des cellules de toutes formes, polygonales, aplaties, cylindriques, en capsule, quelques-unes à cils vibratiles. Les cellules desquamées étaient colloïdes ou en dégénérescence graisseuse. Malassez n'a pas vu de modification des tubes séminifères, ni de passage à la transformation kystique. L'épithéliome est pour lui de nouvelle formation en dehors de ces tubes.

L'histoire anatomique des kystes testiculaires est encore à l'étude. Des kystes dermoïdes et par inclusion fœtale ont été trouvés plusieurs fois dans le testicule (voyez Corps étrangers).

T.-B. Curling, A pratical Treatise on the Diseases of Testis, etc., in-8°, London, 1843; et trad. L. Gosselin, p. 408, avec fig., 1857. — L. Gosselin, Recherches sur les kystes de l'épididyme, du testicule et de l'appendice testiculaire (Archiv. gén. de médecine, 4e série, 1848, t. XVI). — U. Trélat, Sur un cas de kystes du testicule de l'espèce décrite par A. Cowper sous le nom d'hydatide ou maladie enkystée du testicule (Archiv. gén. de médecine, 5e série, t. III, 1854). — J. Cruveilhier, Kystes extra-testiculaires (Traité d'anat. pathologique générale, t. III, 1856). — Ch. Robin, Origine épididymaire des tumeurs dites sarcocèles encéphaloïdes et cystique du testicule (Archiv. gén. de médecine, 5e série, t. VII, 1856. — Malassez, Note sur un cas de maladie kystique du testicule (Archives de physiologie normale et pathologique, p. 122, avec planche, 1875).

Hémorrhagie et Anémie des testicules.

1. — Hémorrhagie testiculaire.

L'hémorrhagie testiculaire proprement dite a lieu dans l'intérieur même de la substance du testicule. C'est l'apoplexie du testicule de Cruveilhier (1) et l'hématocèle intratesticulaire de Cornil et Ranvier (2). Elle peut coexister avec l'hématocèle vraie péritesticulaire. Dans un cas, il y avait un caillot décoloré du volume d'une petite pomme. Ce caillot était traversé par des vaisseaux à parois épaisses. Les couches périphériques montraient des tubes séminifères dissociés et englobés dans le

(1) J. Cruveilhier, *Traité d'anat. pathologique générale*, t. IV, p. 229, 1862.
(2) Cornil et Ranvier, *Manuel d'histologie pathologique*, 3e partie, p. 1103, 1876.

caillot. La substance testiculaire contiguë offrait des lésions d'orchite parenchymateuse et d'orchite interstitielle, caractérisée par une production abondante d'éléments embryonnaires arrondis.

Dans les cas d'orchite varioleuse, j'ai trouvé des ecchymoses intra-testiculaires (voyez p. 794). J'ai signalé les épanchements sanguins de l'épithéliome encéphaloïde (voyez p. 805).

3. — Anémie testiculaire.

L'anémie testiculaire (1), sur laquelle Gosselin a insisté, est caractérisée par un certain degré d'atrophie et par une pâleur très-prononcée du tissu propre et tubuleux du testicule, pâleur dûe à la petite quantité de sang que renferme l'organe. Gosselin a constaté l'absence des spermatozoïdes, tant dans le testicule que dans l'épididyme et les voies spermatiques, dans les cas d'anémie testiculaire qu'il a observés.

L'anémie peut être bilatérale, occupant ainsi les deux testicules, ou unilatérale, et alors elle coïncidait toujours avec une autre lésion, soit du testicule, soit de ses enveloppes. Elle est surtout remarquable après l'inflammation de la tunique vaginale avec hématocèle et principalement avec oblitération de la cavité.

Hydrocèles et Hématocèles péritesticulaires.

1. — Hydrocèles.

L'*hydrocèle* de la *tunique vaginale* est due à une inflammation de cette tunique. Le liquide qui la forme est en général transparent, citrin, et possède plus ou moins de fibrine. La quantité de liquide varie : on a trouvé depuis 100 grammes jusqu'à 3000 grammes et plus. On aperçoit quelquefois des flocons albumineux flottant dans le liquide. Ce liquide peut être coloré en jaune par la cholestérine, disposée en lamelles micacées, ténues et brillantes. Dans les cas où un kyste épididymaire s'est rompu, le liquide renferme des spermatozoïdes. Si la lésion est récente, la surface de la tunique vaginale est lisse, quoique son tissu conjonctif soit accru. Dans les hydrocèles anciennes, la séreuse est considérablement épaissie ; elle prend parfois une consistance cartilagineuse

(1) L. Gosselin, in Curling, *Traité prat. des maladies du testicule*, p. 81 et suiv., 1857. — Lereboullet, *Contribution à l'étude des atrophies testiculaires et des hypertrophies mammaires observées à la suite de certaines orchites* (*Gaz. hebdom. de méd. et de chir.*, n° 34 et suiv., 1877).

ou osseuse et elle est le siége de productions fibreuses, de néomembranes et d'excroissances.

Le testicule est situé ordinairement (fig. 222), et à moins d'inversion, à la partie postérieure de la tumeur, un peu au-dessous du centre. La substance tubuleuse est en général saine, mais il peut arriver que le liquide contenu en quantité considérable dans la tunique, vaginale, comprime le testicule, le modifie dans sa forme, et même détermine quelquefois une atrophie plus ou moins notable.

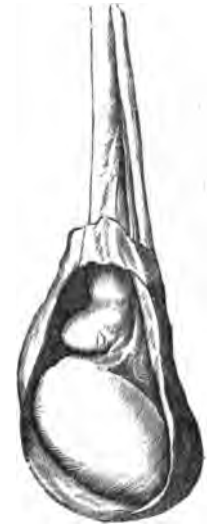

Fig. 223. — Hydrocèle ouverte de la tunique vaginale *.

Les hydrocèles anciennes offrent les lésions de l'inflammation chronique (voy. Plèvre, p. 536) : on constate des stratifications de néomembranes ou néohymènes, pourvues de vaisseaux, et tantôt avec des dégénérescences graisseuses ou des dépôts calcaires. D'autres fois, on remarque des plaques, une coque fibreuse, des saillies mamelonnées ou verruqueuses, plus ou moins sessiles ou pédiculées. Quand ces productions fibreuses se détachent, elles constituent des corps étrangers libres dans la séreuse vaginale testiculaire ; on les trouve encore incrustées de sels calcaires.

Les hydrocèles vaginales sont compliquées parfois de kystes ou bien d'une hernie scrotale congénitale ou acquise.

L'*hydrocèle enkystée* provient d'un sac péritonéal non oblitéré sur tout le trajet du cordon ; plusieurs kystes sont quelquefois situés au-dessus les uns des autres. L'hydropisie d'un ancien sac herniaire oblitéré diffère encore de la précédente.

Les *kystes spermatiques* qui se trouvent surtout au niveau de l'épididyme proviennent d'une dilatation des conduits spermatiques, leur contenu est opalin et le microscope y montre des animalcules spermatiques et des cellules épithéliales desquamées. Paget les regarde comme constitués par une formation nouvelle de conduits, mais cela est peu probable.

La dilatation des restes du corps de Wolff et de l'organe de Giraldès, analogue aux kystes péri-ovariens, est remarquable par le liquide séreux qu'elle renferme. On n'y trouve point de spermatozoïdes.

Les *hydrocèles chyleuses* ou *lactescentes* ne renferment pas de lait véritable, mais les éléments de la lymphe après rupture de vaisseaux lymphatiques.

* Fig. 223. — Hydrocèle de la tunique vaginale, montrant la disposition ordinaire du testicule.

V. MARCÉ, Des kystes spermatiques, thèse de Paris, 1856. — F. PANAS, Mém. sur les causes et la nature de l'Hydrocèle vaginale simple ou idiopathique des auteurs (Archiv. générales de médecine, janvier 1872). — RAMOS DE FONSECA, Hydrocèles vaginales, thèse de Paris, 1876. — P. VALNOT, De la vaginalite suppurée, thèse de Paris, n° 170, 1876.

2. — Hématocèle vaginale.

Les couches de nouvelle formation de la tunique vaginale, ou néohymènes vaginales, offrent souvent des ecchymoses; de plus, la rupture spontanée de leurs vaisseaux très-minces laisse épancher du sang entre elles et dans la cavité centrale (1).

La tumeur formée par l'hématocèle est dure, non fluctuante; on trouve dans l'intérieur de la cavité vaginale épaissie, devenue lamelleuse, un liquide brun, caractérisé au microscope, par des globules rouges plus ou moins altérés ou ayant laissé échapper leur matière colorante. De plus, les néo-membranes offrent de véritables collections sanguines entre leurs feuillets; enfin les néomembranes des surfaces pariétale et testiculaire sont plus ou moins épaisses; le tissu qui les constitue à subi des altérations régressives de diverses natures (voy. Péricardite, Hémopéricarde, p. 595).

La détermination exacte des productions néomembraneuses ou néohyméniques de l'hématocèle spontanée a permis à Gosselin d'instituer la décortication testiculaire, opération hardie et utile. L'hématocèle intravaginale spontanée avec ses néomembranes et ses ruptures testiculaires est très-différente de l'hématocèle pariétale ou des bourses, extérieure à la tumeur vaginale et le plus souvent traumatique.

Corps étrangers et parasites du testicule.

1. — Corps étrangers.

Les corps étrangers les plus remarquables juxtaposés au testicule proviennent de kystes dermoïdes ou d'inclusions fœtales. Verneuil a rassemblé avec soin les faits de ce genre dans un intéressant travail (2). Il a observé dans un kyste, les éléments de la peau, du cartilage, de la substance grise céré-

(1) Ernest CLOQUET, *De l'hématocèle vaginale*, thèse de Paris, 1846. — L. GOSSELIN, *Recherches sur l'épaississement pseudo-membraneux de la tunique vaginale dans l'hydrocèle et l'hématocèle, et sur son traitement* (*Archives gén. de médecine*, 4e série, t. XXVII, 1851). — BÉRAUD, *Considérations sur l'hématocele ou épanchements sanguins du scrotum* (*Archiv. gén. de médecine*, 1851).

(2) A. VERNEUIL, *De l'inclusion scrotale et testiculaire, etc.* (*Archives générales de médecine*, 5e série, 1855 et 4877; *Société de chirurgie, Rapport*, 24 avril 1878).

brale. Les faits de tissu osseux trouvés contre le testicule se rapportent au même genre de productions, presque toujours situées a droite.

Les corps étrangers de la tunique vaginale, libres dans cette cavité, ressemblent à ceux de la plèvre et du péritoine, mais en miniature, Chassaignac a enlevé un de ces corps étrangers longs de 21 millimètres sur 14 de largeur et dont Lebert a fait l'examen microscopique (1).

8. — Parasites.

On n'a encore observé dans le testicule et ses enveloppes que les hydatides et les filaires.

Guérault dit qu'on a rencontré en Islande des *hydatides* dans la tunique vaginale. Astley Cooper a vu un kyste peut être hydatique de la grosseur d'une perle et placé dans l'épididyme, Roullain après avoir enlevé un testicule, le croyant atteint d'un sarcocèle y trouva des hydatides (1). Les faits de Baillie, de Larrey, de Dupuytren, de Vidal (de Cassis), etc., sont moins probants, celui de Gluge se rapporte à une hydatide en renfermant d'autres plus petites (2).

La *filaire* a été rencontrée assez fréquemment dans le scrotum bien étalée et une fois dans le testicule.

Vices de conformation.

L'*absence des deux testicules* (*anorchidie*) est due à un arrêt de développement. La *monorchidie* vraie a lieu quand il n'existe qu'un seul testicule. La *cryptorchidie* est simple ou double, la plupart des testicules retenus à l'anneau abdominal sont atrophiés.

Un fait d'*adhérence* ou de réunion des deux testicules en un seul a été communiqué à I. Geoffroy-Saint-Hilaire.

L'*inversion du testicule*, avec la surface libre en arrière et l'épididyme placé en avant, est d'une grande importance en pratique chirurgicale.

I. Geoffroy Saint-Hilaire, Histoire des anomalies de l'organisation, t I, p. 542, Paris, 1832. — E. Follin, Études anat. et pathol. sur les anomalies de position et les atrophies du testicule (Archiv. gén. de médecine, 1851, t. XXVI).— Lecomte, Ectopies congénitales des testicules, thèse de Paris, n° 150, 1851. — Goerz, Med. chir. Zeitung, p. 789, 1853. — Goubaux et Follin, Gazette méd. de Paris. n°s 18, 19 et 22, 1856. — Curling, Traité prat. des mal. du testicule, etc., trad

(1) C. Davaine, *Traité des entozoaires, etc.*, 2e édition, p. 391 et 844, 1877.

(2) A. Foerster, *Handbuch der pathologischen Anatomie*, zweite Auflage, Band II, S. 365, 1863.

L. GOSSELIN, p. 1-64, 1857. — GODARD, Études sur la monorchidie et la cryptorchidie, Paris, 1857. — ROYET, De l'inversion du testicule, Paris, 1859. — GODARD, Recherches tératologiques sur l'appareil séminal de l'homme, avec 14 planches; Paris. 1860. — HEWETT, Cas de testicule surnuméraire (British medical Journal, mai 1876).

SECTION II

OVAIRE.

L'ovaire est constitué par une enveloppe fibreuse que revêt le péritoine, et par une substance molle formée de corps fusiformes et de fibres lamineuses; il renferme un très-grand nombre de petites cavités ou sacs membraneux qui sont les ovisacs ou vésicules de de Graaf. La tunique lamineuse de chaque ovisac adhère par la face externe au tissu propre du parenchyme ovarien; elle est tapissée d'épithélium prismatique. Les petits ovisacs sont entièrement remplis par les ovules, plus tard un liquide s'interpose et distend la cavité, en formant la vésicule de de Graaf; l'ovule se place dans un point de la périphérie entouré de cellules (couche ou stratum proligère).

La vésicule, ou follicule de de Graaf, ayant vidé son contenu ovulaire dans l'oviducte ou trompe utérine, éprouve des modifications, il montre à la surface une cicatrice, dans l'intérieur du sang coagulé et plus tard un contenu jaunâtre plus ou moins pigmenté par la transformation de l'hématine. Les lésions les plus remarquales de l'ovaire affectent la substance parenchymateuse ou médullaire et les vésicules de de Graal devenues kystiques.

Inflammations aiguës et chroniques de l'ovaire.

Les modifications apportées par la grossesse aux organes génitaux et en particulier à l'ovaire, quoique physiologiques, sont très-voisines de l'état inflammatoire. Le tissu propre est plus hyperhémié, les cellules sont plus gonflées, les fibres musculaires lisses plus longues et plus volumineuses, aussi l'ovarite puerpérale est-elle la plus fréquente.

1. — Ovarite aiguë.

L'*ovarite* ou *oophorite aiguë* est rarement observée en dehors de l'état puerpéral. La menstruation difficile, l'inflammation du péritoine périphérique sont ordinairement concomitantes ; les déplacements, les trau-

matismes sont les causes les plus réelles, ainsi que les inflammations subséquentes aux parotides, à la variole, etc.

Dans l'inflammation aiguë légère, l'ovaire a augmenté de volume et il est plus mou. La membrane interfolliculaire est rouge, injectée ou jaunâtre. Les vésicules sont plus grosses et plus remplies de liquide. On trouve des infiltrations séreuses du tissu propre, de petites hémorrhagies; à un degré plus avancé, il existe du pus infiltré ou collecté.

Femme, vingt-huit ans, succombant à l'hôpital Necker avec une ovarite ou oophorite survenue après les règles. En ouvrant l'abdomen, je constate de la péritonite péri-ovarienne gauche; l'ovaire est gros, quadruplé de volume, sa surface est sillonnée de vaisseaux dilatés. La couleur est violacée, d'un rouge noirâtre au niveau d'une vésicule récemment rompue. En pressant l'ovaire gauche, je trouve sa consistance pâteuse, demi-fluctuante, ce qui est dû à une imbibition de sérosité. Sur une section, il s'écoule beaucoup de sang noirâtre; plusieurs des vésicules sont distendues par un liquide séro-sanguinolent, avec des concrétions fibrineuses. De plus, je constate de petits abcès renfermant du pus sanieux, leur volume varie depuis celui d'une tête d'épingle à un grain de raisin. Le tissu de l'ovaire est partout infiltré de sérosité, enfin toutes les vésicules paraissent plus volumineuses.

Avec le microscope, je constate beaucoup de leucocytes dans la sérosité ambiante et de plus, dans les follicules de de Graaf je vois les éléments du sang, de la fibrine, des cellules épithéliales, des leucocytes nageant dans un liquide trouble, un peu rougeâtre et sanieux. L'ovaire droit était simplement congestionné; l'utérus n'était pas gravide.

Dans l'*ovarite puerpérale*, on trouve une congestion ordinairement très-prononcée de l'ovaire, des exsudats fibrino-purulents abondants recouvrant l'ovaire et la trompe. Le pus est infiltré ou collecté dans le tissu de l'ovaire. Dans les follicules, le liquide est séro-purulent. Parfois l'ovaire baigne dans un exsudat pseudo-membraneux puriforme. Dans d'autres cas, l'ovaire fait partie du pseudo-kyste purulent qui s'ouvre dans les organes creux voisins.

Les terminaisons de l'ovarite sont: l'induration par une multiplication des éléments du tissu lamineux dans la période aiguë; plus tard, il se forme des faisceaux de tissu conjonctif amenant une sclérose, partielle ordinairement, mais qui peut aussi être généralisée.

Le ramollissement gris, la fonte putrilagineuse ou la *gangrène* de l'ovaire ont lieu surtout dans l'ovarite puerpérale; tous les tissus sont alors réduits en une matière grisâtre, sanieuse, presque diffluente.

2. — Ovarite chronique.

L'*ovarite chronique* succède à la forme aiguë ou s'établit à la longue; elle est caractérisée par l'induration ovarienne. Une multiplication du tissu conjonctif ou lamineux comprime les fibres musculaires ainsi que les vésicules et détermine la formation des faisceaux fibreux. Ceux-ci envahissent une partie ou la totalité de l'ovaire, qui présente alors une sclérose bien marquée.

A. Chéreau, Mémoires pour servir à l'étude des maladies de l'ovaire, Paris, 1844. — Scanzoni, Traité pratique des maladies des organes sexuels de la femme, trad. Dor et Socin, Paris, 1858. —Kiwisch, Klinische Vorträge über specielle Pathologie und Therapie der Krankheiten des weiblichen Geschlechts, Prag, 1849. — B. Béraud, Recherches sur l'orchite et l'ovarite varioleuse (Archiv. gén. de médecine, 5e série, t. XIII, p. 588, 1859. — Duncan, Ovaritis (Edinburgh med. Journal, vol. XVII, n° 3, 1871). — Bouveret, Ovarite double, non puerpérale, etc. (Bull. de la société anatomique de Paris, p. 539, 1875). — A. Boinet, Traité prat. des maladies des ovaires, in-8°, Paris, 1876.— T. Gallard, Leçons sur l'ovarite (Union médicale, 1869. — Leçons cliniques sur les maladies des femmes, Paris, 1873). — Cullinworth, Abcès des deux ovaires, etc, The Lancet, II. p. 668, 1877). — Merlou, De l'ovarite aiguë, thèse de Paris, n° 219, 1877.

Hypertrophie et Atrophie des ovaires.

A. L'*hypertrophie vraie* des ovaires est restreinte aux périodes menstruelles et à la grossesse. La fausse hypertrophie avec développement de néoplasmes est des plus fréquentes.

B. L'*atrophie des ovaires* arrive dans la vieillesse après la ménopause par disparition des ovisacs. L'ovaire est réduit à la moitié et même au tiers de son volume normal et représente un corps allongé dur, ratatiné, comme plissé sur lui-même. Parfois, il est aplati et oblong, comme s'il avait été comprimé. A la coupe, on voit que la membrane d'enveloppe a augmenté considérablement d'épaisseur; la substance propre, les vésicules de de Graaf n'existent plus.

Dans les adhérences ovariennes très-serrées et compactes, l'ovaire comprimé s'est généralement atrophié; il disparaît aussi avec le développement des fibromes ou des fibromyomes.

Néoplasmes ovariens.

1. — Sarcomes; Fibro-myomes; Enchondromes; Lymphomes.

A. *Sarcomes.* — Le volume des sarcomes de l'ovaire est très-variable : dans une observation de Villard (1), la tumeur pesait 7 kilogrammes. Il s'agissait d'un sarcome embryonnaire avec kystes hématiques. D'autres fois on a trouvé des kystes séreux au milieu des tumeurs sarcomateuses.

B. *Fibro-myomes.* — Ils se présentent sous la forme de petites tumeurs plus ou moins arrondies, tantôt superficielles, tantôt profondes ; d'autres fois ce sont des masses du volume du poing, dans lesquelles il se développe des kystes. Si on examine le tissu de l'ovaire on voit qu'il est tranformé en une masse uniforme, composée de fibres conjonctives et musculaires.

Les fibromes ou les fibro-myomes ovariens, anciennement décrits et dont l'analyse histologique n'a point été faite, constituaient pour Cruveilhier les corps fibreux de l'ovaire analogues aux corps fibreux de l'utérus. Il a fait remarquer leurs différences, les uns ne dépassant pas le volume d'un pois, les autres atteignant une grandeur telle qu'ils pesaient 46 livres.

En voici deux types principaux :

Femme, vingt-six ans, n'ayant pas eu d'enfants. Les deux ovaires étaient remplacés par deux corps fibreux dont le plus considérable avait le volume d'un fœtus de sept mois et l'autre un volume moindre d'un tiers. Leur surface était légèrement bosselée, leur dureté considérable. Leur section montra qu'ils étaient constitués par un tissu fibreux? très-dense enroulé à la manière des corps fibreux de l'utérus. Ce tissu ne pouvait se lacérer ni par les plus fortes tractions, ni par les plus fortes pressions. Il était uniforme dans toute l'étendue de la tumeur. Point de traces du tissu de l'ovaire. Un de ces corps fibreux présentait à sa surface un kyste séreux qui aurait pu contenir une pomme d'api (2).

L'observation suivante se rapporte à une très-grosse tumeur ovarienne, trouvée à la Salpêtrière :

Aliénée, morte dans le service de Mitivier. La tumeur ovarienne remplissait toute la capacité de l'abdomen, comme dans la grossesse la plus volumineuse. A travers la paroi abdominale, la tumeur était d'une dureté pierreuse et présen-

(1) Villard, *Bulletin de la Société anatomique*, p. 195, 1870.

(2) Liégeois, *Bulletin de la Société anatomique de Paris*, p. 440, 1851, et J. Cruveilhier, *Traité d'anat. pathologique générale*, t. III, p. 704, 1856.

tait, dans un espace limité, une mollesse remarquable avec apparence de fluctuation.

La tumeur occupait l'excavation pelvienne en la remplissant, plus une grande partie de la cavité abdominale. L'utérus, sain, très-allongé, déformé, était situé au-devant de la tumeur à laquelle il adhérait en arrière; ovaire et trompe gauches dans l'état naturel. L'ovaire droit est remplacé par l'énorme tumeur au-devant de laquelle la trompe, prodigieusement allongée, était transversalement étendue et adhérente. On ne distinguait plus le pavillon.

Des veines énormes, plus grosses en grand nombre que la veine basilique, occupaient la surface du corps fibreux. De plus, la tumeur était enveloppée par un kyste également fibreux, faiblement séparable, qui pouvait être divisé en plusieurs feuillets entre lesquels marchaient des veines considérables.

La coupe de la tumeur a offert un tissu fibreux? extrêmement serré, dont les filaments s'irradiaient du centre à la circonférence. A la partie centrale étaient des vaisseaux énormes dont plusieurs admettaient le petit doigt. Ces vaisseaux étaient intimement unis au tissu fibreux ambiant, à la manière des sinus de la dure-mère... Aucune production enkystée ne s'était mêlée à la production fibreuse, mais il s'en faut bien qu'il en soit toujours ainsi (1).

Cette description, qui rappelle un grand nombre de traits propres aux corps fibreux utérins, fait penser qu'il s'agissait d'un léiomyome ou d'un fibromyome.

Kœberlé signale et figure une tumeur fibreuse de l'ovaire droit

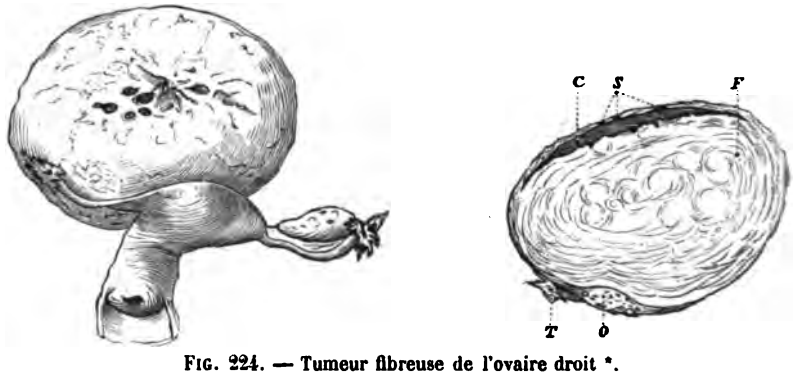

FIG. 224. — Tumeur fibreuse de l'ovaire droit *.

(voy. fig. 224), accompagnée d'ascite et de suppuration. Cette dernière lésion me paraît bien exceptionnelle; je ne partage point les

(1) J. CRUVEILHIER, *Traité d'anatomie pathologique générale*, t. III, p. 705, 1856.

* FIG. 224. — Tumeur fibreuse de l'ovaire droit F, ayant un foyer de suppuration dont la cavité communique par plusieurs ouvertures S avec la cavité péritonéale C, qui était le siége d'une péritonite chronique avec ascite. L'ovaire normal O est situé au voisinage de la trompe T, dans la concavité de sa courbure (Kœberlé, *Nouveau Dictionnaire de médecine*).

idées de Kœberlé sur les fibro-myomes, qui pour lui seraient problématiques (1).

C. *Enchondrome.* — Scanzoni a trouvé un enchondrome au milieu d'une tumeur fibreuse. Kiwisch en a observé deux cas : dans l'un, l'ovaire droit était du volume du poing, composé par une masse cartilagineuse dure et hyaline. Cruveilhier a rencontré fréquemment les chondromes ovariens, il en a vu de la grosseur d'un pois chiche et d'autres dépassant la dimension du poing. Il signale l'association de l'enchondrome avec les kystes.

D. *Concrétions calcaires.* — En dehors des substances osseuses et des dents trouvées dans les kystes ovariques, la poche de ceux-ci est parfois inscrustée de sels calcaires. On voit aussi dans des vésicules ovariennes des masses ressemblant à du plâtre ou à des pierres. Dans un cas, l'ovaire volumineux et dur offrait des points d'ossification ou de calcification? (Leclerc). Meckel signale une espèce d'ossification des vésicules de de Graaf (2).

E. *Lymphadénome.* — Cornil et Ranvier ont signalé le lymphadénome secondaire de l'ovaire (3). Kœberlé admet des kystes lymphatiques ovariens, avec développement de vaisseaux lymphatiques (voy. plus bas, Kystes de l'ovaire).

F. *Papillomes.* — Les tumeurs papillaires ovariques, tumeurs verru-

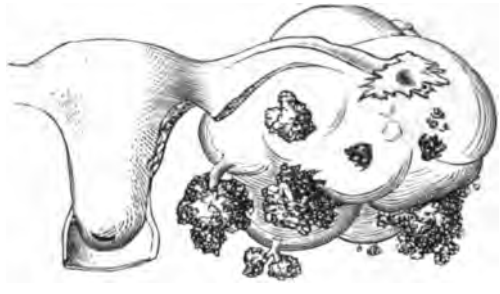

Fig. 225. — Papillomes de l'ovaire gauche *.

(1) Kœberlé, *article* Ovaires (*Nouveau Dict. de méd. et de chir. pratiques*, t. XXV, p. 508, 1878).

(2) Velpeau, article Ovaires (*Dictionnaire de médecine en 30 volumes*, t. XXII, p. 598, 1840).

(3) Cornil et Ranvier, *Manuel d'histologie pathologique*, 3e partie, p. 1123, 1876.

* Fig. 225. — Tumeurs papillaires sessiles et pédiculées de l'ovaire gauche devenu kystique. Ces papillomes dendritiques, parfois implantés sur le point de rupture des vésicules de de Graaf, communiquent aussi à l'intérieur avec des végétations papillaires tapissant la paroi interne des kystes (Kœberlé, *Nouveau Dictionnaire de médecine*).

queuses, sont assez rares. Elles restent ordinairement très-petites, et existent souvent avec des dilatations kystiques (fig. 225). A la face externe des ovaires elles forment des végétations dendritiques, sessiles ou pédiculées, tantôt en amas et tantôt plus ou moins éparses. Les végétations sont externes, siégent souvent sur la cicatrice des follicules de de Graaf et y sont nettement insérées (Kœberlé). Ces végétations internes paraissent provenir de la couche épithéliale des vésicules de de Graaf, et ces tumeurs ne paraissent pas récidiver après avoir été enlevées intégralement.

2. — Épithéliomes ou Carcinomes de l'ovaire.

L'*épithéliome*, ou *cancer ovarien*, est primitif ou secondaire. Le cancer primitif atteint parfois et même dépasse le volume d'une tête d'adulte. La variété la plus commune est l'encéphaloïde; les variétés les plus rares sont le squirrhe et le colloïde. Ordinairement, un seul ovaire est atteint; mais parfois la lésion est double, avec prédominance d'un côté.

Fig. 226. — Épithéliome de l'ovaire *.

L'épithéliome encéphaloïde se montre sous la forme d'une tumeur plus consistante que dans les autres organes, ce qui est dû à la prédominance de l'élément fibroïde qui domine dans la structure de l'ovaire. La tumeur est entourée par une capsule fibreuse, qui dégénère souvent et présente des végétations ou des bourgeons épithéliaux. Le péritoine lui-même, dans une étendue variable, participe à la dégénérescence, de telle sorte que l'on a une péritonite cancéreuse tantôt circonscrite, tantôt généralisée (fig. 226). Sur une coupe à l'œil nu, on voit une section blanche, blanc grisâtre et opaque; par le raclage, on obtient un suc miscible à l'eau.

Avec le microscope, on retrouve la structure des épithéliomes encéphaloïdes; la charpente est constituée par des cloisons fibreuses avec des fibres musculaires lisses et les variétés ordinaires de cellules et de noyaux,

* Fig. 226. — Coupe d'un épithéliome ovarique. Le revêtement péritonéal est le siége de papilles dont l'une, située à gauche de la figure, montre le développement anormal de cellules épithéliales dans son épaisseur. Grossissement 300 diamètres (E. Rindfleisch).

parfois implantées à la surface végétante des cavités. Dans l'ovaire cancéreux comme dans d'autres organes également atteints, les vaisseaux peuvent acquérir un développement considérable, de manière à produire l'*épithéliome* ou *cancer hématode*. On trouve encore, au milieu de ces masses néoplasiques cancéreuses, des kystes, qui tantôt ont précédé le cancer et qui tantôt se sont développés avec lui.

L'épithéliome ovarien secondaire se montre après un cancer de l'utérus, du rectum ou d'un autre viscère; dans ces cas, le cancer est nodulaire; cependant, dans le cancer par propagation, on peut observer une infiltration diffuse du tissu épithélial carcinomateux.

L'ovaire offre les diverses autres variétés de l'épithéliome. Klebs et Rindfleisch y ont observé des épithéliomes primitifs à cellules cylindriques. Mais, le plus souvent, l'épithéliome, tant à cellules cylindriques qu'à cellules pavimenteuses, arrive d'une manière secondaire. Il est de même pour les cas d'épithéliome mélanique, constamment secondaire.

3. — Tuberculose ovarienne.

Les *tubercules* de l'ovaire sont rares; néanmoins, dans la tuberculisation des organes génito-urinaires des enfants, on rencontre des granulations tuberculeuses sur le péritoine qui entoure l'ovaire. On a trouvé plus rarement les granulations grises et le tubercule à l'état de crudité dans le tissu ovarien lui-même.

Hunter et Rokitansky nient la tuberculisation ovarienne. Sillaud (1) a observé dans le service de Bernutz un fait qui me paraît démonstratif :

Fille, vingt-quatre ans, ayant éprouvé, pendant la vie, tous les accidents d'une péritonite chronique. Les deux ovaires contiennent tous deux des tubercules crus, qui rappellent parfaitement, par leurs caractères, ceux qu'on observe dans le testicule de l'homme. La coupe de l'ovaire droit présente deux petits noyaux tuberculeux de la grosseur d'un grain de chènevis, et, en outre, cinq petits corps jaunes. L'ovaire gauche contient un tubercule et trois petits corps jaunes. Il y avait, en outre, des tubercules pulmonaires et intestinaux.

4. — Syphilis ovarienne.

La *syphilis ovarienne* est certainement fort rare. Lancereaux cite deux cas de gommes ou de syphilomes, sans détails microscopiques; le même auteur paraît considérer comme syphilitique la sclérose qu'il a

(1) Sillaud, *Des tubercules de l'ovaire et des trompes*, thèse de Paris, 1861.

observée chez les femmes encore jeunes. Elle me paraît résulter aussi d'une ovarite (voy. p. 816). Alfred Fournier a vu quelques ovaires avec des cicatrices, mais sans syphilomes évidents; il n'admet pas avec certitude la syphilis ovarienne. H. Lebert a observé des gommes ovariennes (1) coïncidant avec celles du cœur.

Kystes de l'ovaire.

Les *kystes ovariques* constituent les plus communes de toutes les



FIG. 227. — Kyste uniloculaire de l'ovaire gauche *.

lésions de l'ovaire et les plus importantes. Dans la plupart des néoplasmes déjà passés en revue, on peut trouver des kystes; mais ceux-ci

(1) H. LEBERT, *Traité d'anat. pathol. générale et spéciale*, t. I, p. 770, pl. LXVIII, et t. II, p. 658, pl. CXCII, 1855-1861.

* FIG. 227. — Kyste uniloculaire et sans adhérences de l'ovaire gauche, déviant l'utérus m à droite, tandis que le col utérin est incliné à gauche, du côté de l'ovaire malade et dont le repli péritonéal qui comprend la trompe *tg*, les vaisseaux sanguins et lymphatiques ainsi que les nerfs de l'ovaire, constitue le pédicule. L'ovaire droit *od*, et la trompe droite, *dt*, sont à l'état normal (Kœberlé, *Nouveau Dictionnaire de médecine*).

constituent à eux seuls des affections ovariques spéciales, à détermination souvent difficile. L'ovaire et le rein sont les organes où les kystes se développent le plus fréquemment.

Les kystes de l'ovaire sont extérieurs à la membrane d'enveloppe ou

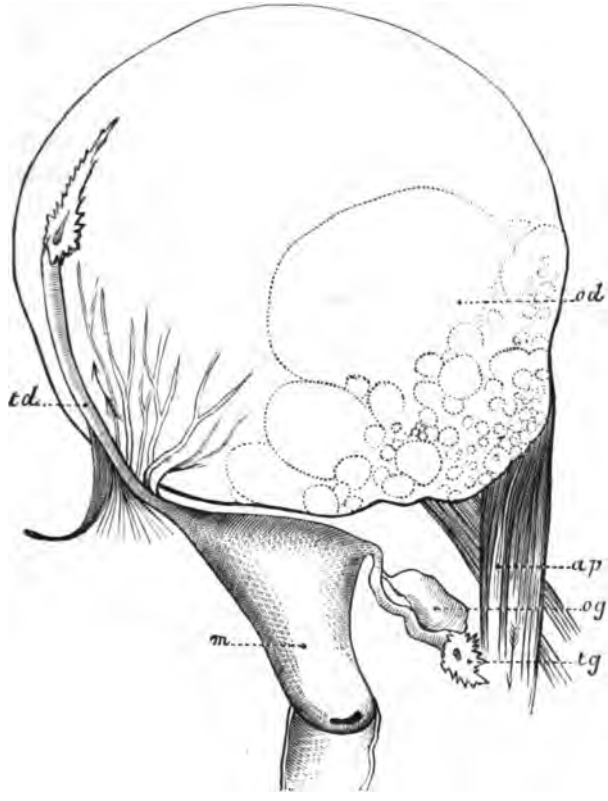

FIG. 228. — Kyste multiloculaire de l'ovaire droit *.

situés dans l'épaisseur même du parenchyme. Les premiers sont les *kystes péri-ovariens*, analogues aux kystes extra-testiculaires, placés autour de l'épididyme ou du cordon spermatique. Ils n'avaient pas échappé à Cruveilhier, qui les désignait sous le nom de kystes extra-ovariens (1) et les rapportait à des dilatations de l'organe vestigiaire de Rosenmüller.

(1) J. CRUVEILHIER, *Traité d'anatomie pathologique générale*, t. III, p. 306, 1856.

* FIG. 228. — Kyste multiloculaire de l'ovaire droit *od*, retenu vers l'excavation pelvienne gauche par des adhérences pelviennes *ap*. La trompe droite est très-allongée *td*; la matrice *m* et la trompe ont été entraînées à droite par le développement progressif de la grande loge occupant le côté droit de la tumeur. A gauche, on voit des kystes proligères d'un volume variable indiqués par des lignes ponctuées. *og*, ovaire gauche; *tg*, trompe gauche (Kœberlé, *Nouveau Dictionnaire de médecine*).

Ces kystes très-fréquents, pouvant acquérir depuis le volume d'une petite pomme ou d'une orange à celui d'un fœtus. ont un contenu séreux. C'est à eux que se rapportent les faits de guérison par la ponction simple communiqués par Panas à l'Académie de médecine (1).

Les kystes *intra-ovariens*, ou kystes ovariques proprement dits, sont dissemblables entre eux. Les uns ont une poche uniloculaire, un contenu séreux, peu visqueux (fig. 227); les autres ont des poches multiples (fig. 228), un contenu visqueux ou colloïde très-épais et une structure compliquée. Il est indispensable d'établir des divisions dans ces divers kystes, qui peuvent être : A, uniloculaires; B, multiloculaires à contenu épais, gélatiniforme, plus ou moins coloré; C, kystes dermoïdes.

A. *Kystes uniloculaires, à contenu séreux.* — On doit reconnaître actuellement des variétés distinctes dans les kystes à une seule poche. 1° Les uns proviennent d'une *hydropisie de la vésicule de de Graaf*, et Cazeaux avait pressenti la dilatation de ces vésicules, petits kystes en miniature prêts à se former. Cruveilhier a suivi dans une série de faits l'évolution de ces kystes, depuis la grosseur d'une cerise, d'une pomme, jusqu'à une grande poche. Rokitansky a enfin démontré qu'il s'agissait pour certains kystes de la dilatation hydropique de la vésicule de de Graaf, car dans ces kystes encore peu développés on trouve un ovule dans chacun d'eux. Ces kystes ne sont pas généralement très-volumineux.

2° Les *grands kystes uniloculaires* et uniques, composés d'une paroi formée du revêtement péritonéal, de la membrane extérieure ovarienne, fibreuse et d'une couche interne épithéliale, à cellules plates, ne paraissent pas résulter du développement exagéré d'une vésicule ou ovisac. Il est très-probable que ces kystes proviennent de la réunion de plusieurs kystes préexistants. Cruveilhier a signalé expressément des kystes dont il fait une sous-variété, et qui sont cloisonnés. Le kyste est ainsi dans un état intermédiaire; il offre un nombre variable de cloisons incomplètes ou de brides plus ou moins considérables qui ressemblent à des arcs-boutants soutenant et reliant entre elles les parois du kyste (2).

3° On trouve encore des *kystes uniloculaires flasques*, pouvant en imposer pour une ascite, et dont le contenu séreux n'est pas considérable et ne distend pas la poche.

Les kystes uniloculaires à parois végétantes et à contenu visqueux me paraissent distincts absolument des kystes uniloculaires précédents. La considération de la poche unique n'est pas majeure; il faut tenir compte de la paroi et des points où se trouve un tissu de néo-formation; ces

(1) F. Panas, *Sur une variété particulière de kystes séreux ovariques* (*Bull. de l'Acad. de médecine*, 10 mars 1875, et *Archives de Tocologie*, avril 1875).

(2) J. Cruveilhier, *Traité d'anatomie pathologique générale*, t. III, p. 399, 1856.

kystes rentrent donc dans les catégories de kystes proligères à contenu épais. Voici, d'après Cruveilhier, une observation typique de kyste ovarique, uniloculaire, séreux :

Femme morte avec un kyste de l'ovaire gauche atteignant l'épigastre en haut, reposant sur le détroit supérieur comme sur une base et plongeant, par une portion rétrécie, dans l'excavation du petit bassin qu'il remplissait en grande partie.

Les rapports du kyste avec la paroi abdominale étaient directs et immédiats ; les viscères et les intestins étaient placés à droite et à gauche, en arrière du kyste; l'utérus, situé au-devant de la partie inférieure, avait subi une déformation remarquable : il avait été entraîné obliquement en haut et à gauche par la trompe gauche, la moitié gauche du corps s'était allongée et représentait une corne utérine des femelles à utérus bifide. La moitié droite du corps de l'utérus n'avait subi aucune élongation, aucune altération dans sa forme, le col utérin était sans museau de tanche, la traction avait effacé sa partie vaginale. L'orifice utérin était placé au centre du vagin terminé en cul-de-sac. La trompe utérine occupait la région antérieure du kyste. La vessie, dans la partie gauche, avait été entraînée en haut avec l'utérus ; les uretères parcouraient les parties latérales et inférieures du kyste.

La portion pelvienne du kyste ovarique était intermédiaire au vagin et au rectum ; des liens celluleux assez lâches unissaient la partie supérieure du rectum placé en arrière à la partie correspondante du kyste. Le vagin avait la paroi postérieure refoulée jusqu'à la vulve.

L'ovaire droit présentait un kyste du volume d'un œuf de dinde.

La surface du kyste était blanchâtre, opaline avec une innombrable quantité de vaisseaux sanguins. Ces vaisseaux étaient considérables, aplatis, à parois extrêmement minces, largement ramifiés, dépourvus de flexuosités... ; les plus considérables occupaient la paroi postérieure du kyste... Il a été facile de séparer le kyste en deux lames ou couches, l'une superficielle et l'autre profonde. La superficielle était la plus mince, revêtue par le péritoine et contenant les vaisseaux les plus considérables, semblables à des sinus veineux de la dure-mère... La couche fibreuse profonde, très-épaisse, très-résistante, présentait à sa face interne, en contact avec le liquide, une multitude de vaisseaux rameux, peu considérables.

Le liquide contenu dans la poche était séreux, parfaitement limpide et comme de coutume très-chargé en albumine (1).

B. *Kystes composés, proligères, multiloculaires, à contenu épais, gélatineux.* — On trouve plusieurs variétés dans les kystes composés et proligères : 1° les *kystes aréolaires* ou *vésiculaires* sont formés de poches petites, de vésicules ou aréoles, remplies d'une matière filante comme du blanc d'œuf. Les vésicules sont parfois indépendantes, mais plus souvent

(1) J. Cruveilhier, *Traité d'anatomie pathologique générale*, t. III, p. 404, 1856.

communiquent les unes avec les autres. Les vésicules représentent à la coupe les cellules d'une ruche; les orifices de communication sont petits et faits comme à l'emporte-pièce. Les cloisons sont formées de deux lamelles, dont chacune appartient à la cellule correspondante : ces lamelles, tantôt fibreuses, résistantes, dures, tantôt fines, transparentes et très-ténues. Les aréoles les plus considérables, surtout quand elles sont oblongues, offrent des valvules ou replis transversaux, tantôt parallèles, tantôt perpendiculaires à la paroi. Deux valvules juxtaposées représentent la disposition des valvules des veines.

On voit quelquefois un grand kyste uniloculaire avec un tissu aréolaire kystique placé au-dessous. Cruveilhier a représenté cette disposition (1).

2° Les *kystes poligères, kystes uniloculaires à contenu gélatiniforme*, et auxquels se rattache l'épithéliome myxoïde de Malassez, sont les kystes qui acquièrent le plus de volume. Ils sont formés ordinairement par un

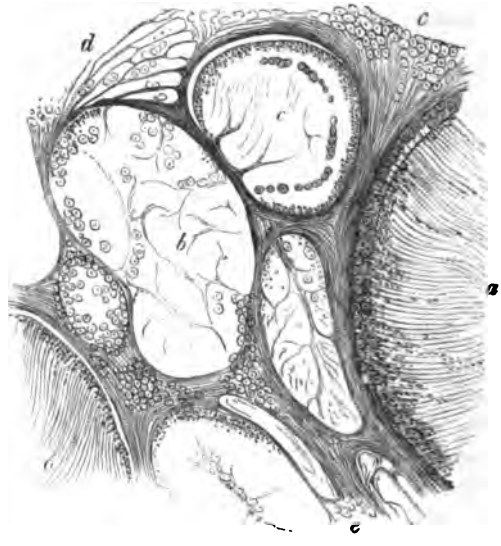

FIG. 229. — Kyste colloïde de l'ovaire *.

kyste principal et plusieurs secondaires (fig. 229), réunis par du tissu sarcomateux ou lamineux, ou par une enveloppe commune. Tantôt les pa-

(1) J. CRUVEILHIER, *Anatomie pathologique du corps humain*, livraison XXV, pl. 1re.

* FIG. 229. — Loges kystiques à contenu colloïde développées dans le stroma de l'ovaire. *aa*, kystes volumineux à paroi recouverte d'une couche épithéliale incomplète et dont le contenu après durcissement de la pièce a un aspect strié et fissuré comme les mucus concrets; *b*, kyste avec de rares cellules épithéliales, traversé par des fibres conjonctives ou lamineuses: *c*, kyste avec des cellules détachées de la paroi; *d*, cellules dilatées, infiltration du tissu conjonctif, premier degré de la production kystique; *ee*, stroma infiltré de petites cellules. Grossissement 200 diamètres. (E. Rindfleisch, *Histologie.*)

rois sont indépendantes, tantôt il y a un cloisonnement. Ces parois se composent de plusieurs couches : une externe, qui est du tissu conjonctif avec des veines volumineuses et des artères hélicines, une couche sous-jacente formée par des lamelles assez semblables au tissu sclérotical et même de la cornée, enfin une membrane interne couverte de végétations, de plaques, de villosités (1), et tapissée par des cellules endothéliales. Les cellules de cet épithéliome subissent diverses altérations en sécrétant du mucus; les unes sont caliciformes, d'autres sphériques; parfois même on trouve des cellules à cils vibratiles.

Le contenu de ces kystes proligères est un liquide muqueux, filant comme du blanc d'œuf, ou gélatiniforme, ou collant comme de la gomme liquide, qui se gonfle dans l'eau, se coagule dans l'alcool et présente de nombreuses stries. Dans cette masse colloïde, on retrouve les diverses espèces de cellules ci-dessus indiquées, et disposées en séries parallèles (fig. 229). L'analyse chimique faite par Méhu a montré de la paralbumine, donnant la consistance gélatiniforme, de l'albumine, de la métalbu-

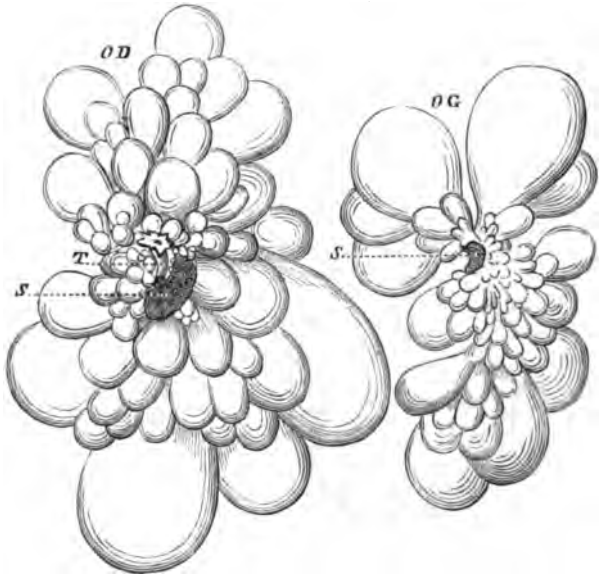

FIG. 230. — Kystes agminés des deux ovaires *.

mine. Eichwald y note de plus de la peptone muqueuse, de la mucine, de la peptone albumineuse. Le liquide est parfois couleur de chocolat ou

(1) CORNIL et RANVIER, *Manuel d'histologie pathologique*, 1re partie, p. 310 et 3e partie, p. 1126, 1876.

* FIG. 230. — Kystes agminés des deux ovaires. OD, ovaire droit; T, trompe droite; OG, ovaire gauche; S, surface de section de l'ovaire droit et de l'ovaire gauche (Kœberlé, *Nouveau Dictionnaire de médecine*).

plus ou moins brun ; dans ces cas, on trouve des leucocytes et surtout des sortes de villosités disposées sur la paroi interne, très-vascularisées, avec de jeunes vaisseaux à parois embryonnaires, qui se rompent en causant les hémorrhagies.

Il n'est point prouvé qu'un kyste multiloculaire puisse se diviser en deux ; mais deux kystes placés à côté l'un de l'autre communiquent évidemment par rupture de la cloison de séparation.

Plusieurs théories ont été proposées pour expliquer la pathogénie de ces kystes. Virchow, Waldeyer, pensent qu'il s'agit d'un travail particulier survenu dans les tubes ovariques décrits par Pflüger pendant la vie intra-utérine, et je partage cette opinion pour expliquer un grand nombre de faits et les kystes dits agminés (fig. 230). Wilson Fox admet qu'il arrive d'abord une soudure des végétations de la paroi interne, et que c'est là que se forment les kystes. Malassez a vu que ces kystes naissent dans les villosités au centre desquelles on voit des amas cellulaires, dont les plus centrales sont transformées en cellules muqueuses qui, en se détruisant, forment une cavité ; c'est à peu près le mode indiqué par Fœrster. Du reste, Malassez croit qu'il s'agit d'une néoformation, d'une hétérotopie qu'il nomme épithéliome myxoïde (voy. p. 826).

Les kystes multiloculaires et à contenu gélatineux déterminent le plus souvent des péritonites adhésives, qui rendent difficile l'opération de l'ovariotomie. On les trouve ordinairement dans un seul ovaire, mais parfois cet ovaire est le siége d'un gros kyste, tandis qu'il en existe de petits du côté opposé.

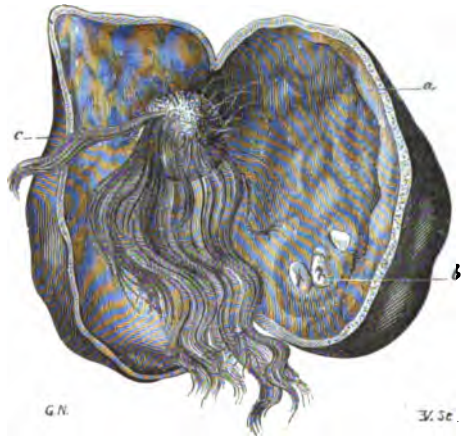

FIG. 231. — Kyste dermoïde ovarien *.

C. *Kystes dermoïdes de l'ovaire.* — Ce sont des lésions congénitales, dont le mode de production est encore discuté. Leur volume varie depuis celui d'un œuf jusqu'à la grosseur d'une tête d'adulte. La paroi interne de ces kystes présente des régions où il existe des parties constituantes de la peau : papilles, follicules pileux avec poils et cheveux (fig. 231), glandes sébacées et sudoripares. De plus, on constate d'autres éléments de divers tissus :

* FIG. 231. — Kyste dermoïde de l'ovaire dont la paroi interne *a* contient : trois dents *b*, et une touffe de cheveux *c*, implantée sur un tubercule, présentant un grand nombre d'orifices de glandes cutanées (E. Follin).

des dents, avec leurs follicules dentaires ou implantées dans leurs os (fig. 232). Kohlrauch pense que le développement est le même qu'à la mâchoire. Ce sont des dents incisives, canines et molaires; on en a compté jusqu'à trois cents, ce qui infirme la théorie de l'inclusion fœtale. Il est fréquent de rencontrer dans la paroi des kystes dermoïdes, des plaques osseuses, des os sans dents ou bien avec des rebords représentant une alvéole.

Fig. 232. — Fragment osseux provenant d'un kyste de l'ovaire *.

On y rencontre également des portions de cartilage, du tissu musculaire strié, et même du tissu nerveux avec des tubes à double contour et des cellules nerveuses.

Fig. 233. — Kyste dermoïde de l'ovaire avec torsion du pédicule **.

* Fig. 232. — Pièce osseuse pourvue de quatorze dents, trouvée dans un kyste dermoïde de l'ovaire droit sur une femme de soixante-douze ans (Heurtaux, *Nouveau Dictionnaire de médecine*).

** Fig. 233. — Kyste dermoïde de l'ovaire droit, K, dont le pédicule, *tvt*, est tordu de deux tours circonférentiels. Le kyste est retenu en haut contre la paroi abdominale, *pa*, par des adhérences pariétales *ap*, *ap*, *ap*; une autre partie de ces adhérences a lieu avec le pédicule *all*, et avec le ligament large du côté droit, *lld*. La partie droite du kyste présente des éraillures *ss* et des suffusions sanguines par déchirures de ses parois; *og*, ovaire gauche; *llg*, ligament large du côté gauche; *m*, matrice déviée, entraînée à droite par les adhérences *all* et *ap* (Kœberlé, *Nouveau Dictionnaire de médecine*.)

Le pédicule tordu ou enroulé des kystes ovariques signalé par Rokitansky a été observé plusieurs fois et figuré par Kœberlé pour un kyste dermoïde (fig. 233). On a vu, dans un cas de rupture de kyste dermoïde, une touffe de cheveux flottant librement dans la cavité péritonéale, à travers la déchirure; des cheveux et des détritus épidermiques étaient épars à la surface de l'intestin et de l'épiploon, enclavés en partie sous une couche d'exsudat fibrineux de péritonite.

J'ai publié un fait de kyste ovarique gauche, avec productions dermiques et poils (1). Depuis cette époque, j'en ai observé un second dont voici l'observation et la figure :

Femme, trente-sept ans, ayant eu deux enfants bien portants, et morte de pneumonie double à l'hôpital Saint-Antoine. A l'autopsie, en examinant la cavité abdominale et les divers organes contenus, je constate que l'ovaire droit est très-volu-

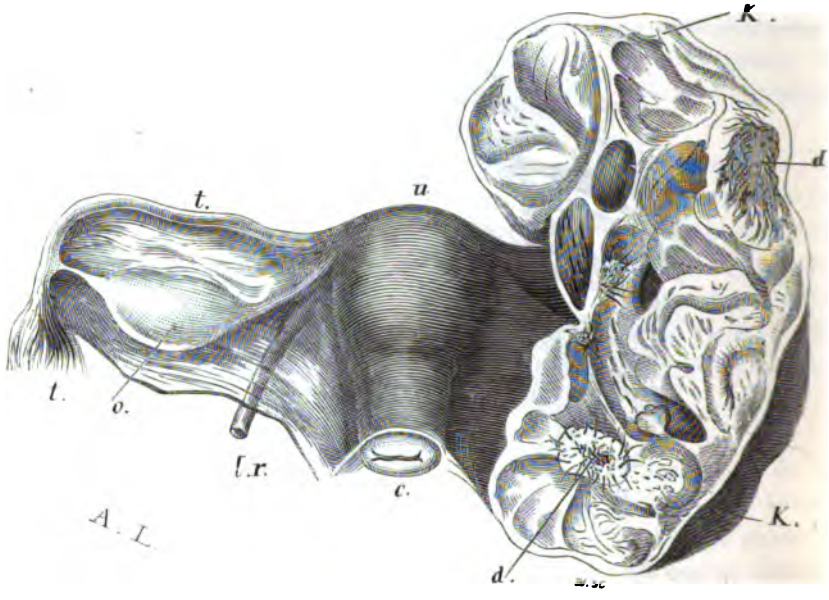

FIG. 234. — Kyste ovarique droit, dermoïde et pileux *.

mineux, bosselé et mollasse. Il est du double plus allongé que l'utérus, qui est de volume ordinaire, long de huit centimètres. Après avoir été fendu, l'ovaire (fig. 234) offre des replis et des cloisonnements qui le partagent en

(1) A. LABOULBÈNE, *Utérus avec hémorrhagie des trompes de Fallope et kyste pileux de l'ovaire gauche* (*C. R. de la Société de biologie*, t. IV, p. 185, 1852).

* FIG. 234. — Kyste dermoïde et pileux de l'ovaire. *u*, utérus vu en arrière; *c*, col de l'utérus à orifice transversal; *o*, ovaire gauche normal; *t*, trompe; *lr*, ligament rond; *kk*, kyste ovarique droit, à cavité principale irrégulièrement cloisonnée et revêtue de productions verruqueuses et dermoïdes *dd*, recouvertes de poils.

plusieurs cavités. La surface interne est recouverte en quelques points par des épaississements en forme de tuméfactions sessiles ou de verrues aplaties (fig. 234, *d*, *d*).

La matière qui remplit les cavités de l'ovaire est variable. Dans quelques loges situées au centre et à la partie interne, le contenu est épais et gluant; dans une cavité anfractueuse, à lamelles et cloisons incomplètes, placée plus en dehors, la matière renfermée dans l'intérieur est épaisse, blanchâtre et jaunâtre, ressemblant à de la graisse figée et grumeleuse. Après avoir enlevé ces matières, je constate que la paroi est inégale; il y a par places des dépôts rugueux, qui paraissent calcaires et rappellent l'athérome artériel; sur d'autres la paroi offre les saillies déjà signalées (fig. 234, *d*, *d*) et nettement pilifères. Enfin, dans la matière graisseuse écrasée avec soin, je recueille deux fragments durs, irréguliers, qui offrent la dureté de l'os ordinaire.

Je constate, par l'examen avec le microscope, que l'enveloppe ovarienne est constituée par du tissu fibreux, composé de fibres conjonctives ou lamineuses très-serrées. Les papilles ou saillies verruqueuses sont composées de fibres conjonctives et élastiques, résistant à l'action de l'acide acétique, recouvertes d'épithélium aplati, corné, placées sur d'autres cellules moins larges et plus arrondies; les saillies sont criblées de trous d'où partent des poils. Ces poils nombreux et assez courts, les plus longs ayant cinq centimètres, sont implantés sur les productions verruqueuses dermoïdes de différentes grandeurs et au nombre de quatre (fig. 234, *dd*). D'autres poils un peu plus longs, entortillés et comme feutrés, se trouvent dans la matière grasse.

Les poils sont châtain clair, tandis que la chevelure de cette femme était châtain foncé. Ils ont une base renflée et ils sont un peu rétrécis avant de prendre le diamètre du reste de la longueur; l'extrémité est effilée et non cassée. La surface extérieure est striée irrégulièrement en travers.

La substance grasse du kyste ovarique était formée de gouttes graisseuses de diverses formes, arrondies, aplaties, allongées et peu régulières, très-solubles dans l'éther, le chloroforme, la térébenthine. On y découvre alors facilement des cellules épithéliales aplaties.

La paroi des divers kystes ovariques uniloculaires, proprement dits, quoique peu épaisse, de 2 à 3 millimètres, est souvent calcifiée par places ou recouverte de portions de tissu conjonctif épais, de fibres lamineuses enroulées, de tissu sarcomateux ou embryoplastique, parfois de fibres musculaires lisses. Dans les kystes proligères, dans les cystosarcomes, dans les épithéliomes myxoïdes, la paroi est végétante, inégale, papilliforme creusée de vacuoles à contenu colloïde et de sinus veineux pleins de sang. Tous les kystes ovariques peuvent, à une période de leur évolution, offrir des hémorrhagies et même des signes anatomiques d'inflammation; on trouve alors des hématies et des leucocytes dans leur intérieur, mêlés à un contenu, qui est loin d'être le même.

Les kystes séreux, très-fluides, extra-ovariques, ont un liquide clair,

non visqueux ni filant, à peine citrin, alcalin ou neutre, tenant en suspension des cellules épithéliales rares. Ils ne renferment pas de fibrine ni d'albumine. Leur densité moyenne est de 1005 à 1006 (Méhu).

Les liquides des kystes uniloculaires ordinaires sont filants, ambrés, citrins, rosés s'ils renferment un peu de sang, et deviennent mousseux par l'agitation. L'odeur est fade, la réaction alcaline, la densité de 1009 à 1018. Ils varient d'une ponction à l'autre. Ils se coagulent par la chaleur et l'acide nitrique; ils renferment nettement de l'albumine. Avec le microscope, on trouve des cellules épithéliales altérées, des flocons graisseux, des hématies, des granulations d'hématosine. Certains de ces kystes offrent un liquide lactescent, provenant de matières grasses, mais ne ressemblant pas à l'hydrocèle laiteuse.

Les kystes proligères à contenu visqueux et tenace ou colloïde, ne guérissant que par l'ovariotomie, renferment une humeur tenace, semblable à du mucus concret, s'étirant à peine en filaments, ne s'écoulant que peu ou point par la ponction. Le liquide ou la matière contenue varie d'un kyste à l'autre pour la viscosité, la couleur. La réaction est alcaline. Ces matières renferment de l'urée, de la cholestérine, de la créatinine, de la leucine, etc.; la densité est de 1024 à 1030. La paralbumine et la métalbumine sont les substances les plus ordinaires dans ces kystes.

La coïncidence du kyste ovarique avec une ascite n'est pas très-fréquente; Cruveilhier la regardait comme extrêmement rare. J'ai récemment observé à la Charité et ponctionné plusieurs fois un kyste ovarique à contenu visqueux, mais coulant, quoique lentement, par une large canule. Ce liquide, riche en albumine, offrait des lamelles de cholestérine en innombrable quantité, et présentait dans le bassin qui le renfermait des teintes dorées et irisées très-remarquables. De plus, ce liquide en s'écoulant produisait des reflets d'un beau jaune soyeux. Après avoir retiré ce contenu spécial du kyste ovarique, et en dégageant doucement la canule, il venait un liquide ascitique ordinaire. A l'autopsie, pratiquée par I. Straus et Alphonse Davaine, on a trouvé un cystosarcome ovarique comme poche principale, plus des poches secondaires, et l'ascite s'était reproduite.

CAZEAUX, Sur les kystes de l'ovaire, thèse d'agrégation, 1844. — A. VERNEUIL. Recherches sur les kystes de l'organe de Wolff (Société de chirurgie, 1852). — AD. RICHARD, Communication de certains kystes de l'ovaire dans la trompe utérine (Société de chirurgie, 1853). — M. RAYNAUD, Végétations condylomateuses du péritoine autour d'un kyste de l'ovaire (Bull. Soc. anat. de Paris, n° 41, 1861). — MAYWEG, Ueber die Entwicklungsgeschichte der Eierstockcystoïde. Bonn, 1868. — T. SPENCER WELLS, Diseases of the Ovaries, etc. London, 1865, et 2e éd., 1872. — KŒBERLÉ, Kystes du para-ovarium (Gaz. méd. de Strasbourg, n° 14, 1873). — PONFICK, Dermoïd Cyste des Eierstockes (Beitræge zur Geburtshülfe und Gynækologie, Band II, Heft 2, 1874). — GERHARD (LÉOPOLD), Die solide Eierstocksgeschwülste (Archiv für Gynækologie, B. VI, fasc. 2, 1874). — HEWITT (Graily), Kyste ovarien pourvu d'une enveloppe musculaire (Med. Times and Gaz., II, 618, 28 nov. 1874). — LAWSON TAIT, Sur les cellules contenues dans le liquide des kystes de l'ovaire (Med. Times and Gazette, I, p. 535, 1875). — KEITH, Sur les kystes ovariques

suppurés (Edinburgh medic. Journal, p. 673, 1875). — J. PAULY, Ueber Dermoidcysten des Ovariums (Beitræge zur Geburt. und Gynækologie, Band IV, 1875). — PANAS, Nature de certains kystes de l'ovaire, etc. (Bull. de l'Acad. de médecine, 10 mars 1875). — ZIEMBICKI, Essai clinique sur les tumeurs solides de l'ovaire, thèse de Paris, 1875). — MALASSEZ, Examen histologique des kystes de l'ovaire (Bulletin de la Soc. anatomique de Paris, 1875-1876). — F. MÜGGE, Des kystes dermoïdes de l'ovaire, Dissert. inaugur., Gœttingen, 1876. — THORNSTON, Diagnostic des kystes ovariens par l'examen des liquides des ponctions (Med. Times and Gazette, mai 1876). — DE SINETY et MALASSEZ, Examen histologique de deux kystes de l'ovaire (C.-R. de la Soc. de Biologie, avril 1876). — KŒBERLÉ, Article Ovaires (Nouveau Dictionn. de méd. et de chirurg. pratiques, t. XXV, 1878).

Hyperhémie; Hémorrhagies de l'ovaire.

A. L'*hyperhémie*, ou la congestion ovarienne, a lieu au moment de l'établissement des règles, et depuis lors à chaque menstruation. La rupture d'une vésicule de de Graaf accompagne cette hyperhémie. Gubler a montré que dans la période aiguë des fièvres graves, il y a congestion ovarienne. On la trouve encore dans la grossesse et dans les métrites, les suites de couches, etc., etc.

L'hyperhémie chronique des ovaires dans les maladies du cœur, dans les néoplasies, peut amener une induration du tissu par formation néocytique ou par augmentation des fibres du tissu ovarien.

B. Les *hémorrhagies de l'ovaire* se développent soit entre les époques menstruelles, soit au moment de la menstruation. Si la femme succombe accidentellement, on trouve les lésions suivantes : l'ovaire est très-tuméfié, turgescent, un peu plus consistant. Sur une coupe et à l'œil nu, on voit certains follicules de de Graaf ayant la grosseur d'une noisette ou d'une cerise; dans leur intérieur se trouve du sang noirâtre, brun foncé. La différence entre les hémorrhagies pathologiques et physiologiques est facile à saisir; dans les premières, deux ou trois follicules profonds et superficiels, souvent à la fois dans les ovaires droit et gauche, sont le siége de l'hémorrhagie. Les dernières sont uniques, unilatérales, s'accompagnant d'une cicatrice superficielle.

Les hémorrhagies pathologiques coïncident souvent avec des adhérences de l'ovaire, avec de la péritonite adhésive chronique ; souvent encore il y a coïncidence de sclérose avec des dégénérescences muqueuses des follicules de de Graaf, comme l'a montré Slavjansky. Quand l'hémorrhagie se fait dans les follicules superficiels, il peut en résulter une rupture suivie d'hématocèle rétro-utérine. L'hémorrhagie ovarienne ayant lieu dans des kystes déjà volumineux est fréquente.

Déplacements de l'ovaire.

Les ovaires peuvent être déplacés et s'élèvent en même temps que l'utérus, quand celui-ci est gravide ou gonflé par des tumeurs fibreuses; de même dans les abaissements de l'utérus les ovaires sont attirés vers le bas de l'abdomen et vers le vagin. L'ovaire déplacé contracte ordinairement des adhérences avec les organes avoisinants, cæcum, côlon, *S* iliaque, rectum, trompes et utérus.

Les hernies des ovaires ont lieu par les ouvertures naturelles, mais elles sont rares (1); l'ovariocèle inguinale est la plus commune; la crurale, celle qui a lieu par l'échancrure sciatique, par l'ombilic, par le vagin, sont exceptionnelles.

Parasites des ovaires.

Les entozoaires parasites des ovaires sont des hydatides à Échinocoques. Davaine en rapporte huit exemples (2) recueillis dans la littérature médicale. Ces vers vésiculaires ont occasionné les plus graves désordres, et la plupart n'ont été reconnus qu'à l'autopsie.

Vices de conformation des ovaires.

Les deux ovaires ne manquent presque jamais ensemble, mais parfois on ne trouve qu'un seul ovaire. L'arrêt de développement ovarien, rappelant l'état fœtal, coïncide avec celui des organes génitaux et du reste du corps. Lorsque l'utérus est rudimentaire, les ovaires sont également peu développés.

Un ovaire surnuméraire, bien caractérisé histologiquement et situé à l'extrémité interne de l'ovaire principal, a été vu par Kœberlé.

RUDOLPHI, Ueber das Fehlen einzelner Theile, u. s. w. (Abhandl. der könig. Akademie der Wissenschaft. in Berlin, 1829). — A. CHÉREAU, Mémoire pour servir à l'histoire des maladies des ovaires, Paris, 1844. — DEPAUL, Bull. de la Société anat. de Paris, 1847. — ROKITANSKY, Wiener Zeitschrift, Band V, 5, 1849. — MECKEL, Beiträge zur anat. Entwicklungsgesch. der weibl. Genital., Erlangen, 1856. — H. BLOT, Gazette méd. de Paris, n° 51, 1856. — A. FŒRSTER, Handbuch der pathol. Anatomie, zweite Auflage, Band II, s. 376, 1863. — SCANZONI, Lehrb. der

(1) L. C. DENEUX, *Recherches sur la hernie de l'ovaire*, 1813. — A. BOINET, *Traité prat. des maladies des ovaires, etc.*, p. 25, 1876. — MAKEIG JONES, *Hernie congénitale des deux ovaires (British med. Journal*, sept. 1877).

(2) C. DAVAINE, *Traité des entozoaires, etc.*, 2e édition, p. 533 et 846, 1877.

Krankheiten der weibl. Sexualorgane, dritte Auflage, s. 386, 1863, et trad. Dor et Socin, Paris, 1858. — A. Puech, Des ovaires, de leurs anomalies (Mémoires de l'Acad. de Montpellier, section de médecine, 1870-1871, et Montpellier médical, 1872). — Kœberlé, Nouveau Dictionnaire de méd. et de chir. pratiques, t. XXV, p. 498, 1878.

SECTION III

UTÉRUS

L'utérus, ou matrice, offre à la partie supérieure un corps très-musculeux et un col inférieur faisant saillie dans le vagin. La cavité utérine, rétrécie à l'union du corps et du col, est pourvue d'une muqueuse adhérente au tissu musculaire, formée de tissu conjonctif ou lamineux, à noyaux ovoïdes, revêtue de cellules cylindriques à cils vibratiles, et pourvue de glandes en tubes simples ou bifurquées. La muqueuse interne du col renferme des glandes sinueuses dont les dilatations kystiques de moyen volume ont reçu le nom d'œufs de Naboth. La muqueuse réfléchie du col, au sortir de l'orifice utérin et sur le museau de tanche, offre des papilles placées sous plusieurs couches d'épithélium pavimenteux.

L'utérus, qui se modifie d'une manière si remarquable pendant la grossesse, éprouve une exfoliation de sa muqueuse interne après chaque délivrance.

Inflammations utérines aiguës non puerpérales.

1. — Métrite interne aiguë ; Endométrite aiguë.

L'inflammation aiguë et isolée de la membrane interne ou muqueuse de l'utérus, en dehors de l'état puerpéral, mérite le nom d'*endométrite aiguë*. Elle peut être simplement catarrhale, et tantôt répandue dans l'intérieur de la cavité utérine, tantôt limitée au col de l'organe. D'autres fois, l'endométrite est pseudo-membraneuse ou pseudhyménique.

A. *Endométrite aiguë simple et catarrhale.* — La métrite interne ou muqueuse aiguë, niée par des auteurs de grand mérite, me paraît exister réellement. J'ai pu examiner l'utérus d'une femme morte par accident, et que j'avais soignée pendant trois semaines pour une affection catarrhale aiguë de l'utérus. Cette femme était bien menstruée ; elle avait été prise tout à coup, huit jours après ses règles, de douleurs violentes dans le bas-ventre et d'écoulement leucorrhéique un peu sanguinolent. Le col

utérin et sa cavité cervicale étaient sains ; l'application de l'hystéromètre était facile, mais extrêmement et remarquablement douloureuse. L'examen anatomique ne révéla pas de manœuvres ou de lésions traumatiques. Voici d'ailleurs le fait :

Femme, vingt-huit ans, ayant eu deux enfants, le dernier depuis trois ans, bien portante depuis cette époque, succombant écrasée par une voiture, qui lui passe sur la poitrine; elle est apportée mourante à l'hôpital Saint-Antoine.

L'utérus est développé, mais sans exagération, sans traces de phlegmasie péritonéale, ni du col. Les ovaires sont à l'état ordinaire à droite et à gauche n'offrant rien en dehors de corps jaunes; les trompes ne sont pas distendues. L'utérus fendu montre la cavité du col sans rougeur anormale, sans lésions, sans polype; à peine existe-t-il un très-léger accroissement folliculaire entre les saillies de l'arbre de vie (œufs de Naboth, appréciables à la loupe). L'intérieur de la cavité utérine est libre; la muqueuse est plus épaisse qu'à l'état normal, sans ulcérations. Placée sous l'eau, elle offre un aspect légèrement velouté avec des rougeurs pointillées plus marquées sur certains points, principalement en arrière et vers la portion droite de l'organe, enfin quelques ecchymoses peu étendues. Les orifices des trompes sont perméables.

La muqueuse est non-seulement plus vascularisée, elle est aussi plus gonflée et ramollie. En cherchant à l'enlever ou à la détacher, elle est plus mollasse et moins résistante. A la surface est une couche légère muqueuse, grisâtre, un peu jaunâtre. Avec le microscope, je trouve dans cette couche déposée sur la muqueuse un grand nombre de cellules épithéliales et de leucocytes avec quelques globules rouges du sang. La muqueuse est infiltrée de granulations et de néocytes. Je n'ai pas examiné de coupes durcies.

Les fibres musculaires utérines ne m'ont pas paru altérées. Je n'ai pas aperçu l'analogue de ce que j'ai constaté dans plusieurs cas de péricardite, c'est-à-dire un grand nombre de granulations entre les fibres musculaires utérines, même pour celles placées superficiellement sous la muqueuse.

L'*endométrite aiguë* et isolée *de la cavité cervicale du col utérin* doit être très-rare, excepté dans les cas de traumatisme ou de lésions aiguës du col. Cette endométrite isolée est, au contraire, fréquente à l'état chronique.

L'*endométrite aiguë hémorrhagique* ne me paraît pas devoir être séparée de l'endométrite aiguë simple (1). Elle témoigne d'une hyperhémie très-violente de la muqueuse arrivant jusqu'à la rupture vasculaire (fig. 235). Dans un cas examiné par West, la muqueuse ressemblait à du velours rouge.

L'*endométrite pseudo-membraneuse* ou *pseudhyménique* est rare en dehors de la grossesse commençante. Elle résulte de l'exfoliation ou de

(1) Th. Gallard, *Leçons clin. sur les maladies des femmes*, in-8, p. 175, 1873.

l'élimination de la muqueuse utérine par fragments plus ou moins étendus. Je l'ai vue plusieurs fois, et j'en ai publié l'exemple ci-après, observé avec Dutard :

Femme, vingt-quatre ans, ayant senti s'échapper par la vulve, en allant à la garde-robe, un corps qu'elle a pris pour un caillot de sang. Ce corps est la

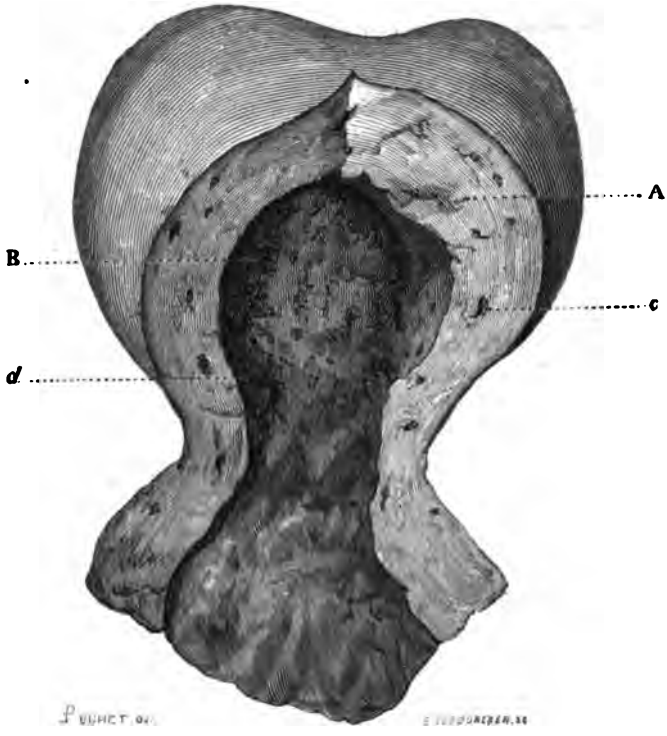

Fig. 235. — Métrite interne aiguë chez une multipare *.

muqueuse de l'utérus. Il offre la forme triangulaire de la cavité utérine, moins la portion du col. On lui trouve une ouverture inférieure irrégulière, dilacérée sur ses bords, et deux autres petites ouvertures correspondant à l'entrée des trompes. La couleur est rouge.

Examinée sous l'eau, cette pièce a une épaisseur de plusieurs millimètres. Elle est villeuse à sa surface externe, lisse et douce au toucher à la face interne ; celle-ci est criblée de petits orifices en partie visibles à l'œil nu. La consistance et l'aspect font ressembler ce corps à un petit sac d'agaric ou d'amadou qui serait poli dans son intérieur et villeux à son extérieur. Sur un des points de l'inté-

* Fig. 235. — Lésions de la métrite interne, avec hémorrhagie. A, coupe de la paroi antérieure de l'utérus ; B, ecchymoses ; C, ouvertures béantes des sinus utérins ; D, vacuoles sur la muqueuse correspondant à des ouvertures glandulaires dilatées (Gallard).

rieur, vers le tiers supérieur et latéral au-dessous d'une ouverture tubulaire, on voit un petit corps pédiculé.

L'examen microscopique fait avec soin et vérifié par Charles Robin ne m'a laissé aucun doute sur la nature de ce produit pathologique. Les follicules caractéristiques de la muqueuse utérine y abondent. C'est une membrane organisée, la muqueuse elle-même de l'utérus (1).

2. — Métrite profonde ou parenchymateuse aiguë; Myométrite aiguë.

La *métrite profonde* ou *parenchymateuse aiguë*, *mésométrite*, *idiométrite* (Hervieux), *myométrite aiguë*, fréquente dans les services d'hôpital, est rarement observée à l'amphithéâtre; elle est accompagnée de l'inflammation de la muqueuse et souvent du péritoine; on ne la trouve pas isolée. Le tissu utérin est uniformément augmenté de volume et de consistance; il est rouge, plus vascularisé, infiltré de granulations et de néocytes, noyaux, cellules embryoplastiques. La cavité utérine est agrandie. L'état de l'utérus rappelle de loin ce qui a eu lieu pour le cœur dans les cas d'endocardite et de péricardite aiguës.

3. — Périmétrite, Paramétrite, Exométrite.

La *périmétrite*, *paramétrite* ou *exométrite*, inflammation périphérique de l'utérus, est indéniable; le péritoine, revêtant les faces utérines, a été trouvé adhérent aux tissus voisins par des fausses membranes molles et lâches, aussi bien que par des tractus ou des lames néohyméniques. Mais la suppuration peut-elle être observée sous le péritoine, et y a-t-il en un mot des abcès péri-utérins? Je n'en ai jamais vu. Je pense que la majeure partie des phlegmons péri-utérins sont d'abord des pelvi-péritonites séro-adhésives, entre les interstices desquelles un liquide séro-purulent peut se déposer et en imposer de la sorte pour des abcès péri-utérins.

Les *abcès utérins* provenant de la suppuration du tissu propre de l'utérus sont excessivement rares : à peine en signale-t-on quelques exemples en dehors de l'état puerpéral, et encore faut-il faire des réserves pour la fréquence des abcès puerpéraux, le plus souvent intra-vasculaires. J'ai insisté à plusieurs reprises auprès des accoucheurs, dans mes demandes pour savoir s'ils avaient observé la suppuration du tissu propre

(1) A. Laboulbène, *Observation d'une muqueuse utérine rendue après un mois et demi de rétention des règles* (*Comptes rendus de la Société de biologie*, t. II, p. 163, 1850).

de l'utérus non gravide, et leur réponse a été ordinairement négative. La suppuration utérine dans les diverses parties du parenchyme est donc tout à fait exceptionnelle.

Inflammations utérines puerpérales.

Les inflammations de l'utérus gravide sont remarquables par leur tendance à la propagation à tous les tissus et à la purulence. Non-seulement l'utérus est atteint dans sa muqueuse, sa séreuse et le tissu fibro-musculaire, mais les veines et les lymphatiques prennent part à la phlegmasie. De là, résultent des lésions multiples, retentissant sur tout l'organisme, et donnant aux inflammations puerpérales une gravité considérable. Pour la facilité de la description, j'exposerai successivement la métrite, la phlébite, la lymphangite puerpérales.

1. — Métrite puerpérale.

La *métrite puerpérale*, ou des nouvelles accouchées, est une métrite profonde parenchymateuse, pouvant intéresser tous les tissus intra- et péri-utérins. Elle est malheureusement très-fréquente et en voici un exemple :

Femme, vingt-trois ans, primipare, morte à l'hôpital Necker. L'utérus est volumineux, flasque, non revenu sur lui-même. Après avoir été fendu, je trouve la muqueuse d'une couleur lie de vin, recouverte par un liquide de même couleur et même puriforme, sanieux. Il existe manifestement un ramollissement pulpeux de la membrane.

Au niveau de l'implantation placentaire, je remarque des débris du placenta infiltrés de liquide sanieux et fétide. Du reste, toute cette région est d'un brun noirâtre. Par places, il existe une sorte d'exsudat pseudo-membraneux, non résistant et seulement pulpeux.

Avec le microscope, le liquide revêtant la muqueuse est composé de jeunes cellules, de leucocytes, de granulations protéiques. J'y trouve beaucoup de vibrions, etc. Le chorion de la muqueuse renferme aussi de nombreux leucocytes et des éléments du tissu conjonctif ou lamineux, tuméfiés et en voie de dégénérescence graisseuse. Les fibres utérines sont granuleuses. Le col de l'utérus est rouge, violacé, ramolli, présentant des déchirures latérales au niveau desquelles je retrouve, par places, l'aspect pseudo-membraneux noté plus haut.

Le tissu de l'utérus est mou, gorgé de liquide, sans abcès dans l'intérieur; les sinus veineux et les lymphatiques sont remplis de pus sanieux.

L'état de l'utérus et de ses membranes, celui des ovaires, des

trompes et du péritoine sont variables dans les phlegmasies puerpérales. Il en est de même pour les déchirures du vagin et de la vulve. Les lésions anatomiques, visibles à l'œil nu, sont quelquefois peu en rapport avec les accidents très-graves qui se sont manifestés. Les vaisseaux doivent, en pareille circonstance, être soigneusement examinés.

2. — Phlébite utérine puerpérale.

La *phlébite utérine* est profondément située. Le siége d'élection est dans les sinus de l'utérus; de plus, les veines utéro-ovariennes sont fréquemment atteintes.

A l'œil nu, on distingue les veines enflammées; leurs parois sont épaisses, fragiles; la tunique externe est congestionnée, adhérente aux parties voisines. On trouve souvent dans le tissu utérin, qui correspond à l'insertion placentaire, des sinus remplis d'une sanie putride, rougeâtre, ou du pus jaunâtre en connexion avec des caillots plus ou moins altérés. D'une manière générale, le contenu des veines est ordinairement du pus rougeâtre sanieux, mélangé à des caillots sanguins; après les avoir enlevés, on constate que la paroi interne est rougeâtre.

Avec le microscope, on voit que le contenu des sinus est composé de fibrine ramollie, fibrillaire ou granuleuse, mélangée à des leucocytes, à des cellules endothéliales, devenues granulo-graisseuses. On retrouve dans les parois des sinus les caractères d'une méso- et d'une périphlébite.

3. — Lymphangite puerpérale.

Les lésions de la *lymphangite puerpérale* sont superficielles et sous-péritonéales, comme les réseaux lymphatiques eux-mêmes de la région: elles ont un siége particulier : les bords de l'utérus, au niveau de l'accolement des ligaments larges, vers les angles, enfin à l'union du corps et du col. Dans ce dernier point, il y a un gros vaisseau lymphatique disposé en anneau et qui est souvent le siége de la lymphangite.

A l'œil nu, on trouve les vaisseaux lymphatiques placés sous le péritoine, formant des méandres d'un blanc jaunâtre, surtout au niveau de l'insertion placentaire. Il suffit d'enlever la séreuse pour les apercevoir sous forme de cylindres jaunâtres plus ou moins considérables, qui rarement atteignent le volume du petit doigt. Ils peuvent être séparés du péritoine par une petite couche de tissu musculaire, ou bien ils sont situés dans l'épaisseur du parenchyme utérin. Un grand nombre se dirigent vers les angles supérieurs de l'utérus; là ils forment des dilatations ampullaires.

que l'on a prises souvent pour des abcès des ligaments larges. La direction des vaisseaux lymphatiques est double; les uns suivent les veines ovariennes et l'uretère et vont se jeter dans les ganglions lombaires. E. Quinquaud a vu un lymphatique ayant le volume du doigt médius, et formant un long cylindre purulent qui partait de l'utérus pour aller un peu au-dessus de la région lombaire, dans des ganglions infiltrés de pus. D'autres lymphatiques ont une direction descendante et vont se rendre dans les ganglions sacrés et pelviens, d'autres fois, dans les ganglions lymphatiques de la gouttière sous-pubienne (Cruveilhier).

Les vaisseaux lymphatiques enflammés sont moniliformes; ils ont des parois très-minces et demi-transparentes, sans adhérence avec les tissus voisins; enfin ils aboutissent à des ganglions lymphatiques. Le pus est d'un blanc laiteux ou chyleux; après l'avoir enlevé par le avage, on trouve la membrane interne du vaisseau blanchâtre, opaline, tomenteuse. Les lésions secondaires de la lymphangite utérine puerpérale sont les adénites post-pubiennes ou péri-utérines, lombaires, etc.; les phlegmasies exsudatives, dites phlegmons diffus sous-péritonéaux, enfin la péritonite elle-même. Parmi les lésions éloignées et coexistantes remarquables, il faut signaler les pleurésies, les endocardites, l'endocardite et la myocardite puerpérale, la lymphangite pulmonaire, etc.

4. — Métrite post-puerpérale.

Les lésions de la *métrite post-puerpérale* ne s'étendent pas en général aux veines ni aux lymphatiques. L'utérus est moins volumineux que dans la métrite puerpérale, à moins qu'il ne contienne des débris fœtaux ou des fragments de placenta. Souvent on constate de la périmétrite, c'est-à-dire une inflammation de la séreuse péritonéale, qui entoure l'utérus et ses annexes. Il en résulte alors une pelvipéritonite adhésive, parfois purulente ou enkystée, qui apparaît sous la forme d'une collection puriforme pouvant s'ouvrir dans les divers organes creux voisins. Dans certains cas, on trouve un phlegmon des ligaments larges ou de la fosse iliaque.

Inflammations chroniques de l'utérus; Métrites chroniques.

Les *métrites chroniques*, désignées souvent sous les noms d'engorgement et d'induration de l'utérus, sont dues à l'inflammation de cet organe succédant à la métrite aiguë ou s'établissant lentement. Les métrites chroniques occupent le corps ou le col utérin; elles affectent la membrane

muqueuse ou endutère (ἔνδον, dedans, ὑστερά, matrice), le muscle utérin ou mésutère, et parfois toutes les parties constituantes utérines.

Dans la métrite généralisée, ayant envahi la muqueuse et le tissu musculaire, on trouve l'ensemble de l'utérus augmenté de volume d'une manière générale ou partielle. Alors le segment postérieur, le fond de la matrice ou le col, sont particulièrement développés. L'utérus est plus convexe et plus arrondi, tantôt plus mollasse, tantôt plus dur ou plus résistant à la pression des doigts.

On a voulu, en se basant sur l'étendue de la cavité utérine, établir une métrite avec hypertrophie concentrique ou excentrique (Rokitansky). Ces formes ne reposent sur rien de très-précis, et le plus souvent il y a un agrandissement de la cavité dans la métrite chronique. L'utérus enflammé chroniquement prend une forme globuleuse. Quand il existe une des déviations qui seront signalées plus bas (voy. Déplacements de l'utérus), le segment, dont la circulation se trouve gênée par déclivité, est le plus ordinairement engorgé, accru en volume.

Le col utérin atteint d'inflammation chronique (métrite ancienne du col) est plus gros, moins conique, plus cylindroïde, plus allongé et comme renflé. Chez les femmes multipares, les deux lèvres de ce col sont épaisses, écartées, renversées, avec l'orifice cervical béant. L'apparence du museau de tanche est alors complète. Quelquefois la lèvre supérieure est beaucoup plus avancée, et souvent les deux lèvres sont excoriées, ou granuleuses, ou ulcérées (voy. Ulcérations de l'utérus). L'inflammation du col existe autour des néoplasmes, et quand des éruptions diathésiques diverses occupent cette portion de l'utérus.

La *muqueuse utérine* atteinte d'*inflammation chronique* est d'un rouge brun foncé, parfois ardoisé; elle est plus épaisse, son épithélium est desquamé par places; on trouve même des ulcérations superficielles. Avec la pression des doigts, on fait sourdre un liquide épais par les orifices glandulaires. Dans le col, il y a des dilatations kystiques des glandules, dilatations produisant des œufs de Naboth.

De plus, il faut rattacher expressément à la métrite muqueuse chronique les végétations papilliformes, les fongosités utérines (voy. Néoplasmes utérins) ainsi que les petits polypes fibro-muqueux et fibro-glandulaires. Le liquide qui sort de la cavité utérine et du col utérin, dans l'inflammation chronique de ces parties, excorie la muqueuse vaginale du col; il provoque des érosions épithéliales, puis des granulations rosées ou rouges, provenant des papilles enflammées du chorion du col existant sous l'épithélium. Ces papilles sont analogues à celles des bourgeons charnus. Enfin, dans la métrite chronique du col, il peut aussi arriver que ce dernier, exulcéré ou ulcéré, se rétrécisse, ou bien que les deux

lèvres s'accolent. La cavité cervicale disparaît par soudure, et le liquide du corps s'accumulant dans l'utérus en provoque la distension.

L'*inflammatio chronique* des couches musculaires utérines, ou mésutère, offre deux formes principales, suivant qu'on examine la lésion peu avancée ou la lésion très-ancienne. Dans le premier cas, on constate une augmentation marquée du muscle utérin, avec mollesse générale : le doigt qui comprime lentement le tissu y laisse une empreinte ; les parois ont la résistance du muscle frais; elles se déchirent et se laissent sectionner sans grande difficulté. Sur la coupe, on remarque une vascularisation très-marquée et l'interposition d'une substance amorphe et mollasse.

Avec le microscope, on constate que les fibres utérines n'ont pas augmenté de volume; beaucoup sont granuleuses. De plus, elles sont entourées d'une matière glutineuse, parsemée de granulations protéiques, de noyaux et de cellules embryonnaires disséminées et plus ou moins nombreuses.

Quand la métrite profonde, la mésométrite ou la myométrite chronique est avancée, la condensation du tissu embryoplastique donne une dureté considérable au muscle utérin. Le tissu est dur, résistant, fibroïde ou fibreux; l'utérus est devenu plus petit dans ses divers diamètres; il y a une sorte de cirrhose myo-utérine. Les parties indurées ont une teinte jaunâtre ou grisâtre, les artères et les veines utérines sont moins appréciables, le tissu moins vascularisé. Les verres grossissants font constater une grande quantité de tissu embryo-plastique et de fibres lamineuses ou conjonctives; de plus, les fibres musculaires utérines sont moins nombreuses, et comme étouffées ou comprimées.

Dans certains faits, on a remarqué la réunion des deux formes de myométrite chronique ainsi que le passage de l'une à l'autre : des parties étant rouges et molles, d'autres d'un gris jaunâtre et indurées.

MILLER, De inflammatione uteri, Altorfii, in-4, 1743. — DUFF, De metritide, Lugd. Batav., in-4, 1769. — A. LOUIS, Obs. de métrite subaiguë avec inflammation des veines utérines, etc. (Arch. gén. de médecine, t. X, p. 337, 1826). — J.-B. DANCE, Essai sur la métrite aiguë puerpérale, thèse de Paris, n° 24, 1826. — J. LISFRANC, De la métrite aiguë et de la métrite chronique (Clinique chir. de l'hôpital de la Pitié, t. II, p. 608, in-8, Paris, 1842). — J.-H. BENNET, A practical Treatise on Inflammation of the Uterus and its Appendages, etc. 2e édition, in-8, London, 1849, trad. par F.-A. Aran, 1851, et trad. sur la 4e édit. par M. Peter, in-8, 1864. — T. LEE, On ovarian and uterine Diseases, London, 1853. — A. DESGRANGES, De la métrite simple aiguë (utérite), thèse de Paris, n° 14, 1857. — ARAN, Leçons cliniques sur les maladies de l'utérus, in-8, 1858-59. — GUÉNARD, Des ulcérations du col de l'utérus dans la métrite parenchymateuse chronique, thèse de Paris, n° 121, 1862. — R. VIRCHOW, Ueber puerperale diffuse Metritis und Parametritis (Archiv für pathol. Anat. und Physiol., Band XXXIII, 1862). — GRACIETTE, Sur la périmétrite, thèse de Paris, n° 69, 1866. — SCANZONI, Die chronische Metritis, Wien, in-8, 1863, trad. par Siefermann, Paris, in-8, 1866. — T. GALLARD, Leçons cliniques sur les maladies des femmes. Paris, 1873. — A. COURTY, article Métrite (Dictionn. encyclopédique des sciences médicales, 2e série, t. VII, p. 400, 1873).

Gangrène utérine.

Cette lésion est rarement primitive et n'a lieu que dans les fièvres graves et les maladies infectieuses. On la constate après des traumatismes et des manœuvres pour provoquer un avortement. Elle survient aussi dans la métrite puerpérale, et elle est fréquente dans certaines épidémies. Cette dernière forme de gangrène, dont le développement est rapide peu après l'accouchement, a pour caractère un détritus noirâtre, glutineux, très-adhérent, d'une horrible fétidité, et occupant les parties internes de l'utérus dans une épaisseur plus ou moins grande. Tantôt elle existe au point où adhérait le placenta, parfois sur toute l'étendue de la cavité interne, et le col est encore plus atteint que le corps (1).

Granulations et Ulcérations diverses du col de l'utérus.

La muqueuse du col utérin, tant dans sa portion vaginale visible au spéculum que dans sa portion cervicale refléchie et cachée dans l'intérieur du col, est le siége d'inflammations aiguës et chroniques. Cette muqueuse peut offrir des colorations ainsi que des éruptions diverses; on a décrit des vésicules d'herpès, des bulles pemphigoïdes; j'y ai sûrement vu des vésico-pustules varioliques. Les rougeurs spéciales des fièvres éruptives ont été signalées, ainsi que des productions pseudhyméniques, et de plus les ulcérations de la scrofule, celles du chancre, des plaques muqueuses syphilitiques, etc. (Voy. Syphilis de l'utérus).

Dans le catarrhe aigu et chronique de la muqueuse utérine, le liquide sortant par l'orifice du col baigne les lèvres de celui-ci, et surtout la lèvre inférieure. Dans ces cas, on trouve une desquamation épithéliale, puis une exulcération, suivie du dépouillement de la couche superficielle et finalement d'ulcération. Alors les papilles duchorion muqueux deviennent turgides et représentent des granulations et des petits bourgeons saillants, rouges ou d'un rouge foncé (fig. 236, 237 et 238). L'ulcération s'étale souvent des lèvres du col à l'intérieur de la cavité cervicale; elle est d'autant plus étendue et forte sur les lèvres du col et dans la cavité que l'état général constitutionnel est plus appauvri. Les follicules de la cavité cervicale s'hypertrophient et forment ce que l'on a appelé les œufs de Naboth.

Les ulcérations simples, non diathésiques, sont ordinairement superficielles, à bords irréguliers, non fongueuses, non taillées à pic, placées sur l'une ou sur les deux lèvres, et ayant le point de départ à l'orifice externe du col. L'intérieur de celui-ci est rouge et toujours plus ou moins

(1) Danyau, *Essai sur la métrite gangréneuse, etc.*, thèse de Paris, n° 240, 1829.

profondément ulcéré. Certaines ulcérations sont très-vascularisées, saignant abondamment au moindre contact; on les a même appelées variqueuses, pour exprimer leur richesse en vaisseaux.

Les ulcérations succédant à des vésicules d'eczéma, d'herpès, etc., en

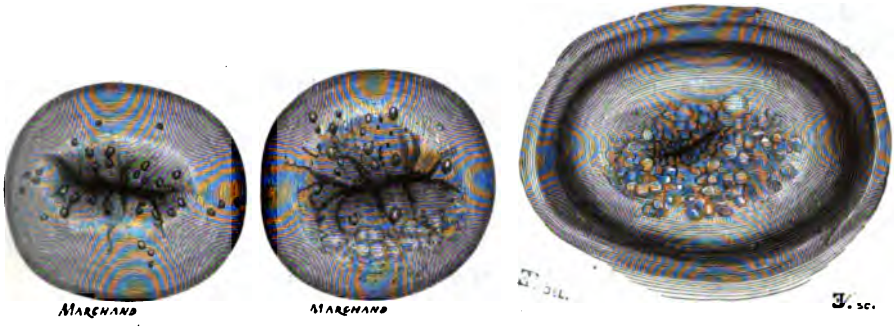

FIG. 236, 237 et 238. — Granulations et ulcérations légères du col de l'utérus *

un mot à une éruption facile à reconnaître sur le tégument externe, n'ont pas de signes spéciaux. Les ulcérations, d'abord végétantes et puis très-profondes, surviennent avec l'épithéliome du col qu'elles caractérisent (voy. Epithéliome de l'utérus); les ulcérations de la tuberculose, que j'ai vues avec soin, ne sont jamais très-profondes (voy. Tuberculose utérine); celles de la syphilis offrent généralement des caractères tranchés, comme chancres et plaques muqueuses (voy. Syphilis de l'utérus).

Je tiens à consigner ici un fait que j'ai remarqué depuis longtemps, et que je n'ai vu signalé nulle part : c'est l'action de la teinture d'iode appliquée sur le col à l'aide d'un pinceau de charpie, et agissant d'une manière toute différente suivant que ce col est à l'état normal ou, au contraire, lésé. Quand le col est sain, la teinture d'iode le colore en brun marron foncé, uniforme; mais, pour aussi peu que le col soit ulcéré, la teinture d'iode laisse les parties à nu, avec une teinte jaunâtre plus ou moins claire et qui tranche sur la coloration brune des parties saines. Si le col est granuleux ou végétant, tous les tissus néoplasiques résistent à la coloration brune et restent jaunâtres. Après l'application du fer rouge, moyen excellent et dont je retire de grands avantages, la coloration des parties encore non revenues à l'état normal est toujours jaunâtre; mais, dès que le col se guérit, la teinte devient de plus en plus foncée. Enfin, quand le col gros, rouge, ne paraît pas cependant granuleux ni ulcéré, si la teinture

* FIG. 236. — Follicules enflammés et tuméfiés, mais non encore ulcérés, d'après Becquerel.
FIG. 237. — Ulcérations folliculeuses, d'après Becquerel.
FIG. 238. — Follicules enflammés et commençant à s'ulcérer, d'après Huguier.

d'iode appliquée sur lui ne le colore pas en brun marron uniforme, s'il reste des îlots jaunâtres, des traînées blanchâtres, je redoute une néoplasie. Je dois dire que toujours, dans ces cas, l'ulcération est à craindre : le tissu qui ne se colore pas bien par la teinture d'iode n'étant pas un tissu ordinaire revêtu par l'épithélium stratifié du col normal.

J'ai essayé bien souvent la teinture d'iode sur les ulcérations de la langue, sur les plaies des membres. La coloration iodée, dans ces parties du corps, ne m'a rien offert de caractéristique, tandis qu'elle est si précieuse pour reconnaître les altérations du col utérin.

Hypertrophie et Atrophies utérines.

I. Hypertrophie de l'utérus.

L'*hypertrophie de l'utérus* a été déjà signalée en traitant de la métrite parenchymateuse chronique (voy. p. 843) ; mais cette hypertrophie n'est pas seulement celle du tissu musculaire propre, elle a des éléments surajoutés. L'*hypertrophie vraie utérine*, avec ses caractères les plus nets d'accroissement en volume et de développement nouveau des fibres utérines, se trouve dans la grossesse. C'est un type d'hypertrophie physiologique extrêmement remarquable. Les fibres musculaires deviennent huit à dix fois plus longues et quatre à cinq fois plus larges que dans l'utérus normal au moment de la conception. La production, par néo-formation, de fibres musculaires lisses utérines se fait pendant les premiers mois de la grossesse, surtout dans les couches internes du mésutère.

L'hypertrophie pathologique utérine a lieu sous deux formes principales ; elle est tantôt diffuse, tantôt limitée.

Dans l'*hypertrophie utérine diffuse*, le tissu des parois ressemble parfois à celui d'un utérus pendant la grossesse ; ce tissu est mou, vasculaire, rouge ou rosé, ou rougeâtre foncé. D'autres fois, le tissu est comme fibreux, dur, compacte, dense, peu vasculaire. Avec le microscope, on constate dans le premier cas une prédominance des fibres musculaires lisses, tandis que dans le deuxième il y a augmentation du tissu fibreux ou de cellules embryoplastiques.

La théorie de Simpson sur l'hypertrophie de l'utérus n'est pas convaincante ; il croit qu'après la grossesse il n'y aurait pas eu de travail de résorption, de travail d'involution suffisant. En tous cas, cette théorie ne peut s'appliquer aux hypertrophies localisées qui existent chez les filles qui n'ont jamais eu d'enfants.

J'ai observé à l'hôpital Saint-Antoine, avec mon ami Tillaux, un exemple remarquable d'hypertrophie utérine généralisée :

Femme, quarante-sept ans, entrée à l'hôpital Saint-Antoine pour des pertes utérines. Les couches minces de la paroi abdominale permettent de sentir une tumeur occupant tout l'hypogastre, la région ombilicale, une partie de l'épigastre, et se prolongeant latéralement vers les fosses iliaques. Le ventre est celui d'une femme enceinte d'environ sept mois. La tumeur, d'après la malade, était soumise à des variations coïncidant avec les règles et avec des pertes, dans l'intervalle elle diminuait et arrivait au niveau du pubis. En traçant une limite de la tumeur, au moyen du crayon de nitrate d'argent, Tillaux et puis moi-même nous nous sommes convaincus de la réalité de ce renseignement fourni par la malade.

A l'autopsie, la tumeur offrait en hauteur 20 centimètres, en travers 18 centimètres et dans le diamètre antéro-postérieur 10 centimètres. Le poids était de deux kilogrammes. Le volume, celui d'une tête de garçon de huit à dix ans.

La surface extérieure, de couleur gris blanchâtre, était parfaitement lisse, sauf en deux endroits, où se trouvaient deux corps fibreux, l'un pédiculé, du volume d'une noix, l'autre sessile, du volume d'une noisette. La tumeur n'avait contracté d'adhérence qu'à sa partie supérieure et avec le grand épiploon.

Une coupe verticale, pratiquée sur toute la hauteur de la face antérieure, permit de constater que cette masse n'était autre que l'utérus hypertrophié; de corps fibreux, point, à un premier examen du moins. Mais en faisant une coupe sur une portion paraissant engagée dans le col, on a constaté plus tard un corps fibreux du volume d'un œuf de poule, à grosse extrémité, dirigée en haut, recouverte par les fibres de l'utérus, à petite extrémité engagée dans le col. La coupe fit voir de plus que le corps fibreux n'avait par sa grosse extrémité aucune connexion avec le tissu de l'utérus, dont il était séparé par une surface séreuse.

Le tissu de l'utérus était traversé par des canaux multipliés à l'infini, plusieurs ayant jusqu'à un centimètre de diamètre. C'était un véritable tissu spongieux. La cavité utérine agrandie offrait une hypertrophie excentrique. L'épaisseur des parois était pour la paroi antérieure 5 centimètres, pour la paroi latérale 7 centimètres; le fond de l'utérus était épais de 8 centimètres; enfin, la hauteur de la cavité interne était de 12 centimètres.

L'examen avec le microscope a démontré que le tissu de cet utérus hypertrophié était entièrement composé de fibres musculaires lisses. Le corps fibreux contenait des fibres musculaires de même nature et un plus grand nombre d'éléments fibro-plastiques (1).

L'*hypertrophie limitée, partielle*, utérine, portant sur la paroi antérieure ou postérieure, ou sur le col, est depuis longtemps connue sous le nom vague d'engorgement. Le développement anormal d'une partie du corps de l'utérus occasionne des déplacements de son axe dans le bassin, et s'accompagne souvent d'agrandissement de la cavité. Cette hypertrophie résulte d'une métrite antérieure, ou vient après la grossesse.

(1) TILLAUX, *Hypertrophie générale de l'utérus, etc.* (*Bulletin général de thérapeutique méd. et chir.*, t. LXXV, p. 444 et suiv., 1868).

La plus facile à voir des hypertrophies limitées de l'utérus est l'*hypertrophie partielle antérieure du col utérin*. Les lèvres sont volumineuses, bosselées, ressemblant au début d'un carcinome. Tantôt les deux lèvres sont prises à la fois, tantôt une seule ; de là des formes diverses : le col

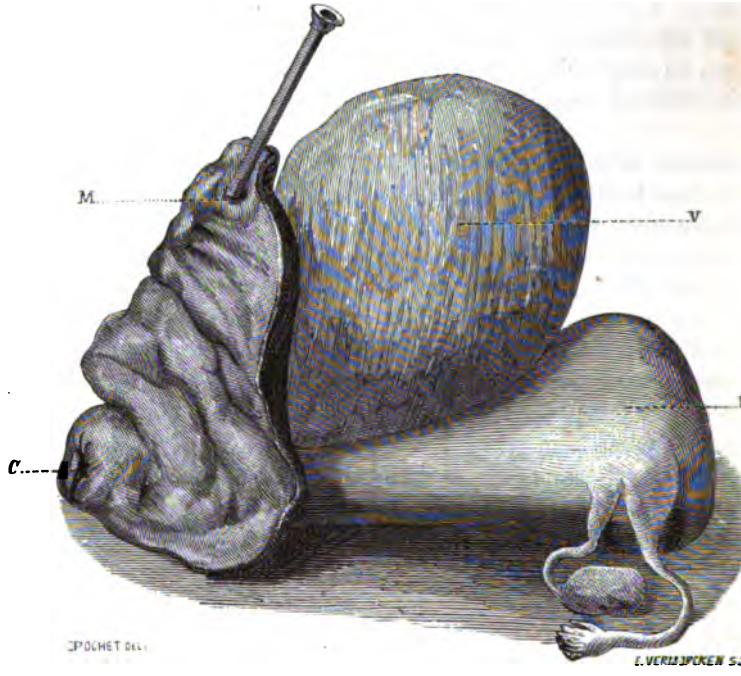

Fig. 239. — Allongement hypertrophique du col de l'utérus *.

tapiroïde décrit par Ricord, ou col en forme de trompe de tapir. On trouve encore le col étalé comme un éventail, le col en forme de champignon. La muqueuse du col est quelquefois sillonnée de dépressions, de cryptes, ce qui fait ressembler un peu le col à une amygdale hypertrophiée.

Enfin, on connaît, depuis les travaux d'Huguier, une *hypertrophie totale avec élongation du col utérin ;* le col est de la sorte hypertrophié en totalité et considérablement allongé ; on croirait à un prolapsus : c'est un *allongement hypertrophique* du col (voy. fig. 239 et 240). Le col, en s'allongeant et en sortant même par la vulve, peut être hypertrophié seulement dans sa portion sous-vaginale ; le vagin conserve ses rapports normaux et le corps est en place. Dans les faits d'Huguier, le corps saillant hors de la

* Fig 239. — Allongement hypertrophique du col de l'utérus montrant les rapports avec la vessie et le vagin. V, vessie ; M, orifice du méat urinaire avec une sonde pour indiquer la direction de l'urèthre, ainsi que la portion de vessie entraînée au dehors et située dans la partie antérieure de la tumeur ; C, orifice externe du col ; U, corps de l'utérus (Gallard).

vulve s'est allongé dans sa portion sous-vaginale, entraînant avec lui le vagin et les viscères voisins (voy. fig. 239 et 240).

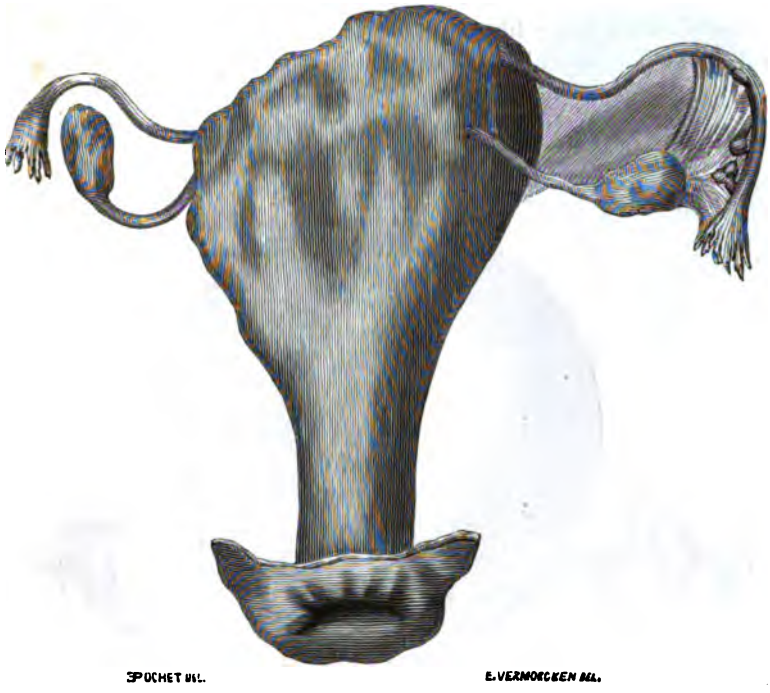

FIG. 240. — Allongement hypertrophique du col *.

8. — Corps fibreux ; Léiomyomes utérins.

Les tumeurs appelées communément *corps fibreux de l'utérus* confinent à la fois à l'hypertrophie limitée et à la néoplasie. Je les décris immédiatement après les hypertrophies, comme à leur place la plus naturelle. Du reste les corps fibreux utérins, léiomyomes ou hystéromes, résultent d'une néoformation de fibres-cellules musculaires lisses, et non pas d'une hypertrophie vraie ou d'un accroissement de cellules musculaires préexistantes.

Il faut soigneusement distinguer les myomes utérins (hystéromes de Broca) des tumeurs polypiformes constituées par le tissu de la muqueuse utérine ou endutère. Les vrais myomes, dits corps fibreux, sont formés uniquement ou principalement de fibres utérines lisses, ainsi que je l'établirai bientôt.

* FIG. 240. — Allongement hypertrophique du col de l'utérus ; même pièce que la figure précédente, mais l'utérus a été séparé des organes voisins. (Dessiné par Rosapelly. Gallard, *Leçons cliniques*.)

Les corps fibreux, les myomes utérins, diffèrent beaucoup entre eux pour l'aspect, la forme, la situation. Il y en a enfin qui sont composés par addition de nouveaux éléments.

Les myomes ou corps fibreux ordinaires de l'utérus débutent par un point des couches musculaires ou mésutère; ils sont d'abord mous, très-vasculaires; cependant parfois de petits myomes sont déjà fort durs. A mesure qu'ils se développent, ils proéminent dans deux directions, tantôt sous le péritoine (myomes sous-péritonéaux (fig. 241), tantôt vers la mu-

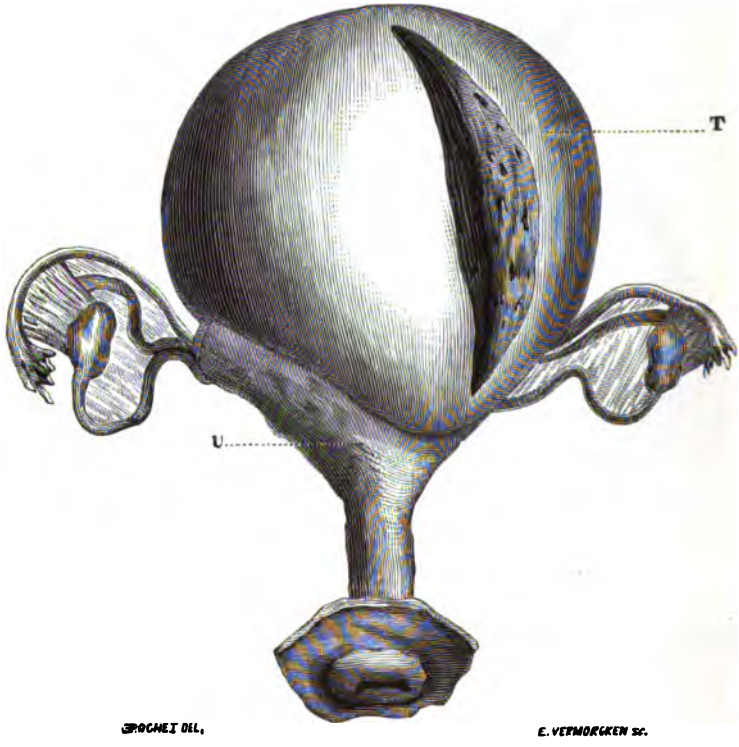

FIG. 241. — Corps fibreux sous-péritonéal de l'utérus *.

queuse utérine [myomes sous-muqueux (fig. 242)]. Ils restent sessiles, ou, au contraire, ils se pédiculisent, et alors on les a désignés sous le nom de polypes fibreux utérins.

Les myomes sous-péritonéaux acquièrent quelquefois un volume énorme, et, avec un pédicule fort allongé, ils constituent des tumeurs flottantes de l'abdomen; avec ces tumeurs, l'utérus ne s'hypertrophie pas. Souvent

* FIG. 241. — Corps fibreux de l'utérus développé sur la paroi postérieure et sous-péritonéal. U, corps de l'utérus refoulé en avant et à droite; T, tumeur fibreuse, ou myome, incisée suivant son diamètre vertical. (Dessiné par Rosapelly pour les *Leçons cliniques* de Gallard.)

aussi les myomes sont multiples, et, dans ce cas, on observe dans le même utérus des myomes sous-péritonéaux, intra-pariétaux et des polypes fibreux internes. Quelquefois ils effacent les cavités du corps et du col, qui sont difficiles à trouver. J'ai publié un fait de ce genre (1).

Les corps fibreux sous-péritonéaux sont situés directement sous le péritoine; les corps fibreux sous-muqueux sont séparés de la muqueuse par une couche de tissu musculaire utérin; aussi le pédicule est-il composé de tissu utérin. Avec les myomes sous-muqueux, il existe souvent une hypertrophie vraie du tissu de l'utérus.

Les myomes interstitiels sont placés dans les parois musculaires; ils sont parfois multiples (voy. fig. 243).

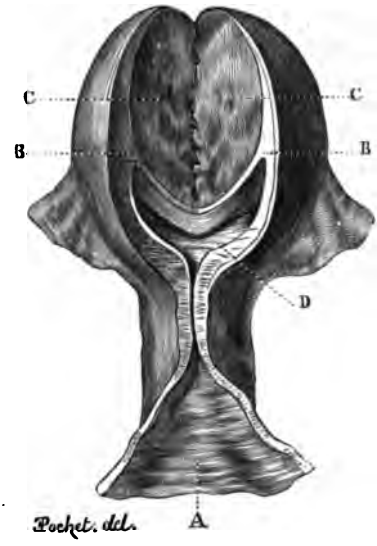

Fig. 242. — Corps fibreux proéminant dans l'intérieur de la cavité utérine *.

Le volume des myomes varie depuis celui d'un grain de plomb de chasse jusqu'à celui de l'utérus au neuvième mois de la grossesse, et le poids depuis quelques centigrammes jusqu'à 15 et 20 kilogrammes, et même davantage.

La forme est ordinairement sphéroïdale et assez lisse à la surface, mais parfois bosselée ou lobulée; dans ce cas, on trouve des vaisseaux serpentant entre les lobules. Quant aux connexions des corps fibreux avec l'utérus, on remarque autour du kyste une enveloppe de tissu cellulaire lâche, qui permet l'énucléation. Dans certains cas, Cruveilhier l'a comparée à une bourse séreuse sous-cutanée; mais quelquefois on voit une adhérence intime entre le corps fibreux et le tissu utérin, rarement le tissu de l'utérus est comme atrophié, tandis que le corps fibreux est très-appréciable :

L'utérus d'une très-vieille femme, observé par Jarjavay, avait le col petit sans proéminence vaginale et se terminait brusquement en cul-de-sac à la partie supérieure. De ce cul-de-sac partait un prolongement membraneux qui s'élargissait supérieurement et servait de pédicule à une grosse tumeur fibreuse,

(1) A. Laboulbène, *Sur un volumineux hystéro-fibrome (léiomyome fibreux) ayant eu un développement rapide et observé chez une femme de vingt-huit ans* (*Mémoires de la Société de biologie*, 4e série, t. IV, p. 200, avec figures, 1867).

* Fig. 242. — Corps fibreux, ou myome utérin, s'avançant dans la cavité utérine en refoulant la muqueuse. A, vagin de dimension normale; B, B, tissu utérin enveloppant la tumeur; C, C, coupe du myome; D, portion de la cavité utérine restée libre (Musée Dupuytren, n° 366).

sphéroïdale, du volume des deux poings réunis, crétacée dans ses couches superficielles. Des parties latérales de ce pédicule, immédiatement au-dessous du corps fibreux, naissaient les ovaires ainsi que les trompes parfaitement distinctes. Le tissu de ce vestige du corps de l'utérus était revêtu d'une couche également filamenteuse qui se continuait avec le pédicule membraneux, vestige du tissu de l'utérus (1).

A l'œil nu, la texture des myomes semble être fibreuse, parfois même fibro-cartilagineuse; leur aspect est nacré, avec des fibres entre-croisées

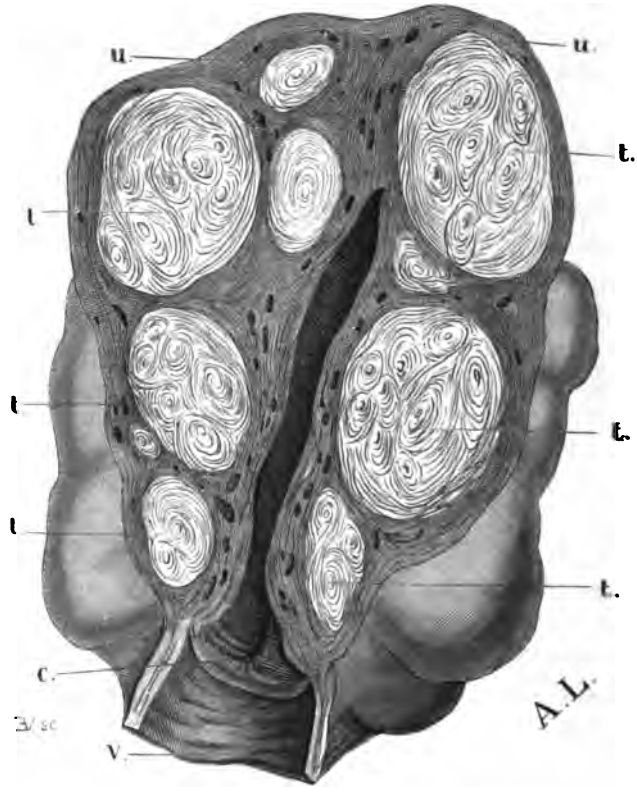

Fig. 243. — Corps fibreux interstitiels de l'utérus *.

et contournées (fig. 243); un réseau vasculaire veineux les entoure, communiquant largement avec les veines de l'utérus.

Les veines utéro-ovariennes et les veines utérines acquièrent souvent un volume énorme; le calibre des artères est augmenté, mais dans une

(1) J. Cruveilhier, *Traité d'anatomie pathologique générale*, t. III, p. 262, 1856.

* Fig. 243. — Corps fibreux de l'utérus ou myomes utérins interstitiels. u, u, utérus fendu; t, t, t, t, t, t, tumeurs fibreuses formées de couches enroulées de fibres musculaires lisses; C, orifice du col utérin se continuant avec la cavité utérine bien visible; V, vagin. (Demi-nature.)

moindre proportion. Avec le microscope, on s'assure que les myomes sont composés par des fibres-cellules musculaires lisses, groupées par faisceaux enroulés de diverses manières. Les faisceaux sont séparés par des fibres conjonctives ou lamineuses, et celles-ci peuvent, dans les myomes composés, dominer dans plusieurs endroits des tumeurs. On aperçoit bien les fibres-cellules en faisant macérer le myome dans une solution d'acide nitrique à 15 pour 100.

Les corps fibreux peuvent s'atrophier de diverses manières; tantôt il existe une atrophie avec pétrification, tantôt il y a une boue calcaire au centre du myome. Cette atrophie survient dans les corps fibreux sous-péritonéaux, rarement dans les sous-muqueux à pédicule large.

Outre l'atrophie, les myomes peuvent renfermer dans leur intérieur des cavités kystiques; les unes sont comparées aux géodes par Cruveilhier, et creusées irrégulièrement dans l'intérieur; les autres sont des kystes réguliers avec parois épaisses, distinctes, conjonctives, et contenu liquide d'un jaune citrin. La présence de la graisse dans les cellules des myomes est incontestable ainsi que celle de lobules adipeux. La transformation muqueuse a été de même constatée, amenant des productions gélatiniformes. Enfin, la complication de carcinome, c'est-à-dire d'épithéliome, peut survenir dans certains cas de cancer péritonéal. Les vaisseaux d'un myome ont été vus avec un entourage de cellules cancéreuses autour d'eux (1).

Les autres altérations que peuvent éprouver les corps fibreux ou myomes sont : une infiltration œdémateuse qui les a fait prendre au lit du malade pour des tumeurs fluctuantes. Dans certains cas, la vascularisation est telle, qu'on pourrait croire à des angiomes ou tumeurs sanguines; quand les vaisseaux se rompent, on voit des hémorrhagies. Cruveilhier pense que les corps fibreux peuvent s'enflammer; cependant on n'a trouvé sûrement que des phlébites avec ou sans gangrène du myome, et la lésion gangréneuse existait au centre. Enfin, la pétrification ou calcification est très-remarquable; tantôt il s'agit d'une coque calcaire complète ou incomplète, tantôt elle est centrale et constituée par des masses calcaires formant ce que l'on a appelé les pierres utérines, les calculs de l'utérus. Hénocque a pu découvrir la vraie nature d'un myome calcifié enlevé par Amussat depuis un grand nombre d'années (2). Cruveilhier a

(1) Boissier, *Carcinomes développés dans deux myomes, attenant à l'utérus, etc.* (*Bull. de la Soc. anat. de Paris*, p. 451, 1875.

(2) A. Hénocque, *Pierre de l'utérus recueillie par Amussat en 1829; Examen histologique établissant qu'elle est constituée par un liomyome calcifié* (*Archives de physiologie normale et pathologique*, n° 4, avec fig., 1873). — J. Williams, *Fibroïdes calcifiés de l'utérus* (*Trans. of the obstetrical society of London*, p. 125, 1875). — Atthill, *Myome utérin sous-péritonéal calcifié* (*The Dublin Journal of med. science*, oct. 1875). — L. Felici, *Des calculs de l'utérus* (*Giornale della R. Accademia di medicina di Torino*, n. 10, 1875). — Th. Jaffe, *Myome utérin calcifié et suppuré* (*Berliner klin. Wochenschrift*, p. 340, 1876).

reconnu dans des concrétions calcaires situées dans le vagin et l'utérus des corps fibreux pétrifiés et calcifiés.

Femme de soixante et onze ans, ayant retiré, à plusieurs reprises, du vagin des fragments de corps dur, inégal, couvert d'aspérités et morte de rupture d'anévrysme. Les organes génitaux offraient dans le vagin une concrétion calcaire et une autre dans l'utérus. La concrétion vaginale de dix-huit lignes de long sur douze de large, complétement libre, était hérissée d'aspérités et entourée dans une partie de sa surface par une gangue fibreuse. L'autre corps étranger était encore contenu dans le col de l'utérus et commençait à se détacher. Les deux concrétions, ou calculs, n'étaient que les débris d'un corps fibreux, partiellement pénétrés de phosphate calcaire (1).

Les corps fibreux ou myomes utérins n'incommodent que par leur volume et peuvent rester dans le même état pendant fort longtemps.

BAYLE, Journ. de méd., 1802, t. V, p. 62. — Dict. des sciences méd., t. VII, art. Corps fibreux de la matrice, p. 69, Paris, 1813. — BLANDIN, Dictionn. de méd. et de chir. prat., art. Fibreux (corps), Paris, 1832, t. VIII, p. 73. — AMUSSAT, Mémoire sur l'anat. pathol. des tumeurs fibr. de l'utérus, Paris, 1842. — WALTER (P.-U.), Ueber fibröse Geschwulste der Gebarmutter, Dorpat., 1842. — OLDHAM, On polypus uteri and its coexistence with Pregnancy (Guy's Hospital Reports, 2e série, n° 3, 1844). — VOGEL, Pathologische Anatomie des Menslichen Körpers, Leipzig, 1845, et Traité d'anat. pathologique générale, trad. Jourdan, 1847. — DANYAU, Distocie par obstruction presque complète du bassin, due à la présence d'une énorme tumeur fibreuse de l'utérus (Bull. Acad. méd., t. XVI. — LEE (Th. S.), Tumours of the Uterus, London, 1847. — H. LEBÊRT, De la structure des tumeurs fibroïdes de l'utérus (Comptes rendus de la Société de biologie, t. IV, p. 68, 1852). — A. LABOULBÈNE, Comptes rendus de la Société de biologie, 2e série, t. II, p. 7, 1855 et Mémoires de la Société de biologie, 4e série, t. IV, p. 201, avec figures, 1867. — J. CRUVEILHIER, Traité d'anatomie pathologique générale, t. III, p. 665, 1856. — GUYON (Félix), Tumeurs fibreuses de l'utérus, thèse de concours pour l'agrégation, Paris, 1860. — FŒRSTER, Handbuch der pathologischen Anatomie, Zweite Auflage, Band I, s. 34, 1863. — J.-M. KLOB, Pathol. Anat. d. weibl. Sexualorgane, Wien, 1864. — ROUTH, Lettsomian Lectures, etc. (British med. Journ. Febr.-July. 1864). — BAKER BROWN, Surgical Diseases of Women, 3e édit., London, 1866. — LEBERECHT, Ueber 40 Fälle von Gebärmutter Polypen, Dissert. inaug., Berlin, 1868. — P. BROCA, Traité des tumeurs, t. II, p. 252, 1869. — A. HÉNOCQUE, Dictionnaire encyclop. des sciences médicales, 2e série, t. II, p. 625, 1869. — H. HERTZ, Zur Structur der glatten Muskelfasern und ihren Nervenendigungen in einem weichen Uterusmyom (Archiv für path. Anat. und Physiol., t. XLVI, p. 235, 1869). — R. VIRCHOW, Pathologie des tumeurs, trad. Aronssohn, t. II, p. 299, 1871. — GOODEDL, Philadelphia med. Times, may-june, 1872. — FLEETWOOD CHURCHILL, Traité pratique des mal. des femmes, trad. Wieland et Dubrisay, Paris, 1874, p. 386. — E. LANCEREAUX, Traité d'anatomie pathologique, t. I, p. 393, 1875. — ZASTROW, Étude des myomes utérins, Dissert. inaug., Breslau, 1875. — JULES WORMS, Du myome utérin hydropique (France médicale, juin 1877).

3. — Atrophie de l'utérus.

L'atrophie de l'utérus qui n'est pas congénitale peut se manifester avant la puberté. La matrice est alors réduite dans tous ses diamètres

(1) J. CRUVEILHIER, *Traité d'anatomie pathol. générale*, t. II, p. 142, 1852.

par rapport au développement du reste du corps ; elle reste en miniature (utérus infantile). Dans l'atrophie partielle, on peut trouver celle de la partie cervicale ou de la portion vaginale du col.

L'atrophie sénile de l'utérus montre cet organe réduit, rapetissé et en même temps déformé. Le col est séparé du corps par un rétrécissement très-marqué ; il est très-dur, racorni, et ordinairement le museau de tanche s'efface au lieu de s'allonger (Cruveilhier).

Dans plusieurs cas d'atrophie utérine par compression ou tiraillements ou de kystes ovariques, l'utérus atrophié est allongé, aplati.

L'atrophie, totale ou partielle, de l'utérus pendant sa période d'activité est aussi rare que son hypertrophie est commune.

Néoplasmes de l'utérus.

1. — Fongosités utérines ; Polypes fibreux et muqueux.

A. Sous le nom de *fongosités utérines* on a décrit des prolongements

Fig. 244. — Fongosités du col utérin *.

* Fig. 244. — Fongosités situées dans le haut du col de l'utérus, près de la cavité utérine et enlevées, au moyen du râclage, par Nélaton. Le revêtement des fongosités est formé de cellules allongées, cylindriques, disposées en plusieurs rangées superposées, pourvues d'un noyau et finement granuleuses. (Grossissement, 400 diamètres.)

de la muqueuse du corps de l'utérus, ou endutère, prolongements de longueur variable et vascularisés (1), pouvant donner lieu à des hémorrhagies redoutables, comme celles des corps fibreux ou myomes utérins.

Ces prolongements sont beaucoup moins fréquents qu'on ne l'a dit, ils forment de petites saillies revêtues d'épithélium de la muqueuse et implantées entre ses glandules. Ce sont de petits polypes en miniature, renflés et même dilatés à l'extrémité, développés sous l'influence de l'endométrite chronique. Je donne le dessin de fongosités du haut du col, près de la cavité utérine, enlevées par Nélaton et examinées par Charles Robin (fig. 244).

B. Les *polypes fibreux et muqueux* consistent en des productions pédiculées et en forme de massue, venant de l'intérieur de la cavité utérine ou de son col. Les *polypes fibreux* ne sont autres que des myomes ou corps fibreux sous-muqueux et devenus pédiculés (voy. p. 851). En les fendant par le milieu, on trouve la constitution histologique déjà signalée (voy. p. 853), plus le revêtement extérieur de la muqueuse. Le pédicule renferme, pour peu qu'il soit large, à la fois du tissu utérin et les replis de la muqueuse, mais si le polype est sur le point de se détacher, la muqueuse seule retient le corps fibreux.

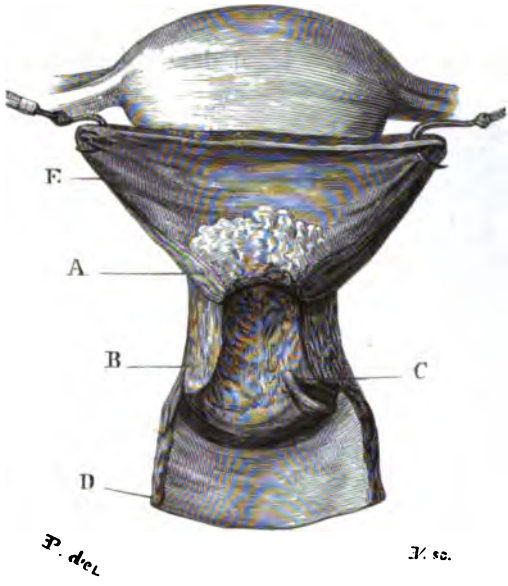

Fig. 245. — Polype muqueux de l'utérus *.

Les *polypes muqueux* viennent du col et font saillie à l'orifice externe, comme une petite masse fongueuse (voy. fig. 245). Ils sont très-vasculaires. Leur constitution histologique est celle de la muqueuse avec ses fibres lamineuses ou conjonctives et un revêtement épithélial. De plus, ces polypes renferment ordinairement des cavités kystiques; leur intérieur est creux et le kyste contient un mucus filant.

(1) G. Robert, *Des fongosités intra-utérines*, thèse de Paris, n° 120, 1866.

* Fig. 245. — Polype muqueux de l'utérus, inséré dans l'intérieur du museau de tanche. A, lèvre antérieure du col ulcérée et relevée; B, lèvre postérieure également ulcérée; C, petit polype muqueux; D, paroi postérieure du vagin; E, paroi antérieure du vagin relevée avec la lèvre correspondante (Gallard, *Leçons clinique*, fig. 70).

Les kystes simples ou multiples proviennent de glandules dilatées, ce sont des œufs de Naboth qui ont grossi peu à peu et qui ensuite se sont détachés de leur place habituelle en se pédiculisant (voy. fig 246).



Fig. 246. — Polype glandulaire de la cavité du col utérin.

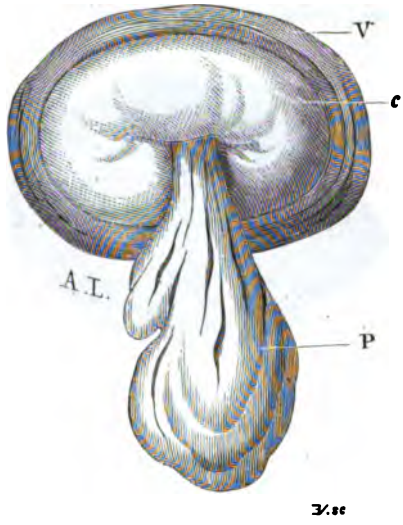

Fig. 247. — Polype lobulé sortant par le col utérin *.

J'ai vu depuis longtemps avec Davaine de ces productions polypiformes en les rapportant à leur véritable origine (1). Ces polypes sont parfois lobulés et s'avancent assez loin dans le vagin (voy. fig. 247).

2. — Épithéliomes de l'utérus.

L'*épithéliome* ou *cancer* de l'utérus débute souvent par le col utérin ; on trouve dans l'utérus toutes les variétés du cancer : les formes encéphaloïde, squirrheuse ou colloïde, et enfin l'épithéliome à cellules pavimenteuses ou à cellules cylindriques. Le cancer de l'utérus est un de ceux que l'on rencontre le plus fréquemment, il représente plus de la moitié du nombre total des cancers observés chez la femme.

Le cancer de l'utérus, envisagé d'une manière générale, débute plus souvent par le col utérin que par le corps, et ordinairement il s'agit d'un encéphaloïde, rarement d'un squirrhe ou d'un colloïde. Le bord

(1) A. Laboulbène, *Comptes rendus de la Société de biologie*, 2e série, t. I, p. 142, et *Ibid.*, p. 147, 1855.

* Fig. 247. — Polype lobulé et kystique, utéro-folliculaire, sortant par le col utérin, implanté dans la cavité du col ; V, vagin ; C, col de l'utérus ; P, polype. Grandeur naturelle.

libre d'une lèvre du col s'hypertrophie, s'indure ; puis apparaissent des végétations molles et vasculaires ; bientôt l'autre lèvre se prend également, se tuméfie, ce qui agrandit l'orifice et la cavité du col. Bientôt tout ce tissu pathologique bourgeonne, il en résulte une sorte de champignon qui proémine dans la cavité vaginale (fig. 248). Enfin le tissu conjonctif vaginal sous-muqueux est envahi par les éléments cellulaires carcinomateux qui se multiplient et s'infiltrent de toutes parts.

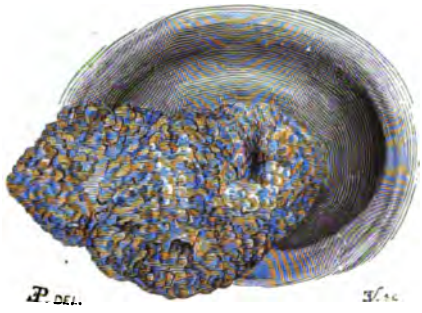

Fig. 248. — Végétation en choufleur du col de l'utérus *.

Le cancer continue sa marche envahissante par un processus ulcératif; la perte de substance est entourée d'une zone bourgeonnante ; l'ulcère se montre alors recouvert d'un chevelu de tissu conjonctif gris ou jaunâtre, dans lequel on trouve des vaisseaux, plusieurs atteints de thrombose. Les vaisseaux plus volumineux renferment de petits bourgeons cancéreux ; la thrombose joue un rôle important pour déterminer le travail destructeur et rongeant. La teinte ardoisée de certains filaments est due à ce que les parois vasculaires contiennent du pigment noir ou brun, provenant de la matière colorante du sang.

Les éléments cellulaires s'infiltrant de plus en plus dans le col et dans le corps, celui-ci devient plus épais et puis se ramollit : il en est de même pour les parois vésicales et rectales. Le travail ulcératif peut gagner tous leurs tissus, il en résulte des fistules bimuqueuses, le vagin devenant une sorte de cloaque. Dans certains cas, la mortification ulcérative a détruit presque toute la partie carcinomateuse ; on pourrait croire à un ulcère rongeant simple, mais l'erreur est évitée en se rappelant qu'il existe dans le voisinage des bourgeons villeux avec des éléments cellulaires épithéliaux ou cancéreux. Dans les périodes les plus avancées du cancer de l'utérus, la destruction peut être telle que le fond de la matrice est le seul endroit qui ne soit pas détruit ; la trompe et l'ovaire échappent au cancer ou sont affectés par généralisation.

Le corps de l'utérus est rarement atteint en pemier lieu, d'autres fois il semble que tout l'utérus soit envahi en même temps ; on trouve une hypertrophie fausse de l'utérus, dont les parois mesurent 3 ou 4 centimètres. Il existe une véritable infiltration cancéreuse de cet organe, de l'ovaire, ainsi que de la trompe.

* Fig. 248. — Épithéliome végétant du col de l'utérus montrant, surtout à droite, une production dite cancéreuse (Huguier).

Les altérations de voisinage sont importantes à noter. Le tissu cellulaire ou lamineux péri-utérin subit diverses lésions : il devient fibreux ou calleux ; il est adhérent aux parois du bassin ; rempli de cellules, il comprime les nerfs sciatiques et pelviens, ce qui explique les douleurs irradiées. Les glandes lymphatiques, ou ganglions lymphatiques, sont atteintes à leur tour. On peut trouver des collections purulentes. Les tissus cancéreux aplatissent les uretères et occasionnent de l'urémie. On constate enfin des manifestations cancéreuses secondaires dans le poumon, le foie, etc., ainsi que des phlébites et lymphagites. Quelle que soit la variété de l'épithéliome utérin, on peut trouver des noyaux secondaires dans le tissu musculaire utérin, sous le péritoine, dans la vessie, le rectum, le rachis, etc.

Avec le microscope, on voit à l'état frais un tissu d'où la pression et le raclage font sortir des éléments figurés, cellules et noyaux que j'ai souvent décrits (page 132, fig. 25). Sur des coupes durcies, on aperçoit mieux encore la disposition des éléments cellulaires envahissant les tissus normaux et bientôt détruits à leur tour en produisant un ichor d'une horrible fétidité.

Les deux variétés d'épithéliome pavimenteux et cylindrique offrent des caractères assez nets et un peu différents de l'épithéliome vulgaire ou encéphaloïde dont je viens de tracer les traits généraux.

L'épithéliome à cellules pavimenteuses se montre sous la forme de tumeurs utérines qui sont d'abord opalines, friables; l'ulcère est rongeant. La coupe en est sèche; quand on presse, on voit une foule de petits filaments vermiformes, qui ne sont qu'un agrégat de cellules pavimenteuses. Avec le microscope, on trouve des tubes remplis de ces mêmes cellules et de globes épidermiques (épithéliome tubulé).

L'épithéliome à cellules cylindriques offre à l'œil nu l'aspect du cancer encéphaloïde. La tumeur qu'il forme est molle. Avec le microscope, on reconnaît de nombreuses cellules épithéliales cylindriques, situées dans un tissu qui est pourvu de beaucoup de vaisseaux et dont les prolongements ou les bourgeons sont recouverts des mêmes cellules épithéliales dégénérées. L'épithéliome à cellules cylindriques a une extension non moins funeste que les autres variétés aux organes voisins, au nerf sciatique, au nerf crural : il y a généralisation comme dans les cancers vulgaires, dont on a voulu le séparer.

3. — Tuberculose de l'utérus.

Les granulations tuberculeuses semi-transparentes se développent dans la muqueuse du corps de l'utérus et dans le tissu sous-muqueux;

plus tard elles deviennent jaunes et opaques à leur centre, elles se réunissent même sous forme de plaques caséeuses.

D'abord superficielles, les lésions gagnent en profondeur; il en résulte des plaques plus ou moins étendues et ayant une épaisseur assez considérable. Ces lésions sont accompagnées d'une métrite catarrhale avec production d'un pus épais et granuleux, qui s'élimine par le col.

J'ai acquis la certitude que le col utérin est lui-même le siége de granulations tuberculeuses qui peuvent donner lieu à des ulcérations tenaces et d'une chronicité désespérante (voy. *Ulcérations de l'utérus*, p. 845).

Femme, vingt-huit ans, entrée à diverses reprises à l'hôpital Necker pour une ulcération du col utérin, rebelle à tous les traitements : nitrate d'argent, iode, fer rouge, etc., venant y mourir phthisique.

A plusieurs reprises, j'ai constaté sur le col de petits points grisâtres et jaunâtres de grandeur inégale (fig. 249), entourés d'une partie exulcérée, mais sans

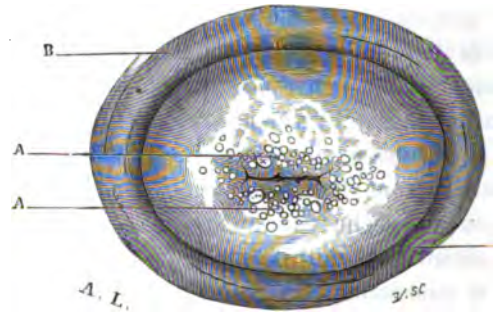

Fig. 249. — Tuberculose du col de l'utérus.

perte de substance, ni érosion considérable. La teinture d'iode laissait ces points et leur pourtour d'un blanc jaunâtre, elle ne les colorait pas en brun foncé (voy. page 845).

En examinant avec grand soin le col utérin, et en y pratiquant des coupes, j'ai acquis la conviction que les points grisâtres et jaunâtres étaient des granulations tuberculeuses, rappelant celles que j'ai vues sur la langue (page 46, et fig. 11 et 12).

Avec le microscope, ces granulations se montraient formées de cellules peu régulières, ayant 6 à 8 μ, sans noyau apparent, grisâtres, les unes avec de nombreuses granulations protéiques, ne disparaissant pas avec l'acide acétique;

* Fig. 249. — Tuberculose du col utérin. A, A, petits points grisâtres et jaunâtres placés autour de l'orifice du col et constitués par des granulations tuberculeuses, celles qui sont jaunâtres sont caséifiées en partie; B, B, bourrelets de la muqueuse vaginale. Grandeur naturelle.

les autres graisseuses, solubles dans l'éther et le chloroforme. Ces groupes cellulaires n'étaient pas épithéliaux et n'avaient pas de vaisseaux autour d'eux. La muqueuse du corps de l'utérus offrait des granulations analogues et même quelques groupes étalés en plaques. Les poumons étaient manifestement tuberculeux avec des granulations grises, jaunes, et des cavernules.

4. — Syphilis utérine.

La *syphilis* se montre sur le col utérin avec l'ulcération chancreuse et les plaques muqueuses. L'ulcère ou chancre mou syphilitique primitif, ordinairement multiple, est petit, le fond est grisâtre, les bords irréguliers, taillés à pic, à légère auréole; il siége souvent profondément à la jonction du col et du vagin. Le chancre induré est plus rare; Ricord a eu l'occasion, dans un cas de prolapsus, de constater l'induration caractéristique. Du reste, les chancres du col deviennent rapidement ulcéreux, à fond saignant et fongueux; leur fond grisâtre ou jaunâtre les distingue des ulcérations simples.

Les plaques muqueuses paraissent rares. Les syphilomes tertiaires du corps et du col ont encore été peu étudiés au point de vue anatomique.

Hyperhémies; Hémorrhagies utérines.

A. L'*hyperhémie de l'utérus* est physiologique avant et pendant la menstruation; elle est ordinaire autour des néoplasmes, des corps fibreux ou léiomyomes, etc.

Dans les maladies avec stase sanguine, dans les lésions d'orifices du cœur, ou les dilatations cardiaques, les affections du poumon avec circulation gênée, la muqueuse utérine, ou endutère, est turgescente, d'un rouge violacé, noirâtre, recouverte de mucus parfois sanguinolent.

B. Les *hémorrhagies utérines* ont lieu physiologiquement pendant la menstruation. Le sang des règles, examiné au microscope, renferme une énorme quantité de globules rouges du sang à l'état normal, des globules blancs, des cellules d'épithélium pavimenteux du vagin, des cellules d'épithélium prismatique et de l'épithélium nucléaire de l'utérus (1).

Le sang qui s'écoule de l'utérus après la délivrance est riche en leucocytes; les lochies du premier jour ne renferment guère qu'un tiers de globules rouges par rapport aux autres éléments, leucocytes et cellules

(1) Charles Robin, *Leçons sur les humeurs*, 2e édit., p. 507, 1874.

épithéliales en suspension dans le fluide séro-muqueux des lochies. A partir du deuxième jour, les leucocytes sont plus nombreux et l'emportent en quantité sur les hématies. Alors les lochies prennent une coloration roussâtre qui devient jaunâtre plus tard ; les globules rouges sont très-peu abondants et cessent de se montrer vers le cinquième jour. Les leucocytes dominent et beaucoup sont granuleux.

Les hémorrhagies utérines symptomatiques de la présence de corps fibreux, de néoplasmes chez les femmes encore réglées ou ayant dépassé la ménopause, ont pour caractéristique la présence des globules rouges.

Les épanchements sanguins retenus dans l'utérus par imperforation de l'hymen éprouvent des modifications. Le sang est épaissi, parfois granuleux, épais. Il peut remplir non-seulement la cavité utérine, mais celle des trompes et même s'épancher dans le péritoine.

Chez les femmes avancées en âge, Cruveilhier a observé des exemples d'hémorrhagie interstitielle utérine; dans un cas de phlébite utérine post-puerpérale, cette hémorrhagie était manifeste. Il a fait représenter un utérus qui dans la moitié interne de son épaisseur est infiltré de sang coagulé, entouré de fibres utérines qui ont résisté à la déchirure.

J'ai déjà parlé des épanchements sanguins péritonéaux entourant l'utérus (voy. p. 392).

Dilatation de l'utérus.

L'utérus se dilate quand il renferme un néoplasme développé dans sa couche interne, ou endutère, et encore s'il contient du sang, de la sérosité, avec oblitération de l'orifice du museau de tanche ou de l'extrémité supérieure du vagin. Les éléments du tissu musculaire, ou mésutère, se multiplient d'abord, et l'utérus lutte par des contractions énergiques pour arriver à l'expulsion du corps étranger. Si le contenu n'est point expulsé, le tissu musculaire ne résiste plus; l'utérus se présente comme une vaste poche à parois molles et flexibles, remplie de mucus, tantôt pur, tantôt diversement coloré.

La dilatation des petites glandules du col formant les tumeurs kystiques en miniature, appelées œufs de Naboth, sont isolées ou peuvent faire partie des polypes muqueux utérins (voy. p. 857).

Déplacements de l'utérus.

Les *déplacements de l'utérus* sont nombreux et peuvent affecter la totalité de l'organe, ou bien n'avoir lieu que par rapport à l'axe normal

ou grand axe de l'utérus. D'autres fois, une partie seule de la matrice est déplacée par rapport aux autres.

A. Les *déplacements en totalité* consistent dans l'élévation de la matrice, due à des tumeurs qui la soulèvent ou à des adhérences qui la fixent en haut. L'abaissement, ou prolapsus, est l'état opposé ; on le trouve plus ou moins considérable et ses degrés sont : l'*abaissement* commençant, avec refoulement vaginal, le col ne paraissant pas à la vulve ; la *descente*, le col utérin paraît à la vulve, le vagin est retourné en doigt de gant ; le *prolapsus*, chute ou précipitation, la matrice a franchi la vulve et se trouve entre les cuisses, elle est recouverte par le vagin retourné.

Les hernies de l'utérus sont extrêmement rares ; un déplacement en totalité pourrait avoir lieu pour l'utérus gravide entre les muscles droits écartés par des grossesses successives.

B. Les *déplacements par rapport a l'axe de la matrice* sont connus sous les noms : d'obliquités, d'inclinaisons, de déviations. Ils comprennent l'antéversion, la rétroversion et la latéroversion. Ces noms s'expliquent d'eux-mêmes ; toutefois, il faut expressément reconnaître que le déplacement s'indique pour le corps de l'utérus et non pour le col. Ainsi, dans l'*antéversion*, le corps est porté en avant ; dans la *rétroversion*, le corps est dévié en arrière ; dans la *latéroversion*, le corps est incliné à droite ou à gauche : dextro et sinistro-version. Ces obliquités sont isolées et simples, ou, au contraire, unies à un certain degré de prolapsus.

C. Les *déplacements d'une seule partie de l'utérus* par rapport aux autres comprennent les flexions utérines et les renversements. Les flexions de l'utérus sont des déplacements partiels dans lesquels le col fait un angle avec le corps, si bien que l'utérus a l'air courbé sur lui-même, concave dans un sens et convexe dans l'autre. Avec l'*antéflexion*, le col est à peu près en place normale, mais le fond de l'utérus est coudé ou replié en avant et forme un angle avec le corps. Dans la *rétroflexion*, le corps est replié en arrière et la courbure de l'utérus est postérieure, la convexité est en avant.

Le *renversement* de la matrice, appelé aussi introversion, et que Cruveilhier a comparé aux invaginations, s'observe à la suite de l'accouchement. Les rapports de l'organe sont changés, la face externe de la matrice devient interne, elle se retourne à la manière d'un doigt de gant ou d'un bas. Delpech en a distingué quatre degrés. Dans le premier, le fond de l'utérus est devenu concave au lieu d'être convexe, et, suivant l'expression de Mauriceau, il ressemble « au cul d'une fiole de verre ». Arrivé au second degré, le déplacement consiste en ce que le corps re-

tourné de l'utérus est placé dans la cavité du col et fait saillie entre les lèvres du museau de tanche. Au troisième degré, le col lui-même est renversé, le museau de tanche seul a résisté, la matrice est logée dans le vagin. Le quatrième degré, le plus rare de tous, montre l'utérus pendant entre les cuisses, renversé, très-volumineux, servant de réservoir à des intestins, même aux trompes et aux ovaires.

Plaies; Ruptures utérines.

Les *plaies* utérines sont rares, excepté celles faites par la main du chirurgien. Les solutions de continuité produites par l'amputation du col et l'opération césarienne sont exceptionnelles.

Les *ruptures utérines* sont fréquentes, celles du col sont observées après l'accouchement; quand elles sont bornées aux lèvres du col, elles sont peu importantes; si elles le dépassent, intéressent l'utérus et surtout le péritoine, elles ont de la gravité. La rupture de l'utérus gravide est étudiée dans tous les livres d'accouchement. Les bords de la rupture sont irréguliers, déchiquetés, et la plaie est d'une étendue variable. Cruveilhier fait remarquer, après avoir vu un fait de rupture de l'utérus, que dans un certain nombre de cas les ruptures de la matrice sont la conséquence d'un ramollissement préalable (1). Sans attacher au terme ramollissement une valeur autre que celle de désigner une lésion antérieure, je rappelle que j'ai émis une opinion analogue pour les ruptures de l'œsophage et du cœur (voy. p. 104 et 568).

Les ulcérations diverses et les pertes de substance qui en résultent, qu'elles soient produites par la compression de la tête fœtale pendant l'accouchement, ou par la destruction d'un néoplasme tantôt utérin, tantôt péri-utérin, occasionnent des solutions de continuité, des communications anormales, souvent avec des trajets fistuleux. Les fistules utérines peuvent être de la sorte : entéro-utérines, recto-utérines, vésico-utéro-vaginales, utéro-vésicales.

Parasites de l'utérus.

Les *hydatides à echinocoques*, ont été trouvées dans les parois de l'utérus, entre les fibres musculaires, par Laennec, en même temps que dans le foie et sous le péritoine. Rokitansky a observé un fait analogue. Les hydatides tantôt s'échappent par le vagin, tantôt elles tombent dans le

(1) J. Cruveilhier, *Traité d'anatomie pathologique générale*, t. I, p. 112, 1849.

péritoine. Charcot a trouvé une vésicule hydatique près du col de l'utérus. Il faut distinguer soigneusement ces faits authentiques de parasitisme des échinocoques, des môles hydatiques ou hydropisie placentaire. Un kyste hydatique du petit bassin s'est ouvert dans l'utérus par la trompe. Des *Ascarides* migrateurs paraissent avoir pu passer dans la cavité utérine.

Les parasites végétaux qu'on a indiqués sont une algue : le *Leptomitus uteri*, et une autre espèce d'entophyte : le *Lorum uteri*, observée par Wilkinson.

Vices de conformation.

L'*absence complète* de l'utérus est tout à fait exceptionnelle ; la *réunion incomplète* des deux moitiés primitives de l'utérus chez l'embryon peut être observée sous forme de un ou deux corps allongés, situés derrière la vessie, dans les replis péritonéaux. L'*utérus bifide* consiste en deux rudiments utérins creusés en demi-gouttière, se prolongeant vers les trompes, et plus ou moins réunis sur la ligne médiane. Si l'un des côtés de ces utérus imparfaits se développe, on a un *utérus unicorne ;* si les deux côtés sont également développés, on trouve l'utérus *bicorne*, normal chez plusieurs espèces animales. Au moindre degré de division supérieure, l'utérus est *biloculaire*, sensible au dehors par un sillon ou même normal à l'extérieur. La cavité est cloisonnée plus ou moins haut. Parfois, on trouve deux vagins, chacun ayant un museau de tanche ou une membrane hymen.

Le col utérin peut être nul ou avec atrésie, fermeture de l'orifice externe, par *imperforation* d'hymen ou par soudure de parties utérines. Dans les cas d'utérus cloisonné ou double, une partie peut être libre et l'autre imperforée (Puech). Les positions anormales et congénitales de l'utérus doivent être distinguées de celles qui sont acquises.

J.-Fr. Meckel, Handbuch der pathologischen Anatomie, S. 673, 1811-1818. — J. Cruveilhier. Anatomie pathologique du corps humain, liv. 4. — Kussmaul, Von dem Mangel, der Verkümmerung und Verdoppelung der Gebärmutter, mit Litteratur, Würzburg, 1859. — A. Fœrster, Die Missbildungen, Iena, S. 160, 1861. — C. Rokitansky, Lehrbuch der patholog. Anatomie, Dritte Auflage, Band III, S. 446, 1861. — A. Courty, Traité pratique des maladies de l'utérus des ovaires et des trompes, 2e édit. Paris, 1872. — Cooley, Cas d'utérus double (The american Journal of med. Science, p. 575, 1874). — Braun, Deux observations d'utérus double (Philadelphia med. Times, mai 1875).

SECTION IV

MAMELLE.

La mamelle est une glande cutanée, type des glandes en grappe composée. Elle renferme un grand nombre de lobes formés de lobules, terminés par des acini ou culs-de-sac réunis entre eux, et dont les petits troncs, partant des lobules, se réunissent finalement en un canal excréteur ou galactophore. Tous ces lobes ont un canal distinct et représentent une petite glande. Les canaux galactophores, au nombre de dix-huit à vingt, s'ouvrent isolément sur le mamelon, sans s'anastomoser, mais après s'être dilatés légèrement en ampoule. Les acini glandulaires renferment des noyaux ou des cellules cubiques; les gros canaux galactophores ont un épithélium pavimenteux. Les mamelles sont rudimentaires chez l'homme: elles se développent chez la femme pendant la période d'activité sexuelle et acquièrent leur maximum pendant la lactation.

Inflammations de la mamelle, Mastites.

Les *inflammations aiguës de la mamelle* produisant les abcès mammaires peuvent avoir leur siége dans la glande elle-même, dans le tissu cellulaire ou lamineux séparant en avant la glande mammaire de la peau, ainsi que dans la couche celluleuse située en arrière. Presque toujours, c'est de la glande que part l'inflammation, qui se propage ensuite dans diverses directions.

A. La *mastite aiguë parenchymateuse ou glandulaire* arrive pendant la lactation, surtout chez les femmes qui ont commencé à nourrir. Elle débute par une rétention du lait produisant l'engorgement laiteux dit: poil. D'autres fois, les canaux galactophores sont atteints à la suite de gerçures ou d'excoriations du mamelon, et l'inflammation est propagée à l'intérieur. Parfois enfin l'inflammation, s'étendant au loin, suit les lymphatiques superficiels et même profonds.

Les canaux galactophores et les acini enflammés forment une tumeur oblongue; la pression fait sortir par le mamelon du lait et du pus. L'abcès une fois formé s'ouvre à l'extérieur, mais presque toujours il a une forme en bouton de chemise, signalée par Velpeau et tenant à ce que le foyer, dans le canal galactophore, communique par un petit trajet avec un

foyer sous-cutané, qui lui-même s'ouvre à l'extérieur. Dans les acini, c'est presque toujours dans le segment externe de la glande, dans les portions supérieure ou inférieure, que siégent les inflammations.

Les abcès parenchymateux peuvent être nombreux et se renouveler à plusieurs reprises, par succession. Ils contiennent à la fois du lait et du pus. Avec le microscope, on distingue très-bien les globules laiteux caractéristiques, à réfraction forte, dont les bords sont fortement ombrés et le centre brillant, d'avec corpuscules purulents ou leucocytes de diverses variétés.

B. Les *abcès superficiels de la mamelle* se trouvent dans le tissu conjonctif ou lamineux et dans les lymphatiques. Ils n'offrent rien de spécial.

C. Les *phlegmons profonds* contenus dans les mailles du tissu conjonctif ont leur siége, pour quelques auteurs, dans la bourse séreuse rétro-mammaire décrite par Chassaignac. Abandonnés à eux-mêmes, ils provoquent la perforation de la peau sur plusieurs points et font ressembler le sein à une pomme d'arrosoir. Quelquefois il se forme une cavité sous-cutanée communiquant par un petit orifice avec la cavité primitive et profonde ; c'est là encore une variété des abcès dits en bouton de chemise par Velpeau. Les abcès sous-mammaires peuvent présenter les caractères des abcès froids ou subaigus ; ils sont symptomatiques de lésions osseuses et ils provoquent des épaississements de la plèvre correspondante, qu'on a même vue perforée. Du reste, les *fistules mammaires* résultent d'un abcès de la glande et communiquent avec la peau, très-rarement avec la cavité pleurale.

La *mastite chronique* provient de la mastite aiguë, et les abcès guéris occasionnent des indurations lamineuses ou conjonctives qui forment des tumeurs fibreuses plus ou moins étendues.

Cruveilhier, Verneuil, etc., ont signalé une sorte de sclérose de la mamelle ; mais, en pareil cas, la lésion atteint surtout la peau, qui s'épaissit et devient en quelque sorte atteinte d'éléphantiasis.

L'inflammation suraiguë ne se terminant point par suppuration et occasionnant ce qu'on a appelé l'*engorgement chronique* d'un seul ou de plusieurs lobules, aide à la formation des néoplasmes fibreux.

A. Gendron, Dissert. sur le phlegmon des mamelles et sa terminaison par suppuration, thèse de Paris, n° 282, 1815. — Æm. Trümpy, De mastitide, in-8, Turici, 1844. — A. Velpeau, Traité des maladies du sein et de la région mammaire. Paris, 1854, 2e édit., 1858, in-8 avec planches. — Fr. von Scanzoni, Die Krankheiten der weiblichen Brüste, in-8, Prag, 1855. Une seconde édition a paru sous le titre de : Klinische Vorträge über specielle Pathologie und Therapie des weiblichen Geschlechtes, Band III, von Scanzoni, 1859. — S.-E.-A. Claude, Du phlegmon et des abcès parenchymateux du sein, thèse de Paris, n° 95, 1862. — Th.-W. Nünn, On Inflam-

mation of the Breast and Milk Abcess, with an Analysis of 72 Cases (Trans. of the obstetrical Society, vol. III, p. 197, 1862). — SCHARLAW, Ueber Entzündung der Brustwarze und Brustdrüse bei Woechnerinnen (Berliner klinische Wochenschrift, Band I, 1864). — DEGLI OCCHI, Delle Mastoite lattea ossia dell' inflammazione delle Mamelle durante l'allatamento (Annali univers. di Medic., Milano, vol. CXCV, p. 570, 1866). — L. TRIPIER, Dictionnaire encyclop. des sciences médicales, 2e série, t. IV, p. 384, 1871. — A. GILLE, Des abcès du sein, thèse de Paris, n° 217, 1873. — PARROT, Leçons clin. à l'hôpital des enfants assistés (Progrès médical, 1874). — O. LANNELONGUE, article Mamelle (Nouv. Dictionnaire de méd. et de chir. pratiques, t. XXV, p. 528, 1875).

Hypertrophies, Atrophies mammaires.

1. — Hypertrophies généralisée et partielle.

L'hypertrophie normale de la mamelle, qui se produit au moment de la lactation, est comparable à celle de l'utérus en gestation, et les deux organes ont leurs éléments accrus de nombre et de volume. Les cellules épithéliales des acini du sein gonflent et se multiplient comme les fibres lisses utérines. Nous avons vu dans l'utérus des portions de la matrice rester volumineuses et d'autres devenir le siége de tumeurs spéciales formées de tissu utérin : les léiomyones ou corps fibreux. Dans la mamelle, les acini glandulaires se modifient, quoi qu'on en ait dit, s'hypertrophient, se déforment, et donnent lieu à des hypertrophies partielles de leur tissu, prenant un aspect particulier, devenant kystiques, etc. Ce sont les tumeurs appelées adénomes; mais elles sont compliquées, et l'adénome vrai ou simple est fort rare.

L'*hypertrophie généralisée* de la mamelle n'est en réalité qu'une fausse hypertrophie portant sur les éléments fibreux de la glande. Les deux seins peuvent être affectés à la fois ou un seul être hypertrophié, le gauche plus souvent que l'autre. Ce développement excessif de la mamelle (1) arrivant ainsi chez les jeunes filles pubères ou chez les jeunes accouchées, donne l'aspect représenté dans la figure 250.

La peau offre des veines énormes; la couche adipeuse n'est pas épaisse, elle est même diminuée ou presque disparue. On remarque des vergetures, des éraillures ressemblant à celles de l'abdomen après l'ascite ou la grossesse. Les glandes lymphatiques de l'aisselle ne sont pas hypertrophiées. A la palpation, les lobules glandulaires de la mamelle sont très-appréciables et mobiles. Sur une coupe, on voit un tissu blanchâtre ou grisâtre, résistant, élastique, laissant suinter par la pression un suc visqueux renfermant souvent les éléments du lait. Dans le fait observé par Manec, et après la double et remarquable opération à laquelle j'ai

(1) ED. LABARRAQUE, *Étude sur l'hypertrophie générale de la glande mammaire chez la femme*, thèse de Paris, 1875.

assisté, les canaux galactophores étaient dilatés et pouvaient admettre l'extrémité du petit doigt.

A l'examen microscopique, on constate que le tissu conjonctif ou lamineux, périacineux et périlobulaire, est extrêmement abondant; il est plus condensé autour de chaque lobule de la glande. Les culs-de-sac glandulaires sont tapissés par des cellules formant une couche régulière. Les canaux du lait se sont allongés et dilatés pour suivre l'hypertrophie lamineuse ou conjonctive, mais l'épithélium n'est pas altéré.

Fille, dix-sept ans. Les mamelles représentaient deux énormes masses renflées et pédiculées (fig. 250) descendant sur la poitrine et le ventre qu'elles

Fig. 250. — Hypertrophie mammaire considérable *.

recouvraient presque en totalité jusqu'au pubis. Mesurées dans la partie qui

* Fig. 250. — Hypertrophie considérable des deux mamelles chez une jeune fille de dix-sept ans, opérée par Manec, à deux reprises. *Gazette des hôpitaux*, 29 janvier 1859.

présente le plus grand développement, elles avaient pour le sein gauche une circonférence de 75 centimètres, et pour le sein droit de 72 centimètres. La circonférence de leur pédicule était de 50 centimètres environ. Leur poids, autant qu'il a été possible de l'apprécier, était de 7 kilogrammes pour la gauche et de 6 kilogrammes et demi pour la droite. La peau recouvrant ces immenses glandes mammaires n'avait subi aucune altération notable.

L'ablation de ces deux mamelles a été faite en deux fois par Manec ; j'y ai chaque fois assisté et servi d'aide. La première opération a eu lieu le 24 novembre 1858 et la seconde le 26 décembre suivant. Les suites de cette ablation ont été des plus satisfaisantes. La malade a guéri (1).

On remarquera la très-grande analogie de l'hypertrophie mammaire généralisée avec la cirrhose hypertrophique du foie (voy. p. 284). Dans les deux, on trouve les conduits soit biliaires, soit lactés, de toute dimension, tiraillés et dilatés. Mais ici, pas plus que pour le foie, je ne crois à la formation de canalicules nouveaux.

L'*hypertrophie vraie partielle de la mamelle* constitue l'*adénome mammaire*, et son étude a donné lieu aux controverses les plus animées. Sa réalité est même contestée.

En envisageant sans parti pris cette question difficile, on doit reconnaître que le fibrome seul, diffus ou limité, ne saurait rendre compte de toutes les modifications des tumeurs mammaires, appelées tour à tour : tumeurs mammaires chroniques, tumeurs fibrineuses, corps fibreux de la mamelle, tumeurs adénoïdes, cystosarcomes, etc., etc. Si l'on réfléchit que la glande mammaire, comme l'utérus, s'hypertrophie normalement, facilement à chaque grossesse, il n'y a rien de bien étrange, ni de bien extraordinaire à ce que l'acinus de cette glande s'hypertrophie ou se développe anormalement par une cause excitante locale. Il y a plutôt une question de mots qu'une différence absolue d'appréciation. On reconnaît l'hypertrophie glandulaire ; mais, pour les uns, cette hypertrophie, cet adénome, est dominant ; pour les autres, il n'est que secondaire.

Les adénomes au début sont lisses, tantôt sphériques, tantôt ovales, entourés par une membrane fibreuse. La tumeur est mobile, roulant sous les doigts. A la coupe, elle offre un grand nombre de culs-de-sac glandulaires semblables, ressemblant à ceux de la mamelle normale. Dans l'adénome très-développé, la coupe montre des granulations très-apparentes ; la tumeur est divisée en lobes, rattachés néanmoins à un lobule de la mamelle, comme l'ont démontré Verneuil et Broca.

Avec le microscope, on voit dans l'adénome peu volumineux les culs-

(1) MANEC, *Hypertrophie mammaire énorme chez une jeune fille de dix-sept ans* (*Gazette des hôpitaux*, n° 12, p. 45, 1859.

de-sac glandulaires agrandis, atteignant au moins le double du volume normal et l'épithélium non altéré. Autour des culs-de-sac sont des fibres conjonctives ou lamineuses fines, peu serrées, moins abondantes que dans un lobule sain. La consistance du tissu fibreux enveloppant est assez forte, celle du tissu de l'adénome glanduleux moindre que la glande normale. A mesure que l'adénome croît, cette consistance diminue, les culs-de-sac nouveaux sont mollasses, les cellules épithéliales sont un peu plus gonflées.

Les adénomes volumineux contiennent toujours des kystes. Ceux-ci atteignent le volume d'une noix ou d'une noisette ; leur contenu est parfois caséeux. L'adénome, parfois unique, peut être multiple ; il est rarement aussi simple que je viens de le décrire ; le plus souvent il est entouré de tissu fibreux ou myxomateux, avec des végétations dans les kystes. Il peut récidiver par développement concomitant, mais il n'infecte pas l'économie, comme le sarcome ou l'épithéliome.

3. — Atrophies de la mamelle.

L'*atrophie de la mamelle* est physiologique après la ménopause ; alors

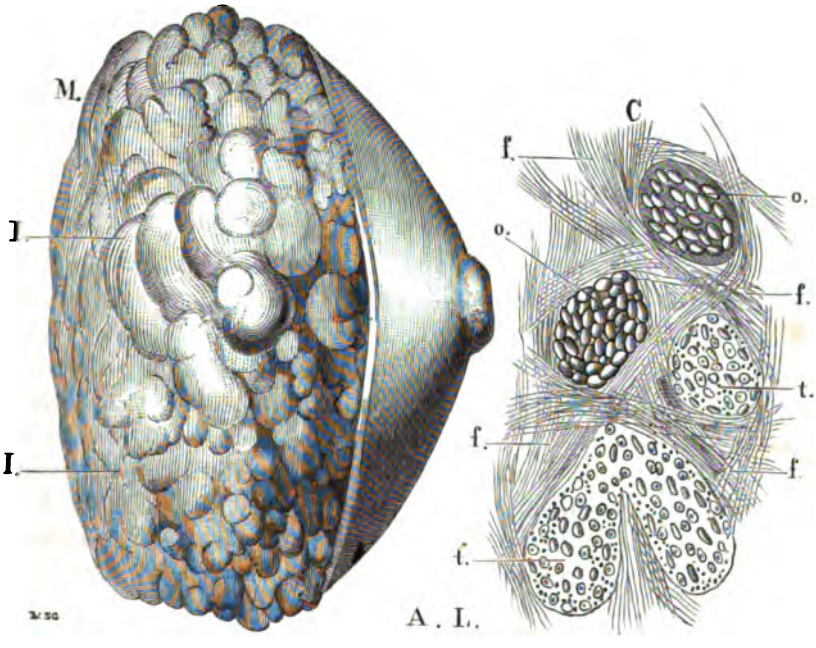

Fig. 251. — Atrophie adipo-fibreuse de la mamelle *

* Fig. 251. — Atrophie de la mamelle. M, mamelle revenue sur elle-même avec des lobes.

les granulations acineuses ont leur épithélium desquamé, devenant granulo-graisseux, réfringent (fig. 251), puis ces grains glandulaires disparaissent tour à tour, et il reste seulement des canaux excréteurs aplatis et rétractés. Les plus fins canalicules arrivent à se confondre avec le tissu fibreux devenu prédominant et chargé de cellules adipeuses; les éléments glandulaires ont disparu. En résumé, chez les femmes âgées, les restes de la mamelle sont perdus au milieu d'une gangue cellulo-adipeuse et fibreuse.

Néoplasmes de la mamelle.

1. — Sarcomes, Fibromes, Myxomes, Chondromes, etc.

A. *Sarcomes.* — Les sarcomes de la mamelle ont un volume variable depuis la grosseur d'une petite pomme jusqu'à celle de la tête d'un fœtus à terme; ils sont au début non adhérents à la peau qui peut finir par s'ulcérer à leur niveau et par laisser à nu la tumeur qui s'ulcère elle-même.

Les sarcomes présentent à la coupe un aspect multiple : tantôt blanchâtre et assez dure, la tumeur, mélangée de tissu fibreux, forme alors le fibro-sarcome. Le type du sarcome est constitué par une tumeur molle, rougeâtre et comme médullaire, c'est le sarcome myéloïde ou encéphaloïde. Cette dernière variété peut se généraliser.

Avec le microscope, on voit que le point de départ du sarcome est dans le tissu conjonctif périlobulaire. Ces néoplasmes sont constitués ou formés d'éléments cellulaires, arrondis ou fusiformes, corps fibroplastiques de Lebert, et contiennent généralement peu de vaisseaux. Le tissu adipeux manque dans les parties occupées par le sarcome.

Dans le sarcome ayant envahi toute la mamelle, les cellules épithéliales des acini peuvent être multipliées; on trouve aussi des cellules en dégénérescence colloïde : sarcome myxomateux. Souvent on observe des kystes et on voit le kysto-sarcome, sur lequel on a beaucoup discuté. Ces kystes présentent une forme arrondie, plus souvent une apparence de fentes ou de lacunes à cause du refoulement de la paroi par des bourgeons ou des prolongements sarcomateux, tantôt simples, tantôt ramifiés.

Les sarcomes se distinguent des épithéliomes par l'absence de tissu adipeux, mais l'immunité de leur généralisation n'est pas constante. Les petites tumeurs sarcomateuses des plèvres, du poumon, des viscères

adipo-fibreux *l*, *l*; C, détails de l'atrophie, *f*, *f*, *f*, fibrilles du tissu fibreux; *t*, *t*, cavité des acini mammaires, dont l'épithélium est desquamé, remplies de liquide filant, les cellules épithéliales, revenues sur elles-mêmes, plusieurs sont aplaties et graisseuses; *o*, *o*, altération graisseuse avancée d'acini mammaires. Les cellules sont graisseuses au milieu d'un liquide glutineux. Figure demi-schématique. Grossissement, 150 diamètres.

abdominaux et d'autres parties du corps sont observées chez des femmes opérées d'un sarcome de la mamelle, soit myéloïde et cellulaire, soit fasciculé.

Labbé et Coyne font jouer un grand rôle à ce qu'ils appellent la membrane limitante extrême de la glande. Pour ces auteurs, le sarcome siégerait toujours en dehors, et les corps fibroplastiques seraient perpendiculairement implantés sur cette membrane limitante (1). Malgré cette particularité, les cellules du sarcome envahissent, cela n'est pas douteux pour moi, tous les tissus, acini et lymphatiques; la généralisation a lieu comme dans l'épithéliome, mais il faut reconnaître qu'elle est bien moins fréquente et exceptionnelle.

B. *Fibromes.* — Les fibromes forment des tumeurs assez fréquentes dans le sein et sont de toutes les plus bénignes. Cependant Labbé et Coyne admettent qu'elles peuvent être le point de départ de productions sarcomateuses.

Les fibromes offrent deux formes principales : celle de fibromes diffus, éléphantiasis de la mamelle, hypertrophie généralisée (voy. p. 868), et les fibromes circonscrits. Ces derniers renferment une partie des corps fibreux mammaires de Cruveilhier, et Velpeau rangeait tous les fibromes dans les tumeurs adénoïdes. Le fibrome circonscrit ou lobulé est constitué en tumeur ovoïde, dont le volume ne dépasse pas ordinairement celui d'une petite pomme; il est séparé du tissu ambiant par une sorte de feutrage du tissu cellulaire périphérique, et il est par conséquent facilement énucléable. Ces tumeurs siégent surtout sur le segment externe et supérieur de la mamelle.

A la coupe, le fibrome de la mamelle présente une surface d'un blanc rosé, et elle est formée par du tissu conjonctif disposé en faisceaux, entourant les acini et les lobules. Quand la tumeur acquiert de grosses dimensions, on y voit des cavités kystiques parfois recouvertes sur leurs parois internes de végétations papillaires. Dans ces cas, le volume de la tumeur arrive à égaler les deux poings; on peut y trouver alors des dépôts crétacés.

Virchow fait mention d'une variété de fibromes endo-canaliculaires développés dans les conduits de la glande, très-dilatés et offrant des végétations papillaires. Le fibrome péricanaliculaire, de beaucoup le plus fréquent, produit souvent par sa rétraction une sorte d'ectasie des canaux glandulaires. Les vaisseaux ne sont pas très-nombreux dans les fibromes.

Avec le microscope, on trouve dans les fibromes du sein une grande

(1) Labbé et Coyne, *Traité des tumeurs bénignes du sein*, p. 291 et 293, fig. 13, 24 et 25, 1876.

quantité de fibrilles de tissu conjonctif ou lamineux. Labbé et Coyne donnent un rôle considérable au fibrome dans leur livre, et c'est en effet une des tumeurs les plus bénignes du sein ; mais le fibrome pur, formé seulement de tissu fibreux, est relativement rare ; il est ordinairement accompagné d'éléments cellulaires, de tissu muqueux, de kystes de diverses espèces.

C. *Lipomes*. — Le tissu adipeux formant tumeur est peu fréquent dans le sein. A. Cooper en cite un exemple, ainsi que Birkett, Scanzoni et Velpeau.

D. *Angiomes*. — Les tumeurs composées de vaisseaux, angiomes simples ou caverneux, sont extrêmement rares dans la mamelle, en exceptant celles de la peau sus-jacente. Albers, Langenbeck, Hake, rapportent des observations de ce genre de néoplasme.

E. *Myxomes*. — Les myxomes du sein ne diffèrent des sarcomes que par la nature de leur tissu. Les myxomes kystiques sont les plus ordinaires. Ces tumeurs n'adhèrent pas à la peau et sont isolées facilement à cause de leur enveloppe fibreuse, condensée en membrane. Le myxome peut être diffus, ou bien lobulaire, très-rarement le myxome est simple.

Le développement papillaire des végétations des canaux galactophores et des culs-de-sac, formant alors des cavités lacunaires, sont les mêmes que dans les fibromes, où ils ont été fort étudiés par Labbé et Coyne (1), et dans les sarcomes. Les kystes lacunaires sont tapissés par des épithéliums pavimenteux ou cylindriques. Le contenu des végétations est d'apparence colloïde, il renferme un réseau de cellules, des vaisseaux sanguins et il est revêtu par l'épithélium.

F. *Chondromes*, *Ostéomes*. — Les *chondromes* mammaires sont très-rares, et on connaît seulement quelques exemples de ces tumeurs, dus à Astley Cooper, Busch, E. Wagner. Les enchondromes sont simples, ou bien, comme dans le fait de Wagner, ils sont associés à une autre espèce de tumeur. Les *ostéomes*, ou plutôt les *plaques calcifiées* mammaires, dans les enchondromes et les fibromes, ne sont point fréquentes. Auguste Bérard et Velpeau en ont cité des observations.

G. *Myomes*. — Des amas formés par des fibres musculaires striées ou rhabdomyomes ont été rencontrés dans la mamelle par Billroth ; ils faisaient partie d'un sarcome médullaire complexe.

(1) Labbé et Coyne. *Traité des tumeurs bénignes du sein*, p. 252 et suiv., fig. 17, 18, 19. 1876.

II. *Mélanose.* — La *mélanose simple*, consistant en dépôt de granulations mélaniques dans les cellules épithéliales des acini mammaires, a été étudiée et figurée par Cornil et Ranvier (1). La mamelle présentait des taches visibles à l'œil nu, la matière mélanique s'était formée, non dans le tissu conjonctif, mais dans les culs-de-sac et les acini glandulaires (fig. 252). Dans des préparations avec l'acide tartrique, on apercevait les acini de la glande tantôt normaux, tantôt comme injectés en noir. Avec un fort grossissement et sur des coupes faites après durcisse-

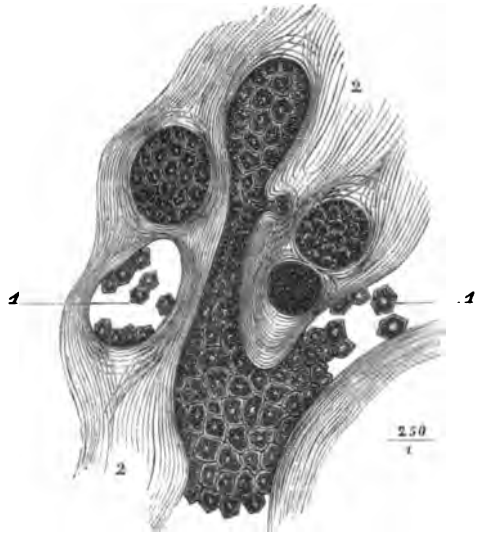

FIG. 252. — Mélanose de la mamelle *.

ment de la pièce dans l'alcool, on voyait que la production des granules mélaniques avait eu lieu dans le protoplasma des cellules épithéliales, autour du noyau (fig. 252).

3. — Galactocèle et Kystes du sein.

A. La *galactocèle* est une tumeur formée par la rétention du lait accumulé dans une portion de la glande mammaire (2). Tantôt la tuméfaction

* FIG. 252. — Cellules des canalicules et des acini mammaires infiltrés de pigment noir. 1. Cellules épithéliales infiltrées; 2, tissu conjonctif interstitiel fibrillaire. Grossissement 250 diamètres (Cornil et Ranvier).

(1) CORNIL et RANVIER, *Manuel d'histologie pathologique*, 1re partie, p. 329, fig. 164, 1869.

(2) A. FORGET, *Consid. sur la galactocèle mammaire ou tumeur laiteuse du sein (Bull. de thérapeutique*, t. XXVII et XXVIII, 1844).

a lieu au centre, tantôt au pourtour du mamelon. On trouve du lait altéré, coagulé, privé de ses éléments liquides dans les galactocèles qui paraissent provenir des conduits galactophores dilatés. La poche est unique ordinairement, parfois cloisonnée et comme aérolaire, communiquant avec les acini glandulaires, ce qui la distingue des kystes.

Les parois de la poche de la galactocèle sont épaissies et même indurées sur quelques points; de plus, elles peuvent être amincies et même ulcérées en d'autres (Forget). En ce cas, le tissu mammaire périphérique entre en suppuration. Le volume des galactocèles est quelquefois énorme. Scarpa en a mesuré une de trente-deux pouces de circonférence, la tumeur tombait sur l'abdomen. Quand la tumeur lactée siége en dehors de la glande, il faut admettre des lobules isolés, peut-être des mamelles surnuméraires placées près de l'aisselle (voy. Vices de conformation de la mamelle).

B. *Kystes et lacunes mammaires.* — Les kystes divers et de nature variée de la mamelle ont été fort étudiés. Astley Cooper le premier a décrit une maladie hydatique ou kystique de la mamelle; Benjamin Brodie rattacha les kystes à une dilatation des conduits excréteurs de la glande et leur donna le nom de sarcomes séro-cystiques. Paget les divisa en kystes simples ou stériles et en kystes proligères. Broca admet des kystes néogènes et progènes; Nélaton des kystes uni ou multiloculaires; Velpeau des kystes séreux, séro-sanguins et séro-muqueux, etc., etc.

Labbé et Coyne, qui ont longuement étudié la question des kystes du sein au point de vue historique et qui ont cherché à établir leur développement, discutent tour à tour les dénominations de cysto-sarcome (Müller), de kystes par rétention ou bien par ramollissement de tumeurs néoplasiques (Billroth), ainsi que les kystes lacuneux des bourses muqueuses (Verneuil et Broca), enfin la théorie ingénieuse de Cadiat sur la formation des kystes par adénomes (1).

La présence des kystes coexistant avec les tumeurs mammaires est évidente, mais se rapportent-ils nécessairement à ces tumeurs, à l'adénome, par exemple, comme le veut Cadiat? Je n'oserais l'affirmer. La plupart des kystes ont une origine mammaire dans les conduits, ou entre les deux parois des acini et des canaux; d'autres sont extramammaires et se produisent dans le tissu cellulaire ou conjonctif rétromammaire, dans la bourse muqueuse de cette région. Plusieurs se forment dans une tumeur préexistante et ressemblent à des géodes : tels sont les kystes des carcinomes.

Quoi qu'il en soit, le plus grand nombre des kystes mammaires pro-

(1) Labbé et Coyne, *Traité des maladies bénignes du sein*, p. 137-151, 1876.

viennent de l'oblitération des conduits lactés et des culs-de-sac, distendus puis déformés par des végétations diverses proéminant sur les parois. On voit alors, sur une coupe des tumeurs, des espaces lacunaires plus ou moins étendus, rapprochés comme des fentes, et irréguliers sur leur pourtour.

Outre les kystes précédents et les lacunes des tumeurs du sein, on connaît des *kystes sébacés* superficiels, des *kystes hématiques* (voy. Hémorrhagies du sein), des *kystes dermoïdes* avec productions pileuses. Les *kystes à Échinocoques* sont parasitaires (voy. Parasites de la mamelle).

3. — Épithéliomes mammaires.

Les *épithéliomes* ou *cancers* mammaires ordinaires offrent les variétés de : squirrhe, encéphaloïde, colloïde. L'épithéliome pavimenteux a lieu par propagation des lésions du mamelon et de la couche cutanée aux parties profondes.

Le *cancer fibreux ou squirrheux* de la mamelle est fréquent. La tumeur est d'abord dure, petite, durant longtemps dans cet état, avec des prolongements ramifiés et divergents, dus à l'envahissement des lymphatiques superficiels. D'autres tumeurs de même nature apparaissent autour. Parfois le squirrhe à évolution lente prend des allures rapides; il y a en ce cas une multiplication cellulaire fort grande. J'ai donné (p. 303 et fig. 70), une idée du cancer du foie assez analogue au cancer mammaire, d'abord dur et devenant mollasse. Je n'y reviendrai pas.

Le squirrhe peut être atrophique ; d'autres fois, le cancer squirrheux est en cuirasse et ne s'ulcère que lentement. Les lymphatiques et les ganglions axillaires peuvent n'être envahis que fort tard.

A mon avis, le cancer squirrheux est épithélial, naissant par l'épithélium multiplié et dégénéré des acini et des conduits. Quand les cellules multipliées ont détruit la paroi qui les contenait et se sont répandues autour, comme dans l'épithéliome labial, les cellules pénètrent dans les vaisseaux lymphatiques et arrivent jusqu'aux glandes lymphatiques axilaires.

L'épithéliome ou le carcinome du sein peut affecter aussi la forme dite *encéphaloïde* ou *médullaire*, ne différant histologiquement du squirrhe que par une modification dans la disposition de ses éléments : il y a beaucoup plus de cellules. L'élément vasculaire y est aussi plus richement représenté, ce qui rend compte des hémorrhagies infiniment plus fréquentes dans l'encéphaloïde.

La mamelle lésée par l'encéphaloïde acquiert parfois des dimensions énormes. Au début, la tumeur est le plus souvent irrégulière, bosselée;

ces bosselures sont molles; elles viennent bientôt soulever la peau qui lui adhère, s'amincit, se couvre de varicosités et s'ulcère, laissant à nu une masse fongueuse qui fait saillie en forme de champignon. Ces fongosités donnent lieu à des hémorrhagies qu'il est difficile d'arrêter. L'envahissement est plus rapide que pour le squirrhe; les ganglions axillaires sont pris de bonne heure, et se comportent comme la tumeur du sein; les deux ulcérations se rejoignent et sécrètent un pus fétide, mal lié, très-abondant.

Le carcinome de la mamelle prend quelquefois la forme *colloïde* ou *mélanique*.

Il n'est pas rare de trouver des productions analogues à l'épithéliome de la mamelle dans d'autres organes, plus particulièrement dans la colonne vertébrale, ce qui rend compte des paraplégies douloureuses observées en même temps que le cancer du sein.

Cornil et Ranvier ont décrit un carcinome *villeux* du sein (1), et ils font remarquer combien il ressemble à un épithéliome. Le début probable est à la surface des conduits galactophores; la forme des cellules se rapproche, disent ces auteurs, des épithéliomes à cellules cylindriques. Pour moi, qui regarde tous les carcinomes comme des épithéliomes, je trouve là une confirmation de mes idées sur ce sujet. Je la trouve aussi dans les épithéliomes infectants admis par Labbé et Coyne, débutant néanmoins de la manière la plus nette par les acini et les canaux galactophores (2). La distinction des carcinomes et des épithéliomes est, ce me semble, illusoire.

4. — Tuberculose et Syphilis de la mamelle.

La *tuberculose* mammaire n'est pas prouvée chez la femme; j'ai examiné deux fois de prétendus tubercules mammaires. Le premier fait se rapportait à un fibrome avec des points calcifiés et le second à de petites collections glandulaires flétries, revenues sur elles-mêmes et renfermant des globules de graisse bien reconnaissables; il s'agissait de petites tumeurs par rétention lactée.

La *syphilis* mammaire primitive atteignant le mamelon sous forme de chancre est fréquente chez les nourrices, ainsi que les accidents secondaires; mais ces manifestations sont à proprement parler cutanées.

Les syphilomes dans la syphilis tertiaire atteignent plus profondément

(1) Cornil et Ranvier, *Manuel d'histologie pathologique*, 3e partie, p. 1667-1669, 1876.
(2) Labbé et Coyne, *Traité des maladies bénignes du sein*, p. 351 et 360, 1876.

la glande et surtout son tissu périphérique. L'anatomie pathologique n'en est point complète. Je puis relater toutefois un fait significatif observé par Gosselin. Une femme manifestement syphilitique présentait une tumeur de la mamelle qui glissait sur les parties profondes. Cette tumeur, large comme une pièce de dix centimes, disparut sous l'influence du traitement spécifique. La peau était rouge et un peu violacée à son niveau. Le syphilome avait été qualifié de gomme étalée du sein par le professeur Gosselin.

Hyperhémies, Hémorrhagies de la mamelle.

Les *hyperhémies mammaires* sont physiologiques à l'époque menstruelle, et on les observe parfois très-considérables autour de l'hypertrophie ou des néoplasmes.

Les *hémorrhagies de la mamelle* sont traumatiques ou spontanées. Dans les contusions peu fortes, de petits vaisseaux sont rompus et forment des ecchymoses ou une petite bosse sanguine. Les contusions violentes qui aplatissent ou écrasent la glande peuvent déterminer en arrière de la mamelle une collection sanguine qui la soulève, comme dans les abcès rétromammaires. Ces foyers hématiques deviennent souvent le point de départ de phlegmons.

Les hémorrhagies spontanées surviennent pendant les règles, et le sang peut s'écouler par le mamelon ; chez les nourrices, le lait peut être coloré en rose. Dans diverses tumeurs, Nélaton a signalé ces écoulements de coloration hématique ayant lieu par le mamelon : c'est tantôt du sang pur, tantôt un liquide comparé à de la bière, tantôt du colostrum rosé. De petits polypes des canaux galactophores, des tumeurs bénignes et des cystosarcomes donnent surtout lieu à ces écoulements. Les hémorrhagies abondantes se produisent sur les surfaces ulcérées des néoplasmes à grand développement sont redoutables ; j'en ai vu récemment un exemple mortel. Le sang peut s'épancher dans les kystes mammaires, surtout dans ceux qui ont les parois couvertes de végétations.

Parasites de la mamelle.

Davaine rapporte des exemples (1) de *kystes hydatiques mammaires à Echinocoques*. Il faut remarquer ici qu'en présence de tumeurs cystiques mammaires, le diagnostic anatomique est indispensable pour établir si le

(1) C. DAVAINE, *Traité des entozoaires, etc.*, p. 809 et 848-850, 1877.

kyste est réellement pourvu, soit de la membrane hydatique, soit d'échinocoques ou de leurs crochets.

La *filaire* a été observée dans la mamelle, au Sénégal.

Vices de conformation.

L'*absence* des deux mamelles ou d'une seule est possible, elle coïncide avec des malformations de la paroi thoracique antérieure ou avec l'absence de l'utérus, des ovaires. Les *mamelles restant rudimentaires* ont été observées.

Il n'est pas très-rare de trouver des *mamelles surnuméraires* de moindre volume que les mamelles normales. Quand il y a trois mamelles, la troisième est située sur la ligne médiane, au niveau des autres ou plus au-dessous. On a vu de petites mamelles au-dessous d'une mamelle normale, sur le dos, sur la cuisse. Lorsqu'il y a quatre mamelles, elles sont superposées deux par deux ou bien sur une même ligne : les médianes volumineuses et normales, les deux autres de chaque côté, dans les creux axillaires.

Le mamelon peut manquer ou être imperforé. D'autres fois, il existe plusieurs mamelons sur la même mamelle.

I. Geoffroy Saint-Hilaire, Histoire des anomalies de l'organisation, t. I, p. 710, Paris, 1832. — Schlœzer, Ueber die angeb. Missbildungen der weibl. Genitalien, Dissert. inaug., Erlangen, 1842. — Marrotte, Mamelles supplémentaires, etc. (Bulletins de la Société médicale des hôpitaux de Paris, t. I, p. 21, 1849). — Birkett, The Diseases of the Breast, p. 21, London, 1840. — Eudes-Deslonchamps et Rayer, Mamelles supplémentaires chez la femme (C. R. de la Société de biologie, t. IV, p. 9, 1852). — E. Leclerc, Obs. d'une femme ayant trois mamelles (Gazette des hôpitaux, p. 339, 1852). — Scanzoni, Die Krankheiten der weiblichen Brüste und s. w., S 46, Prag, 1855. — A. Velpeau, Traité des maladies du sein, 2e édition, p. 3, 1858. — Handyside, Quatre mamelles observées chez un homme (Journal of Anatomy, vol. VII, 1872). — A. Puech, De la glande mammaire et de ses anomalies (Mémoires de l'Académie du Gard, 1876). — O. Garland, Mamelles supplémentaires situées symétriquement dans la région axillaire, etc. (Edinburg med. Journal, p. 47, 1877). — Goderain, Études sur les mamelles surnuméraires, thèse de Paris, n° 266, 1877.

Aperçu général sur les tumeurs. — L'examen relativement facile et multiplié des néoplasmes de la mamelle a fait constater dans cette glande et sa périphérie la majeure partie des tumeurs. Je crois actuellement utile d'indiquer brièvement la caractéristique et la classification des tumeurs diverses, dont il a été si souvent question au sujet des organes déjà décrits.

Le mot *tumeur*, désignant une tuméfaction, une grosseur, une augmentation de volume (*tumor*), a servi pour les lésions des organes les plus disparates entre elles. Les déplacements par hernies, les collections

liquides sanguines ou purulentes, les dilatations des canaux excréteurs et des vaisseaux étaient des tumeurs aussi bien que les productions anormales des tissus. L'anatomie chirurgicale étudie encore les tumeurs à ce point de vue, par exemple dans les régions inguinale, crurale, axillaire, etc.

Je considère comme un progrès réel la séparation des collections liquides, des rétentions des produits sécrétés, des déplacements d'organes, etc., avec les masses de tissu de nouvelle formation. Ces masses, de grosseur variable, sont des *néoplasies* ayant une tendance à persister, souvent à se développer outre mesure, à s'accroître en un mot. Les néoplasies sont également différentes des produits inflammatoires, qui ne persistent pas, qui disparaissent par suppuration ou par résorption, ainsi que des infarctus, des altérations nécrobiotiques (voy. p. 652).

L'aspect, la forme, la configuration des vraies tumeurs, des néoplasies ou des néoplasmes, font apprécier leurs caractères visibles à l'œil nu et qui leur ont fait appliquer des noms ordinaires qu'il est bon de rappeler, parce qu'ils se trouvent dans la plupart des descriptions.

Une tumeur est plus ou moins isolable de l'organe pour lequel elle constitue une fausse hypertrophie. Elle est plongée dans le tissu ambiant, où elle en émerge en quelque sorte.

La forme des tumeurs est aplatie, ou globuleuse, ou allongée, avec toutes les variétés intermédiaires, lisse, bosselée, mamelonnée, etc. On trouve une nodosité, une induration principale bien ou mal limitée, s'étendant parfois en infiltrations ou en traînées. D'autres fois, c'est une plaque très-étalée. La tumeur saillante et sessile constitue la tubérosité conique, à sommet aplati, ou bien évasé, ombiliqué, cratériforme. La tumeur à pédicule large forme des sortes de champignons ou gros fongus, à extrémité dilatée. La tumeur avec pédicule grêle ou étroit, et avec l'extrémité allongée, renflée en massue, représente le polype ou le papillome, qui devient un papillome dendritique lorsque plusieurs petits polypes ou tumeurs papillaires s'insèrent les uns sur les autres. Les kystes généralement arrondis, d'origine très-variable, surviennent fréquemment comme complications dans les néoplasies; ils offrent une paroi et un contenu.

Ces apparences diverses des tumeurs, néoplasies ou néoplasmes, et beaucoup d'autres qu'il m'a semblé inutile de rapporter, ne peuvent suffire en aucune manière pour les distinguer ou pour les classer. L'examen histologique est indispensable, et cet examen, souvent long, toujours délicat, parfois extrêmement difficile, doit être pratiqué avec le plus grand soin. Les tumeurs sont rarement composées d'un seul tissu; ordinairement leurs éléments, fibres ou cellules, sont multiples, très-différents entre eux, et c'est la prédominance des uns, l'importance des autres, qui doit entrer

en ligne de compte et caractériser la tumeur. Charles Robin, Cornil et Ranvier, plus récemment Latteux, ont insisté avec raison, en France, sur ces particularités, et exposé longuement la méthode ainsi que les précautions à prendre dans l'examen des tumeurs. Je renvoie le lecteur à leurs ouvrages pour la partie technique proprement dite (1) ; je vais présentement exposer la classification des néoplasmes avec leur synonymie parfois confuse et presque inextricable.

Toute tumeur néoplasique provient d'un élément normal de l'organisme dévié simplement de son type primitif. L'expression d'hétéromorphe, appliquée à un néoplasme, n'a pas de sens exact et ne saurait indiquer un élément sans analogue et surajouté. Le tissu formant une tumeur trouve son type dans un tissu de l'organisme, soit à l'état embryonnaire, soit adulte (J. Müller).

Pour désigner les tumeurs, on a employé les expressions métaphoriques les plus diverses, et ceux qui reculaient devant les expressions de cancer (crabe) ou de molluscum, ont accepté les dénominations de gliome (glu) ou de psammome (sable fin). Je ne m'arrêterai pas à la critique facile des classifications anciennes; je ne transcrirai pas celles de Cruveilhier, de Broca, de Virchow, de Fœrster, de Cornil et Ranvier, de Lancereaux, etc.; j'arriverai directement à un exposé sommaire et histologique, en adoptant la désinence *ome* pour chaque classe ou catégorie principale.

A. *Sarcomes.*— Ces tumeurs sont formées par des éléments cellulaires embryonnaires, par un tissu analogue au tissu embryonnaire ou embryoplastique. Leur synonymie est très-embrouillée; ce sont : les tumeurs fibreuses albuminoïdes de J. Müller, les tumeurs fibro-plastiques de Lebert. Charles Robin les désigne en majeure partie sous le nom de tumeurs embryoplastiques, ainsi que de tumeurs à médullocelles et à myéloplaxes (voy. Os). Paget les nomme : *recurring fibroid et myeloid tumours*. Virchow en a voulu séparer ses gliomes et ses psammomes. Lancereaux, rejetant le mot sarcome, appelle les tumeurs qui nous occupent : fibromes embryonnaires, globocellulaires et fusocellulaires.

Les sarcomes ont pour masse constituante principale tantôt des cellules arrondies, pressées, reunies par une petite quantité de substance intermédiaire amorphe, tantôt des cellules allongées et fusiformes, à noyau allongé, entremêlées de noyaux libres. On trouve ainsi le tissu embryonnaire ou embryoplastique sous ses deux aspects principaux. Les éléments

(1) Ch. Robin, *Traité du microscope*, etc., Paris, 1871. — Cornil et Ranvier, *Manuel d'histologie pathologique*, p. 106-313, 1869-1876 — P. Latteux, *Manuel de technique microscopique*, 1877.

cellulaires unis à des vaisseaux forment ordinairement la masse des tumeurs sarcomateuses ou embryoplastiques.

Les variétés du sarcome sont très-nombreuses. On l'appelle sarcome encéphaloïde ou cancer encéphaloïde quand la masse ressemble à la substance cérébrale ramollie, formée de cellules rondes : c'est le fibrome globocellulaire de Lancereaux, le sarcome à cellules rondes de Billroth. — Le sarcome fasciculé est plus épais, plus résistant, plus charnu que le précédent, avec les cellules allongées, fusiformes : c'est le fibrome fusocellulaire de Lancereaux, la tumeur fibro-plastique de Lebert. — Le sarcome myéloïde ressemble à la moelle des os; Ch. Robin y a montré la fréquence de grandes cellules à plusieurs noyaux, tumeurs à myéloplaxes.

Le développement ultérieur de beaucoup de sarcomes aboutit à la production de fibromes, et la limite entre ces deux néoplasies est parfois difficile, une portion étant sarcomateuse, l'autre fibroïde et même fibreuse. De plus, les sarcomes arrivent non à l'état adulte, mais à des formations de tissu nouveau : sarcome ossifiant, sarcome névroglique ou gliome (Virchow); sarcome angiolithique (Cornil et Ranvier) ou psammome (Virchow). Ces derniers sont pour moi des épithéliomes. D'autres fois, la dégénérescence colloïde ou muqueuse se produit, ou bien de la graisse, des grains mélaniques ou des poussières calcaires s'infiltrent dans les cellules embryonnaires du sarcome. On a ainsi : des sarcomes muqueux, sarcomes lipomateux, sarcomes mélaniques, sarcomes calcifiés. Si les vaisseaux deviennent très-nombreux et ectasiés, le sarcome est télangiectasique; enfin, quand des kystes se produisent dans l'intérieur d'une tumeur sarcomateuse, on l'a désigné souvent sous le nom de cysto-sarcome.

B. *Fibromes.* — Les fibromes (Verneuil) ont été nommés tour à tour stéatomes (J. Müller), tumeurs fibroïdes, desmoïdes, innomes, de ἰνός, fibre (Paget), fibromes adultes (Lancereaux).

Les fibromes sont formés par des masses fasciculées de fibrilles du tissu fibreux, conjonctif ou lamineux, entremêlées de cellules. Suivant la juste remarque de Cornil et Ranvier, il ne suffit pas qu'une tumeur contienne du tissu conjonctif ou lamineux et des vaisseaux pour être un fibrome vrai, typique, il faut qu'elle ne renferme rien autre. Les fibromes simples sont rares comparés aux fibromes composés. Les masses des fibromes vrais sont blanches ou rosées, parfois comme nacrées, sèches. Les fibres sont longitudinales, ou onduleuses, ou enroulées.

Les variétés des fibromes sont : les fibromes molluscoïdes ou colloïdes, ou myxomateux, ou muqueux, *molluscum fibrosum;* — les fibromes graisseux ou lipomateux; — les fibromes calcifiés; — les fibromes papillaires; — les fibromes des cicatrices, kéloïdes, etc.

A la suite des sarcomes et des fibromes, je dois dire un mot des *papillomes*. La plupart des néoplasies peuvent présenter la forme papillaire, mais les plus fréquentes sont constituées par les fibromes, ainsi que le fait remarquer Rokitansky. Les fibromes papillaires végétants de la mamelle (voy. p. 873 et 874), les excroissances papillaires du derme cutané et de beaucoup de muqueuses, intestinale, anale, utérine, etc., forment des fibropapillomes ou des sarcopapillomes de diverses variétés, soit cornés, soit myxomateux, soit kystiques. Les polypes sont presque toujours des fibromes ou des myxomes, simples ou composés, kystiques, ou avec complication d'adénome.

C. *Myxomes*. — Le tissu lamineux ou conjonctif, avec interposition de substance colloïde ou muqueuse, tel qu'on le trouve dans le cordon ombilical, dans le corps vitré et diverses parties de l'embryon, est le type des tumeurs dites : myxomes, tumeurs colloïdes simples ou composées. Les myxomes, collonema, tumeurs colloïdes ou gélatineuses diverses des auteurs, forment des masses tremblotantes, parfois volumineuses, parcourues par des vaisseaux. Elles sont remplies d'un liquide visqueux, ressemblant à une solution de gélatine ou de gomme arabique et renfermant peu d'éléments cellulaires ou de fibres.

Les variétés du myxome sont : le myxome à fibres lamineuses simples, et le myxome à fibres élastiques, fibromyxome ; — le myxome lipomateux ; — le myxome télangiectasique ; — le myxome polypeux kystique ; — le cystomyxome, môles hydatiques placentaires.

D. *Lipomes*. — Les lipomes, ou adipomes de J. Cruveilhier, ne sont pas de simples accumulations de graisse, ni la simple dégénérescence graisseuse des organes. Les tumeurs formant les lipomes sont des masses jaunâtres, assez rarement lisses, plutôt lobulées, circonscrites, ne disparaissant pas chez le malade qui maigrit. Les lipomes peuvent s'enflammer ou se sphacéler.

Le lipome a l'aspect du tissu cellulo-adipeux ordinaire. Ses variétés sont : les lipomes myxomateux ; — le lipome fibreux, tumeur adipo-fibreuse de Cruveilhier, stéatome des anciens auteurs ; — lipome télangiectasique ou érectile ; — le lipome calcifié ; — le lipome saponifié.

E. *Chondromes*. — Les chondromes sont constitués par des masses de tissu cartilagineux, venues sur les cartilages préexistants (ecchondroses) ou au contraire développées dans des endroits où normalement on ne trouve pas de cartilage (chondromes vrais). Certains chondromes ont la plus grande analogie avec le tissu cartilagineux des mollusques céphalopodes.

Les chondromes internes situés dans les os (enchondromes) ou sous le périoste (périchondromes) sont lobulés ou diffus et formés de masses parfois assez considérables, tantôt blanches, hyalines, tantôt fibrocartilagineuses. Les cellules cartilagineuses sont nettes comme chez l'adulte ou embryonnaires (voy., plus bas, Cartilage).

Les variétés des chondromes forment : les chondromes hyalins unilobulés ou multilobulés ; — les chondromes diffus ; — les chondrosarcomes ; — les chondrofibromes, périchondromes ; — les chondromes ossifiants ou les ostéochondromes ; — les chondromes à cellules ramifiées.

F. *Ostéomes.* — Les ostéomes doivent être distingués en ceux qui se produisent sur les os (exostoses et énostoses) et en ceux qui se développent loin de ceux-ci, au milieu d'autres organes ou parenchymes.

Les variétés principales des ostéomes sont les ostéomes éburnés ; — les ostéomes compactes ; — les ostéomes spongieux (voy., plus bas, Os). Aux ostéomes se rattachent les *odontomes* (Broca), qui se développent sur les dents ou à leur pourtour.

G. *Calciomes* et *Mélanomes.* — Les productions calcifiées accidentelles ou *calciomes*, se trouvant dans beaucoup d'organes à la suite de processus morbides, compliquent les néoplasies, mais ne les constituent point à elles seules.

La mélanose existe normalement dans les cellules de la choroïde et dans le pigment des cellules de la couche profonde dermique de Malpighi (1). A l'état pathologique on trouve ce pigment dans les sarcomes, les épithéliomes et d'autres éléments cellulaires anormaux. Rarement il forme chez l'homme des masses, *mélanomes* ou tumeurs mélaniques, tandis que celles-ci sont assez fréquentes chez le cheval (2).

H. *Myomes.* — Les myomes ou tumeurs musculaires sont constitués tantôt par des fibres striées, tantôt par des fibres lisses. De là deux divisions principales de myomes qui sont : 1° les rhabdomyomes ou myomes à fibres striées, et 2° les léiomyomes ou myomes à fibres lisses, constituant les corps fibreux de l'utérus (voy. p. 849).

Les léiomyomes offrent des variétés ; ils sont lobulés ou non : léiomyomes lobulés ; — léiomyomes diffus. D'autres fois, on les trouve calcifiés ou pénétrés de vaisseaux très-nombreux : léiomyomes calcifiés, pierres utérines ; — léiomyomes télangiectasiques. Parfois enfin les fibres

(1) Ch. Robin, *article* Mélanose (*Dictionnaire encyclopédique des sciences médicales*, 2e série, t. VI, p. 372, 1873).

(2) Cornil et Ranvier, *Manuel d'histologie pathologique*, 1re partie, p. 329, 1869.

musculaires ont en partie subi les dégénérescences graisseuse ou muqueuse ; on voit dans ces cas des léiomyomes graisseux ; — des léiomyomes muqueux.

I. *Angiomes.* — Les tumeurs vasculaires constituées par une agglomération de vaisseaux de formation nouvelle sont des angiomes, ordinairement sanguins, hémangiomes, plus rarement lymphatiques, lymphangiomes.

Les angiomes sanguins ne comprennent ni les anévrysmes (voy. p. 611), ni les varices (voy. p. 626), ni les ecchymoses ou autres épanchements ordinaires de sang. On avait donné aux angiomes les noms de tumeurs érectiles, d'angioses, d'ecchymoma, d'angionome (voy. p. 632).

Les variétés d'angiomes sanguins sont : l'angiome simple, nævi, télangiectasie ; — l'angiome caverneux, nævus cavernosus, tumeurs érectiles, fongus hématode. Les angiomes se compliquent de dégénérescences diverses ou de kystes : angiomes lipomateux et cystangiomes (voy. p. 635 et fig. 175). Virchow, considérant le siége des angiomes, admet des angiomes lipogènes, fissuraux et phlébogènes, ces derniers développés sur les *vasa vasorum* multipliés des veines.

Les lymphangiomes, ou angiomes lymphatiques, auxquels se rattachent beaucoup de faits de macroglossie, de macrochilie, de tumeurs éléphantiasiques, sont rares. La distinction des lymphangiomes et des dilatations lymphatiques n'a pas toujours été faite ; elle est du reste très-délicate.

Les lymphadénomes ou tumeurs lymphoïdes, tumeurs leucémiques et lymphadéniques (voy. p. 666 et 668) ressemblent à l'hypertrophie ganglionnaire lymphatique. Ces tumeurs, mal délimitées dans les organes, ont l'aspect dit encéphaloïde. A mon avis, beaucoup de ces tumeurs ne sont que des sarcomes et des épithéliomes.

J. *Adénomes.* — Les hypertrophies glandulaires sont décrites comme des adénomes, mais il faut qu'une production de nouveaux éléments glandulaires soit surajoutée. Les tumeurs adénoïdes (Velpeau), les polyadénomes (Broca), les hétéradénomes (Broca), sont, à mon avis, des adénomes et non d'autres néoplasies à répartir dans les sarcomes ou les fibromes. Les tumeurs hétéradéniques (Ch. Robin) rentrent dans cette classe (voy. p. 273).

Les adénomes sont acineux, dérivant des glandes acineuses ; — tubulés ; — cylindriques. Ces adénomes sont fréquemment accompagnés de kystes. Les altérations remarquables des glandes sébacées et sudoripares décrites par Broca et Verneuil sont des adénomes.

K. *Névromes.* — J'indiquerai bientôt (voy. Néoplasmes des nerfs) que les tumeurs appelées anciennement névromes diffèrent beaucoup entre elles, étant constituées tantôt par des fibromes, des myxomes, etc. Les vrais névromes sont des néoplasies de tissu nerveux, composées soit de cellules grises de l'encéphale ou de la moelle épinière, soit de tubes nerveux proprement dits.

Les névromes forment ainsi des variétés : les névromes cellulaires ou médullaires ; — les névromes fasciculés ou tubulaires cylindriques ; — les névromes cylindriques plexiformes (Verneuil).

L. *Epithéliomes, carcinomes.* — A plusieurs reprises, j'ai exprimé l'opinion que le terme métaphorique de cancer ou de carcinome, encore employé en clinique, répondait au sarcome, au lymphadénome, et surtout à l'épithéliome. Les dilatations des prétendues cellules plasmatiques, les fibromes alvéolaires, me paraissent n'avoir qu'un intérêt historique.

Les épithéliomes sont pavimenteux ; — cylindriques ; — glandulaires ou médullaires.

L'examen clinique des épithéliomes pavimenteux leur a fait donner les noms de *noli me tangere*, ulcère rongeant, cancer cutané, cancer faux, épithélioma (Hannover), cancroïde (Lebert), cancer épithélial, etc. Les variétés que le microscope fait constater sont les suivantes : épithéliomes pavimenteux lobulés ; — perlés, tumeurs perlées de Cruveilhier ; — tubulés, cylindroma de Billroth (voy. p. 40 et 45).

Les épithéliomes cylindriques se développent principalement sur les muqueuses (voy. p. 136).

L'apparence, à l'œil nu, des épithéliomes ou cancers glandulaires a fait depuis longtemps admettre des squirrhes durs et des encéphaloïdes mous. Ces divisions des épithéliomes répondent à leur texture. L'examen microscopique fait reconnaître dans le cancer ou épithéliome squirrheux de nombreuses fibres et peu de cellules : épithéliome fibreux, et dans l'épithéliome encéphaloïde la prédominance des cellules : épithéliome médullaire. Tout cancer fibreux, tout squirrhe, est en réalité un épithéliome fibrocellulaire.

Les variétés des épithéliomes glandulaires, soit fibreux, soit médullaires, sont les suivantes : cancer ou épithéliome lipomateux ; — myxomateux, muqueux ou colloïde ; — mélanique ; — hématode, télangiectasique ; — villeux ; — papilleux ou fongueux ; — cystique.

M. *Phymomes, syphilomes.* — Les productions pathologiques constituant les tubercules ou *phymomes* ne sont pas hétéromorphes. Elles consistent en une altération de cellules embryonnaires ou embryoplastiques qui tantôt arrivent à un certain degré d'organisation (granulations mé-

ningiennes tuberculeuses), tantôt deviennent granulo-graisseuses et même se calcifient (granulations pulmonaires). La granulation grise aussi bien que les gros tubercules, décrits à tort comme des pneumonies caséeuses, sont au même degré des phymomes (voy. p. 498, 511 et 513).

Au point de vue anatomique, les accidents primitifs et secondaires de la syphilis consisteraient en inflammations cutanées, telles que les roséoles et éruptions sans tumeurs. La syphilis tertiaire formerait des néoplasies, les plaques muqueuses et les gommes ou *syphilomes*. Cette division est purement artificielle, le chancre induré, comme l'a démontré Gubler depuis longtemps, étant un sarcome ou un fibrome en miniature.

Le tissu des gommes, des syphilomes, n'est point spécial et se compose de cellules jaunes, embryonnaires, embryoplastiques (de la variété cystoblastions, Ch. Robin). La texture des gommes n'est pas plus spéciale que leur structure. L'anatomie des syphilomes ne saurait rendre compte de leur physiologie pathologique.

N. *Cystomes, kystes.*— Les cystomes ou kystes ont leurs analogues dans les glandes closes vasculaires de la thyréoïde et de l'ovaire.

Les variétés des tumeurs kystiques sont très-nombreuses. Cruveilhier, dans son premier ouvrage, avait distingué les kystes en : préexistants ou primitifs et en kystes non préexistants, consécutifs ou adventifs, formés autour des corps étrangers. La considération du développement des kystes serait la meilleure base de classification, mais elle est encore impossible dans l'état de la science. La division suivant le contenu est la suivante : kystes sébacés, mélicériques, comédons, etc.; — kystes dermoïdes simples, pileux, ou avec productions osseuses et dentaires; — kystes séreux, muqueux ou colloïdes, des bourses séreuses naturelles et accidentelles, hygromas, kystes des gaînes tendineuses, des cavités glandulaires naturelles ou accidentelles, thyréoïde, ovaire, foie, reins; — kystes hématiques, purulents; — kystes parasitaires.

Sous le nom de *tératomes*, Virchow a décrit plusieurs faits de tumeurs composées. Ces tumeurs, la plupart coccygiennes, renferment des tissus divers : embryonnaire, cartilagineux, osseux, nerveux et paraissent le plus souvent, d'après Lancereaux dont je partage l'opinion, des inclusions fœtales (1).

(1) E. Lancereaux, *Traité d'anatomie pathologique*, t. I, p. 103 et 465, 1875.

LIVRE SIXIÈME

APPAREIL DE LA LOCOMOTION

L'appareil locomoteur comprend des leviers rigides et des organes qui les meuvent. Les os et les cartilages sont passifs; les muscles, au contraire, sont actifs; ils maintiennent en situation les pièces du squelette et ils les déplacent en partie ou en totalité.

SECTION PREMIÈRE

OS.

Les os, formés d'une substance blanche et dure, renfermant des éléments caractéristiques, sont revêtus d'une enveloppe fibro-vasculaire qui est le périoste. L'intérieur des os offre la moelle osseuse, des vaisseaux et des nerfs; leurs surfaces articulaires ont une couche cartilagineuse qui les revêt en remplaçant le périoste.

Les os sont longs, larges ou courts. La substance osseuse, entremêlée de fibres de Sharpey, montre, avec le microscope, les ostéoplastes ramifiés, à prolongements multiples, anastomosés entre eux et avec les canaux de Havers. Les cellules osseuses sont l'élément anatomique prédominant du tissu osseux. La moelle des os n'a pas de périoste interne; elle est formée surtout d'éléments cellulaires, médullocelles, myéloplaxes, et de cellules adipeuses.

Inflammation des os, Ostéite.

L'*ostéite* (Gerdy) est l'inflammation des os; l'étude en est très-compliquée, fort difficile, et comprendrait pour quelques auteurs la majeure partie des lésions du tissu osseux. Gosselin a tracé de main de maître l'histoire clinique des diverses ostéites (1); il ne m'est pas possible de

(1) L. Gosselin, *article* Os, pathologie (*Nouveau Dictionnaire de médecine et de chirurgie pratiques*, t. XXV, p. 253, 1878).

suivre exactement les divisions multipliées qu'il adopte; celles-ci ne se rapportent pas toujours aux faits d'anatomie pathologique.

1. — Ostéite simple, aiguë, traumatique.

L'*ostéite aiguë traumatique* est le type de l'ostéite décrit par Gerdy. Examinée à ses diverses périodes, la lésion de l'os commence par l'hyperhémie. A l'œil nu, le périoste est rouge, vascularisé, épaissi par les éléments infiltrés du sang; on le décolle facilement et on peut voir au-dessous un peu de sérosité rougeâtre. Le microscope permet de constater une infiltration de jeunes cellules embryonnaires (médullocelles de Ch. Robin) placées au-dessous du tissu fibreux périostique et même dans les mailles de ce tissu. Bientôt la substance de l'os et la moelle sont lésés.

A. *Ostéite raréfiante.* — La substance osseuse compacte est altérée, car, après avoir scié l'os ou l'avoir fragmenté à coup de marteau, il se forme des gouttelettes sanguines à l'ouverture des canaux de Havers. Avec le microscope, on voit une infiltration de cellules embryonnaires dans les espaces médullaires, dans les canaux de Havers, et ces cellules semblent provenir des éléments de la moelle. L'élargissement des canaux de Havers est manifeste et démontre l'ostéite raréfiante sur des coupes de l'os desséché. Les bords érodés offrent des ostéoplastes en voie de destruction : il semble que ces éléments aient éclaté pour donner naissance à plusieurs cellules qui se mêlent aux jeunes médullocelles. En même temps les canaux se dilatent et la substance osseuse se détruit, comme le montre l'émiettement des cellules osseuses.

Plusieurs théories ont été proposées à ce sujet. Pour Gerdy, la résorption osseuse ne peut s'expliquer que par la nature particulière de l'inflammation ; je ne m'y arrêterai point. Pour Billroth, l'acide lactique ou les phosphates acides détruiraient la substance osseuse, ce qui n'est pas prouvé. Rindfleisch admet une transformation muqueuse ; Virchow un agrandissement des ostéoplastes; Weber et Volkmann croient à une dégénérescence granulo-graisseuse des corpuscules osseux. Enfin Cornil et Ranvier pensent que la cellule osseuse joue un rôle; car, quand elle est morte (carie ou nécrose), la dissolution osseuse n'a pas lieu. L'agent actif dans l'ostéite est pour ces auteurs la cellule osseuse elle-même (1).

La moelle osseuse est d'un rouge foncé, coloration due à la congestion médullaire, qui va parfois jusqu'à l'ecchymose; la graisse se résorbe comme le tissu compacte, ce qui rend la rougeur plus évidente. Plus tard,

(1) Cornil et Ranvier, *Manuel d'histologie pathologique*, 2e partie, p. 345, 1873.

la moelle est ramollie et réduite en bouillie. On aperçoit des exsudats constitués par des plaques et des flocons blanchâtres albumino-fibrineux. Avec le microscope, on découvre de nombreux éléments embryonnaires et une dilatation des vaisseaux ; on trouve peu de leucocytes : c'est la période d'ostéite plastique de Gosselin.

B. *Ostéite productive ou condensante.* — L'ostéite simple, en même temps qu'elle est raréfiante, peut aussi être productive. La raréfaction a lieu sur toutes les surfaces exposées à l'air, la production d'os nouveau par ostéite exubérante peut occuper divers points. En dehors de l'os, l'ossification se fait tantôt dans l'épaisseur du périoste, tantôt au-dessous de lui et à la surface du tissu compacte (fig. 253 et 254), c'est-à-dire dans les points que l'expérimentation désigne comme essentiellement ostéogéniques. On trouve tantôt des plaques de largeur variable, plus adhérentes au périoste qu'à l'os ; tantôt ce sont des prolongements étroits, saillants, nommés *stalactites* ou bien des *ostéophytes*. Sur une coupe transversale de l'os, au niveau de la lésion, le microscope démontre que les canaux de Havers ont une direction perpendiculaire à l'axe de l'os, tandis qu'ils ont une direction longitudinale dans l'os compacte normal. De plus, la diaphyse lésée est plus épaisse, plus lourde, l'os est condensé, hypertrophié. Les canaux de Havers, dilatés dans l'ostéite raréfiante, sont plus étroits dans les points où s'est développée l'ostéite productive. L'ostéite productive occasionne donc l'exubérance du tissu osseux et forme les hyperostoses, énostoses et exostoses, ainsi que les ossifications pathologiques, excepté certains ostéomes.

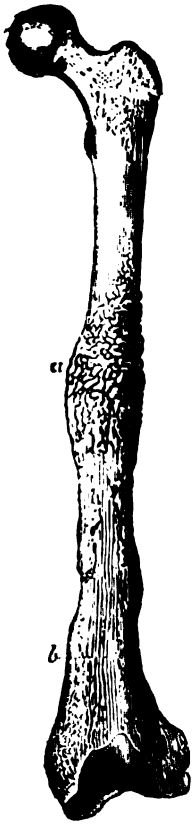

Fig. 253. — Fémur atteint d'ostéite productive *.



Fig. 254. — Section transversale du tissu compacte d'un os long, atteint d'ostéite productive *.

Voici une observation d'ostéite traumatique observée avec Samuel Pozzi :

* Fig. 253. — Fémur hypertrophié par ostéite productive. *a*, productions nouvelles sur la diaphyse ; *b*, canaux vasculaires agrandis.

* Fig. 254. — Section transversale d'un os long, atteint d'ostéite productive ; *a*, périphérie de l'os avec des productions osseuses de nouvelle formation ; les canaux sanguins sont dilatés et bien visibles.

Homme, vingt-huit ans, atteint d'une ostéite du tibia, à la suite d'une chute de plusieurs mètres de haut, avec fracture de côtes, et mort de pleuro-pneumonie. A l'autopsie, on trouve le périoste se détachant facilement, et dessous, on voit des taches rosées. L'os, brisé à coups de marteau, laisse suinter des gouttelettes sanguines. Les canalicules de Havers sont dilatés, leur piqueté rouge est visible à l'œil nu et mieux à la loupe ; entre le vaisseau qu'ils contiennent et le tissu de l'os est un liquide huileux abondant. Le microscope révèle une hyperplasie de la moelle qui existe dans le canal médullaire ; les canalicules, la couche sous-périostique et ses cellules sont redevenues à l'état embryonnaire. Il y a résorption de la substance osseuse le long des canalicules, ce qui a donné lieu à des érosions, à des échancrures caractéristiques ; les corpuscules osseux sont ouverts et leurs cellules remplissent de grandes lacunes ou cavités (lacunes de Howship). En quelques points, sous le périoste, il s'est formé de nouvelles trabécules osseuses ; on les observe aussi dans le canal médullaire.

Lorsque tout travail inflammatoire a disparu, la résolution de l'ostéite ne se faisant pas, il reste de l'hypertrophie, reliquat du processus phlegmasique ; c'est ce que l'on désigne sous les noms : d'hypertrophie, d'hyperostose ou d'éléphantiasis des os (Volkmann) quand la lésion est très-accusée. Cette hypertrophie peut repasser à l'état aigu chez les jeunes sujets (Gosselin). Chez les enfants et chez les adolescents, il peut se faire en même temps une augmentation de l'os en longueur : les travaux de Hunter et d'Ollier ont montré que l'os s'accroît en longueur entre la diaphyse et l'épiphyse aux dépens du cartilage épiphysaire ; on comprend donc que, si la phlegmasie productive siége en ce point, il puisse y avoir élongation de l'os.

Dans le canal médullaire, on voit que la graisse a diminué ; en même temps il s'est fait une néoformation de tissu conjonctif avec de nombreux médullocelles. On trouve dans les fractures des productions ostéomédullaires, caractérisées par une formation nouvelle de tissu osseux, spongieux et aréolaire : c'est la virole osseuse interne du cal ; on trouve les mêmes produits dans les moignons des amputés.

En résumé, l'ostéite, soit raréfiante, soit condensante, correspond le plus souvent à deux phases successives ou simultanées du même processus, ayant lieu en des points différents de l'os. Cette dernière est réellement une ostéite productive interstitielle ; Volkmann l'a nommée ostéomyélite ossifiante, et, pour cet auteur, elle peut se produire dans deux circonstances, soit qu'elle constitue le processus réparateur de l'ostéite raréfiante (ostéite restitutive), soit qu'elle résulte d'un travail analogue à celui de la sclérose du tissu conjonctif dans les inflammations chroniques (ostéite réactive).

Ordoñez a démontré que dans ce qu'on a appelé l'éburnation, il y a

dépot de sels calcaires, non-seulement dans les canaux de Havers, mais aussi dans les canalicules des ostéoplastes. L'interruption de la circulation sanguine dans les points altérés favorise et explique leur mortification ou, en d'autres termes, leur nécrose.

HOWSHIP, Observ. on the morbid Structure of Bones (Med.-Chir. Transactions, vol. VIII, p. 57 et vol. X, p. 176, 1817). — RAYNAUD, Sur l'inflammation du tissu médullaire des os longs (Arch. gén. de médecine. t. XXVI, p. 161, 1831). — GERDY, Sur l'état matériel ou anatomique des os malades (Arch. gén. de méd., 2e série, t. X, p. 127, 1836). — Sur l'inflammation des os ou *ostéite* en chirurgie pratique, 3e monographie, p. 80, 1855, reproduit *in* Archiv. gén. de méd., 5e série, t. II, 1853). — MIESCHER, De inflammatione ossium, Berolini, in-4, 1836. — MOREL-LAVALLÉE, De l'ostéite et de ses suites, Paris, 1847. — R. VIRCHOW, Ueber parenchymatöse Entzündung (Archiv. für pathol. Anat. und Physiol., Band IV, S. 301, 1852).—E. KRUG-BASSE, De la périostite aiguë, thèse de Strasbourg, n° 292, 1853. — CHASSAIGNAC, De l'ostéomyélite (Gaz. méd. de Paris, p. 505, 1854). — WORMSER, Sur la périostite, thèse de Strasbourg, n. 344, 1855. — VALETTE (Tharsile), Sur l'ostéomyélite après les amputations (Gazette des Hôpitaux, n° 145, 1855 et n° 1, 1856). — JULES ROUX, De l'ostéomyélite, etc. (Mém. de l'Académie de médecine, t. XXIV, avec planches, Paris, 1860). — R. BARWELL, On the morbid act which constit. Osteitis (Brit. and foreign medico-chirurg. Review, vol. XXV, p. 470, 1860). — P. BROCA, Osteitis (Cyclopedia of pract. Chirurg. by Costello. vol. III, p. 377, London, 1861). — R. VOLKMANN, Entzündung der Knochen Substanz, Ostitis (Handbuch der allgem. und speciel. Chirurgie von Pitha und Billroth, Band II, Abt. 2, S. 249, Erlangen, 1865). — T. HOLMES, Ostitis (System of Surgery, 2e édit., vol. III, p. 735, London, 1870). — CULOT, Sur les inflammations primitives aiguë de la moelle des os, thèse de Paris, 1871. — SPILMANN, Des différentes formes de l'ostéite aiguë (Arch. gén. de médecine, 6e série, t. XXI, p. 600, Revue critique, 1873). — L. GOSSELIN, Nouveau dictionnaire de méd. et de chir. pratiques, t. XXV, 1878, et Clinique chirurgicale de la Charité, 3e édit., 1878. — TACKVORIAN, De la périostite dite albumineuse, thèse de Paris, 1878. — A. VERNEUIL, Sur la périostite albumineuse (Société de chirurgie, avril 1878).

2. — Ostéite suppurative; Abcès des os.

Dans l'*ostéite suppurative*, les altérations du périoste existent à la surface externe ou à la face interne. Dans le premier cas, on trouve la membrane épaissie et souvent aussi le tissu conjonctif ou cellulaire ambiant; si la surface de l'os est rouge, vascularisée, parfois dénudée, il y a *ostéo-périostite*, ou encore *périostite phlegmoneuse*, circonscrite ou diffuse. La périostite externe peut exister seule; mais l'inflammation de la face interne du périoste (périostite interne) coïncide ordinairement avec la phlegmasie de la moelle, du tissu compacte, quelquefois du cartilage épiphysaire, quand la soudure n'est pas achevée. Tantôt le pus est en nappe ou infiltré; tantôt il a décollé le périoste, il s'est formé un abcès sous-périostique (Chassaignac); d'autres fois l'os est dénudé, parce que le périoste se gangrène, par exemple à la suite de fractures compliquées. Le plus souvent, lorsque l'os est dénudé par une suppuration sous-périostique, il se mortifie ou se nécrose; mais, d'autres fois, chez les enfants, la nécrose n'a pas lieu; il est probable qu'il se fait une régénération du périoste aux dépens des tissus voisins (Gosselin).

Les lésions du tissu compacte des os longs comprennent deux variétés. Dans la première, il n'y a pas de nécrose ; le pus est infiltré. A l'œil nu, à la suite d'un coup ou d'une cassure de l'os, on voit les canalicules agrandis, contenant un liquide grisâtre, sanguinolent; au microscope, on y trouve des leucocytes ; en dehors des cavités naturelles de l'os, point de foyers purulents. Dans la seconde variété, il y a nécrose, qui siége soit à la surface, soit dans l'épaisseur, ou près du canal médullaire; on trouve alors le tissu compacte épaissi, dense, plus blanc que le reste de l'os. C'est une portion mortifiée, soit par disparition des canalicules à la suite de la production osseuse, soit par la destruction des vaisseaux consécutivement à la suppuration.

Le canal médullaire renferme du pus épais, disposé en foyers isolés, situés au pourtour ou dans l'épaisseur de la moelle, ecchymosée, rouge, peu graisseuse au voisinage des amas de pus. Parfois on aperçoit la veine nourricière remplie de leucocytes, ce qui engendre l'infection purulente.

Le pus collecté tantôt se fait jour à la suite de la nécrose de l'os compacte, tantôt se résorbe et devient caséeux. Plus rarement la suppuration se limite en un point ; on a alors un abcès intramédullaire (Broca). A la suite de fractures compliquées, on voit survenir l'*ostéomyélite putride* (Gosselin), par transformation du sang épanché en une bouillie putrilagineuse et fétide; Klose admet que l'oléine et les liquides sécrétés forment un produit toxique, d'où résulte la septicémie.

Les *abcès circonscrits des os* siégent dans l'épaisseur du tissu osseux diaphysaire ou épiphysaire; ils résultent d'une ostéite circonscrite ou d'une ostéite diffuse, mais avec suppuration limitée à quelques points. Le siége d'élection est l'épiphyse, et la caractéristique de ces abcès est de se former sans suppuration diffuse voisine et d'être entourés par un tissu spongieux, dense, éburné (ostéite productive ou condensante). Ces abcès de petite dimension contiennent 2 à 4 grammes de pus. Brodie a vu un cas où la quantité de pus s'élevait à 15 grammes.

La paroi des abcès est lisse, régulière, tapissée par une membrane granuleuse et veloutée que Bendz a trouvée incrustée de sels calcaires. Le pus, tantôt phlegmoneux, tantôt plus séreux, est parfois très-clair, comme de la sérosité pure (Nélaton). L'élimination du pus, déjà signalée, a lieu par un ou plusieurs trajets fistuleux (trépanation spontanée de Chassaignac). L'ostéite condensante entourant la cavité augmente le volume de l'os à ce niveau. A la suite de l'évacuation du pus, la cavité peut se remplir de tissu éburné.

Pendant la seconde enfance et l'adolescence, il se produit spontanément d'une manière aiguë et subaiguë une ostéite suppurative : ostéite épiphysaire des adolescents (Gosselin); abcès sous-périostiques aigus (Chassaignac); décollement spontané des épiphyses (Klose); périostite

phlegmoneuse aiguë (Schutzenberger, Bœckel, Giraldès). Cette forme d'ostéite suppurative se rencontre sur les os longs, surtout le fémur, le tibia, l'humérus, le cubitus, le radius. On trouve les lésions du périoste, du tissu compacte et spongieux, du tissu médullaire, déjà signalées avec suppuration, nécrose du tissu compacte, enfin suppuration, puis infection par les éléments de la moelle osseuse. Cette ostéite peut s'étendre à tout l'os; la suppuration, ordinairement hâtive, envahit tantôt l'os entier, tantôt une de ses parties, plus souvent le périoste; le cartilage épiphysaire est lésé. Le processus peut commencer par l'altération du cartilage. On le trouve ramolli, diminué d'épaisseur, plus tard ayant disparu par résorption, et alors la diaphyse est séparée de l'épiphyse (décollement épiphysaire).

On trouve enfin une *ostéite épiphysaire caséeuse* chez les enfants, et cette ostéite était regardée par Nélaton comme de nature tuberculeuse; mais l'examen histologique ne fait pas voir de granulations tuberculeuses caractéristiques. Le cartilage articulaire est le siége d'une ulcération, qui communique avec une cavité occupant l'épiphyse et qui est limitée par un tissu osseux tantôt raréfié, tantôt condensé. L'os est infiltré de pus, avec des bourgeons charnus, et parfois recouvert d'une couche caséeuse; enfin les bords de l'ulcération cartilagineuse sont le siége d'une multiplication des éléments de ce tissu, comme dans la chondrite (voy. Cartilage).

BRODIE, On account on some cases of chronic Abcess of the Tibia (Med.-chir. Transact., vol. XVII, p. 239, 1832). — Illustrative Lectures, p. 395, London, 1846. — BENZ, Mémoire sur les abcès des os (Journal des connaissances médico-chirurgicales, t. I, p. 24, 1834). — CHASSAIGNAC, Abcès sous-périostiques aigus (Mém. de la Société de chirurgie, in-4, t. IV, p. 281, 1853). — KLOSE, Sur la septicémie produite par l'altération de la graisse des os (Gaz. hebd. de méd. et de chir., p. 245, 1856). — Sur les décollements épiphysaires spontanés (Prager Vierterjahrschrift, 1858, extrait *in* Arch. gén. de méd., août 1858). — L. GOSSELIN, Ostéite épiphysaires des adolescents (Arch. gén. de médecine, t. II, p. 513, 1858). — Clinique chirurgicale de la Charité, t. I. — Sur l'ostéomyélite putride (Bull. de l'Acad. de méd., 4871). — P. BROCA, Abcès dans le canal médullaire de l'humérus (Bull. de la Soc. de chir., t. X, p. 187, 1859). — EUGÈNE BŒCKEL, Sur la périostite phlegmoneuse (Gaz. méd. de Strasbourg. p. 21, 1858). — E. CRUVEILHIER, Sur une réforme spéciale d'abcès des os, etc., thèse de Paris, n° 151, 1865). — R. VOLKMANN, Knochenabcess (Handbuch der allg. und spec. Chirurgie von Pitha und Billroth, Band II, Abih 2, S. 267, Erlangen, 1865). — LOUVET, Périostite phlegmoneuse diffuse, thèse de Paris, 1867. — CIRALDÈS, Leçons cliniques sur les maladies chirurgicales des enfants, article Périostite phlegmoneuse, 1869. — Sur un point du traitement de la périostite phlegmoneuse diffuse (Bull. de l'Acad. de médecine, p. 45, 1875). — SALÈS, Ostéo-périostite dia-épiphysaire suppurée, thèse de Paris, 1871. — L. GOSSELIN, Sur l'ostéomyélite putride (Bulletin de l'Académie de médecine, discussion, août 1871).

3. — Ostéites diverses.

A. L'*ostéite* et l'*ostéopériostite rhumatismale* ont été décrites par Adams, Féréol, Cadiat et Gosselin. Dans une première variété, *ostéite*

rhumatismale des os longs, sans arthrite concomitante, la lésion occupe la diaphyse du tibia. Au début, on trouve les altérations de l'ostéite traumatique, et plus tard, à l'autopsie, une hyperostose, l'ostéite hypertrophiante et condensante. Dans un cas de Cadiat, le maxillaire inférieur avait le périoste épaissi, les vaisseaux dilatés. Jamais il n'existe de suppuration, ni de mortification de l'os.

Une seconde variété d'*ostéopériostite rhumatismale* des extrémités se montre avec arthrite; les lésions de l'arthrite rhumatismale sont unies à celles de l'ostéopériostite. Enfin, une troisième variété, l'*ostéo-arthrite rhumatismale des os plats*, a été signalée par Adams avec hyperostose du maxillaire inférieur. Cette variété ne me paraît pas bien démontrée en tant qu'ostéite rhumatismale; en tout cas, il faudrait ne pas la confondre avec les ostéites consécutives aux altérations des dents.

B. L'*ostéite chronique spontanée des os longs* arrivant pendant l'enfance et l'adolescence est caractérisée par le gonflement hyperhémique et par l'hypérostose au voisinage des épiphyses. Elle occupe surtout la tubérosité antérieure du tibia et le grand trochanter; on la trouve aussi autour du poignet et du coude.

C. L'*ostéopériostite albumineuse* (Ollier), l'*ostéite chronique épiphysaire* des adolescents, est remarquable et offre comme lésions une collection de liquide au-dessous du périoste, vers l'extrémité d'un os long, plutôt au-dessous du cartilage épiphysaire. Le liquide est filant, visqueux, albumineux, transparent, parfois verdâtre, ou légèrement teinté de sang ou mélangé à de la graisse; jamais il n'est purulent.

D. Certaines ostéites montrant l'os condensé, éburné, hypertrophié par places, avec congestion médullaire et mortification ou nécrose en quelques points, parfois avec suppuration, sont désignées sous le terme vague d'*ostéites névralgiques* ou d'*ostéonévralgies* par Gosselin. L'os offre par places des cavités dont le mode de formation n'est pas encore bien connu. La douleur observée pendant la vie tient-elle à une compression des nerfs ou à une névrite?

ADAMS (R.), On Rheumatic Gout, 1857, 2e édit., 1873. — NAUD, Sur une forme spéciale d'ostéite, ou ostéite à forme névralgique, thèse de Paris, 1868. — PONCET, Sur la périostite albumineuse (Gazette hebdom. de méd. et de chir., p. 133 et 179, 1874). — L. GOSSELIN, Sur les faux abcès des os longs et l'ostéite à forme névralgique (Bulletin de l'Acad. de méd., 1875 et C. R. de l'Acad. des sciences, octobre 1875). — CADIAT, Sur l'ostéite rhumatismale (France médicale, avril 1877). — FÉRÉOL, Sur le rhumatisme ostéo-hypertrophique des diaphyses et des os plats (France médicale, juin 1877).

Nécrose ; Carie.

1. — Nécrose, mortification de l'os.

La *nécrose*, ou *mortification des os*, peut être consécutive à l'ostéite, à l'ostéopériostite suppurante ou à la destruction du périoste. L'ostéite est alors nécrosique.

La nécrose, dans le corps des grands os longs, offre d'abord les lésions de l'ostéite aiguë suppurante, avec décollement du périoste. Tantôt, tout le pourtour du périoste est décollé ; il y a mortification, parce qu'il n'y a plus de vaisseaux perméables ; tantôt il se produit une ostéite suppurative et le pus comprime les vaisseaux des canaux sanguins. De plus, ces vaisseaux disparaissent en partie devant les progrès de l'ostéite condensante qui se fait à côté de la suppuration, avec décollement partiel du périoste. L'ostéite joue donc un grand rôle dans la production de la nécrose.

Après avoir été un effet, la nécrose partielle devient cause à son tour ; elle provoque une ostéite suppurative et ulcéreuse ; de là un sillon de séparation entre la partie saine et la partie morte, qui devient libre. En même temps, il se développe des bourgeons charnus à la surface de la solution de continuité.

Le *séquestre* est la portion d'os mortifiée qui doit être expulsée (voy. fig. 255) ; il y a à distinguer les petits séquestres, qu'on appelle *esquilles*, et les gros fragments osseux mortifiés, qui sont les vrais séquestres. Leur forme est irrégulière, tantôt aplatie avec deux faces et une circonférence plus ou moins festonnée ; les faces sont inégales et anfractueuses. Cette disposition est-elle due à une résorption ou à la disposition anfractueuse des limites de la nécrose ? L'une et l'autre supposition sont possibles. La couleur des séquestres est le plus souvent blanche, parce qu'il n'y a pas de vaisseaux ; parfois elle est noirâtre, ce qui tient à du sulfure de chaux qui s'est formé. La densité est à peu près celle de l'os quand la nécrose est produite par la perte des vaisseaux du périoste ;

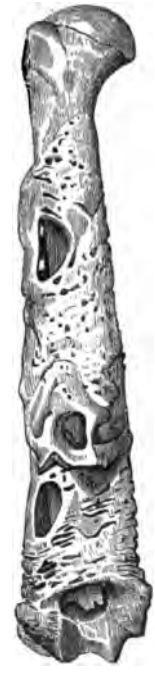

FIG. 255. — Nécrose de l'humérus *.

* FIG. 255. — Humérus mortifié ou nécrosé dans la plus grande portion de son étendue inférieure. L'os nouveau est solide. On y voit de nombreux cloaques à travers lesquels apparaît le grand séquestre invaginé, mobile ou libre dans la cavité de l'os nouveau (Musée Dupuytren, n° 346).

elle est plus forte quand la cause réside dans une ostéite suppurative condensante.

Les séquestres ont une structure et une composition chimique assez variables. S'il n'y a pas eu de condensation, on voit les ouvertures des canaux vides ou contenant du pus ; s'il y a eu condensation, les canaux sont rétrécis et ont disparu par places. Dans les fractures compliquées, et lorsque le cal s'est produit autour d'un fragment nécrosé, on trouve le séquestre enfermé dans un os nouveau. Mais, ordinairement, le cal manque sur un ou deux points (voy. fig. 256 et 257), qui constituent des ouver-

FIG. 256. — Nécrose de toute la diaphyse du tibia. L'os nouveau est encore très-incomplet.

FIG. 257. — Nécrose de la partie inférieure du fémur *.

tures conduisant au séquestre baignant dans le pus ; ce liquide provoque un peu de raréfaction du tissu au niveau de l'ouverture, qui s'agrandit de cette manière et permet d'extraire le séquestre, qui ne di-

* FIG. 257. — Nécrose invaginée de la partie inférieure du fémur. L'os est scié en trois portions ; A, fragment supérieur offrant en bas un grand trou fait avec des couronnes de trépan ; B, fragment inférieur, avec le séquestre invaginé du côté des condyles ; C, tranche de l'os, montrant la texture aréolaire de l'ossification nouvelle.

minue guère de volume. La même disposition du séquestre invaginé peut se présenter dans le cas d'une ostéite suppurante spontanée, et alors la caverne invaginante communique avec l'extérieur par un des trous, nommés *grands trous* ou *égouts* (Weidmann) (voy. fig. 255). Le séquestre ne peut sortir qu'après agrandissement spontané ou artificiel d'un des orifices. Quand, à la suite de l'ostéite épiphysaire suppurée, l'os est nécrosé dans sa totalité, parce qu'il a perdu toutes ses connexions vasculaires, tantôt la nécrose va jusqu'à la moelle, tantôt elle comprend une lame osseuse plus ou moins épaisse autour de la moelle : le séquestre est circulaire et, de plus, entouré par la partie superficielle de l'os ancien.

En résumé, pour les os longs, les séquestres sont partiels et superficiels, parfois partiels et invaginés, très-rarement ils comprennent l'épaisseur de la diaphyse. Il y a une exception pour les petits os longs, à la suite des panaris, de la congélation, etc.; la nécrose est totale, elle est due à la périostite et à l'ostéite suppurative.

La facilité de la régénération osseuse à la suite de la nécrose a été exagérée. Avec une nécrose superficielle, après l'élimination, il se fait une cicatrice qui adhère à l'os et aux téguments. S'il se produit une régénération osseuse, celle-ci est insignifiante ; le périoste se régénère plutôt, et encore c'est un périoste imparfait. Dans la nécrose scrofuleuse ou syphilitique (voy. Syphilis des os), l'abcès froid ou la gomme a précédé la mortification; le périoste est détruit, il se forme un tissu cicatriciel qui ne reproduit pas l'os; la substance osseuse n'éprouve qu'une légère régénération. Dans l'ostéite épiphysaire aiguë suppurative avec nécrose, le périoste est peu décollé, la mortification est partielle et moins étendue que le décollement. De plus, le périoste arrive parfois à se replacer, ou même la portion décollée fournit une couche osseuse nouvelle qui recouvre le séquestre, excepté dans le point où il y a solution de continuité du périoste. Quand toute l'épaisseur de l'os forme un séquestre, tantôt la suppuration ou la gangrène ont détruit le périoste, et alors il se fait une sorte de pseudarthrose, tantôt le périoste est soulevé et produit une couche osseuse qui peut recouvrir comme un étui le séquestre, tout en laissant des ouvertures. Les fractures avec nécrose partielle ont un cal également fourni par le périoste et par les couches musculaires environnantes.

La nécrose qui s'est manifestée dans le tissu spongieux à l'extrémité des os longs et dans celui des os courts reconnaît pour cause l'ostéite suppurative de ces os ; la suppuration s'accompagne de raréfaction, d'élimination de poussière osseuse. Parfois seulement il se forme des séquestres, précédés ou non d'éburnation ; il peut se produire, comme dans les os longs, des trajets fistuleux qui aboutissent à des séquestres interstitiels.

La nécrose des os plats résulte d'une ostéite suppurative traumatique

ou spontanée ; dans les os du crâne et du bassin, on trouve souvent l'ostéite raréfiante. La maladie est mixte; c'est une carie nécrosique pour le tissu spongieux, tandis que dans le tissu compacte la nécrose se comporte comme dans l'os long; seulement le séquestre est presque toujours extérieur dans les os plats. L'ethmoïde, les cornets, etc., ne sont atteints de nécrose qu'à la suite d'ulcérations scrofuleuses ou syphilitiques. Le petit os ne subit pas l'ostéite préalable ni la condensation des os longs; il meurt d'emblée par privation de matériaux nutritifs; il ne peut se réparer par lui-même, puisqu'il est détruit, ni par le périoste, qui n'existe plus ; aussi la mortification est suivie de pertes irréparables.

La nécrose phosphorée qui atteint les maxillaires pénètre jusqu'à l'os par une solution de continuité des dents ou des alvéoles.

SAUVAGE, Nosologia methodica, p. 242. Amsterdam, 1768, in-8. — A. LOUIS, Sur la nécrose de l'os maxillaire inférieur (Mémoires de l'Acad. de Chirurgie, 1774. Ce mémoire est anonyme, mais attribué par Robert à Antoine Louis, secrétaire perpétuel de l'Académie royale de chirurgie). — ROBERT (Paul-Gérard), De necrosi ossium, thèse soutenue aux écoles de chirurgie de Paris, sous la présidence de Chopart, Paris, 1776. — TROJA, De novorum ossium in integris aut maximis, ob morbos, deperditionibus regeneratione experimenta, Parisiis, 1775. — DAVID, Observ. sur une maladie connue sous le nom de nécrose, Paris, 1782, in-8. — WEIDMANN, De necrosi ossium, Francfort-sur-Mein, 1783, traduit par Jourdan, Paris, 1808. — MAYOR (de Genève), Mémoire sur la nécrose (Revue médico-chirurgicale, t. XVII, p. 339, Paris, 1855). — R. VOLKMANN, Der Brand der Knochen (Handb. der allg. und spec. Chirurgie von Pitha und Billroth, Band II, Abth. 2, S. 284, Erlangen, 1865). — BILLROTH, Nécrose (Élém. de pathologie chirurgicale générale, trad. franç., 35e leçon, p. 530, Paris, 1868). — W. HEINECKE, Ueber die Necrose der Knochen (Sammlung klinischer Vorträge, n° 63, S. 401, Leipzig, 1873). — A. PÉRIDE, Étude sur les séquestres profonds des os, thèse de Paris, n° 399, 1874. — A. JAGT, Contribution à l'étude de la nécrose de cause phosphorée, thèse de Paris, 1874. — SERVIER, Dictionnaire encyclop. des sciences médicales, 2e série, t. XII, p. 13, 1877. — GOSSELIN, Nouveau Dict. de méd. et de chir. pratiques, t. XXV, p. 356, 1878.

2. — Carie osseuse.

Les anciens auteurs faisaient de la *carie* une forme de l'inflammation des os, une sorte d'ulcération, une vermoulure des os ; Gerdy, une ostéite ulcéreuse ; Nélaton, une ostéite aiguë entée sur une ostéite chronique. Billroth la considère comme une ostéite chronique suppurée. Pour Gosselin, la carie serait une ostéite spontanée chronique de l'enfance et de l'adolescence survenant dans l'extrémité des os longs et dans le tissu spongieux des os courts. Ranvier a, le premier, indiqué l'altération primitive des cellules osseuses qui provoquerait autour d'elles un véritable travail d'ostéite : les trabécules osseuses mortifiées jouant le rôle d'une infinité de petits séquestres parcellaires déterminant un travail d'élimination.

Le siége de prédilection de la carie est dans le tissu spongieux. On

l'observe surtout au sternum, aux côtes, dans les épiphyses des os longs, dans les vertèbres, les os de la main et du pied.

Au début de la carie, le périoste est vascularisé par la formation de capillaires nouveaux et par l'agrandissement des anciens; il est épaissi et décollé; au-dessous de lui existe une couche semi-liquide avec des éléments embryonnaires. Dans la moelle du tissu spongieux, on trouve de la rougeur, des produits exsudés, de la diffluence et une multiplication de jeunes éléments cellulaires. Les trabécules osseuses deviennent fragiles, ce qui est dû à la dilatation des canalicules et des vaisseaux ainsi qu'à la résorption osseuse. Il y a donc une ostéite raréfiante avec agrandissement des espaces intertrabéculaire. Avec le microscope, on voit les cellules osseuses remplies de corpuscules graisseux. Ranvier regarde cette altération comme primitive et caractéristique de la carie; d'après lui, les ostéoplastes sont destinés à la nutrition des trabécules; il en résulterait que celles-ci jouent le rôle de corps étrangers et provoquent l'ostéite destructive et suppurante (1). Pour Ollier comme pour Gosselin, ces lésions des corpuscules seraient consécutives au processus phlegmasique.

Dans la suite, une période de suppuration s'est établie. On trouve du pus dans les espaces intertrabéculaires agrandis; ce pus, par ulcération destructive, traverse la couche compacte, le périoste et les parties molles. Gosselin admet que le pus provient des fongosités et d'une membrane pyogénique située entre le pus et les trabécules, membrane formée aux dépens de la moelle, probablement l'os lui-même peut fournir du pus. En même temps, on trouve deux autres lésions de l'os, la raréfaction et la condensation. J'ai indiqué déjà le mécanisme de l'agrandissement des espaces, résultant d'une ostéite avec résorption et suppuration, ce qui produit quelque chose d'analogue à l'ulcération des parties molles. Finalement on trouve aussi dans la carie l'ostéite raréfiante de Gerdy ou l'ostéoporose de Klose (voy. plus bas Ostéoporose). Dans certaines caries vertébrales, on voit nettement des trabécules nécrosées, blanches, mobiles; ce sont des esquilles qui, en se séparant, agrandissent les espaces.

A. Cyprianus, Dissertatio de carie ossium, Utrecht, 1680. — Duverney, Traité des maladies des os, t. II, p. 402, 1751. — J.-L. Petit, Traité des maladies des os, t. II, p. 271, 1767. — Malgaigne, Mémoire sur l'infl., la suppur. et la gangrène des os (Arch. gén. de méd., 1832, t. XXX, p. 59-117). — Michon, De la carie et de la nécrose, thèse d'agrég., Paris, 1832. — Gerdy, Recherches sur la carie (Gaz hebd., n° 27, 1864.), et Mal. des org.] du mouv., p. 156, Paris, 1855. — Engel, Ueber knochen Geschwüre (Prager Vierteljahrs. Band I, S. 147 et Band II, S. 210, 1854). — R. Volkmann, Zur Histologie der Caries und Ostitis (Archiv für klin. Chirurgie, Band IV, S. 439, Berlin, 1863). — R. Volkmann, Knochenfrass, Caries (Handb. der allg. und spec. Chirurg. von Pitha und Billroth, Band II, Abt. 2, S. 310, Erlangen, 1865. — L. Ranvier,

(1) Cornil et Ranvier, *Manuel d'histologie pathologique*, 2e partie, p. 362, fig. 177, 1873.

Définition de l'ostéite, de la carie et des tubercules des os (Archiv. de physiol. normale et pathologique, t. I, p. 69, 1868). — OLLIER, article Carie (Dictionnaire encycl. des sciences médicales, 2e série, t. II, p. 473, 1871). — L. GOSSELIN, Nouveau dictionnaire de méd. et de chir. pratiques, t. XXV, 1878.

Ostéomalacie; Rachitisme.

1. — Ostéomalacie.

L'*ostéomalacie*, qui atteint les adultes, et surtout les femmes après les couches, est caractérisée par un ramollissement progressif de tout le système osseux et par des déformations consécutives à la diminution de résistance des os; elle est assez fréquente en Allemagne. La première observation est celle de Gschusius, médecin arabe; une des plus célèbres est celle de la femme Supiot, relatée par Morand fils.

Un manque de nutrition de l'os, qui aboutit à la résorption des sels calcaires et à la dissolution des travées osseuses, caractérise l'ostéomalacie. Dans une première période, les os ont conservé leur volume sans raréfaction, mais ils se laissent déjà couper avec l'instrument tranchant; ils sont manifestement ramollis; les sels calcaires disparaissent de la périphérie au centre des travées. La moelle est rouge et foncée, ce qui tient au grand développement vasculaire (osteomalacia rubra, Solly); les vaisseaux peuvent se rompre et produire des foyers hémorrhagiques ou des ecchymoses; la graisse diminue et la moelle est remplacée par une substance colloïde ressemblant à celle du corps vitré. Le périoste se détache alors plus facilement et des ecchymoses se produisent souvent au-dessous de lui. Dans une seconde période, il y a décalcification et résorption des travées osseuses : de là des déformations, soit par affaissement de l'os (type déformant, Kilian), soit par fracture (type fracturant); ces deux types sont réunis sur le même individu. Les espaces médullaires agrandis se trouvent remplis d'un magma rouge brunâtre, moelle fœtale qui a de la ressemblance avec la pulpe splénique. Souvent les fractures ne se consolident pas; cependant on a cité des exemples de cal osseux (Volkmann).

L'examen à l'aide des verres grossissants fait constater d'abord sur un os atteint d'ostéomalacie la disparition périphérique des sels calcaires des trabécules (fig. 258). Les régions décalcifiées se colorent seules par le carmin, tandis que les portions d'os intactes ne se colorent point. Les vaisseaux de la moelle sont dilatés et gorgés de globules rouges et blancs; les cellules médullaires sont arrondies et plusieurs irrégulières, fusiformes ou à prolongements. Plus tard, on voit que dans les espaces médullaires, de plus en plus agrandis par les progrès de la décalcification et

de la résorption, les cellules médullaires ou médullocelles renferment une matière colorante pigmentaire jaune, rouge ou brune. Cette pigmentation résulte des extravasations sanguines des vaisseaux capillaires.

Le mécanisme de la décalcification et de la résorption n'est pas facile à expliquer. On s'est préoccupé de l'action d'un acide qui dissoudrait les

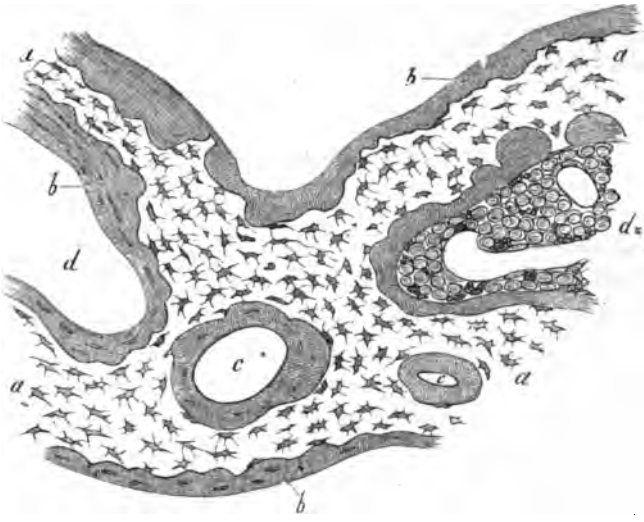

FIG. 258. — Ostéomalacie *.

sels de chaux. Rindfleisch pense que l'acide carbonique en excès pourrait agir de la sorte; il y aurait congestion des veines de la moelle, stase sanguine et excès d'acide carbonique; pour Weber, ce serait l'acide lactique; pour Schmidt, l'acide phosphorique; enfin, Follin et Virchow pensent que l'ostéomalacie serait une ostéite spéciale avec destruction du tissu osseux et absence de réparation. Bibra, Schmidt ont trouvé une diminution des sels de chaux, et Pagenstecher admet que ces composés calcaires sont éliminés par les bronches, d'où résulte la fréquence des catarrhes chez les sujets atteints d'ostéomalacie.

MORAND, Mémoires de l'Académie des sciences, p. 541, 1743. — Histoire de la maladie singulière et de l'examen du cadavre d'une femme devenue en peu de temps toute contrefaite par un ramollissement général des os, Paris, 1752. — S. SOLLY, Remarks on the pathology of mollities ossium (Med.-chir. Transactions, vol. XXVII, p. 435, London, 1844). — A.-S. BUISSON, De l'ostéomalacie, thèse de Paris, 1851. — G.-K. STANSKI, Du ramollissement des os en général, thèse de Paris, 1839. — Recherches sur les maladies des os désignées sous le nom d'ostéomalacie, Paris, avec 6 planches, 1851. — BEYLARD, Du rachitis, de la fragilité des os et de l'ostéo-

* FIG. 258. — Fragment de la substance osseuse d'une côte ostéomalacique. *a*, *a*, *a*, tissu osseux normal; *b*, *b*, *b*, tissu osseux n'ayant plus la substance calcaire; *c*, *c*, canaux de Havers; *d*, espace médullaire; *d**, espace médullaire rempli de moelle rouge, avec les capillaires béants. Grossissement 300 diamètres (E. Rindfleisch).

malacie, thèse de Paris, avec planch., 1852. — R. VIRCHOW, Ueber eine parenchymatöse Entzundung der Knochen (Archiv für pathol. Anat. und Physiol., Band IV, S. 261, 1852). — LITZMANN, Die formen des weiblichen Beckens nebst einem Anhange über die Osteomalacie, Berlin, 1861. — PAGENSTECHER, Ueber Osteomalacie (Monatschrift für Geburtskunde, Band XIX, Berlin, 1862. — SCHUTZENBERGER, Observation d'Ostéomalacie (Gazette médicale de Strasbourg, 1861). — E. RINDFLEISCH, Traité d'histologie pathologique, trad. F. Gross, p. 609 et fig., 1873). — PAUL BOULEY, De l'Ostéomalacie chez l'homme et les animaux domestiques, thèse de Paris, 1874. — BOULEY et HANOT, Observ. d'ostéomalacie (Archiv. de physiologie norm. et pathol., 1874). — MONDAN, Un cas d'ostéomalacie (Lyon médical, n° 22, 1876). — A. TROUSSEAU, Clinique médicale de l'Hôtel-Dieu, 5e édit t. III, p. 521, 1877. — ED. SCHWARTZ, Nouveau Dictionnaire de méd. et de chir. pratiques, t XXV, p. 414, 1878.

2. — Rachitisme.

Le *rachitisme* consiste en des lésions osseuses propres au jeune âge, provenant de troubles de nutrition, lésions qui portent sur les tissus concourant à l'ossification, c'est-à-dire sur le cartilage épiphysaire, sur le périoste et sur la moelle.

En examinant un squelette rachitique, on voit que les os sont courbés et incurvés de diverses manières : ce sont les colonnes de sustentation, le rachis et les leviers principaux formés par les os longs qui offrent ces altérations. Il y a rachitisme local quand une seule région est atteinte, comme le bassin seul, les deux fémurs seuls, la colonne vertébrale seule, etc. ; il y a rachitisme général quand les courbes s'étendent à un plus grand nombre d'os. Ce sont les membres inférieurs qui sont le plus souvent atteints les premiers.

On divise les courbures rachitiques en solidaires et en consécutives ; par exemple, les déformations des côtes sont consécutives aux déviations de la colonne vertébrale, qui n'entraînent point nécessairement les déviations du bassin.

Dans l'appareil de la locomotion normal, il y a des leviers et des muscles moteurs qui fonctionnent harmoniquement sans qu'il puisse se produire de déviation ; mais si la résistance des leviers diminue ou si la contraction musculaire devient faible, ou bien si le poids du corps augmente, il n'y a plus d'équilibre entre la puissance et la résistance, la déviation devient inévitable, la loi d'harmonie est rompue.

Les courbures des os sont tantôt l'exagération d'une courbure naturelle ; tantôt, et le plus souvent, ce sont des courbures nouvelles qui se font ou dans le sens antéro-postérieur ou dans le sens transversal. On remarque des inflexions des os suivant leur axe, comme s'ils avaient été soumis à deux forces agissant sur leurs extrémités. Les courbures latérales de la colonne vertébrale s'expliquent par la loi d'équilibre. Ces courbures sont au nombre de trois, une initiale et deux de redressement. Lorsque la cour-

bure initiale occupe un grand nombre de vertèbres, il existe une seule courbure de redressement; si la courbure est formée par la colonne vertébrale presque entière, il n'y a qu'une seule courbure : on a alors une courbure à concavité antérieure ou latérale. Pour le reste des os du squelette, on ne trouve qu'une seule courbure; mais souvent un membre comme le membre inférieur peut présenter deux courbures en *S* italique : l'une appartient au tibia, l'autre au fémur. De plus, il peut s'y adjoindre un mouvement de rotation ou de torsion de l'os sur lui-même; cette torsion existe pour la colonne vertébrale. Il faut encore y ajouter des difformités des os; ainsi, on voit les vertèbres amincies et atrophiées du côté de la concavité, les trous de conjugaison rétrécis, les apophyses transverses déformées. Les os longs s'aplatissent, tendent à se transformer en os larges. Le canal médullaire rétréci et raccourci est refoulé vers la convexité; quelquefois le canal n'existe pas; du côté de la concavité de la courbure il se forme une sorte de colonne osseuse très-compacte.

On a divisé les altérations rachitiques en trois périodes : une première, dans laquelle il n'existe pas de déformation; une deuxième avec déformation; enfin, une troisième, de consolidation. Dans la première, pour reconnaître la lésion sur le cadavre, il faut, avec un fort couteau, sectionner les extrémités articulaires des os longs et surtout du fémur et du tibia.

Avec le microscope et par l'examen histologique, on apprécie les différences de l'os rachitique avec l'os normal. On sait que sur tout os il existe une couche de cartilage en activité d'ossification (Ranvier); son épaisseur est de un millimètre à un millimètre et demi, elle se reconnaît par sa translucidité et sa teinte bleuâtre, elle porte le nom de couche chondroïde de Broca. Dans l'os rachitique, elle augmente d'épaisseur et atteint parfois plusieurs centimètres; ses limites du côté du cartilage et du côté de l'os sont irrégulières et sinueuses. Cette couche est encore sillonnée par des canaux médullaires contenant des vaisseaux dilatés; le microscope y montre les capsules primitives plus allongées qu'à l'état ordinaire, contenant une grande quantité de capsules secondaires, qui sont plus volumineuses. A l'état normal, au-dessous de cette couche, on en trouve une autre interposée entre le cartilage et l'os (Ranvier), et qui porte le nom de couche ossiforme, constituée par la substance fondamentale du cartilage, infiltrée de sels calcaires : les alvéoles contiennent de la moelle et des vaisseaux. Dans le rachitisme, d'après Broca, il y aurait une simple augmentation de volume de cette couche, à laquelle Guérin a donné le nom de tissu spongoïde, qui forme un tissu rouge, vasculaire, spongieux, à alvéoles irrégulières, et dont la consistance rappelle celle d'une épiphyse ramollie par un acide. Vers le périoste, le tissu spongoïde a des lames ossiformes emboîtées et séparées par un tissu mou (voy.

fig. 259). Le microscope y fait apercevoir les travées du tissu spongoïde avec leurs corpuscules anguleux et les canalicules anastomotiques, plus volumineux que normalement, disposés sans ordre et entourés d'une substance granuleuse non lamellaire. Si l'on suit l'évolution du tissu aux dépens du cartilage hyalin, on voit d'abord la substance fondamentale s'infiltrer de sels calcaires jusqu'aux capsules secondaires, ce qui n'arrive pas à l'état normal. Les travées du tissu spongoïde sont donc des portions de tissu cartilagineux infiltrées de sels calcaires; les capsules, encore apparentes dans le tissu jeune, ne le sont plus dans le tissu ancien; il faut ajouter de l'acide chlorhydrique dilué pour les voir réapparaître, mais jamais on ne trouve de lamelles osseuses. Les canaux vasculaires s'agrandissent, se jettent dans les espaces médullaires et forment un système caverneux. Les espaces limités par les travées s'agrandissent; la moelle qui y est contenue est fluide, rouge, composée de cellules rondes ou anguleuses, quelques-unes pigmentées; on y trouve de plus des globules rouges. Dans les espaces anciens, on voit des cellules fusiformes et étoilées, séparées par une substance fibrillaire, sorte d'ébauche d'organisation fibreuse, qui existe encore dans la moelle ancienne du tissu spongieux, dans la moelle centrale ou sous-périostique et dans les canaux de Havers.

Fig. 259. — Rachitisme *.

La moelle sous-périostique se transforme en tissu conjonctif; d'abord molle, elle devient ensuite adhérente à l'os et au périoste et acquiert parfois une grande épaisseur. Elle éprouve encore une modification, qui est le tissu ostéoïde de Virchow, consistant en travées onduleuses anastomosées; sur une coupe on voit des figures étoilées, aussi bien dans les travées réfringentes que dans le tissu conjonctif ordinaire. Dans le canal médullaire, c'est la moelle périphérique lésée qui s'organise en tissu conjonctif jeune sous forme d'une sorte de membrane; la moelle centrale est rouge, fluide, ayant la composition de la moelle fœtale.

* Fig. 259. — Coupe longitudinale d'un humérus rachitique, faite à la partie et vue à un faible grossissement. *a*, cartilage hyalin épiphysaire; *b*, couche de multiplication des cellules cartilagineuses, avec espaces médullaires; *c*, masse de cartilages avancés et en voie d'ossification; *d*, limite du tissu osseux; *e*, grande cavité médiane de la moelle; *f*, substance compacte de la diaphyse; *g*, couche de multiplication du périoste (E. Rindfleisch).

Un peu plus tard, dans l'évolution du rachitisme, on trouveau-dessous du tissu ostéoïde des lames minces emboîtées, formant des cylindres autour de l'os, lames constituées par du tissu osseux vrai, avec des cavités remplies de tissu conjonctif. Cette disposition résulterait d'une transformation fibreuse de la moelle ancienne, avec résorption partielle de l'os déjà formé (Ranvier). Plus tard encore, le tissu médullaire des canaux de Havers subit la transformation fibreuse; puis les travées osseuses se résorbent, et les cellules deviendraient libres. Comme conséquence, il survient une perte de résistance; l'os se courbe sous le poids du corps, éprouvant facilement des fractures incomplètes et même complètes. Ce qu'il y a de bien intéressant dans ces cas, c'est que le cal est volumineux et se compose de tissu ostéoïde sans production de cartilage, ni de tissu osseux. Lorsque la guérison survient par consolidation osseuse, on a dit qu'il se faisait une simple infiltration calcaire; mais la chose n'est pas absolument prouvée.

G. Glissonius, Tract. de rachitide seu morbo puerili, etc., London, 1660. — Jules Guérin, Recherches sur le rachitisme chez les enfants (Gaz. méd. de Paris, t. II, p. 6, 1834 et p. 433, 1839). — Trousseau et Lasègue, Études sur le rachitisme des enfants du premier âge (Archives gén. de médecine, 1849). — Charles Robin, Observations sur le développement de la substance et du tissu des os (Gazette médicale de Paris, p. 292, 306 et 356, 1851), — Beylard, Du rachitisme, etc., thèse de Paris, 1852. — Vallin, Du rachitisme et de l'ostéomalacie; historique et critique (Gaz. hebd. de méd. et de chir., p. 1 et 17, 1865). — E. Rindfleisch, Traité d'histol. pathologique, trad. F. Gross, p. 575, avec fig., 1873. — Cornil et Ranvier, Manuel d'histologie pathologique, 2e partie, 389, 1873. — J.-B. Borntræger, Cas de rachitisme fœtal, Dissert. inaug., Kœnigsberg, 1877.

Hypertrophie; Atrophie des os.

A. L'*hypertrophie* vraie des os, ou *hyperostose*, occupe la totalité ou la majeure partie d'un os et résulte presque toujours d'une ostéite chronique (voy. p. 892). L'exostose forme une tumeur limitée.

B. L'*atrophie des os* arrive dans l'âge avancé, par suite de ce que l'on a appelé : ostéoporose sénile (voy. Dilatation des os, Ostéoporose). L'atrophie vitrifiante, dans laquelle le tissu osseux est réduit à de minces lamelles d'un éclat brillant est due à une ostéite raréfiante.

Néoplasmes des os.

1. — Tumeurs osseuses proprement dites; Exostoses.

Le nom d'*exostose*, donné par Galien à un grand nombre de tumeurs situées sur les os mais de nature différente, doit être réservé pour celles qui ont la structure du tissu osseux parfait. Les exostoses sont implantées sur l'os; on les appelle épiphysaires si elles sont situées à l'extrémité d'un os long, parenchymateuses quand elles siégent dans le tissu osseux lui-même, et énostoses lorsqu'elles sont placées dans l'intérieur du canal médullaire. D'après leur forme, on les a nommées pédiculées, à large base,

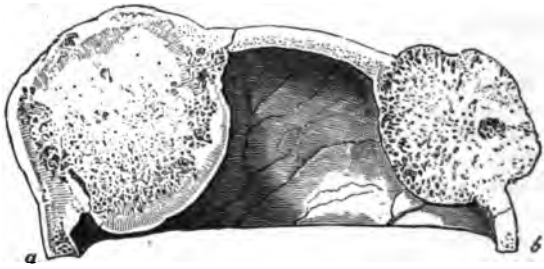

FIG. 260. — Exostoses circonscrites des os du crâne *.

boutonnées (Virchow), ostéophytes, ces dernières constituées par de fines lamelles osseuses, pointues, ou des sortes d'aiguilles allongées. Elles sont

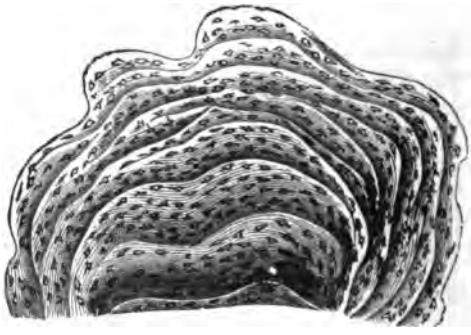

FIG. 261. — Coupe d'une exostose éburnée de l'omoplate (E. Rindfleisch).

diffuses ou circonscrites (voy. fig. 260), et enfin leur structure les a fait

* FIG. 260. — Exostoses extra et intracrâniennes, circonscrites et développées dans le diploé. *a*, os frontal; *b*, occipital.

diviser en éburnées ou compactes (voy. fig. 261) et spongieuses ou aréolaires.

Les exostoses peuvent se trouver sur tout le squelette; mais leur siége d'élection est sur les os des membres, les os du crâne et de la face, les petits os des phalanges. Le point le plus souvent atteint est l'épiphyse. Leur nombre est variable; on en voit tantôt une seule, tantôt plusieurs sur le même os; parfois elles sont nombreuses et symétriques. Le volume est toujours inférieur au poing. Leur consistance est celle de l'os.

Avec le microscope, on constate que l'exostose est formée de tissu compacte, dont le système lamellaire est différent par son allongement de celui de l'os normal. Dans l'exostose, la direction des canaux de Havers est oblique ou perpendiculaire à celle des canaux de l'os sain, dont le système lamellaire est comme écarté par le tissu de l'exostose. Dans l'exostose épiphysaire, le tissu est greffé sur l'os et formé aux dépens de la moelle sous-périostique, tandis que l'exostose parenchymateuse semble se produire aux dépens d'une ostéite proliférante avec tissu embryonnaire (voy. fig. 260). L'exostose éburnée est formée de tissu compacte sans vaisseaux; les canaux de Havers peuvent même être oblitérés par dépôt de couches concentriques, ainsi que j'en figure un exemple (voy. fig. 262).



Fig. 262 — Coupe pratiquée transversalement sur le tissu d'une exostose d'origine syphilitique. Grossissement 300 diamètres.

2. — Ostéosarcomes; Tumeurs ostéoïdes et myéloïdes.

A. Les *ostéosarcomes* ou *sarcomes des os*, formés de tissu embryonnaire, ont été divisés en sarcomes encéphaloïdes (tumeurs embryoplastiques de Charles Robin) et sarcomes fasciculés (tumeurs fibroplastiques de Lebert). On a signalé le liposarcome et le sarcome mélanique; ces divers sarcomes éprouvent encore les dégénérescences télangiectasique, kystique, graisseuse, calcaire, osseuse. Ils sont tantôt primitifs, tantôt secondaires.

Le volume des ostéosarcomes est parfois considérable; leur siége habituel est sur les épiphyses, la diaphyse, sur les os du tarse, les vertèbres. Ils sont périosseux ou interosseux; les plus fréquents sont placés à l'extérieur de l'os et recouverts d'une enveloppe celluleuse qui, arrivant à se rompre, laisse le sarcome pénétrer dans les veines, tandis que les tendons et les cartilages restent intacts. Un autre caractère des sarcomes périosseux est leur tendance à l'ossification, qui se fait soit par îlots, par noyaux, en fines trabécules ou aiguilles, en ostéophytes, qui leur donnent un aspect arborescent après macération. Les lamelles osseuses et les canaux de Havers sont disposés sans ordre; le sarcome périosseux est plus souvent calcifié que réellement ossifié.

Les sarcomes intra-osseux sont tantôt circonscrits et tantôt diffus. Les

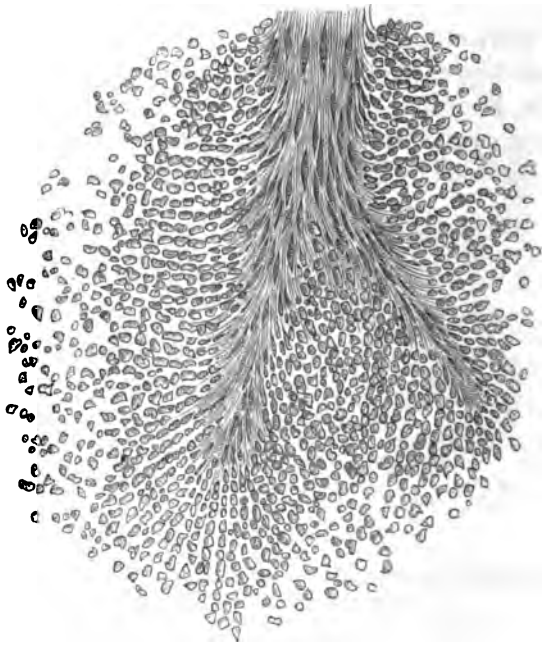

FIG. 263. — Éléments d'une tumeur myéloïde sans myéloplaxes *.

premiers forment une masse dans l'épaisseur de l'os, qui se renfle en fuseau et se recouvre d'une coque constituée par des couches osseuses nouvelles. Les sarcomes intra-osseux diffus présentent des masses placées au milieu d'un tissu osseux raréfié, parfois aréolaire et comme caverneux.

* FIG. 263. — Coupe d'une tumeur myéloïde du maxillaire supérieur. Les cellules sont disposées par rangées avec interposition d'une substance hyaline, amorphe. Des corps fusiformes et des fibres se dirigent de bas en haut en s'épanouissant, et en formant la transition vers le sarcome fuso-cellulaire. Grossissement environ 350 diamètres (R. Virchow, *Pathologie cellulaire*).

Les ganglions lymphatiques voisins deviennent sarcomateux ; des noyaux secondaires parfois ossifiés, si la tumeur primitive est ossifiée, se développent dans les viscères et surtout dans les poumons.

Avec le microscope, on constate que les sarcomes sont constitués par de petits éléments embryonnaires arrondis (voy. fig. 263) et unis par une substance molle (sarcomes médullaires ou globo-cellulaires, Virchow et Lücke) ; dans le sarcome fasciculé (fuso-cellulaire, Virchow), on voit beaucoup de cellules fusiformes avec des travées de tissu fibreux. Entre les éléments cellulaires de ces deux variétés principales, on trouve parfois mélangées des plaques à noyaux multiples ou myéloplaxes. Les divers ostéo-sarcomes ont de nombreux vaisseaux embryonnaires fragiles.

B. Les *tumeurs ostéoïdes* (Jean Müller) sont aussi appelées : sarcomes ou carcinomes ossifiants (Volkmann et Rokitansky). Ces néoplasmes à

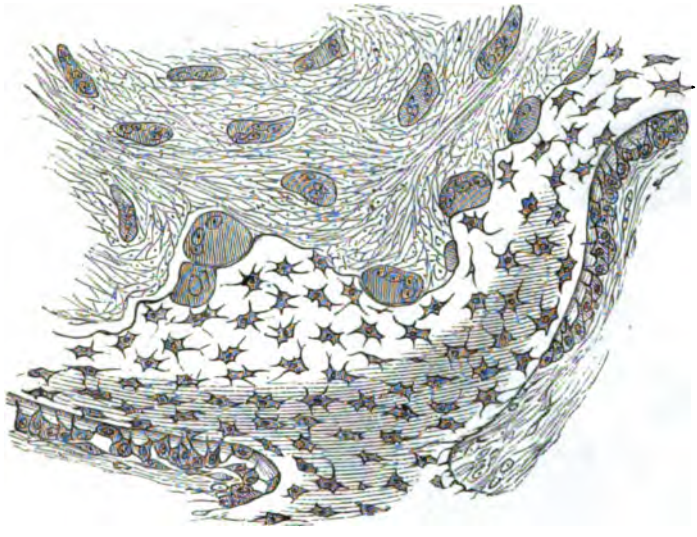

Fig. 264. — Éléments d'un sarcome fasciculé *.

généralisation facile sont voisins des fibromes et des chondromes de Cornil et Ranvier. Les tumeurs sarcomateuses ostéoïdes sont constituées par un tissu spécial chondroïde ou ostéoïde que l'on trouve dans les couches sous-périostiques des os rachitiques (voy. p. 906). La forme de ces tumeurs est régulière, répartie en une masse unique ou mamelonnée,

* Fig. 264. — Coupe du bord d'un sarcome fasciculé de la grosseur du poing, situé sur la mâchoire inférieure et contenant des cellules gigantesques (myéloplaxes). On voit une trabécule osseuse disparaissant en haut de la figure. Grossissement environ 500 diamètres (E. Rindfleisch).

composée de masses moindres réunies entre elles ; la consistance est dure, le volume parfois considérable. Volkmann cite une tumeur ayant un diamètre de quarante centimètres. Les épiphyses du fémur, du tibia, de l'humérus, ainsi que les diaphyses des os longs, offrent ordinairement des tumeurs ostéoïdes qui naissent sous le périoste, détruisent l'os et se généralisent.

Avec le microscope, on aperçoit des trabécules de formes variées, composées d'une substance réfringente, vaguement fibrillaire, infiltrée de granulations calcaires ; ces trabécules sont séparées par du tissu fibreux pourvu de vaisseaux. Parfois il y a un mélange d'îlots cartilagineux ou fibreux calcifiés, mais dont les éléments ne se transforment pas en vrais corpuscules osseux, ni la substance fondamentale en substance lamellaire.

C. Les *sarcomes myéloïdes* (Virchow), tumeurs myéloïdes (Paget, Gray), tumeurs à myéloplaxes (Ch. Robin), ostéo-sarcomes centraux myélogènes (Volkmann), se trouvent principalement dans les deux maxillaires, au niveau des rebords alvéolaires (épulis) (voy. p. 23-24), ou bien au niveau des épiphyses. Le volume varie depuis celui d'une amande, celui d'un petit œuf jusqu'à une tête d'adulte. La consistance est tantôt très-dure, tantôt mollasse et comme liquide. Quand les tumeurs myéloïdes se développent sous le périoste, on les nomme sous-périostiques ou périosseuses. On les trouve alors enveloppées d'une capsule fibreuse et unies à l'os par des tractus fibreux ; parfois elles érodent l'os, détruisent la lame compacte et pénètrent dans le tissu médullaire interne.

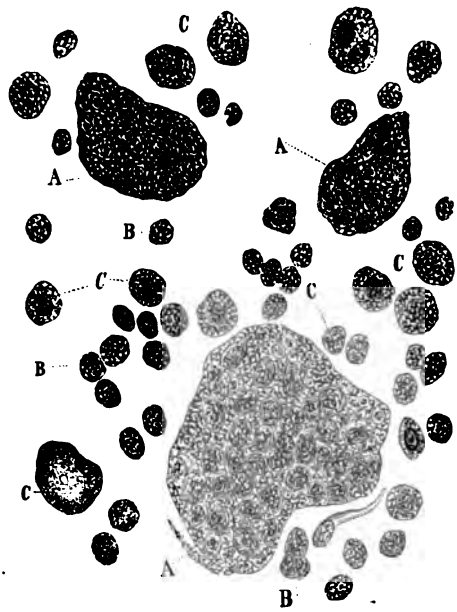

Fig. 265. — Éléments d'une tumeur myéloïde et à myéloplaxes *.

Examinés avec le microscope, les sarcomes myéloïdes sous-périostiques se montrent constitués par des médullocelles ou des myéloplaxes (voy. fig. 265), le plus sou-

* Fig. 265. — Éléments d'une tumeur sarcomateuse myéloïde et à myéloplaxes. A, A, A, myéloplaxes, grandes cellules ou plaques de la moelle à noyaux multiples ; B, B, B, médullocelles ou cellules ordinaires de la moelle osseuse ; C, C, C, C, médullocelles hypertrophiées (Eugène Nélaton).

vent réunis par du tissu fibreux, par des cellules fusiformes disposées en faisceaux; d'où le nom de sarcomes fasciculés myéloïdes, de tumeurs fibro-plastiques myéloïdes. Leur ossification est assez fréquente, d'où la dénomination de sarcomes myéloïdes ossifiants. Le tissu osseux forme alors un réseau trabéculaire ou des aiguilles irradiées.

Les tumeurs myéloïdes intra-osseuses qui se développent aux dépens de la moelle de l'os sont surtout composées par des myéloplaxes avec beaucoup moins de tissu conjonctif que dans la variété précédente sous-périostique. Elles sont tantôt circonscrites, entourées d'une coque parcheminée, tantôt diffuses dans les aréoles de l'os, qui prend un aspect caverneux et qui est très-vascularisé. Souvent elles détruisent rapidement l'étui osseux (forme perforante de Nélaton). Ces tumeurs refoulent les organes voisins, mais ne les envahissent ordinairement pas. Sur une coupe, à l'œil nu, quand elles sont récentes, on voit une surface rouge, si elles sont constituées par des myéloplaxes, tandis que, s'il y a beaucoup de médullocelles, la couleur est plutôt d'un gris jaunâtre. Je dois ajouter que la consistance est molle pour la variété intra-osseuse, tandis qu'elle est plus dure pour la tumeur à myéloplaxes péri-osseuse.

Ces tumeurs éprouvent les dégénérescences graisseuse et caséeuse quand elles sont anciennes et volumineuses. Dans ces cas, on les a nommées souvent ostéostéatomes ou tumeurs osseuses ayant l'apparence du suif. On y trouve quelquefois des cavités kystiques provenant d'un ramollissement ou d'une hémorrhagie interstitielle. La dégénérescence télangiectasique est due au développement anormal et excessif des vaisseaux sanguins.

MÜLLER (Johann), Krankhafte Geschwülste, Berlin, 1838. — Ueber ossifirende Schwamme oder osteoide Geschwülste (Archiv für Anat. und Physiol., S. 396, 1843). — CH. ROBIN, Sur la structure d'un épulis (Comptes rendus de la Société de biologie, t. II, p. 119, 1850). — NÉLATON (Aug.), Tumeur à myéloplaxes du maxillaire supérieur (Bull. de la Soc. anat. de Paris, p. 486, 1856). — GRAY, On myeloid and myelo-cystic Tumours of Bones (Med.-chir. Transactions, vol. XXXIX, p. 121, 1856). — L. SAUREL, Mémoire sur les tumeurs des gencives connues sous le nom d'épulis, Paris, 1858. — EUGÈNE NÉLATON, D'une nouvelle espèce de tumeurs bénignes ou tumeurs à myéloplaxes, thèse de Paris, 1860. — CARRERA, Essai sur les tumeurs fibro-plastiques des os, thèse de Paris, 1865. — PUJO, Des tumeurs primitives des os, thèse de Montpellier, 1871. — VERNEUIL et MARCHAND, article Moelle, tumeurs myéloïdes (Dictionn. encyclop. des sciences médicales, 2e série, t. IX, p. 51, 1875). — A. SCHWARTZ, article Os : tumeurs (Nouv. Dictionnaire de méd. et de chir. pratiques, t. XXV, p. 398, 1878).

3. — Fibromes, Myxomes, Lipomes.

A. *Fibromes.* — Les *fibromes* osseux ou tumeurs fibroïdes (Volkmann) prennent naissance dans les éléments fibreux des os, aux dépens du tissu conjonctif ou lamineux du périoste, des fibres de Sharpey et de

la moelle. Les fibromes périphériques se rencontrent dans les os du crâne et de la face, comme variétés de polypes naso-pharyngiens; de tumeurs de l'antre d'Highmore, dans le maxillaire inférieur, où Paget a décrit des fibromes centraux. Ces tumeurs se calcifient souvent, ou bien elles éprouvent les dégénérescences kystique, graisseuse, muqueuse, etc.

B. Les *myxomes* des os sont ordinairement complexes, formant des myxosarcomes, des myxo-enchondromes; les myxomes purs sont rares; ils se développent lentement dans le canal médullaire, refoulent l'os, qui forme alors une sorte de capsule à la périphérie de la tumeur.

C. *Lipomes.* — On a trouvé une tumeur graisseuse dans le maxillaire supérieur (Viard), dans le fémur (Cornil et Ranvier). Le tissu compacte était devenu tissu spongieux.

4. — Tumeurs vasculaires ou hématiques des os.

Les os présentent des *tumeurs* pulsatiles et comme érectiles *sanguines*, appelées anévrysmes des os, hématomes des os (Volkmann), qui siégent surtout au niveau des épiphyses, à l'extrémité supérieure du tibia, à l'extrémité inférieure du fémur. La tumeur est formée d'une capsule fibreuse ou ostéofibreuse, avec une cavité plus ou moins irrégulière, tomenteuse, pleine de sang liquide ou coagulé en caillots, et fourni par des vaisseaux sanguins qui viennent s'y ouvrir. Il ne s'agit point d'un angiome caverneux, ni d'un anévrysme de l'artère de l'os. Du reste, les opinions sur la pathogénie de ces tumeurs sont contradictoires; on les considère comme des sarcomes dégénérés; on a admis encore qu'une artère athéromateuse se serait rompue.

Certaines tumeurs des os, à généralisation facile, comme des sarcomes, des épithéliomes, etc., peuvent être pulsatiles et présenter la dégénérescence télangiectasique, mais ce n'est point là ce qu'on nomme anévrysmes, ou, avec Volkmann, hématomes des os.

Ph.-J. Roux, Faits et remarques sur les tumeurs fongueuses ou anévrysmes des os (Bull. de l'Acad. de médecine t. X, p. 380, 1845), et Quarante années de pratique chirurgicale, t. II, Paris, 1854. — A. Nélaton, Des anévrysmes des os (Gazette des hôpitaux, 1845). — A.-G. Busson, Sur quelques tumeurs pulsatiles des os, thèse de Paris, n° 76, 1857. — Alfr. Gentilhomme, Recherches sur la nature des anévrysmes des os, thèse de Paris, 1863. — A. Richet, Recherches sur les tumeurs vasculaires des os, dites tumeurs fongueuses sanguines (Bull. de l'Acad. de médecine, t. XXVIII, p. 591, et Archiv. génér. de médecine, 6e série, t. IV, p. 641, 1864). — Demongeot de Confevron, De l'anévrysme des os. thèse de Paris, n° 111, 1867.

5. — Chondromes des os.

Les *chondromes* osseux prennent leur origine dans le cartilage normal qui existe dans l'os jusqu'à vingt-cinq ans.

Les chondromes proprement dits sont constitués par du tissu cartilagineux hyalin, plus rarement par du fibro-cartilage ; plus rarement encore, ils sont mixtes et unis à du tissu fibreux, muqueux, ou à des kystes, enfin au sarcome, etc. Ce sont des fibro-, myxo-, cysto-chondromes, chondro-sarcomes. Quand le chondrome prend naissance sous le périoste, on dit qu'il y a *périchondrome*, et *enchondrome* quand il se développe dans le tissu osseux même. Dans le premier cas, il prend son origine dans la couche ostéogène. Le chondrome est composé de lobules cartilagineux réunis les uns aux autres par une gangue conjonctive ; il forme une tumeur circonscrite ; d'autres fois il est diffus, multiple ou disséminé. Le volume est variable ; il peut atteindre celui d'une tête d'enfant. Les chondromes peuvent se calcifier, s'ossifier, soit au centre, soit à la périphérie ou dans toute leur masse. Parfois ils se ramollissent, s'ulcèrent, se gangrènent ; les siéges d'élection sont les petits os de la main, du pied, puis les os des membres supérieurs et inférieurs, enfin l'omoplate, le bassin, le maxillaire inférieur, etc.

Une variété de chondrome osseux a été décrite par Virchow sous le nom d'*ecchondrose*, se développant dans un point où se trouve normalement soit un cartilage de conjugaison, soit un cartilage sutural : par exemple, le cartilage de la suture occipito-sphénoïdale, vers la gouttière basilaire.

6. — Tumeurs lymphatiques ; Lymphadénomes des os.

Les *tumeurs lymphatiques* ou les *lymphadénomes* osseux ont les plus grands rapports avec les épithéliomes. Ils se présentent chez des sujets atteints de tumeurs lymphatiques généralisées. A l'œil nu ils ressemblent à des carcinomes ; le microscope y montre un tissu réticulé, avec des mailles remplies d'éléments lymphatiques.

Dans un fait (1) la tumeur avait un volume considérable et aurait pu être prise pour un carcinome. Elle était constituée par un tissu blanchâtre donnant par le râclage un suc lactescent ; celui-ci contenait des cellules analogues aux globules blancs du sang. Dans quelques points, la tumeur avait subi une transformation

(1) Cornil et Ranvier, *Manuel d'histologie pathologique*, 2e partie, p. 386, 1873.

caséeuse. Sur des coupes pratiquées après durcissement dans l'alcool et l'acide chromique, on retrouve dans tous les points examinés le stroma réticulé du tissu adénoïde.

7. — Cancer ou épithéliome des os.

On a donné le nom de cancer des os à des tumeurs variées, tantôt à des sarcomes, tantôt à des lymphadénomes. Les carcinomes des auteurs récents sont à mon avis des *épithéliomes* (voy. p. 887). Toutes les variétés des épithéliomes ont été rencontrées dans le tissu osseux sur divers points du squelette. Ils sont plus fréquemment secondaires que primitifs, qu'ils soient formés de cellules pavimenteuses, cylindriques, ou bien qu'ils soient médullaires, colloïdes, mélaniques.

Les épithéliomes pavimenteux, ou cancroïdes des lèvres et de la bouche, se propagent aux os maxillaires ; ceux du tibia sont pareillement consécutifs à des épithéliomes des parties molles (peau et trajets fistuleux). Volkmann rapporte des cas d'épithéliome primitif. Le cancroïde est parfois à cellules cylindriques (Gawriloff); il est enfin lobulé et tubulé. Les bourgeons épithéliaux pénètrent dans le tissu osseux qui est résorbé et transformé en tissu embryonnaire ; l'os est envahi en surface; parfois il y a perforation, et le néoplasme se répand dans la moelle. Reclus a constaté qu'il se produit rapidement une cavité tapissée de bourgeons épithéliaux.

L'épithéliome mou, encéphaloïde ou médullaire des os est le plus fréquent ; il est très-vasculaire; parfois la prédominance des vaisseaux le fait nommer hématode ; dans certains cas, on voit des kystes produits par des hémorrhagies répétées, kystes qui donnent un aspect caverneux à la tumeur. La forme colloïde n'est qu'une variété médullaire, dont les cellules ont subi la dégénérescence muqueuse.

Ces carcinomes encéphaloïde ou squirrheux s'observent dans les os de la face, du crâne, de la colonne vertébrale, du bassin, dans les épiphyses, le sternum, tantôt circonscrits et tantôt diffus. Ils forment des masses bosselées, de consistance variable, recouvertes au début d'une capsule fibreuse ou d'une coque osseuse (voy. fig. 266); plus tard, il y a destruction de l'enveloppe. Quand le cancer est épiphysaire, l'articulation peut être envahie, mais ce fait est rare.

Tous les épithéliomes peuvent offrir les dégénérescences kystiques, télangiectasiques, graisseuses, caséeuses, la calcification, l'ossification avec des aiguilles osseuses, surtout dans les épithéliomes sous-périostiques (carcinome ossifiant) (voy. fig. 267); parfois enfin ils s'enflamment et s'ulcèrent. Dans les formes infiltrées ou diffuses, on voit des masses disséminées dans la moelle épiphysaire ou diaphysaire ; le tissu osseux est

détruit par le néoplasme; de là une sorte de ramollissement avec des déformations et des fractures, d'où encore le nom d'ostéomalacie carcinomateuse.

Les cancers mous secondaires surviennent à la suite d'épithéliomes primitifs du testicule, de l'utérus et du sein ; il se forme des nodules plus ou

Fig. 266. — Épithéliome ou cancer du tibia *.

Fig. 267. — Épithéliome ossifiant **.

moins gros, surtout dans le tissu spongieux des os du bassin ou de la colonne vertébrale ; souvent plusieurs os sont pris à la fois ; rarement il survient des cancers secondaires viscéraux à la suite de cancers primitifs des os.

* Fig. 266. — Épithéliome ou cancer du tibia droit. La coque osseuse a été vidée. Elle renfermait, à l'état frais, un tissu fongueux, parcouru par des lamelles osseuses. La tête du péroné est restée saine, elle n'est que rejetée en dehors (Musée Dupuytren, n° 329).

** Fig. 267. — Carcinome ou épithéliome ossifiant du fémur après macération ayant enlevé les parties molles. A gauche, coupe de l'os qui montre l'intérieur à l'état sain. *a*, implantation des aiguilles osseuses sur le périoste.

9. — Tubercules des os.

Les *tubercules des os* se trouvent le plus souvent dans les corps des vertèbres, la moelle du sternum, des côtes, etc.

Pour bien apprécier ces tubercules, il faut sur une vertèbre atteinte faire une section à la scie, puis on l'avive au moyen du scalpel. On voit une tache circulaire de 1 à 2 millimètres, pâle, un peu translucide, à contours irréguliers, non appréciable sous le doigt à cause des trabécules osseuses. Le centre est opaque, une première zone de moelle est rouge foncé, la deuxième zone qui est normale est d'un rouge violet. Les granulations confluentes se montrent sous la forme d'îlots irréguliers de 3 à 4 millimètres de large et jusqu'à plusieurs centimètres. Au début, il est possible de reconnaître qu'il s'agit de la réunion de plusieurs petits îlots. Ces masses sont grenues, translucides, grisâtres, avec des points jaunâtres qui s'étendent et produisent des agglomérations caséeuses, au milieu desquelles les trabécules osseuses paraissent intactes.

Dans la tuberculose aiguë avec granulations dans la moelle des os, celle-ci devient rouge foncé et la trame osseuse présente de la raréfaction.

Si l'on examine avec le microscope une granulation isolée, on la trouve entourée d'une zone de cellules de la moelle, qui enlevées laissent apercevoir de nombreuses cellules petites, ayant de 3 à 7 millièmes de millimètre = 3 à 7 μ, placées au sein d'une substance vaguement fibrillaire ou grenue. Pour un examen histologique complet, il faut laisser macérer la pièce pendant un mois dans une solution d'acide chromique au cinq-millième, puis faire des coupes fines. Alors on constate des lésions d'ostéite autour de la granulation et dans des points éloignés : la moelle ne contient plus de cellules adipeuses, les vaisseaux sont dilatés, les trabécules osseuses sont rongées ; il semble qu'il y ait une ostéite antérieure.

Les granulations tuberculeuses confluentes ont été décrites par Nélaton sous le nom d'infiltrations tuberculeuses, mais il a confondu les caries avec transformation caséeuse du pus, ainsi que les gommes caséeuses, avec la tuberculose des os; il lui aurait fallu l'aide du microscope pour établir le diagnostic différentiel. La transformation caséeuse s'explique parce que la granulation oblitère les vaisseaux, d'où arrêt de la circulation dans une certaine zone qui se caséifie. Les aréoles caséeuses résultent d'une oblitération vasculaire, et alors les cellules adipeuses existent encore ou sont remplacées par des cristaux d'acide stéarique (Ranvier); d'autres fois les aréoles caséeuses proviennent de la fonte de la granulation tuberculeuse; on ne trouve plus de cellules adipeuses.

La moelle osseuse elle-même se transforme en matière caséeuse. Au

début de l'altération on la voit translucide, les cellules se ratatinent en devenant granulo-graisseuses, puis rapidement se montre l'aspect caséeux ; il est alors impossible de distinguer la matière caséeuse médullaire de la matière caséeuse tuberculeuse. Un bon caractère anatomique de la tuberculose des os est l'absence de condensation, ou de raréfaction, dans les trabécules de la masse caséeuse ; il n'en est point de même dans les autres ostéites avec carie. Un autre caractère est fourni par les corpuscules osseux, qui ne deviennent pas caséeux sans offrir de granulations graisseuses autour d'eux, tandis qu'ils sont nettement graisseux dans la carie.

La tuberculose avancée est accompagnée de mortification et, autour, d'une ostéite raréfiante avec tissu de bourgeons charnus. De là le vide périphérique, la caverne et un séquestre central ou bien une cavité remplie de pus, de matière caséeuse. Toutes ces altérations peuvent être produites par une ostéite simple, par une carie ordinaire, par une gomme syphilitique ; il faut donc s'assurer s'il existe des granulations tuberculeuses autour : le diagnostic anatomique est alors facile, sinon il est impossible.

9. — Syphilis des os.

La *syphilis* atteint le système osseux de plusieurs manières et aux différents âges de la vie ; elle est différente chez l'adulte et chez l'enfant. Je vais l'examiner dans ses diverses manifestations et à tous les âges.

A. La *syphilis des os* chez l'adulte est ordinairement une ostéite syphilitique subaiguë ou chronique ; Gosselin (1) en admet trois formes principales. Dans une première forme, la phlegmasie syphilitique occupe le périoste ainsi que les couches superficielles de l'os, et plus souvent sur le corps que sur les extrémités. Parfois ce sont les os plats, comme les pariétaux, le frontal, le sternum, plus rarement un os court, le scaphoïde ou le cuboïde du tarse qui sont atteints. La lésion débute par l'hyperhémie du périoste, puis elle s'étend à la superficie du tissu compacte ; la terminaison est tantôt la résolution, tantôt une légère hyperostose.

Une deuxième forme montre une saillie de consistance très-dure, arrondie (exostose syphilitique). Il s'agit d'une ostéopériostite limitée superficielle, avec production de substance osseuse qui passe facilement à l'éburnation (voy. fig. 262). Les exostoses syphilitiques peuvent siéger à la superficie de tout le système osseux ; elles occupent souvent la voûte palatine. Primitivement, on aperçoit sous le périoste ou dans le tissu osseux

(1) L. Gosselin, Ostéites spontanées (*Nouveau dictionnaire de méd. et de chir. pratiques*, t. XXV, p. 326, 1878).

une substance rosée, gélatineuse, molle, qui devient plus tard blanchâtre, caséeuse, opaque, ressemblant à une masse jaune tuberculeuse. On les différencie en examinant la région sous-périostique, qui est pulpeuse, blanchâtre, dans les cas de gomme. Le microscope montre au début une multiplication des cellules de la moelle, d'autres cellules avec disparition de la graisse; de plus les canaux osseux sont remplis de tissu embryonnaire; puis on voit les travées atteintes d'ostéite raréfiante, tandis que les espaces renferment des nodules gommeux dans lesquels les vaisseaux sont perméables (Cornil et Ranvier), ce qui les distingue encore des tubercules. La gomme est entourée d'une zone d'ostéite simple. La guérison peut s'obtenir par suppuration, mortification, expulsion et réparation; d'autres fois il se produit des nécroses syphilitiques dans lesquelles les séquestres, au lieu d'être éburnés, sont poreux, et dans les pores on trouve des détritus caséeux qui ont été cause de la mortification de l'os.

Dans une troisième forme, l'ostéopériostite ne produit qu'une matière molle, sans ossification : syphilome, gomme périostale, périostose gommeuse. Le siége ordinaire est le même que pour les tubercules; mais il y a une exception pour les os du crâne, qui sont fréquemment le siége des gommes. On en distingue deux variétés : la gomme circonscrite avec l'apparence d'un sarcome limité, et la gomme diffuse se présentant sous l'aspect de l'ostéomyélite. La tumeur gommeuse circonscrite se développe tantôt au-dessus de la dure-mère, tantôt sous le périoste épicranien, ou bien dans ces deux points simultanément; elle pénètre dans le tissu osseux, qui est le siége d'une ostéite raréfiante. La structure est la même que celle de tous les syphilomes, et plus tard la gomme subit une transformation lardacée ou caséeuse. Quand la guérison arrive, il se forme une cicatrice étoilée de tissu fibreux (carie sèche syphilitique de Virchow). On constate des pertes de substance osseuse, autour desquelles l'os est sclérosé et contient parfois des ostéophytes aplatis; d'autres fois la nécrose résulte d'une ostéite condensante qui a oblitéré les vaisseaux. Quand l'ostéite et la gomme sont superficielles, la nécrose est superficielle, si elles sont profondes, on constate la myélite gommeuse des os plats; lorsque la gomme occupe la surface interne de l'os et la dure-mère, la nécrose peut comprendre toute l'épaisseur de l'os. Sur les limites de l'altération syphilitique on rencontre soit des stalactites et des hyperostoses, soit des dépressions sinueuses. On a dit alors que l'os était vermoulu. Parfois il reste des nodosités plus ou moins dures qui persistent indéfiniment (dégénérescence plastique de Ricord), et le microscope montre qu'elles sont formées d'éléments fibreux ou fibroïdes. Peut-être enfin existe-t-il une ostéo-myélite gommeuse des os longs : un cas de Ricord semble se rapporter à cette lésion. Gosselin ajoute qu'une autre forme

d'ostéopériostite syphilitique devient rapidement suppurative et nécrosique ; on ne connaît pas le processus du début. Très-peu d'os sont atteints par cette variété : les cornets, la cloison des os propres du nez, l'apophyse palatine et le palatin. Ordinairement il y a coïncidence d'un coryza purulent chronique. Enfin, dans une dernière forme que Gosselin a fait connaître le premier, il y a ostéite syphilitique des os du crâne avec nécrose et élimination d'une matière molle, grisâtre, très-fétide, ayant la consistance du mastic. La lésion siégeant sur un os de la voûte nasale, l'ethmoïde et les cornets, elle occasionne une variété d'ozène syphilitique.

B. L'ostéite syphilitique épiphysaire aiguë et suppurée chez les nouveau-nés occasionne une *dystrophie syphilitique* des os (Parrot).

On constate, à l'œil nu, la phlegmasie et le décollement du périoste sous lequel existent des abcès et une ostéite superficielle. On voit encore de la suppuration entre la diaphyse et le cartilage épiphysaire resté à peu près normal, tandis que l'épiphyse est congestionnée et ordinairement séparée de la diaphyse, ce qui produit une mobilité anormale. Ces altérations peuvent coexister avec d'autres lésions syphilitiques des os, telles que les ostéophytes, la médullisation, le ramollissement de la couche spongoïde, etc., lésions résultant surtout des troubles nutritifs, mais avec lesquelles le processus inflammatoire est accessoire.

C. La *syphilis osseuse héréditaire* a été bien étudiée par Parrot (1). Voici le résumé de ses observations :

Les os sont toujours altérés en même temps que la peau, les muqueuses ou les viscères, et souvent la syphilis héréditaire les frappe à l'exclusion de tous les autres organes.

Les membres et le crâne sont surtout atteints. Le mal y affecte différentes formes de *périostogenèse*, de *chondrocalciose*, de *transformation gélatiniforme*. La première est, sans contredit, la plus fréquente et la plus caractéristique, celle qui donne à la syphilis osseuse sa physionomie typique. Sous le périoste, à la surface de l'os, se déposent des ostéophytes reconnaissables à leur saillie et à la disposition de leurs trabécules, dirigées perpendiculairement à la surface qu'ils couvrent. Leur couleur est jaune maïs ou rouge, leur siége constant pour le même os. Sur le crâne ils forment des mamelons larges et aplatis, surtout au niveau des angles péribregmatiques des frontaux, des pariétaux, et le long de la suture sagittale. Sur l'humérus, ils enveloppent les deux tiers inférieurs de la

(1) J. Parrot, *Comptes rendus et Mém. de la Société de biologie*, 1872, et *Revue mensuelle de médecine et de chirurgie*, n° 9, septembre 1877.

diaphyse; sur le tibia, ils occupent la face interne, dont ils amoindrissent la concavité. La chondrocalciose donne aux os une grande friabilité; elle est due à l'exagération de la couche chondrocalcaire normale ou à la présence, au milieu du tissu spongieux qui avoisine les extrémités diaphysaires, d'îlots de tissu cartilagineux calcifié. Dans la transformation gélatiniforme, la moelle, de teintes très-variées, depuis le rouge-groseille jusqu'au jaune-maïs, est brillante, transparente, et rappelle par son aspect certaines gelées; la substance osseuse disparaît et la diaphyse peut se briser.

Au point de vue des lésions, la syphilis héréditaire et le rachitisme ont des points de contact. Ainsi, dans les deux cas, il y a des déformations; mais, avec le rachitisme, on voit la tuméfaction des extrémités et la courbure des diaphyses; dans la syphilis, le gonflement est dû à des excroissances osseuses, à moins d'abcès périarticulaires. D'autre part, le tissu préformé du rachitis se médullise, se décalcifie, et celui qui est exubérant ne s'incruste pas de sels calcaires (voy. p. 905); dans la syphilis, la médullisation et la décalcification sont peu actives et localisées, tandis que les parties récentes sont formées par du vrai tissu osseux.

Hyperhémies, Hémorrhagies des os.

A. La *congestion* ou l'*hyperhémie* des os est caractérisée par la couleur rouge foncé de la moelle. Pour l'apprécier, il faut se rappeler que les extrémités épiphysaires sont dans un état d'hyperhémie physiologique dans le jeune âge, et que la moelle est jaune ou adipeuse chez les personnes adultes ou âgées.

En faisant durcir la moelle dans l'acide picrique et examinant des coupes minces dans la glycérine, on trouve que les os hyperhémiés ont les vaisseaux dilatés, gorgés de globules rouges; de plus, les vaisseaux ectasiés se trouvent au milieu de cellules multipliées. On constate l'hyperhémie des os dans l'ostéite, la carie, l'ostéomalacie, le rachitisme, enfin autour des néoplasmes.

B. Les *hémorrhagies* des os ont lieu principalement sous le périoste et dans le tissu spongieux. Elles consistent en de simples extravasations punctiformes ou en des taches rouges diffuses, plus ou moins étendues. Dans les fractures, l'hémorrhagie est abondante. On la trouve encore avec des maladies générales, comme le purpura, la leucocythémie, les fièvres graves, etc.

Avec le microscope, on constate l'épanchement des globules rouges dans la moelle ou sous le périoste; dans les hémorrhagies anciennes, les

hématies ont perdu leur forme arrondie et laissé échapper leur matière colorante.

Kystes; Spina ventosa; Ostéoporose.

A. *Kystes des os.* — On a décrit sous le nom de kystes osseux des tumeurs à une ou plusieurs poches contenant un liquide variable et différentes des hydatides, tumeurs limitées par du tissu osseux. Ces kystes non parasitaires siégent le plus souvent dans le tissu spongieux épiphysaire des os longs ou dans les os courts (vertèbres, os maxillaires); la paroi est osseuse et tapissée d'une membrane séreuse ou végétante; le contenu est un liquide séreux ou très-limpide, parfois brun ou d'une couleur chocolat.

La pathogénie des kystes des os est fort obscure et très-controversée.

B. *Spina-ventosa.* — Le nom de spina-ventosa a été donné à des tuméfactions osseuses arrondies en forme de fuseau et ressemblant à ce qui se produit quand on souffle une bulle d'eau de savon ou une bouteille de verre (*ventosa*); celui de *spina* est emprunté au caractère de la douleur, qui ressemble à celle produite par une épine implantée dans les parties vivantes. Aujourd'hui, on doit considérer le spina-ventosa comme une ostéite scrofuleuse, avec des éléments de carie et de nécrose se produisant dans les petits os courts (Gosselin).

Les altérations occupent les phalanges des doigts et les métacarpiens, le plus souvent, la première phalange du médius. Dans une première phase encore peu étudiée, il y aurait vascularisation excessive et augmentation du volume de la moelle. Pendant une seconde phase, les médullocelles sont très-multipliées; il se fait une perforation du canal médullaire, et la moelle s'étale entre le périoste et la peau, ou jusqu'à l'extérieur si la peau s'est ulcérée. On trouve ainsi une sorte de hernie de la moelle à travers la petite diaphyse de l'os (Lannelongue, Gœtz) (1). On constate encore d'autres lésions : le périoste est épaissi, décollé; la substance compacte est fragile par places, amincie, raréfiée; ailleurs elle est hyperostosée; plus loin elle est nécrosée, surtout s'il y a de la suppuration. L'extrémité inférieure et l'articulation voisine de la diaphyse restent indemnes; c'est tout l'opposé pour l'extrémité supérieure. Le spina-ventosa est donc une ostéite suppurante cario-nécrosique (Gosselin).

C. *Ostéoporose.* — L'*ostéoporose* consiste en une raréfaction du tissu osseux; elle peut être adipeuse ou sénile.

(1) E. Goetz, *Étude sur le spina-ventosa, accompagnée d'observations recueillies à l'hôpital Sainte-Eugénie et à l'hôpital des Enfants-Assistés*, thèse de Paris, 1877.

L'*ostéoporose adipeuse* (Ranvier) se rencontre à la suite d'immobilisation des jointures dans les maladies articulaires chroniques. Cette lésion consiste en une raréfaction du tissu ordinaire dans les extrémités épiphysaires des os longs ou dans les os courts. Avec le microscope, on reconnaît des cellules adipeuses siégeant dans les espaces médullaires et dans les canaux de Havers; les travées osseuses du tissu spongieux s'amincissent et finissent par disparaître. L'os devient finalement à l'état d'une coque mince, percée d'orifices vasculaires très-nombreux.

L'*ostéoporose sénile* résulte d'une raréfaction du tissu osseux avec des espaces médullaires élargis. Comme conséquence, on trouve les os très-friables, la colonne vertébrale s'incurve, des fractures de côtes se produisent sans le moindre effort, mais se consolident assez bien avec cal cartilagineux, qui s'ossifie ensuite. On ne constate pas la décalcification, mais la raréfaction. La lésion de la moelle osseuse ressemble un peu à celle qui existe dans l'ostéomalacie, en ce qu'il y a disparition des cellules adipeuses, formation de moelle fœtale et de tissu conjonctif dans les espaces médullaires.

Plaies; Fractures, Ruptures des os.

1. — Plaies des os.

Les *plaies* des os intéressant le périoste et une partie de la substance compacte sont produites par accident ou résultent de l'application d'instruments, de la gouge, du trépan, etc. Les plaies des os du crâne avaient reçu des anciens auteurs des noms particuliers, suivant que les entailles étaient superficielles ou profondes.

2. — Fractures osseuses, Cal.

Les *fractures* ou *ruptures osseuses* sont des solutions de continuité des os, survenues le plus souvent par violence extérieure, et parfois à la suite du moindre effort quand l'os est primitivement altéré à la suite d'ostéomalacie, d'ostéoporose, ou par l'action d'un néoplasme. Les fractures tantôt ne sont pas compliquées de plaie, étant situées de toutes parts dans l'intérieur des tissus, tantôt présentent au contraire une plaie extérieure. De là deux grandes divisions des fractures; les phénomènes de la guérison ou de la consolidation diffèrent pour chacune d'elles.

Les lésions des *fractures abritées ou sans plaie* doivent être examinées à l'œil nu et puis histologiquement.

Les os, de même que les parties molles, se soudent entre eux à l'aide d'une gangue ou d'une espèce de virole qui réunit les deux fragments et qui porte le nom de *cal*. Aussitôt après l'accident et pendant une période d'une durée de dix jours environ, le membre dont l'os est rompu se tuméfie d'une manière diffuse, de telle sorte qu'un appareil ne gêne pas le premier jour, mais qu'il deviendrait difficile à supporter aussi serré le deuxième ou le quatrième jour. Le sang s'épanche et des ecchymoses se montrent au voisinage de la fracture. Dans une seconde période de cartilaginification, la tuméfaction est circonscrite autour des fragments, on sent avec les doigts une induration sphéroïdale ou ovoïde dont le volume est en raison directe du déplacement. Il y a formation du *cal*, qui n'est pas assez solide encore pour empêcher le déplacement, sous l'influence des mouvements musculaires. Du vingtième au quarantième jour, la solidification du cal par ossification s'établit; l'induration ovoïde diminue, tandis qu'elle augmente de consistance. Le cal peut alors supporter le poids du membre, mais non le poids du corps; il est très-spongieux, mou, ductile, ne résiste point à une attitude vicieuse ou à une violence extérieure : on trouve encore une légère mobilité des fragments. Si l'on fait macérer les deux parties fracturées, le cal se sépare de l'os; Cruveilhier pensait même que l'os participait peu au travail du cal, mais il est prouvé qu'il y a une ostéite.

Enfin, une quatrième période de condensation s'établit; le cal se resserre sur lui-même, résiste aux violences extérieures; on le trouve de moins en moins spongieux et plus compacte. Le travail d'ossification se fait avec une rapidité variable, suivant les individus, l'âge, la constitution. A partir du quatrième mois, la fusion est intime entre l'os ancien et l'os nouveau; la force de cohésion du cal est devenue plus grande que celle de l'os ancien.

L'examen histologique du cal doit être fait dans les fractures simples et dans les fractures compliquées de plaie extérieure. J'examinerai finalement les cicatrices fibreuses des os.

A. *Cal des fractures simples.* — Plusieurs théories ont été proposées expliquant la formation du cal dans les fractures soustraites à l'air extérieur. Pour Haller, un suc osseux était déversé entre les fragments; pour Duhamel, le cal provenait du périoste; pour Troja, ce sont les extrémités de l'os fracturé qui fournissaient des bourgeons charnus, lesquels s'ossifient plus tard. L'opinion la plus exacte est celle de Cruveilhier, qui admet le cal formé par l'ossification de toutes les parties molles qui entourent les fragments, et, pour lui, le tissu conjonctif interfasciculaire

des muscles, du périoste, joue un grand rôle. Il faut ajouter que la moelle du canal osseux principal et des canaux de Havers y prend également part.

On a rarement l'occasion d'étudier le cal au début de sa période de formation et seulement chez les sujets qui succombent d'une manière accidentelle. On trouve d'abord l'hémorrhagie avec les globules rouges du sang, puis apparaissent des lésions d'ostéite; les éléments cellulaires de la moelle et ceux des canaux de Havers se multiplient; de même, ceux du périoste et du tissu lamineux ou conjonctif ambiant. Vers le sixième jour, on trouve une masse demi-solide, mais non encore cartilagineuse, qui, avec le microscope, se montre formée de plasma et de nombreux éléments embryonnaires. Sous le périoste et entre les deux fragments, on rencontre une matière pulpeuse renfermant : des cellules petites, d'autres rondes atteignant 0^{mm}, $015 = 15\,\mu$, à plusieurs noyaux; d'autres cellules à contours irréguliers; des cellules mères à bourgeons périphériques; enfin des globules et du pigment sanguin. Arrivé à cette époque, le cal offre deux parties : l'une périphérique (cal provisoire de Dupuytren), et l'autre centrale; cette dernière est pulpeuse. Le cal périphérique ne touche pas l'os, la partie interne de la virole est limitée par la couche lisse nacrée du périoste. Lorsqu'on a enlevé la partie centrale, on voit l'os atteint d'ostéite, les canaux de Havers sont dilatés.

Du huitième au dixième jour, la partie périphérique commence à devenir cartilagineuse; les vaisseaux sanguins des tissus ambiants se sont multipliés, les faisceaux des tissus conjonctif et élastique sont perdus au milieu de jeunes cellules, dont certaines commencent à s'entourer de substance cartilagineuse embryonnaire. L'os reste indépendant, parce que les cellules sous-périostiques ne subissent pas la transformation cartilagineuse. Plus tard, du douzième au quinzième jour, le premier travail d'ossification se montre au voisinage des limites inférieure et supérieure du cal. Dans ces points, on observe d'abord de grandes capsules de cartilage contenant des capsules secondaires; puis arrive l'infiltration calcaire sous forme d'îlots disséminés au voisinage de l'os; enfin, les capsules cartilagineuses s'ouvrent les unes dans les autres comme dans l'ossification physiologique des os courts. On voit alors apparaître des espaces aréolaires qui communiquent avec la moelle périostique et les vaisseaux de l'os ancien pénètrent dans ce nouveau tissu. Bientôt se montrent les travées osseuses avec des ostéoplastes et provenant toujours de l'os fracturé. Arrivé au seizième, puis au vingtième jour, le cal est plus consistant, les parties périphériques ne sont pas ossifiées et s'atrophient. Le maximum du travail réparateur se passe entre les deux fragments où le cartilage se condense et forme un disque solide qui s'ossifie à son tour. A une époque éloignée, le disque devenu osseux se creuse et

offre un canal médullaire. Pendant ce temps la partie périphérique du cal disparaît.

B. Dans les *fractures compliquées de plaie*, on rencontre les lésions de l'ostéite (Ranvier). Le *cal* se produit sous le périoste par multiplication d'éléments cellulaires jeunes avec formation de trabécules osseuses dès le cinquième ou sixième jour. Les canaux de Havers s'élargissent, les vaisseaux et la moelle forment des bourgeons charnus qui constituent une masse composée d'éléments embryoplastiques. Au milieu d'eux apparaissent des travées osseuses qui partent de l'os ancien sous forme d'aiguilles, qui se soudent non-seulement entre elles, mais encore avec celles du fragment opposé, en laissant dans les intervalles de la moelle embryonnaire. Les espaces sont diminués par l'adjonction de nouvelles couches osseuses; enfin, la consolidation est à peu près produite à ce moment. J'insiste sur la non-production du cartilage dans la rupture osseuse exposée. Fœrster ne s'expliquait point comment, chez l'homme, il n'avait jamais trouvé de cartilage dans le cal. Cela vient de ce que Fœrster, comme beaucoup d'anatomo-pathologistes, n'avait pu examiner que des sujets succombant à des fractures graves compliquées de plaie extérieure, tandis que chez les animaux en expérience on produit ordinairement des fractures simples (1).

C. *Réunion des fractures par cicatrices fibreuses.* — On observe les cicatrices fibreuses entre les fragments osseux, quand il y a suppuration abondante autour des fragments et lorsque les fragments de la fracture ne sont pas entourés de parties molles, par exemple dans la fracture intracapsulaire du col du fémur. Astley Cooper n'admettait pas, en pareil cas, la réunion absolue; Cruveilhier a rapporté des exemples de consolidation de ces fractures, par cicatrice fibreuse d'une très-grande densité.

D. *Pseudarthroses* ou *articulations contre nature.* — Les pseudarthroses entre les fragments osseux reconnaissent des causes multiples, parmi lesquelles la mobilité des fragments et le défaut de juxtaposition ont été surtout signalés. On en distingue plusieurs variétés : 1° l'*amphiarthrose* morbide montre les fragments réunis par du tissu fibreux comme dans une amphiarthrose normale; 2° l'*arthrodie pathologique*, dans laquelle les fragments sont en contact immédiat et d'une configuration réciproque. Tantôt les surfaces se sont encroûtées d'un cartilage qui empêche l'usure, mais tantôt le cartilage fait défaut et l'on trouve

(1) Cornil et Ranvier, *Manuel d'histologie pathologique*, 2e partie, p. 373, 1873.

alors une lame osseuse éburnée. Ordinairement il s'agit d'une arthrodie lâche ou serrée. Une capsule fibreuse entoure les fragments, parfois humectés par un liquide; d'autres fois ces fragments présentent des végétations osseuses. 3° Avec la *syssarcose pathologique* (1) point d'articulation possible; les deux bouts des os sont indépendants, arrondis, perdus au milieu des parties molles: il n'y a pas eu consolidation parce qu'il n'y a pas eu de juxtaposition, et que les extrémités osseuses sont restées séparées par une grande épaisseur de parties molles.

DUHAMEL, Observations sur la réunion des fractures des os (Mémoires de l'Académie des sciences, 1742-1743), — TROJA, De novorum ossium in integris aut maximis, ob morbos, deperditionibus regeneratione experimenta, in-12, Paris, 1775. — J. KORZENIEWSKI, De ossibus fractis, avec 11 planches; in-8, Vilna, 1837. — J.-F. MALGAIGNE, Traité des fractures, in-8, 1847 et atlas in-folio. — P.-E. LAMBRON, Du cal, thèse de Paris, n° 203, 1841. — J. CRUVEILHIER, Traité d'anat. pathologique générale, t. I, p. 236, 1849. — CH. ROBIN, Observations sur le développement de la substance et du tissu des os (Comptes rendus de la Société de biologie, t. II, 1850, et Gaz. méd. de Paris, 1851). — A.-T. MIDDELDORF, Beiträge zur Lehre von den Knochenbrüchen, in-4, 5 Tafeln, Breslaw, 1853. — SWEIGER-SEIDEL, Disquisitiones de callo, dissert. inaug., Halle, 1858. — HORNIDGE, General pathology of Fractures (A system of Surgery edited by Holmes, vol. I, p. 753, London, 1860). — L. GOSSELIN, Remarques sur les fractures en V ou cunéennes, etc. (Mém. de la Société de Chirurgie, t. V, p. 149, 1863). — L. RANVIER, Considérations sur le développement du tissu osseux, thèse de Paris, 1865. — BENJ. ANGER Traité iconogr. des maladies chirurgicales, luxations et fractures, in-4, avec planches, Paris, 1866. — L. OLLIER, Traité expérimental et clinique de la régénération des os et de la production artificielle du tissu osseux, 2 vol. in-8, Paris, 1867. — G. PUEL, Essai sur les pseudarthroses consécutives aux fractures des membres, etc., avec une planche, thèse de Paris, 1867. — DUBRUEIL, Note sur la cicatrisation des os et des nerfs (Journal de l'anat. et de la physiol., 1868). — FOLLIN et DUPLAY, Traité élém. de pathologie externe, t. III, 1868. — H. PEYRAUD, Études expérimentales sur la régénération des tissus cartilagineux et osseux, thèse de Paris, n° 261, 1869. — CORNIL et RANVIER, Manuel d'histol. pathol., 2e partie, p. 366, 1873. — HOFMOKL, Ueber Callusbildung (Stricker's medicinische Jahrbücher, herausgegeben von der k. k. Gesellschaft der Aerzte, S. 349, Wien, 1874).

Parasites des os.

Les observations d'*hydatides* des os dépassent une vingtaine; les vers vésiculaires envahissent aussi bien les os plats que les os longs (Davaine). Le tibia est le plus souvent atteint, puis viennent les os du bassin, l'humérus, le fémur et l'os frontal. Dans les os longs, les hydatides sont dans la partie spongieuse ou dans toute l'étendue de la diaphyse, rarement dans des loges distinctes, presque toujours dans une poche unique. Dans les os plats, les hydatides occupent le diploé.

Le kyste hydatique se développe lentement dans les os et peut acquérir le volume du poing. Les parois osseuses se distendent peu à peu en s'amincissant; les parties les plus comprimées se résorbent, se perforent, et

(1) J. CRUVEILHIER, *Traité d'anatomie pathologique générale*, t. I, p. 270, 1849.

le kyste vient en contact avec les parties molles environnantes qui sont comprimées à leur tour.

Un seul fait de *cysticerque* a été représenté par Froriep. Le cysticerque s'était développé au milieu de la première phalange du doigt médius.

F.-W. WEBSTER, Hydatides du tibia (New England Journal of Medicine and Surgery, t. VIII, 1819). — FRORIEP, L.-F. Chirurgische Kupfertafeln, tab. 438, fig. 1. Weimar, 1820. — J. WICKHAM, Case of Hydatids in the tibia (London medical and physical Journal, p. 530, 1827). — DUPUYTREN, Hydatides de l'humérus (Journal hebdom. de méd. et chir., t. IX, p. 446, 1832). — GUESNARD, Observation d'acéphalocystes développées dans les os du crâne (Journal hebdom. des progrès des sciences médicales, t. 1, p. 271, 1836). — X. RAME, Des acéphalocystes de l'homme (hydatides du fémur), thèse de Montpellier, n° 136, 1836. — A.-P. ESCARAGUEL, Des hydatides du tissu osseux, thèse de Montpellier, n° 51, 1838. — J.-E. DEZEIMERIS, Hydatides des os du bassin, etc., avec bibliographie (Journal l'Expérience, t. I, 1838). — STANLEY, A Treatise on Diseases of the Bones, p. 189, London, 1849. — PIHAN, Hydatides de l'os iliaque (Bull. de la Société anat. de Paris, 2e série, t. V, p. 363, 1860). — VIERTEL, Ueber Knochenechinoccen (Archiv für klin. Chirurgie, Band XVIII, S. 476, 1875). — C. DAVAINE, Traité des Entozoaires, etc., 2e édition, p. 575, 1877.

SECTION II

CARTILAGES

Les cartilages, tantôt revêtant les extrémités articulaires, tantôt formant la charpente résistante de plusieurs organes, comme le larynx, le nez, l'oreille, ont deux aspects différents : celui de cartilage hyalin et celui de fibro-cartilage. Les cellules cartilagineuses ou chondroplastes, rarement sphériques, presque toujours ovoïdes et allongées, enveloppées d'une seconde enveloppe externe ou capsule propre, sont placées dans une substance fondamentale amorphe ou fibroïde.

Inflammations ; Ulcérations ; Mortification des cartilages.

1. — Inflammation des cartilages, Chondrite.

La *chondrite aiguë*, dont l'histoire anatomique est de date récente et qui a été surtout étudiée par Broca, Redfern et O. Weber dans les cartilages diarthrodiaux, est caractérisée par des lésions de la substance fondamentale des capsules et des cellules cartilagineuses.

Si on peut examiner le cartilage d'un moignon désarticulé, on voit que celui-ci perd sa transparence : au lieu d'être hyalin et bleuâtre, il devient terne, opaque et jaune ; la synoviale bourgeonne autour de lui et

finit par envoyer des prolongements qui le recouvrent. Avec le microscope, on constate sur la coupe mince du cartilage de ce moignon qu'il s'est fait, par chondrite, une multiplication des cellules et des capsules produisant des cellules nouvelles. Celles-ci restent embryonnaires ou bien se transforment, s'incrustent de sels, etc. Il y a ainsi division des cellules, production de cellules secondaires, ramollissement et segmentation de la substance cartilagineuse.

Les chondrites des cartilages costaux, des disques intervertébraux, des cartilages du larynx, montrent les capsules et cellules multipliées, s'entourant de capsules secondaires et formant des agglomérations de tissu cartilagineux nouveau avec ossification par places, par exemple dans le cartilage thyroïde des sujets atteints de phthisie chronique (voyez p. 434). Cette ossification se produit souvent lorsque l'irritation est continue et peu intense ; on s'explique ainsi l'ossification du cal des cartilages costaux, même chez les animaux (Ollier). La substance fondamentale s'altère dans la chondrite en se ramollissant ou en se transformant en une masse gélatiniforme. Elle s'infiltre de granulations granulo-graisseuses ; d'autres fois elle se fendille en petites lamelles et prend l'aspect fibroïde ou fibreux. C'est même dans les intervalles des fentes que s'avancent les vaisseaux pénétrant ce cartilage altéré (O. Weber).

2. — Ulcération des cartilages.

L'*ulcération* des cartilages, absorption ulcéroïde (Brodie, Broca), se produit de la manière suivante : la surface cartilagineuse articulaire devient rugueuse, présente des excavations, puis de vraies ulcérations. On constate avec le microscope que les chondroplastes de la surface s'hypertrophient avec amincissement de leur paroi et multiplication cellulaire, les capsules communiquent les unes avec les autres, en atrophiant la substance fondamentale, et, lorsque ces cavités s'ouvrent à la surface articulaire, on voit finalement qu'elles occasionnent des pertes de substance avec production de bourgeons charnus. L'ulcération en général ne s'étend pas jusqu'à l'os. Dans les cartilages de la trachée, de la cloison nasale, la substance fondamentale de la surface de l'ulcère est ramollie et jaunâtre ; suivant Redfern et Broca, on trouverait des leucocytes dans les chondroplastes profonds du cartilage.

La *destruction velvétique* des cartilages sera décrite plus bas avec les lésions articulaires.

P. Broca, Recherches sur la pathologie des cartilages (Bibl. de la Soc. anatomique de Paris, 1848-1851, et Résumé par Leudet, Bibl. de la Société anatomique, t. XXI, p. 438-452, 1851. — P. Redfern, On anormal Nutrition in articular Cartilages, Edinburgh, in-8, 1849. — Ch. Robin

Obs. sur le développement de la substance et du tissu des os et du cartilage (Comptes rendus et Mémoires de la Société de biologie, p. 119, 1850). — BÉRAUD, Sur quelques altérations des cartilages d'encroûtement (Comptes rendus de la Société de biologie, t. III, p. 22 et suiv., 1851. — EUGÈNE BŒCKEL, article Cartilage (Nouveau Dictionnaire de méd. et de chir. pratiques, t. VI, p. 440, 1867). — CH. LEGROS et CH. ROBIN, article *Cartilages* (Dictionnaire encyclop. des sciences médicales, t. XII, p. 728, 1871).

3. — Mortification des cartilages.

La *mortification*, appelée aussi nécrose des cartilages, se voit fréquemment après les désarticulations chirurgicales. Legros a signalé l'élimination de tout le cartilage de la cavité glénoïde, après une désarticulation. On trouve encore la nécrose du cartilage, parfois tombé, détaché, dans une articulation close, quand une tumeur ou une ostéite épiphysaire s'étendait jusqu'à la jointure. Dans ces cas, la substance fondamentale est ramollie, devient diffluente; les cellules secondaires sont détruites, mais les capsules primitives ont résisté.

A l'œil nu, la substance fondamentale a perdu sa transparence, elle est un peu grenue, jaunâtre; avec le microscope, on voit les chondroplastes agrandis, renfermant moins de cellules, qui toutes sont devenues graisseuses et déformées; on trouve aussi quelques noyaux épais, un peu hypertrophiés, grenus et irréguliers.

Le cartilage mortifié, mais tenant encore à l'os, présente les mêmes lésions, toutefois moins accusées; parfois la surface libre de ce cartilage est couverte d'une mince couche de tissu fibreux, non vasculaire, adhérente, détachée ou se détachant par lambeaux.

Les cartilages du larynx se mortifient à la suite des fièvres graves, des ulcérations diverses, et le processus reconnaît pour cause ordinaire une périchondrite suppurée. Enfin il faut distinguer les fragments de cartilages détachés dans l'arthrite déformante et continuant à vivre dans le liquide articulaire, des cartilages mortifiés dans des arthrites purulentes.

Dégénérescences diverses des cartilages.

A. La *dégénérescence granulo-graisseuse des cellules du cartilage* est tout autre que l'adiposité physiologique. Cette dégénérescence s'accompagne de la destruction de la capsule et de la cellule, avec ramollissement et fendillement de la substance fondamentale (fig. 268). Ce sont là des lésions de nutrition, et non de phlegmasie.

B. La *dégénérescence* calcaire débute par les capsules, et le dépôt s'étend ultérieurement à la substance fondamentale, envahissant peu les cellules elles-mêmes. C'est la crétification ou calcification cartilagineuse.

C. L'*ossification vraie* ou *dégénérescence ossifiante* est pathologique pour les cartilages hyalins articulaires. La transformation du tissu cartilagineux permanent en tissu osseux est plus rare qu'on ne l'admet généralement. Dans les cartilages du larynx et d'autres cartilages qui s'ossifient à la suite de lésions du voisinage, les corpuscules osseux doi-

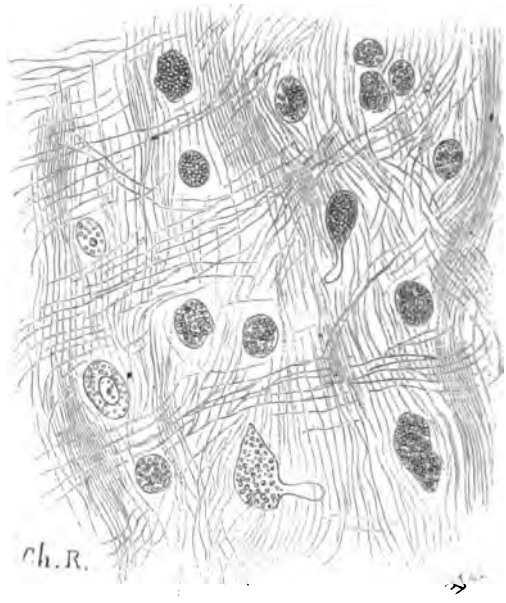

FIG. 268. — Dégénérescence granulo-graisseuse d'un cartilage *.

vent être recherchés au microscope, et non confondus avec les dépôts calcaires ou les dépôts uratiques.

D. La *dégénérescence uratique* de la substance fondamentale consiste en productions d'aiguilles cristallines d'urate de soude, qui sont fixées dans la substance intermédiaire du cartilage.

E. La *dégénérescence muqueuse* est physiologique pour les cartilages costaux; elle est pathologique pour d'autres cartilages, où elle s'accompagne d'une segmentation de la substance fondamentale.

* FIG. 268. — Dégénérescence granulo-graisseuse d'un cartilage. On voit à gauche de la figure des capsules cartilagineuses peu remplies de granulations de nature grasse ; en bas, les chondroplastes sont déformés, et en haut ils sont remplis de granulations assez fines. La substance intermédiaire est très-segmentée. Grossissement 450 diamètres (Ch. Robin).

Hypertrophie et Néoplasmes.

I. — Hypertrophie des cartilages ; Ecchondroses.

A. L'*hypertrophie réelle* et *généralisée*, avec augmentation soit de nombre, soit de volume des éléments normaux du cartilage, se produit sur beaucoup de cartilages permanents, mais elle est rarement simple. On constate avec le microscope des chondroplastes plus gros et une multiplication des cellules, et aussi une plus grande quantité de la substance fondamentale (Ch. Robin). Les cartilages costaux, ceux de la trachée, augmentent de volume jusque dans l'extrême vieillesse ; en même temps ils deviennent plus jaunâtres, plus opaques ; parfois il se fait une résorption de la substance cartilagineuse avec production de cavités remplies de médullocelles, de noyaux embryoplastiques, de myéloplaxes. D'autres fois les cartilages de la trachée et des bronches s'ossifient par places ; de là proviennent des noyaux osseux qui sont éliminés et forment des broncholithes (Leroy) (voy. p. 473). Ces ossifications vraies ne se produisent que par exception dans les cartilages diarthrodiaux (voy. p. 931).

B. L'*hypertrophie partielle* des cartilages a reçu de Virchow le nom d'*ecchondrose*, pour la différencier des chondromes ou productions cartilagineuses anormales, hétérotopiques (voy. Tumeurs cartilagineuses, p. 934).

Les *ecchondroses* sont donc toutes les tumeurs cartilagineuses développées aux dépens des cartilages préexistants et formées elles-mêmes de tissu cartilagineux. Elles restent ordinairement assez petites et elles peuvent se calcifier ou même s'ossifier. Les ecchondroses se montrent autour des cartilages articulaires, dans les arthrites diverses, où elles constituent des sortes de petits polypes. On les a observées sur les cartilages costaux, les disques intervertébraux, la symphyse du pubis. Gintrac a décrit l'ecchondrose du cartilage cricoïde et Virchow celle d'autres parties du larynx. J'ai figuré des ecchondroses de la trachée (voy. p. 453 et fig. 121).

Il est très-probable que certaines exostoses des sutures du crâne, des trous de conjugaison, chez de jeunes sujets, ont été des ecchondroses qui se sont ossifiées irrégulièrement.

9. — Chondromes.

Les *néoplasmes cartilagineux* doivent être distingués avec soin des productions cartilaginiformes et dures, avec lesquelles les anciens auteurs les confondaient très-souvent. L'examen microscopique a permis de les reconnaître sûrement, et Jean Müller a constitué le groupe réel des tumeurs cartilagineuses, qui ont été fort étudiées par Cruveilhier, Vogel, Lebert, Virchow et Dolbeau.

Les *chondromes* peuvent se développer soit dans les os (enchondromes), soit dans les parties molles. Le chondrome des os est trois fois au moins le plus fréquent; il se trouve surtout dans les doigts, les métacarpiens, les os du bassin, les mâchoires, le fémur. Le chondrome des parties molles affecte principalement la parotide et le testicule.

Le siége des chondromes est au dehors du tissu cartilagineux préexistant, et c'est en cela qu'ils diffèrent des ecchondroses. Dans les os, ils se forment au milieu du canal médullaire central ou dans les espaces spongieux. Ces *enchondromes* forment des masses diffuses, rarement lobulées, et leur surface est entourée d'une coque osseuse; finalement ils arrivent jusqu'au périoste. Les *périchondromes* se développent sous le périoste en dehors de l'os, des phalanges par exemple; l'os est d'abord isolé de la masse néoplasique, ordinairement lobulée. Parfois les deux formes sont réunies dans les chondromes des extrémités, qui peuvent être des enchondromes ou des périchondromes primitifs.

J'ai observé un fait de périchondrome du médius enlevé par Laugier (fig. 269) :

Homme, vingt-huit ans, ouvrier ciseleur, ayant été obligé de cesser son état et opéré par Laugier. La tumeur enlevée (fig. 269) occupe le médius de la main droite, et comprend les deux premières phalanges. Après l'avoir dépouillée des parties molles, je constate qu'elle est formée de lobes, au nombre de trois ou quatre principaux de chaque côté, et subdivisés en lobules séparés par un tissu cellulaire ou fibreux mince. Il est facile d'énucléer, pour ainsi dire, plusieurs lobules de la grosseur d'une tête d'épingle, d'un grain de plomb à un petit pois.

En fendant ces lobules, je les trouve homogènes, assez hyalins; plusieurs ont des trabécules dures. Ils ne sont pas adhérents à l'os, mais séparés par une couche cellulo-fibreuse. Toutefois, la masse est réellement sous-périostique; le périoste est rejeté au dehors. La coupe de l'os (fig. 269, *c*) montre que celui-ci ne renferme pas d'enchondrome. Du reste, une section complète et médiane faite plus tard ne laisse aucun doute à ce sujet; les articulations elles-mêmes étaient saines.

La coupe de la plupart des petits lobules est nette; une fine tranche, mise sous

le microscope, montre des chondroplastes, avec des cellules incluses. Les cavités ont environ $0^{mm},01$ à $0^{mm},04 = 10$ à $40\ \mu$. Les cellules incluses sont bien visibles; leur noyau est gros, réfringent; plusieurs ont une apparence granuleuse. Il y a quelquefois deux et trois cellules dans une seule cavité ou capsule. Aucune cellule n'a de prolongements irréguliers et ramifiés comme les ostéoplastes.

Les trabécules sont manifestement constituées par du tissu osseux avec des ostéoplastes caractéristiques. Les parties fibreuses sont formées de fibres du tissu cellulaire ou lamineux et de fibres élastiques.

En raclant la tumeur sur les nodules les plus volumineux et un peu moins durs, j'enlève un suc un peu visqueux, non lactescent, dans lequel, avec le microscope, je ne trouve que les cellules cartilagineuses déjà signalées, mais sans aucun élément nouveau.

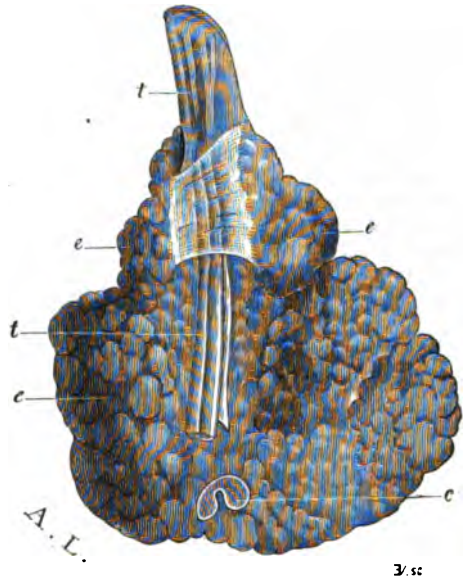

Fig. 269. — Chondrome du doigt médius *.

Les chondromes peuvent acquérir un très-grand volume; on en a vu de $1^{m},75$ (Lugol et Nélaton) et même de $2^{m},15$ de circonférence (Philip, Crampton). La tumeur cartilagineuse n'est pas constamment homogène, et l'on vient de voir qu'elle renferme du tissu conjonctif, circonscrivant des lobules et des aréoles. Parfois il s'y trouve, plus rarement qu'on ne l'a dit, du tissu osseux; le centre est incrusté de cavités. De plus, des vaisseaux s'y rendent, ce qui diffère encore la néoplasie du cartilage normal. Les chondromes éprouvent du ramollissement et ils deviennent presque gélatiniformes.

Les variétés histologiques des chondromes sont déterminées par le tissu cellulaire ou fibreux surajouté : sarco-chondromes, fibro-chondromes; par le tissu osseux : ostéochondromes, ostéochondrophytes (Cruveilhier), chondromes ossifiants. Les adénochondromes se trouvent dans les éléments périglandulaires. Des chondromes très-remarquables offrent des chondroplastes ramifiés, dont les prolongements sont anastomosés et rappellent le tissu cartilagineux des mollusques céphalopodes.

* Fig. 269. — Chondrome ayant envahi les phalanges du doigt médius de la main droite; *e*, *e*, *e*, enchondromes lobulés et formés de masses cartilagineuses pures; *t*, *t*, tendons fléchisseur profond et fléchisseur superficiel du doigt médius; *c*, coupe de l'os, non altéré intérieurement.

J. Cruveilhier, Tumeurs ostéo-cartilagineuses; ostéo-chondrophytes (Anatomie pathologique du corps humain, t. II, livraison XXXIV, pl. IV et V, 1828. — Traité d'anat. pathologique générale, t. III, p. 779, 1856. — J. Muller, Ueber den feineren Bau, und die Formen der Krankhaften Geschwülste, Berlin, 1838. — Gluge, Anatomisch-mikroscopische Untersuchungen zur allgemeinen und speciellen Pathologie, Jena, 1841. — Atlas der pathologischen Anatomie. Band I: Das Enchondroma oder die Knorpelgeschwulst, Jena, 1850. — Herz, De enchondromate. Dissert. inaug. Erlangen, 1843. — H. Lebert, Physiologie pathologique, Paris, 1845. — Traité d'anat. path. gén. et spéciale, t. I, p. 216, 1857. — G. Range, De enchondromate, Dissert. inaug., Halis, 1848. — Fichte, Ueber das Enchondrom, Diss. inaug., Tubingen, 1850. — Burnett. Rech. microscopiques et histologiques sur l'enchondrome (Archives gén. de médecine, 4e série, t. XXX, p. 79, 1852). — A. Nélaton, Note sur l'évolution des tumeurs cartilagineuses décrites sous le nom d'enchondrome, ostéo-chondrophytes, etc. (Gaz. des hôpitaux, 1855). — O. Fayat. Documents pour servir à l'histoire de l'enchondrome, thèse de Paris, n° 61, 1856. — Letenneur, Observ. d'énorme enchondrome de la cuisse et du bassin (Journal de la section de médecine de la Soc. acad. de la Loire-Inférieure, vol. XXXIII, p. 351, 1857). — Baum, De carcinomate osteoide, Dissert. inaugur., Bonn, 1858. — E. Favenc, Étude sur l'enchondrome, thèse de Paris, 1857. — Dolbeau, Mémoire sur les tumeurs cartilagineuses des doigts et des métacarpiens (Archives gén. de médecine, 5e série, t. XII, p. 448 et 669, 1858). — Tumeurs cartilagineuses de la parotide (Gaz. hebd. de méd. et de chir., t. V, 1858). — Mémoire sur les tumeurs cartilagineuses des mâchoires (Moniteur des hôpitaux, 1859). — Mémoire sur les tumeurs cartilagineuses ou enchondromes du bassin (le Progrès, 1859 et 1860). — De l'enchondrome des glandes sébacées (Gazette des hôpitaux, p. 491, 1860). — Dauvé, De l'enchondrome du testicule (Bull. de la Société de Chirurgie, 1861). — Paget, Lectures on Tumours, p. 171, London, 1853 — Lectures on surgical Pathology, p. 488, London, 1863. — R. Virchow, Die Krankhaften Geschwülste, Band I, S. 435, Berlin, 1863, et trad. Aronssohn, t. I, p. 436, 1867. — A. Heurtaux, article *Chondrome* (Nouveau Dict. de méd. et de chir. pratiques, t. VII, p. 498, 1867). — Legros et Ch. Robin, article *Cartilage* (Dict. encyclop. des sciences médicales, t. XII, p. 728, 1871). — Robin et Littré, art. *Chondrome* (Dictionn. de médecine, 14e édit., Paris, 1878).

Plaies et fractures des cartilages.

Les *plaies* cartilagineuses n'offrent point de réaction apparente immédiate, et, au bout de plusieurs semaines, la plaie semble dans le même état que le premier jour. On constate néanmoins, avec le microscope, les modifications cellulaires de la chondrite (voy. p. 929).

Broca a signalé la réparation des plaies cartilagineuses par du tissu fibreux; il pense même que ce fait est général. Les plaies des fibro-cartilages guérissent par cicatrice fibreuse.

Les *fractures* des cartilages ont été observées sur les côtes, le larynx, etc. Les divisions sous-cutanées et les fractures des cartilages costaux se réunissent par un cas fibreux ou osseux (Malgaigne), ou formé aux dépens du périchondre et des tissus voisins.

La régénération cartilagineuse est fort discutée; elle a été suivie dans les cartilages avec périchondre. A la suite des plaies, Richet nie la cicatrisation, tandis que Legros et Peyraud auraient constaté que le périchondre pouvait reproduire du cartilage; la régénération des éléments du cartilage dans le cartilage diarthrodial n'aurait lieu que si la plaie est faite près

de la synoviale. Ainsi, les solutions de continuité des cartilages pourraient se cicatriser à l'aide d'une régénération cartilagineuse.

Dans la fracture du cartilage, les deux bouts cartilagineux restent d'abord indépendants ; mais, sous le périchondre, il peut se former une virole osseuse; il y a aussi réunion par tissu fibreux. Broca et Ollier ont vu la réunion fibreuse des bouts cartilagineux, mais ils nient la régénération des éléments du cartilage.

SECTION III

ARTICULATIONS

Les articulations diarthrodiales, ou diarthroses mobiles, offrent les cartilages hyalins recouvrant les os et une membrane synoviale périphérique pourvue de franges synoviales, mais qui ne recouvre pas la surface contiguë des cartilages.

Les cartilages d'encroûtement ont, de la surface libre à leur profondeur, des capsules plates, puis des capsules arrondies unicellulaires; plus bas encore, des capsules allongées renfermant plusieurs autres capsules. La couche profonde du cartilage est calcifiée, elle s'unit à l'os par des enfoncements et des saillies.

La synoviale séro-fibreuse renferme des fibres lamineuses ou conjonctives, des fibres élastiques; elle est tapissée par des cellules aplaties, analogues à celles des séreuses; elle est pourvue de replis analogues à des mésentères en miniature, avec des vaisseaux et des plexus très-volumineux. Des prolongements frangés partent des replis de la synoviale; ils sont recouverts de plusieurs couches d'épithélium, quelques-uns offrent même des cellules de cartilage.

Inflammations articulaires; Arthrites.

I. — Arthrites simples aiguës.

Les arthrites aiguës diverses, *arthrite simple*, *arthrite rhumatismale*, *arthrite traumatique* non exposées, offrent des lésions semblables. A l'ouverture d'une jointure enflammée expérimentalement chez les animaux, on voit s'écouler un liquide filant, visqueux, formé par de la synovie abondante et altérée; les éléments cellulaires y sont nombreux : les uns analogues aux leucocytes, les autres arrondis et contenant un ou plu-

sieurs noyaux vésiculeux, d'autres granulo-graisseux. De plus, on y trouve des flocons muqueux transparents ou opaques, composés au microscope de lamelles granuleuses ou de fibrilles, entre lesquelles existent de grandes cellules à plusieurs noyaux, enfin des leucocytes.

La synoviale est injectée, ses vaisseaux dilatés et ectasiés; les parois ont leurs cellules avec des noyaux multipliés, ces derniers devenus vésiculeux et renfermant un ou plusieurs nucléoles. Dans les articulations atteintes de rhumatisme articulaire, les cellules sphériques épithéliales des franges sont plus transparentes, avec leurs noyaux épaissis et quelques granulations graisseuses placées autour. Le tissu conjonctif et cellulo-adipeux s'est modifié, mais plus lentement que les éléments cellulaires.

Les lésions des cartilages diarthrodiaux accompagnent celles de la synoviale, d'où le nom d'*arthroméningitis* donné par Volkmann à l'arthrite aiguë. Sur une coupe perpendiculaire à la surface du cartilage, les capsules lenticulaires superficielles apparaissent gonflées, prenant la forme globuleuse; les noyaux sont devenus vésiculeux, avec le nucléole brillant. Bientôt une capsule renferme plusieurs cellules, tandis que chaque cellule s'entoure d'une capsule secondaire. On se rend bien compte de ces modifications en se servant de la solution iodée, qui colore en brun la masse cellulaire principale et qui colore peu les capsules secondaires. Dès cette époque, le doigt sent des tuméfactions localisées, le scalpel n'est plus repoussé quand on l'enfonce dans le tissu cartilagineux, qui a perdu sa résistance élastique. Au niveau de ces points lésés, on trouve ici des fissures, là des villosités, ailleurs de petits lambeaux ou des ulcérations dues à une dissolution du cartilage dont les cellules deviennent libres. L'examen histologique des couches profondes offre les mêmes lésions envahissantes, atteignant la couche calcifiée du cartilage; mais les capsules primitives se sont allongées, forment des sortes de boyaux perpendiculaires à la surface, ce qui est le contraire pour celles de la superficie. On constate, de plus, que la substance fondamentale des cartilages se divise ou se fragmente perpendiculairement à la surface pour les couches profondes, et parallèlement, au contraire, pour les couches de la surface libre. Il en résulte des fentes, des incisures ayant toutes la même direction (état pseudo-velvétique de Ranvier). La congestion et l'exsudat de la synoviale ne sont pas étrangers à la production de cette dernière lésion.

2. — Arthrite purulente aiguë.

Dans les *arthrites purulentes* à formation rapide, telles que les suppurations articulaires de l'infection purulente des blessés et des femmes en couches, de la morve, des varioles graves, etc., on trouve, après avoir

ouvert l'articulation, la synoviale et ses franges injectées. Il s'écoule en même temps du pus véritable en assez grande quantité, ce qui a porté à admettre une diapédèse des leucocytes. Dans un cas cité par Cornil et Ranvier, le revêtement cartilagineux avait disparu, excepté en un point; ailleurs on retrouvait la couche calcifiée profonde représentant la surface articulaire restante. D'après les coupes faites sur des pièces durcies avec le liquide de Müller, Cornil et Ranvier ont figuré (1) les capsules primitives remplies de petites cellules libres, les capsules secondaires étant dissoutes, les boyaux capsulaires superficiels s'ouvrant à la surface articulaire. Ils ont admis que les éléments cellulaires du cartilage se transforment en pus.

3. — Arthrites chroniques.

A. *Arthrites scrofuleuses ou tumeurs blanches.* — La tumeur blanche articulaire chronique se présente toujours avec gonflement, avec pâleur des téguments et avec une tendance à suppurer ou même du pus véritable. Bonnet admet comme caractéristiques des fongosités de la synoviale et des os.

Les lésions se produisent avec lenteur. Dans une première période, on trouve une dégénérescence graisseuse primitive des cellules de l'os et du cartilage, puis succèdent des lésions variées : arthrite, ostéite raréfiante, suppuration, fongosités, carie, nécrose et, de plus, abcès circonvoisins.

L'examen anatomique, dès la première période, fait constater un liquide synovial un peu plus abondant; la membrane synoviale est peu lésée; quelquefois il existe des exsudats, tantôt grisâtres, tantôt d'un blanc jaunâtre avec peu d'éléments cellulaires. Le cartilage est un peu plus opaque, mais encore élastique, et il n'a pas perdu son aspect poli. Le microscope montre la lésion capitale, qui est la dégénérescence graisseuse, des cellules débutant par les couches superficielles pour s'étendre aux couches profondes; cette dégénérescence aboutit à la disparition de la cellule, de telle sorte que la capsule se déforme et ne contient plus que des granulations graisseuses sans cellules. De plus, la substance fondamentale se ramollit; enfin, les travées osseuses de l'épiphyse ont leurs corpuscules graisseux; la moelle elle-même est jaune et graisseuse.

Dans une seconde période, la synoviale articulaire s'est gonflée, vascularisée, le tissu sous-jacent s'est enflammé; il en résulte un tissu épaissi qui bourgeonne et fournit du pus articulaire. De plus, le cartilage se détruit peu à peu, les extrémités épiphysaires sont mises à nu; il se produit

(1) Cornil et Ranvier, *Manuel d'histologie pratique*, 2e partie, p. 410, fig. 196, 1873.

ce qu'on nomme des fongosités articulaires, qui tantôt fournissent du pus à l'extérieur (abcès extra-articulaire avec trajet fistuleux), tantôt versent le pus à l'intérieur (abcès intra-articulaire). Le tissu fongueux articulaire est demi-transparent, friable, très-vascularisé quand il suppure; plus tard, lorsque la suppuration diminue ou se tarit, il prend une consistance lardacée, il s'organise, ou bien il subit une transformation caséeuse. Le cartilage se détruit de deux manières, ou bien en se ramollissant par suite de dégénérescence graisseuse des cellules, de là des fragments cartilagineux mortifiés qui peuvent tomber dans l'articulation, ou bien par soulèvement des bourgeons charnus qui partent de l'épiphyse et repoussent le cartilage. La cavité articulaire est devenue un abcès, de telle sorte que les deux surfaces de l'articulation sont séparées par du tissu embryonnaire qui peut se transformer sur place en tissu osseux. Quand la soudure est complète, il y a une ankylose.

Les lésions cartilagineuses sont encore plus complexes. Les capsules secondaires profondes se multiplient et forment de longs boyaux, tandis que la substance fondamentale se segmente, d'où provient une augmentation d'épaisseur du cartilage ainsi que des hypertrophies limitées de tissu cartilagineux exubérant. L'articulation offre des îlots irréguliers d'ecchondroses, avec du tissu fibreux en voie de développement, des surfaces ulcérées et un aspect velvétique. Lorsque l'évolution est lente, il peut se former des ecchondroses plus ou moins étendues sur les bords articulaires, comme dans le rhumatisme chronique; elles prennent leur origine au-dessous du tissu de la synoviale transformé en tissu fibreux.

L'épiphyse osseuse offre les altérations de la carie avec production de fongosités et de séquestres; ceux-ci tombent dans la cavité articulaire.

Les lésions périarticulaires sont inflammatoires ; au début, il se produit une sorte d'œdème dans le tissu conjonctif ou lamineux, puis les gaînes des tendons, les tendons eux-mêmes, sont atteints de phlegmasie chronique. Enfin, comme les tumeurs blanches se développent de préférence chez des sujets scrofulo-tuberculeux, on peut voir les éléments du tubercule se produire au milieu des tissus pathologiques, sous forme de granulations tuberculeuses des os ou de la synoviale.

J.-L. Petit, Traité des maladies des os, t. II, Paris, 1758. — Lisfranc, Mémoire sur les tumeurs blanches (Archiv. gén. de méd., 1826). — P. Gerdy, Recherches sur l'anat. pathol. et le traitement des tumeurs blanches des articulations (Archiv. gén. de médecine, 1840). — Bonnet, Traité des maladies des articulations, Paris, 1845. — J. Crocq, Traité des tumeurs blanches des articulations, in-8°, avec 10 planches, Bruxelles, 1854. — Nic. P. Désiré Lafargue, De l'immobilité, des avantages qu'on lui attribue et de ses inconvénients dans le traitement des tumeurs blanches, thèse de Paris, 1853. — A. Richet, Recherches pour servir à l'histoire des tumeurs blanches (Annales de la chirurgie française et étrangère, t. XI, Paris, 1844), et Mémoire sur les tumeurs blanches (Mém. de l'Académie de médecine, t. XVII, p. 37, avec planches, 1853). — Bouvier, Leçons sur les maladies chroniques de l'appareil locomoteur, etc., Paris, 1858. — L. Ranvier, Altérations histologiques des cartilages dans les tumeurs blanches (Bull. de la

société anatomique de Paris, p. 701, 1865). — PANAS, Articulations, tumeurs blanches (Nouveau dictionnaire de méd. et de chir. pratiques, t. III, p. 381, 1865). — PAQUET, Étude sur les tumeurs blanches, thèse de Paris, 1867. — CORNIL et RANVIER, Manuel d'histol. pathologique, 2e partie, p. 421, 1873.

B. L'*arthrite rhumatismale chronique* a été appelée arthrite proliférante, productive, déformante rhumatisme noueux, morbus coxæsenilis, arthrite sèche, etc. Les caractères anatomiques qui dominent sont des ostéophytes ou des ecchondroses (voy. fig. 270) au pourtour de l'articula-

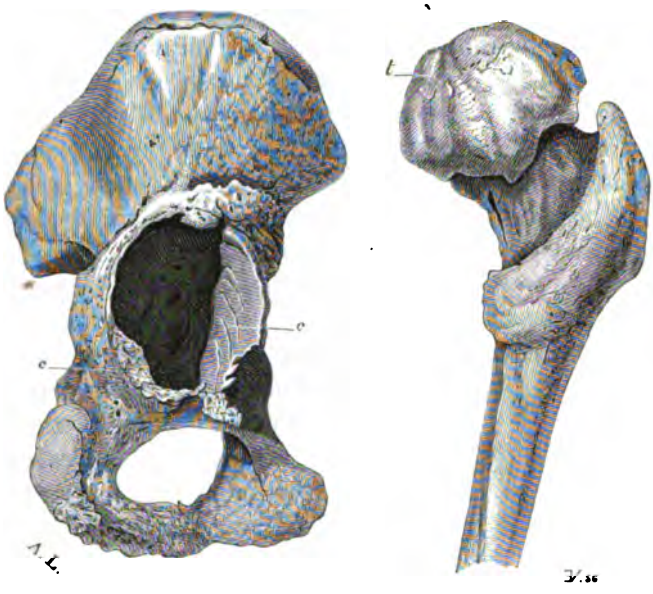

FIG. 270. — Déformation par arthrite de l'articulation coxo-fémorale *.

tion, avec état villeux des cartilages, parfois avec un peu d'épanchement.

Les lésions intra-articulaires offrent sur les parties centrales la disparition du cartilage, avec ou sans ecchondroses périphériques dans les grandes articulations. Les villosités, les franges synoviales, s'hypertrophient, se multiplient : de là des végétations dendritiques ou arborescentes, avec un grand développement de vaisseaux. Dans ces franges on voit souvent se produire du cartilage qui forme des masses sphériques ou ovoïdes pédiculées, atteignant le volume d'une noisette ; si le pédicule se rompt, on a un corps étranger articulaire ; quelquefois même ces productions s'infiltrent de sels calcaires. Les ligaments interarticulaires s'hypertrophient et prennent un aspect cartilagineux.

* FIG. 270. — Os coxal et tête fémorale déformés à la suite d'arthrite de l'articulation de la hanche ; *c*, *c*, ossification irrégulière du bourrelet cotyloïdien ; *t*, extrémité supérieure du fémur et rebord hypertrophiés, couverts de productions osseuses nouvelles (musée Dupuytren, n. 562).

Les petites articulations, comme les phalanges, montrent également au centre la disparition du cartilage et sa transformation velvétique. Sur le bord de l'articulation, des nodules cartilagineux (ecchondroses) se montrent; on trouve alors une forme de rhumatisme noueux. Plus tard le centre du cartilage n'existe plus, et les ecchondroses se sont ossifiées. A ce moment la surface articulaire est constituée par de l'os éburné, à la surface duquel existent des sillons et des rainures.

Les lésions du pourtour de l'articulation sont remarquables : les ecchondroses végètent et deviennent osseuses; elles constituent ainsi les ostéophytes, parfois colossales, compactes ou spongieuses, qui présentent leur maximum de développement dans le morbus coxæ senilis, arthrite de la hanche (voy. fig. 270). Parfois les ostéophytes enveloppent le fémur, gagnent le grand trochanter; alors la tête de l'os, qui offre un volume énorme, a presque disparu. De même, autour de la cavité cotyloïde, on voit s'élever des ostéophytes qui rendent plus profonde la cavité. Les insertions tendineuses elles-mêmes sont envahies par les ostéophytes. Avec le microscope, on constate la multiplication des éléments du cartilage ancien et une formation nouvelle de cartilage dans les parties fibreuses.

Au centre du cartilage, on trouve l'*état velvétique* (Redfern, O. Weber, Volkmann, etc.), caractérisé par une production de nouvelles cellules cartilagineuses formant des capsules secondaires, enveloppées ou non, et disposées par groupes. Le processus est le suivant : les capsules primitives de la surface deviennent globuleuses, éclatent et s'ouvrent dans l'articulation; celles plus profondes s'ouvrent les unes dans les autres, les cavités se vident et ne contiennent bientôt plus que des débris d'éléments. La substance fondamentale du cartilage forme alors des villosités libres à la surface, contenant parfois quelques capsules cartilagineuses (voy. fig. 271); ces filaments allongés atteignent jusqu'à un millimètre de longueur; ils sont droits ou inclinés et offrent une apparence veloutée. Peu à peu ces filaments disparaissent par usure

Fig. 271. — État velvétique des cartilages *.

* Fig. 271. — Dégénérescence velvétique d'un cartilage articulaire dans une arthrite chronique déformante; la substance fondamentale est divisée en fibrilles; les cellules cartilagineuses sont en voie de multiplication (O. Weber).

jusqu'à la couche calcifiée ; alors la surface articulaire est constituée par du tissu osseux épaissi et finalement éburné.

L'éburnation a lieu dans les conditions suivantes : les capsules placées au-dessous du cartilage calcifié se multiplient et déterminent la résorption de la couche calcifiée. Les travées osseuses se résorbent comme dans une ostéite ; les capsules s'ouvrent dans les espaces médullaires agrandis et y déversent les cellules qu'elles contiennent ; d'autres se transforment en corpuscules osseux. Dans les divers points de l'épiphyse, il y a surcharge graisseuse avec amincissement des travées, d'où la fragilité du tissu spongieux ; ces travées possèdent des corpuscules osseux normaux.

Les ecchondroses acquièrent un grand développement dans l'arthrite rhumatismale, mais elles peuvent aussi se rencontrer dans la scrofule ou dans la goutte. L'ecchondrose consiste en une multiplication des cellules du cartilage de la périphérie articulaire, tandis que le centre s'atrophie. La coupe de ces ecchondroses montre d'abord une membrane de tissu fibreux, puis du tissu fibro-cartilagineux et du tissu hyalin ; le tissu fibreux se continue avec le périoste et la synoviale, le tissu hyalin est constitué par de grandes capsules. En un mot, c'est un tissu analogue au cartilage d'ossification des os courts ; l'ossification part de l'os ancien, c'est-à-dire de la base de l'ecchondrose, puis l'envahit pour former une ostéophyte éburnée ou spongieuse. Dans le rhumatisme, l'ostéophyte est éburnée à la surface et spongieuse profondément.

La synoviale articulaire vascularisée offre des franges arborescentes, à cellules embryonnaires ou embryo-plastiques, dont les unes produisent du cartilage noduleux ou en plaques et les autres du tissu fibreux. Les nodules sont parfois reliés à la synoviale par un pédicule ; ils peuvent s'ossifier ou se calcifier ; dans le premier cas, la vascularisation s'accroît. Parfois ces nodules forment des corps étrangers articulaires. Un point intéressant à noter, c'est qu'il ne se forme pas d'ankylose osseuse, et si, dans l'arthrite rhumatismale, la jointure est peu mobile, les grands ostéophytes les transformations fibro-cartilagineuses de la synoviale en sont la cause principale. Au plus trouve-t-on une union fibreuse entre les surfaces articulaires, mais non pas une ankylose comme dans les tumeurs blanches guéries.

CRUVEILHIER, Observations sur les cartilages diarthrodiaux et les maladies des articulations diarthrodiales (Archiv. gén. de médecine, 5e série, t. IV, 1824). — Usure des cartilages (Bull. de la Soc. anatomique de Paris, 1826). — DEVILLE, De l'arthrite sèche (Bull. de la Soc. anatomique de Paris, 1846 et 1848). — SCHŒMAN, Das malum coxæ senile, Dissert. inaug., Jena, 1851. — CHARCOT, Études pour servir à l'histoire de l'affection décrite sous les noms de goutte asthénique primitive, nodosités des jointures, rhumatisme articulaire chronique (forme primitive), thèse de Paris, 1853. — LUSCHKA, Ueber Spondylitis deformans (Monogr. über Hafbgelenke, Berlin, 1858). — COLOMBEL, Sur l'arthrite sèche, thèse de Paris, 1862. — BAUER, De l'arthrite déformante, thèse de Strasbourg, 1865. — LANCEREAUX et LACKERBAUER, Atlas d'anatomie pathologique,

p. 493, et atlas, pl. LV, 1869.— E. PAUGAM, De l'arthrite sèche ou déformante, thèse de Paris, n° 392, 1873.

C. L'*arthrite goutteuse* est caractérisée anatomiquement par le dépôt d'urate de soude. On trouve avec le microscope de l'urate de soude en aiguilles dans la membrane synoviale, dans les cartilages, dans le tissu fibreux des ligaments, dans les aréoles du tissu spongieux épiphysaire et même dans le périoste. De plus, la gaîne des nerfs, des vaisseaux, le derme lui-même offrent la production saline uratique.

Quand on ouvre une articulation atteinte d'arthrite goutteuse, on voit une couche plâtreuse et polie qui tapisse l'intérieur de la jointure ; sur une coupe, on aperçoit les cristaux incurvés ou droits, ayant $0^{mm},005$ à $0^{mm},006 = 50$ à 60μ, disposés en aiguilles dans les cellules du cartilage, et traversant la cellule, la capsule et la substance fondamentale, de manière à représenter une sorte de pomme épineuse (voy. fig. 272).

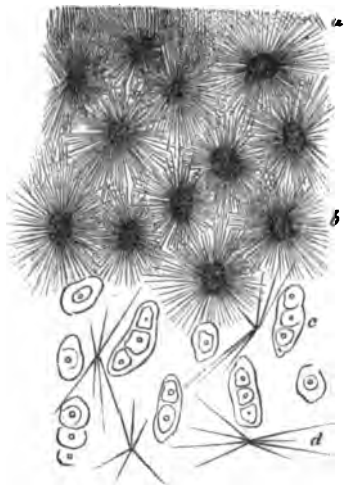

FIG. 272. — Dépôts uratiques cristallisés dans un cartilage *.

A la surface du cartilage, on découvre un liséré noir qui est constitué par des cristaux d'urate de soude incrustés dans la substance cartilagineuse. Pour les bien voir, il faut faire agir la solution de potasse au quarantième. Si l'on opère avec l'acide acétique, il se forme des cristaux hexagones d'acide urique. La trame de la synoviale est parfois tachetée en jaune ; ces taches sont des dépôts enchatonnés d'urate de soude qui occupent les interstices des fibres du tissu conjonctif ou lamineux. Lorsque ces dépôts deviennent appréciables au palper on leur donne en pathologie le nom de *tophus*. Tantôt la partie centrale est une masse plâtreuse, tantôt une bouillie blanchâtre ; la paroi est épaisse et formée par un feutrage de tissu connectif infiltré d'urates qui ne peuvent s'enlever par le raclage.

B. GARROD, Medico-chirurg. Transactions, vol. XXXI, p. 85, pl. I, 1843. — BRAMSON, Arthritische Erkrankung der Gelenkknorpel (Zeitschrift für rationelle Medizin, t. III, p. 175, 1845). — DUFOUR, Altérations des cartilages articulaires dans la goutte (Bull. de la Soc. anat. de Paris, 1853). — W. BUDD, Researches on Gout (Medic.-chir. Transactions, 1855). — H. LEBERT, Traité d'anatomie path. générale et spéciale, atlas, t. II, pl. CLXXVIII, fig. 7, 1855. — CHARCOT, Alté-

* FIG. 272. — Coupe verticale d'un cartilage articulaire dont la surface est infiltrée d'urate de chaux et de soude. *a*, surface du cartilage; *b*, cavités cartilagineuses avec des faisceaux de cristaux ; *c*, cellules cartilagineuses non encore infiltrées, en voie de se diviser; *d*, aiguilles cristallines isolées de la substance fondamentale (Charcot et Cornil).

rations des cartilages dans la goutte (Comptes rendus de la Société de biologie, 2e série, t. V, p. 129, 1858). — MOREL, Traité d'histologie humaine normale et pathologique, 2e édit., pl. VII, fig. 1, 1864. — GARROD, De la goutte, trad. française par Ollivier et annot. Charcot, Paris, 1867. — LANCEREAUX et LACKERBAUER, Atlas d'anatomie pathologique, texte, p. 496, et Atlas, pl. 54, 1869. — CORNIL et RANVIER, Manuel d'histol. pathol., 2e partie, p. 427, 1873.

Dans une période encore plus avancée, les lésions phlegmasiques prédominent dans le cartilage qui présente sa couche superficielle infiltrée d'urates, tandis qu'au-dessous la couche de ce cartilage est bleuâtre, ayant parfois augmenté d'épaisseur, mais d'autres fois diminué ou disparu. Avec le microscope, on voit une multiplication de cellules, un agrandissement des capsules disposées en cylindres irréguliers, avec segmentation de la substance propre cartilagineuse ; de là une hypertrophie, sans état velvétique.

Le mécanisme de la diminution d'épaisseur du cartilage est le suivant : les couches superficielles ont diminué de consistance ; aussi le frottement les use. De toutes les articulations, ce sont les plus mobiles qui présentent les lésions au maximum. Quand le cartilage a disparu, il reste une boue crayeuse avec ou sans ankylose ; la moelle des aréoles peut contenir des cristaux d'urate. Enfin le cartilage devient parfois l'origine d'ecchondroses qui naissent sur les côtés de la tête des phalanges ; il ne faut point confondre ces productions avec les tophus, qui déterminent parfois autour d'eux une inflammation suppurative sous-cutanée, tandis que l'articulation ne suppure pas ; le pus contient des cristaux d'urate. Il est probable que ce dépôt d'urates se fait d'une manière continue, tandis que les accès de goutte correspondent aux poussées phlegmasiques.

BONNET, Traité des maladies des articulations, Paris, 1845. — FRŒLICH, Ueber die Entzündung der Synovialhaut, Dissert. inaugur., Tubingen, 1846. — A. RICHET, De l'inflammation des synoviales articulaires, 1847. — A. RICHET, Mémoire sur les tumeurs blanches (Mém. de l'Académie de médecine, t. XVII, avec planches, 1853). — E. GURLT, Beiträge zur vergleichenden patholog. Anatomie der Gelenkkrankheiten, Berlin, 1853.— CROCQ, Traité des tumeurs blanches des articulations, Bruxelles, 1854. — COSSY, Mémoire pour servir à l'anat. pathol. du rhumatisme articulaire aigu, etc. (Archives gén. de médecine, 5e série, t. III, p. 286, 1854). — H. LEBERT, Traité d'anat. pathologique générale et spéciale, t. II, et Atlas, Paris, 1861. — EUG. BŒCKEL, article *Cartilages* (Nouveau dictionn. de méd. et de chir. pratiques, t. VI, 1867). — PAQUET, Étude sur les tumeurs blanches, thèse de Paris, 1867. — BILLROTH, Éléments de pathol. chirurgicale générale, trad. Culmann et Sengel, Paris, 1868. — FOLLIN et DUPLAY, Traité élémentaire de pathologie externe, t. III, 1868. — R. VOLKMANN, Ueber die catarrhalischen Formen der Gelenkeiterung (Archiv für klinische Chirurgie, t. I, 1861).— L. RANVIER, Altérations histologiques des cartilages dans les tumeurs blanches (Bull. de la Société anatomique de Paris, p. 701, 1865). — OLLIVIER et RANVIER, Sur les altérations des articulations dans le rhumatisme articulaire aigu (Comptes rendus de la Société de biologie, 1866). — VERGELY, Essai sur l'anatomie pathol. du rhumatisme articulaire chronique primitif à forme généralisée, thèse de Paris, n° 84, 1866. — A. LABOULBÈNE, Du liquide renfermé dans l'articulation du genou pendant le cours du rhumatisme blennorrhagique (Bull. de l'Académie de méd., 2e série, t. I, p. 636, 1872). — P. LAUZA. Des corps étrangers organiques des articulations, thèse de Paris, n° 351, 1873. —

DUPOUY, Du rhumatisme blennorrhagique, thèse de Paris, 1875. — GOSSELIN, Des tumeurs blanches (Gaz. des hôpitaux, n° 418, 1877).

Néoplasmes articulaires.

Les tumeurs primitives des articulations sont fort rares :

A. Les *ecchondroses* dont il a été souvent question offrent des particularités quand elles siégent dans les disques intervertébraux. Ces ecchondroses vertébrales se développent aux dépens du cartilage hyalin; ordinairement il s'en montre deux, séparées par du fibro-cartilage qui indique la ligne articulaire et qui persiste alors même que l'ecchondrose est ossifiée. Parfois, cependant, le fibro-cartilage s'ossifie lui-même ; il y a dans ce cas une soudure des corps vertébraux.

B. *Lipomes.* — On a trouvé des tumeurs caractérisées par des lobules isolés les uns des autres et en forme de grappes, siégeant dans les cavités articulaires. Ces tumeurs graisseuses se développent probablement aux dépens du tissu adipeux qui occupe les franges synoviales: c'est le *lipome arborescent* de Jean Müller.

C. Les *tubercules des synoviales* produisent une inflammation articulaire caractérisée par la présence d'un liquide souvent puriforme. La membrane séreuse est épaissie, pulpeuse, contenant dans son épaisseur et à sa surface des granulations demi-transparentes ou caséeuses, soit isolées, soit confluentes. Le cartilage diarthrodial est tantôt simplement dépoli et moins élastique, tantôt il est ramolli et segmenté ; les capsules superficielles se détruisent, tandis que les profondes se multiplient. Le tissu spongieux épiphysaire n'est pas sensiblement lésé.

JEAN ROUX, De l'arthrite tuberculeuse, thèse de Paris, n° 166, 1875.— BOZZOLO, Cas de tuberculose articulaire (Annali univers., vol. 231, p. 304, 1875). — LAVERAN, Tuberculose aiguë des synoviales (Union médicale, n° 116, 1877). — O. LANNELONGUE, Arthrite tuberculeuse (Société de chirurgie, avril 1878). — PRIOU, Étude sur la tuberculose des synoviales articulaires, thèse de Paris, 1878

SECTION IV

MUSCLES

Les muscles à fibres striées ont leur contraction brusque, presque toujours volontaire, rarement involontaire (cœur); les muscles à fibres lisses ont une contraction lente et toujours involontaire. La fibre musculaire primitive striée, avec son sarcolemme et ses noyaux périphériques, forme des faisceaux disposés parallèlement les uns par rapport aux autres. Ils sont groupés en faisceaux dits secondaires et réunis par un tissu conjonctif ou lamineux très-fin. C'est entre les faisceaux secondaires que rampent les artères et les veines, toujours en dehors du sarcolemme. Les lésions élémentaires des fibres striées n'ont été bien appréciées que dans ces derniers temps.

Inflammations diverses; Myosites.

1. — Myosite aiguë simple.

La *myosite traumatique aiguë*, ayant lieu dans une plaie d'amputation par exemple, offre les caractères anatomiques d'une production de bourgeons charnus aux dépens du tissu conjonctif ou lamineux interfasciculaire et intrafibrillaire; le muscle est plus pâle et s'atrophie. Avec le microscope, on voit les capillaires sanguins très-dilatés, s'avançant et formant des replis ou des anses vasculaires dans une couche cellulaire embryonnaire ou embryoplastique; ces cellules revêtent la surface de section du muscle, elles s'insinuent entre toutes les divisions du périmysium. Les faisceaux musculaires montrent sur les coupes minces faites en long et en travers : des faisceaux primitifs atrophiés en grande partie, dirigés irrégulièrement et non dans un seul sens. La striation des faisceaux est nulle ; le sarcolemme est rempli d'une masse granuleuse ou granulo-graisseuse, et ses parois sont couvertes de noyaux. Enfin, à une période plus avancée, au milieu du tissu de bourgeonnement, se trouvent des fibrilles résultant de la modification des cellules fusiformes embryoplastiques en tissu de cicatrice commençant à se former.

Quand sur les animaux on étudie expérimentalement la myosite traumatique, on voit que, en s'élevant successivement au-dessus de la plaie, le tissu lamineux interfasciculaire est de moins en moins rempli de cellules

embryoplastiques, de leucocytes ainsi que de globules rouges du sang ou de grains d'hématine. Le sarcolemme offre des noyaux disposés en série; enfin, à une hauteur suffisante, les fibres musculaires primitives et leur sarcolemme sont à l'état normal.

La *myosite spontanée aiguë* peut être diffuse ou circonscrite. Elle est tantôt primitive, tantôt secondaire, subaiguë, aiguë franche ou suraiguë et infectieuse. L'inflammation du muscle est tantôt propagée, tantôt symptomatique d'une affection générale (1).

La myosite est rarement étendue à tout un muscle; quand elle n'est pas nettement circonscrite, la portion malade se confond avec les parties saines. Les foyers inflammatoires sont souvent multiples.

Le muscle ou les portions du muscle atteintes de myosite sont gonflés, tuméfiés, très-fortement vascularisés, et la congestion va parfois jusqu'à l'hémorrhagie, formant des ecchymoses ou de petites suffusions sanguines étalées. Le tissu musculaire est devenu plus cassant et ramolli; par la pression il se réduit en bouillie: de là, une grande facilité des ruptures musculaires, qui sont tantôt fibrillaires, tantôt fasciculaires, tantôt occupant tout le muscle, de là aussi les hémorrhagies secondaires (voy. Hémorrhagies des muscles). Les fibres musculaires ont un aspect terne, grisâtre ou jaunâtre. Le muscle coupé est un peu granuleux. Dans les formes les plus légères de la myosite, ces altérations sont peu marquées, à l'œil nu.

A l'aide du microscope, on distingue dans la myosite, au début, l'hyperhémie, la tuméfaction des fibres et la dégénérescence granuleuse avec striation irrégulière. A un degré plus avancé, la dégénérescence granuleuse acquiert plus d'intensité; il y a aussi des blocs vitreux; les noyaux des corpuscules musculaires du sarcolemme se multiplient et apparaissent en séries plus ou moins nombreuses; les cellules du tissu conjonctif ou lamineux périphérique augmentent également de nombre. Les fibres musculaires sont très-friables. Plus tard encore on voit la multiplication des éléments se continuer et la disparition complète de la striation; à la suite de la dégénérescence granuleuse et vitreuse, il se produit de l'atrophie par résorption; les gaînes de sarcolemme sont parfois remplies de jeunes éléments cellulaires. Les vaisseaux eux-mêmes prennent part au processus; la membrane adventice s'infiltre de noyaux, tandis que l'interne se gonfle; il y a diminution du calibre vasculaire.

La terminaison du processus de la myosite simple aiguë se fait par régénération du tissu musculaire (Zenker) : les fibres altérées disparaissent et il s'en forme de nouvelles aux dépens de jeunes éléments cellulaires.

(1) G. Hayem, article *inflammation des muscles* (*Dictionnaire encyclopédique des sciences médicales*, 2e série, t. X, p. 728, 1876).

2. — Myosite suppurative; Abcès des muscles.

La *myosite suppurative* est circonscrite, formant alors les *abcès musculaires*, ou bien elle est diffuse.

Le phlegmon musculaire circonscrit, abcès musculaire collecté, est unique ordinairement et alors entouré de parties saines ou à peine enflammées. C'est une collection purulente, en quelque sorte enkystée par le muscle; on la trouve parfois ainsi dans la psoïtis. D'autres fois, de petits abcès entourent ce foyer principal. Il n'est pas rare que le pus s'étende au loin.

Les abcès musculaires sont produits par des processus divers. Tantôt c'est la terminaison d'une myosite simple; on voit des nappes jaunâtres de pus. Le plus souvent le tissu ambiant est infiltré de sérosité puriforme, ou bien on constate un abcès hématique par inflammation autour d'une collection sanguine; d'autres fois les abcès sont métastasiques, multiples, disséminés, très-petits, avec des infiltrations de sang et des thromboses. Enfin il existe un abcès phlegmoneux primitif.

La myosite suppurative diffuse aiguë survient à la suite des grands traumatismes, dans la maladie arthrito-suppurative (Quinquaud), dans certaines affections purulentes. Le pus est infiltré dans le tissu lamineux interfasciculaire; on voit le muscle tuméfié et grisâtre. Dans la forme subaiguë ou même chronique, avec les abcès froids ou par congestion, le pus est infiltré dans les tissus interstitiels. A l'œil nu, on voit le muscle fortement pigmenté, gris noirâtre, et avec le microscope on constate la dissection des fibres musculaires par le pus, leur transformation granuleuse et granulo-graisseuse.

En étudiant le processus au microscope dans ses stades, on trouve dans la myosite suppurative : à un premier degré, des leucocytes infiltrés dans le tissu lamineux; en même temps, les fibres musculaires deviennent granuleuses et plus opaques. Plus tard, l'altération de ces fibres devient plus nette, le protoplasma musculaire se ramollit, prend l'aspect vitreux, et le sarcolemme se trouve couvert de cellules multipliées.

En résumé, tantôt le pus existe entre les gros faisceaux musculaires, on a ainsi le phlegmon intermusculaire; tantôt les fibres musculaires sont disséquées par le pus donnant lieu à la forme absolument diffuse. La terminaison de la myosite suppurative se fait par résorption du pus ou bien par évacuation du foyer. On observe dans ce dernier cas une intersection intra-musculaire et le raccourcissement du muscle; quelquefois il se produit une calcification des portions de tissu entourant l'abcès musculaire.

3. — Myosite chronique; Sclérose, Cirrhose musculaire.

La *myosite chronique* peut succéder à l'inflammation aiguë ou bien elle survient d'emblée. On trouve alors les muscles indurés, grisâtres, rétractés, sillonnés ou cloisonnés par des brides fibreuses. Cet état de myosite chronique a reçu les noms de : myosite fibreuse interstitielle, induration scléreuse, dégénération fibreuse; c'est une vraie cirrhose musculaire.

Dans la myosite chronique, le processus a lieu presque entièrement dans le tissu conjonctif ou lamineux interstitiel et avec le microscope on constate au début une multiplication des éléments cellulaires embryoplastiques, plus tard une condensation de ces éléments devenus fibrillaires. Il y a ainsi une cirrhose interstitielle qui comprime et qui atrophie les fibres musculaires propres.

A la myosite chronique se rapporte la *myosite ossifiante*. Le dépôt de particules osseuses se fait autour des muscles près du cal des fractures; il se fait aussi autour des articulations frappées d'arthrite sèche. Barth a vu une production osseuse, longue de 27 centimètres, large de 7 centimètres, et développée dans le muscle droit antérieur de la cuisse; elle avait pour départ une arthrite déformante de la hanche.

Avec le microscope, on aperçoit dans l'os anormal musculaire des cellules osseuses et des ostéoplastes dont les ramifications sont nettes, mais dont l'arrangement est irrégulier, comparé à celui de l'os normal. Autour des plaques osseuses, les fibrilles musculaires sont atrophiées à un degré variable.

PLOUCQUET, Dissertatio de myositide et neuritide, Tubingæ, 1790. — DIONIS DES CARRIÈRES, De la myosite, thèse de Paris, 1851. — P. FISCHER, De la myosite (Union méd. de la Gironde, 1859). — FOUCAULT, Myosite suppurée suraiguë (Bull. de la Soc. anatomique de Paris, t. XIV, 1869). — MUNCHMEYER, Ueber Myositis ossificans progressiva (Zeitschrift für ration. Medicin, 1869). — G. HAYEM, Étude sur les myosites symptomatiques (Archiv. de physiol. normale et pathologique, t. III, p. 81, 1870). — L. DUBOS, Du myosis, thèse de Paris, n° 278, 1874. — R. GERBER, De la myosite ossifiante progressive (The Glasgow med. journal, p. 173, 1875). — NICAISE, De la myosite infectieuse (Revue mensuelle de méd. et de chirurgie, t. I, p. 51, 1876). — G. HAYEM, Articles *Muscles*, *Myosites* (Dict. encyclopédique des sciences médicales, 2e série, t. X, p. 728, 1876).

Dégénérescences des fibres musculaires.

Je place ici les dégénérescences des fibres musculaires, parce qu'elles se rattachent de près aux inflammations et qu'elles ont des rapports plus éloignés avec les néoplasmes. Les principales de ces altérations remar-

quables sont : la dégénérescence graisseuse, la dégénérescence pigmentaire, la dégénérescence vitreuse.

A. La *dégénérescence granuleuse* s'observe au début de beaucoup d'atrophies, elle est fréquente. Elle n'est appréciable qu'au microscope, et elle survient souvent avec une diminution de netteté dans la striation transversale des faisceaux musculaires. Cette dégénérescence, confondue par Meryon avec la graisseuse sous le nom de désintégration granuleuse, répond en partie à la tuméfaction trouble de Virchow. La caractéristique est la transformation du contenu strié en fines granulations protéiques solubles dans l'acide acétique ou la potasse. Charles Robin est le premier qui l'ait bien distinguée et décrite. Avec le microscope, on voit que la fibre musculaire est plus opaque, la striation moins nette; la substance est parsemée de nombreuses granulations, disparaissant sous l'influence de l'acide acétique, qui rend le contenu plus transparent. Tantôt les noyaux des cellules musculaires sont normaux, tantôt ils sont multipliés; dans ce dernier cas la myosite est imminente. L'état de dégénérescence granuleuse avec multiplication des éléments cellulaires du sarcolemme se rencontre dans les maladies générales, telles que la fièvre typhoïde, la variole, la phthisie aiguë, etc.

Dans les degrés avancés de la dégénérescence granuleuse protéique, les fibres musculaires ont le sarcolemme vide, revenu sur lui-même. On n'y trouve que des granulations très-fines et des corps allongés que Ch. Robin compare à de petits bâtonnets. Ces derniers sont probablement des corpuscules du sarcolemme revenus sur eux-mêmes et atrophiés.



Fig. 273. — Dégénérescence graisseuse des muscles. *

B. *Dégénérescence graisseuse.* — Chimiquement un muscle en transformation graisseuse, ne contient pas plus de graisse, qu'un muscle à l'état normal (Rindfleisch). Lorsque cette graisse se montre sous la forme de nombreuses granulations, l'état morbide prend le nom de dégénérescence graisseuse ou granulo-graisseuse.

A l'œil nu, le muscle est pâle, d'une couleur jaunâtre ou feuille morte; il est devenu plus friable. Avec le microscope, on voit des granulations de graisse disposées en séries longitudinales, la striation transversale est moins nette; c'est au voisi-

* Fig. 273. — Dégénérescence des fibres striées musculaires. On voit à gauche la dégénérescence commençant autour des noyaux, elle est plus avancée à droite. Grossissement 300 diamètres (E. Rindfleisch).

nage des noyaux que débute la lésion graisseuse (fig. 273), le sarcolemme a conservé sa transparence. Les granulations, en grossissant de plus en plus, rendent la fibre opaque et empêchent d'apercevoir le contenu strié.

Tantôt les faisceaux atteints de dégénérescence graisseuse à un degré faible reviennent à l'état normal, tantôt ils se détruisent. Alors les granulations remplissent le sarcolemme, puis elles deviennent de plus en plus fines et disparaissent peu à peu en laissant voir les gaînes vides. Cette dégénérescence se rencontre dans une foule de maladies, dans la paralysie infantile, l'atrophie musculaire progressive, dans les fièvres, et surtout dans certains empoisonnements par le phosphore, l'arsenic, etc.

C. *Dégénérescence pigmentaire.* — Cette altération est caractérisée par des granulations anguleuses ou arrondies, siégeant dans la substance musculaire des fibres primitives; elles proviennent de l'hémoglobine transformée; on les voit se produire autour des infarctus, des abcès métastatiques. Cette dégénérescence n'est point primitive comme les précédentes.

D. *Dégénérescence calcaire.* — La dégénérescence calcaire des fibres striées est rare chez l'homme. Elle a été signalée par Meyer et Rokitansky dans le cœur et dans les muscles des extrémités.

E. La *dégénérescence vitreuse*, appelée d'abord cireuse par Zenker, ne doit pas être confondue avec certaines altérations dues à la préparation des fibres; elle est très-remarquable.

A l'œil nu, le muscle est couleur de chair de poisson, mais le microscope est indispensable pour apprécier la transformation vitreuse. Les faisceaux augmentent tout d'abord de volume et se brisent facilement, d'où les ruptures; les noyaux des corpuscules vasculaires sont plus apparents; le carmin et la fuchsine colorent fortement la matière vitreuse; l'acide acétique la gonfle et ne la dissout pas. L'aspect du bloc vitreux est celui d'un verre dépoli et moins transparent qu'à l'état normal.

Les fibres devenues vitreuses sont gonflées, turgides, formant des blocs qui se morcellent facilement (figures 274 et 275). Cornil et Ranvier pensent même que les fibres saines voisines déterminent sur les fibres en dégénérescence vitreuse des cassures qui donnent l'aspect des pierres d'un mur (1).

Les fragments vitreux sont morts et doivent disparaître; ils deviennent de plus en plus petits, puis la résorption commence. On constate cette ré-

(1) Cornil et Ranvier, *Manuel d'histologie pathologique*, 2e partie, p. 482, fig. 212, 1873.

sorption dans les fièvres, où, comme l'a bien vu Zenker, il s'opère une régénération de fibres musculaires à l'aide des cellules des fibres musculaires et non du tissu conjonctif.

La dégénérescence vitreuse provient de causes locales ou générales. On l'observe ordinairement dans les cas de tumeurs néoplasiques, d'abcès, de phlegmons chroniques, mais surtout dans la variole, la fièvre typhoïde et d'autres fièvres ou maladies infectieuses.

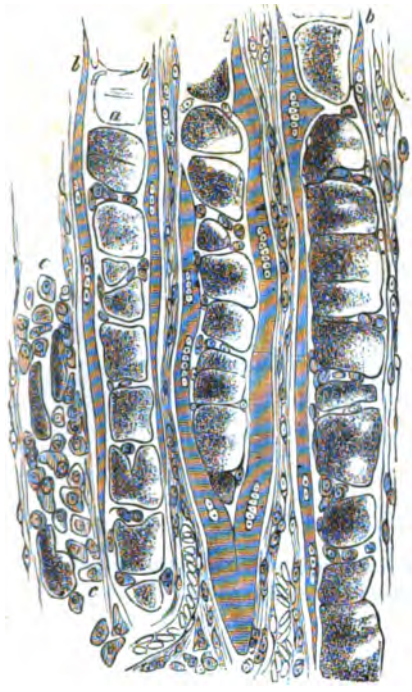

FIG. 274. — Dégénérescence vitreuse des fibres musculaires. *

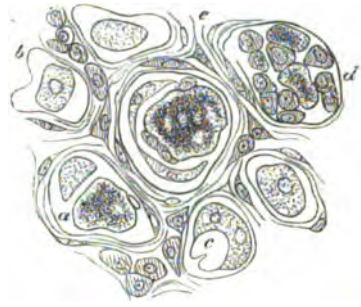

FIG. 275. — Myosite typhique avec dégénérescence vitreuse. *

Hypertrophie et atrophie musculaires.

1. — Hypertrophies et atrophies musculaires.

Il est très-difficile d'apprécier histologiquement l'hypertrophie des muscles, excepté pour les fibres lisses de l'utérus en gestation (voyez

* FIG. 274. — Dégénérescence vitreuse des fibres musculaires dans la myosite typhique; coupe longitudinale éraillée. *a*, fibre réduite en bloc vitreux; *b*, *b*, *b*, fibres de formation nouvelle, elles sont striées à tort par la gravure, mais elles devraient être simplement ponctuées; *c*, sarcolemme rempli de cellules, avec des restes de substance musculaire. Grossissement 300 diamètres (Rindfleisch).

* FIG. 275. — Coupe transversale des fibres musculaires dans la myosite typhique. *a*, fibres vitreuses, elles sont entourées de cellules semi-lunaires destinées à la régénération; *b*, sarcolemme renfermant une jeune fibre musculaire, circulaire sur la coupe; *c*, une jeune fibre semi-circulaire avec une lacune; *d*, sarcolemme rempli de cellules à côté des restes de l'ancienne fibre musculaire; *e*, tissu conjonctif interstitiel infiltré de cellules. Grossissement 300 diamètres (E. Rindfleisch).

p. 846). J'ai fait remarquer cette difficulté pour le cœur (voyez p. 553). Néanmoins l'hypertrophie vraie existe réellement pour ces deux organes, ainsi que pour les muscles soumis depuis longtemps à un travail considérable : muscles des membres supérieurs de certains artisans, gastrocnémiens des danseurs, etc. L'examen à l'œil nu guide sûrement dans ces cas d'hypertrophie très-marquée.

Le microscope montre que les muscles varient de grandeur pour leurs dimensions. Les faisceaux primitifs mesurent environ de 30 et 40 μ à 70 et plus. Il s'ensuit qu'un faisceau de un dixième de millimètre = 100 μ est hypertrophié, et qu'un de moins de un centième de millimètre = 10 μ serait atrophié. Le degré d'atrophie est bien marqué à 6 et 8 μ, il peut descendre à 4 μ et même à 3 μ. Je répète encore ici que la néoformation des fibres musculaires constatées depuis Zenker est une cause d'hypertrophie vraie. Mais il faut se garder de regarder comme hypertrophiés certains muscles dans lesquels le tissu conjonctif ou lamineux prédomine, et de même ceux renfermant beaucoup de tissu adipeux, des capillaires et des lymphatiques dilatés. La fausse hypertrophie paralytique des muscles qui va être décrite en est un exemple.

2. — Hypertrophie myo-sclérosique; Pseudo-hypertrophie musculaire; Paralysie pseudo-hypertrophique des muscles.

Le caractère particulier de la *pseudo-hypertrophie musculaire* paralytique est l'hypertrophie musculaire apparente de certains muscles, tels que ceux des jambes, des mollets, des fesses, etc., avec l'amaigrissement de plusieurs autres, surtout aux membres supérieurs. L'observation du malade de J. Bergeron est remarquable par sa précision (1). Les muscles donnent d'abord une sensation de mollesse, de fausse fluctuation lipomateuse. Plus tard, ils sont assez durs, et même indurés, comme sclérosés.

A l'œil nu, le muscle disséqué se montre d'un blanc jaunâtre, ou jaune par places, comme un lipome. Dans la phase initiale, et avec l'aide du microscope, on a constaté la multiplication conjonctive interfibrillaire : les faisceaux musculaires sont séparés par des travées épaisses dans lesquelles on voit des noyaux et des cellules fusiformes. Les fibrilles offrent aussi l'atrophie simple, sans dégénérescence granulo-graisseuse. Cette période correspond à l'affaiblissement musculaire.

(1) J. Bergeron, *Enfant de dix ans, remarquable par le développement de ses masses musculaires* (*Bull. de la Soc. médicale des hôpitaux de Paris*, t. IV, p. 157, 1867. — Duchenne (de Boulogne), *De l'Électrisation localisée, etc.*, 3e édition, p. 602, pl. III, 1872. — I. Straus, article *Muscle* (*Nouveau Dictionnaire de médecine et de chirurgie pratiques*, t. XXIII, p. 339, fig. 44, 1877).

Dans une seconde phase, on trouve l'hypertrophie musculaire apparente ; mais, avec le microscope, on constate que les vésicules graisseuses s'interposent entre les fibrilles conjonctives (fig. 276 et 277) et s'y substituent peu à peu ; c'est donc cette adipose qui produit l'hypertrophie apparente. La striation des fibres primitives est moindre et l'atrophie évidente, les fibres sont moins larges. L'atrophie et la disparition des fibrilles musculaires marchent parallèlement à l'hyperplasie fibreuse, qui ne provient nullement, comme le croyait Conheim, des gaînes vides du sarcolemme ; il existe une néoformation fibreuse et un dépôt interfasciculaire adipeux, une scléro-adipose. Dans une phase ultime, les fibrilles disparaissent par atrophie et par compression du tissu fibreux interstitiel.

Fig. 277. — Coupe du muscle atteint de fausse hypertrophie *.

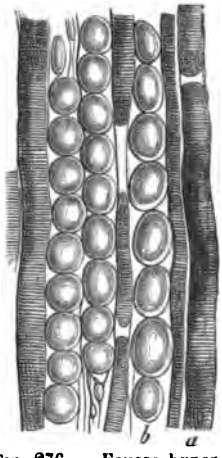

Fig. 276. — Fausse hypertrophie musculaire. *

Les centres nerveux et les nerfs ont été trouvés normaux (Conheim, Charcot) dans quelques autopsies ; mais de nouvelles recherches sont nécessaires pour établir une intégrité constante du système nerveux. Il est probable que celle-ci n'est qu'apparente et qu'une lésion sera découverte.

3. — Atrophies musculaires.

Les *atrophies musculaires* ne sont point identiques et résultent de causes diverses ; elles sont tantôt simples, tantôt de nature inflammatoire, tantôt avec dégénérescences (1).

A. *Atrophie simple.* — A l'œil nu, les muscles sont mous, pâles, et

* Fig. 276. — Pseudo-hypertrophie des fibres musculaires avec formation interstitielle de graisse, dans la paralysie pseudo-hypertrophique des muscles. *a*, fibres musculaires en voie d'atrophie ; *b*, rangées de cellules adipeuses parallèles aux fibres musculaires atrophiées. Grossissement 300 diamètres (E. Rindfleisch).

* Fig. 277.— Coupe transversale des fibres musculaires représentées en long dans la fig. 276. Les fibres déjà atteintes d'atrophie sont séparées par des cellules adipeuses. Grossissement 300 diamètres (E. Rindfleisch).

(1) Ch. Robin, *Note sur l'atrophie des éléments anatomiques* (*Comptes rendus de la Société de biologie*, t. I, p. 5, 1854). — E. Hayem, *Recherches sur l'anat. path. des atrophies musculaires* (*Mém. de l'Acad. de méd.*, avec planches, t. XXXII, 1878).

entre les faisceaux musculaires on voit des lignes jaunâtres qui indiquent une surcharge graisseuse ou adipose simple. D'autres fois, surtout dans l'inanitiation rapide, le muscle est violet ou rouge vineux ; cette teinte est due à la stase du sang dans les capillaires. Sur cette coloration générale se détachent des fibres plus pâles. L'ensemble de la masse musculaire est d'une mollesse pâteuse avec un certain degré de viscosité aux doigts.

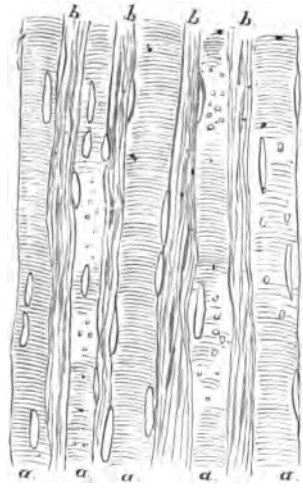

A L

Fig. 278. — Fibres musculaires atteintes d'atrophie simple avec épaississement du tissu interstitiel. *

L'examen avec le microscope montre la fibre musculaire atrophiée, amoindrie en largeur, avec ou sans dégénérescence granuleuse ou graisseuse ; les noyaux du sarcolemme ont diminué de volume et sont aplatis ; le tissu interstitiel paraît au contraire épaissi (fig. 278). En résumé, la fibre musculaire a diminué de volume et s'est ramollie, perdant même sa striation.

B. *Atrophie de nature inflammatoire.* — Elle se présente sous deux formes : celle de sclérose simple ou de scléro-adipose. Dans la sclérose simple, la consistance du muscle est augmentée, un tissu fibreux plus ou moins abondant sépare les faisceaux des fibres musculaires. Avec la scléro-adipose, le muscle apparaît plus volumineux qu'à l'état normal, par exemple, dans la paralysie pseudo-hypertrophique (voy. p. 954), et sous l'aspect d'une masse jaunâtre. Avec le microscope, on trouve les fibrilles musculaires atrophiées à un degré plus ou moins avancé.

C. *Atrophies dégénératives.* — A l'œil nu, tantôt le muscle est décoloré, couleur chair de poisson ou chair de grenouille, tantôt la couleur est jaune opaque par stéatose. La consistance du muscle a diminué notablement. Dans ces atrophies et sur un même muscle, on peut trouver les dégénérescences granuleuse, graisseuse, pigmentaire, vitreuse et vitro-graisseuse. Les noyaux des corpuscules musculaires du sarcolemme sont souvent multipliés, mais atrophiés et semblables à de petits bâtonnets. L'évolution des atrophies est variable : les unes sont temporaires, avec un processus régénérateur, par exemple dans celles des maladies infec-

* Fig. 278. — Fibres musculaires atteintes d'atrophie simple avec épaississement des fibres conjonctives ou lamineuses interstitielles. *a*, *a*, fibres musculaires à divers degrés d'atrophie avec multiplication des noyaux ; *b*, *b*, fibres de tissu conjonctif. Grossissement 350 diamètres

tieuses ; d'autres atrophies sont permanentes, surtout celles qui sont d'origine nerveuse.

Néoplasmes musculaires.

A. Le *sarcome* n'est jamais primitif dans les muscles, mais on le trouve par propagation dans les faisceaux musculaires et sous toutes ses variétés. Le sarcome fasciculé est le plus fréquent de tous ; mais le sarcome cellulaire d'aspect encéphaloïde, le sarcome mélanique, muqueux ou lipomateux, graisseux, télangiectasique, ont été observés. Les faisceaux musculaires comprimés par le développement du sarcome sont en général atteints soit d'atrophie simple, soit d'atrophie avec dégénérescence granuleuse ou granulo-graisseuse (1).

B. Les *fibromes* musculaires formant tumeur proviennent non point du sang épanché dans les hématomes musculaires (voy. Hémorrhagies des muscles), mais d'une production anormale de tissu conjonctif fibreux. Ils se développent sur des points où les muscles sont soumis à des pressions mécaniques répétées. La cirrhose musculaire ne s'accompagne pas ordinairement de fibromes ; les cicatrices musculaires épaisses leur sont au contraire fort semblables, si elles ne sont point calcifiées.

C. *Angiomes*. — Les tumeurs vasculaires, angiomes simples ou caverneux, des muscles ne sont pas communes, si l'on en excepte les tumeurs érectiles des lèvres, de la langue, propagées aux couches musculaires. A. Desprès, dans sa thèse de concours (2), en a réuni plusieurs exemples. La constitution histologique de ces angiomes est celle des tumeurs caverneuses analogues ; on connaît une douzaine d'angiomes des muscles.

D. *Lipomes*. — Il faut distinguer la transformation graisseuse ou stéatose, et même la surcharge graisseuse des muscles, des tumeurs graisseuses siégeant soit entre les fibres musculaires (3), soit contre l'aponévrose et pénétrant dans le muscle. Les lipomes ont été vus à la langue (Laugier, Follin), dans l'épaisseur du muscle semi-membraneux (Volkmann), sous l'aponévrose du couturier (Farabeuf). J'en ai observé un de la grosseur

(1) Sokolow, *Ueber die Entwickelung der Sarcoms in den Muskeln* (*Archiv fur pathol. Anat. und Physiol.*, t LVII, 1873).

(2) A. Desprès, *Des tumeurs des muscles*, thèse d'agrégation, Paris, 1866. — E. Vincent, Angiome caverneux du muscle grand pectoral (*Lyon médical*, n. 52, 1877).

(3) Ch. Remy, *Lipomes intramusculaires* (*Bull. de la Société anatomique de Paris*, 11 février 1876).

d'une noix, placé exactement entre les fibres du muscle biceps chez un malade mort de pneumonie double à l'hôpital Saint-Antoine.

Homme, quarante-huit ans, très-fort, très-vigoureux, portant sur le milieu du bras gauche une petite tuméfaction profonde, non fluctuante, et qu'il dit être venue lentement. L'état très-grave du malade ne permet pas d'avoir des renseignements plus précis.

A la nécropsie, en fendant avec précaution les téguments du bras gauche, puis le muscle biceps dans la masse médiane, j'arrive sur une tumeur moins grosse qu'elle ne paraissait à travers la peau, d'une couleur jaune et tout à fait semblable à un lipome. Cette tumeur, du volume d'une noix, est ferme, constituée par des lobules de tissu graisseux. Elle n'adhérait pas fortement aux fibres musculaires, et j'ai pu assez facilement l'énucléer. Toutefois j'ai retrouvé, en la fendant, quelques faisceaux musculaires pénétrant dans l'intérieur et la parcourant dans le sens longitudinal.



FIG. 279.— Lipome musculaire du biceps brachial*.

Avec le microscope, j'ai constaté la présence de quelques fibres conjonctives ou lamineuses, larges en moyenne de 0,001 à 0,002 de millimètre = 1 à 2 μ; des fibres musculaires, rouges, striées, ne paraissant pas atrophiées, ayant en moyenne de $0^{mm},030$ à $0^{mm},050 = 30\ \mu$ à $50\ \mu$, et enfin d'un très-grand nombre de vésicules adipeuses de toute grandeur, n'offrant point de noyau visible (voyez fig. 279). Le volume variait de $0^{mm},01$ à $0^{mm},02$ et $0^{mm},15 = 10\ \mu$ à $20\ \mu$ et $150\ \mu$.

Ces vésicules étaient toutes adipeuses et de nature grasse, car elles se dissolvaient dans l'éther et la térébenthine. Elles n'avaient nullement, même, pour les moyennes, l'aspect de corps amyloïdes ou de sympexions, ni les réactions de ces corps, ainsi que je m'en suis assuré.

E. Les *myxomes* musculaires sont fort rares et rarement isolés. Le plus souvent ils font partie de tumeurs composées ; ce sont des myxomes lipomateux.

F. Les *chondromes* musculaires ne sont pas primitifs, mais ils envahissent le tissu conjonctif intramusculaire, à la main par exemple.

* FIG. 279. — Éléments d'un lipome inter-musculaire du muscle biceps du bras gauche. Les vésicules adipeuses, d'un volume variable, n'étaient point mélangées d'autres corpuscules (Grossissement 400 diamètres.

G. Les *ostéomes* et les *productions calcaires simples* des muscles ont déjà été décrits en partie pour la myosite ossifiante (voy. p. 950). Autour des articulations atteintes d'inflammation chronique, et dans les masses musculaires deltoïdiennes ou dans les adducteurs des cuisses, on trouve les plaques connues sous les noms d'os des fantassins ou des cavaliers, et plus généralement sous le nom d'os des soldats.

Ces plaques osseuses sont caractérisées à la vue simple par leur aspect uniforme, et le microscope les fait reconnaître formées des vésicules et cellules osseuses ordinaires, mais avec plus d'irrégularité dans l'arrangement des éléments, qui constituent un os véritable.

Des sortes d'aiguilles osseuses très-allongées se voient parfois dans les tendons et dans le corps des muscles longs, rappelant des dispositions anatomiques normales chez quelques animaux.

2. — Épithéliomes, Tuberculose, Syphilis des muscles.

A. Les *épithéliomes* musculaires ne sont pas primitifs. Ils viennent par propagation ou généralisation; on voit dans les faisceaux interfasciculaires des plaques ou des infiltrations de tissu soit squirrheux, soit encéphaloïde, soit de l'épithéliome tubulé. Il en est ainsi dans le squirrhe de la mamelle pour les muscles pectoraux et intercostaux; de même pour les muscles labiaux ou linguaux avec l'épithéliome labial ou buccal. Le cœur est atteint d'épithéliome secondaire par infection et parfois avec la forme mélanique (voy. p. 561).

Les faisceaux musculaires résistent quelque temps à l'infiltration épithéliale, puis il y a multiplication des noyaux et des cellules du sarcolemme, avec disparition de la substance striée, qui passe par l'état granulo-graisseux ou qui disparaît rapidement.

B. *Tuberculose.* — Je ne crois point qu'on ait signalé de cas authentique de *tuberculose musculaire.*

C. La *syphilis* des muscles commence à se manifester au début de la syphilis par de la myosalgie et un certain tremblement, parfois de la contraction. La lésion n'est pas bien déterminée; il est probable qu'elle est une myosite (1).

Les altérations syphilitiques tertiaires des muscles sont dues à une néoformation de tissu fibreux, à des gommes ou syphilomes. Les gommes

(1) Le Dentu, *Myosite syphilitique du muscle jumeau* (*Gazette des hôpitaux*, 1875). — G. A. Rousset, *Considérations sur la syphilis musculaire*, thèse de Paris, 1875.

musculaires sont fréquentes dans les membres des extrémités supérieures, du cou, du sterno-mastoïdien, du trapèze, des muscles du mollet et de la cuisse. La langue, le pharynx, le larynx, le diaphragme, ont offert dans leurs fibres musculaires des productions gommeuses ; enfin on en a trouvé dans le cœur. Les gommes musculaires sont d'une grosseur variable, oblongues, diffuses ; elles sont assez dures, rougeâtres ou d'un blanc jaunâtre ; leur étude histologique n'est point complète et demande de nouvelles recherches. Il est probable que le tissu périfibrillaire est atteint avant la fibre primitive du muscle.

Hypérhémies, Hémorrhagies musculaires.

Les *hyperhémies musculaires* ne laissent que peu de traces après la mort ; cependant on trouve les vaisseaux avoisinant les fibres d'un muscle hyperhémié remplis de globules sanguins et dilatés ou ectasiés, dans le voisinage des abcès musculaires, des tumeurs, etc.

Les *hémorrhagies musculaires* dépendent soit d'une cause générale dyscrasique : scorbut, purpura, hémophilie, leucocythémie, fièvres graves, soit d'un traumatisme ayant amené l'épanchement sanguin : contusion, plaie, rupture musculaire.

L'hémorrhagie est d'un volume variable, sous forme de points ou de foyers étendus. En sectionnant le muscle avec précaution, on voit une masse sanguine d'un rouge sombre, tantôt diffuse, tantôt localisée, tantôt de forme ovulaire, sphérique, ou en plaques irrégulières. Par la palpation on ne sent plus la mollesse normale musculaire, mais une résistance due à la coagulation du sang extravasé.

Avec le microscope et sur des coupes qui ont durci dans l'alcool à 40 ou 45 degrés, on voit que les faisceaux musculaires sont séparés par des globules rouges extra et intravasculaires ; il y a donc coagulation du sang dans les vaisseaux et dans les interstices du périmysium. Sur les portions de la coupe portant sur une rupture musculaire, on voit un coagulum sanguin séparant les faisceaux fibrillaires, tandis qu'il y a une infiltration sanguine entre les faisceaux à une distance variable du foyer. De plus, les fibres dans les hémorrhagies traumatiques sont peu altérées, à peine granuleuses ; mais, dans les hémorrhagies des fièvres et deutéropathiques, on constate des dégénérescences diverses qui sont souvent la cause de la rupture ou de l'épanchement sanguin.

A la suite de l'hémorrhagie le sang se résorbe, et parfois en très-peu de jours, éprouvant les modifications habituelles ; il se coagule, se décompose en granulations moléculaires qui sont reprises par la circulation.

L'*infarctus embolique* des muscles est une lésion très-rare, survenant à la suite d'endocardite, d'endartérite. Dans ces cas, on voit des masses ayant la forme de cônes plus ou moins opaques et blanchâtres, disséminées dans les muscles, tranchant sur la rougeur de ces derniers (1). Avec le microscope, on voit les faisceaux musculaires qui ont conservé leur striation, mais parsemés de granulations graisseuses et de grains pigmentaires. Les vaisseaux sont remplis d'éléments, mais sans extravasation de globules rouges, contrairement à ce qui arrive pour l'hémorrhagie. Les lésions vasculaires sont, du reste, les mêmes que dans tout infarctus.

Parasites des muscles.

Les parasites des muscles sont les *Hydatides à Échinocoques*, les *Cysticerques* et la *Trichine*.

Les *Hydatides* des muscles n'offrent rien de spécial et ce qui a été dit de leur enveloppe kystique ainsi que des Échinocoques (voy. p. 329 et fig. 87-90) me dispense de tout détail nouveau.

Les *Cysticerques* peuvent se développer chez l'homme en grande quantité dans les interstices des muscles. Boyron, dans sa thèse (2), rapporte les exemples de personnes portant des centaines de Cysticerques dans les tissus sous-cutanés. Les Cysticerques ont été trouvés, de plus, dans les viscères, à la surface du cerveau, ainsi que j'aurai soin de l'indiquer; mais les faisceaux musculaires et le tissu conjonctif ou lamineux des interstices des muscles sont les endroits où ils se développent parfois en quantité innombrable (Delpech, E. Lancereaux, Davaine).

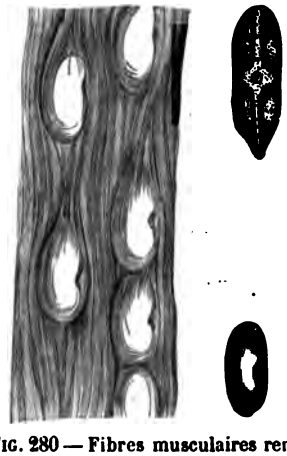

Fig. 280 — Fibres musculaires renfermant les vésicules du Cysticerque. *

La fig. 280 montre la disposition des vésicules allongées du cysticerque. On remarque entre les fibrilles des corps ovales, longs de 10 à 15 millimètres dans leur plus grand diamètre, larges de 5 à 6 millimètres environ, et constitués par une poche d'apparence séreuse, ellipsoïde, remplie de liquide et dans laquelle on

(1) Cornil et Ranvier, *Manuel d'histologie pathologique*, 2e partie, p. 486, 1873.

(2) Boyron, *Étude sur la ladrerie chez l'homme comparée à cette affection chez le porc*, thèse de Paris, 1876.

* Fig. 280. — Fibres musculaires renfermant les vésicules du *Cysticercus cellulosæ*. A droite, on voit deux vésicules oblongues et isolées du kyste adventif; elles sont pourvues d'une ouverture par où l'animal porte au dehors la tête et le cou.

apercoit par transparence le parasite renfermé à l'intérieur. L'animal invaginé n'est autre que le cysticerque ladrique, qu'on a appelé encore : Cysticerque de la cellulosité, ou *Cysticercus cellulosæ*.

Les Cysticerques ont une double enveloppe : l'une extérieure, kyste adventif et indépendante de l'animal ; l'autre, qui n'est autre que l'animal lui-même, à l'état vésiculaire, replié ou invaginé, c'est-à-dire rentré, ou renversé sur lui-même. Les enveloppes présentent une ouverture, une sorte de hile ou de pertuis entouré d'un cercle blanchâtre, par où sort l'animal quand il projette au dehors sa tête et son cou (fig. 281, à gauche), sous forme d'un très-petit tubercule blanc. On arrive quelquefois, par la pression, à faire sortir de la vésicule caudale, le cou du Cysticerque invaginé comme le serait un doigt de gant retourné. On a alors sous les yeux (fig. 281) le Cysticerque tel qu'on le voit pendant la vie de l'animal avec la

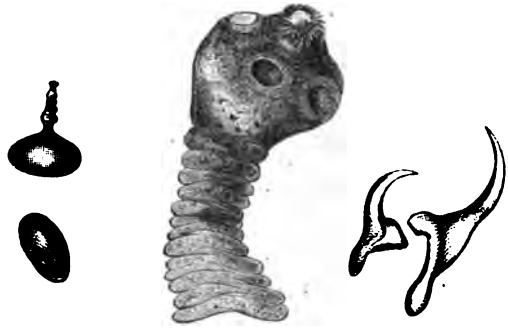

Fig. 281. — Cysticerque de grandeur naturelle et grossi. *

tête hors de la vésicule. Cette tête, petite, presque carrée ou tétragone, avec les angles arrondis, offre quatre ventouses, une partie avancée, ou proboscide, placée au milieu et pourvue d'une double couronne de crochets disposés sur deux rangs serrés. Au-dessous est un cou plissé. Le tissu est parsemé de corpuscules calcaires (fig. 281).

La ressemblance frappante de la tête du Cysticerque ladrique avec celle du Ténia armé ou *Tænia solium* (voy. p. 241) avait été notée par les premiers observateurs de ces animaux. Il est démontré aujourd'hui que le Cysticerque n'est que le premier état de ce *Tænia*, si commun chez le porc et heureusement exceptionnel chez l'homme (1).

* Fig. 281. — *Cysticerque ladrique* de grandeur naturelle à gauche, et en dessus avec la tête et le cou sortis au dehors. Au milieu, l'animal est très-grossi, montrant la tête avec les quatre ventouses, la double couronne de crochets et suivie du cou ridé. A droite, deux crochets, un de chaque rangée, extrêmement grossis.

(1) A. Laboulbène, *Sur les Tænias, les Échinocoques et les Bothriocéphales de l'homme* (*Mémoires de la Société médicale des hôpitaux de Paris*, 2e série, t. XIII, p. 54-60, avec figures, 1876).

La *Trichine* est un ver nématoïde heureusement à peine observé en France et, à l'état de larve, spécial aux fibres musculaires (fig. 282). La Trichine n'a d'abord été connue que dans cet état non sexué; les kystes qu'elle forme dans les muscles à fibres striées avaient été observés depuis R. Owen, sans qu'on pût savoir ce que devenait le petit ver inclus. Zenker, Virchow, Leuckart, Davaine, etc. (1), ont donné la démonstration de sa transformation en Trichine adulte dans l'intestin (fig. 283). Je vais d'abord décrire la Trichine adulte, ainsi que je l'ai fait pour les helminthes intestinaux (voy. p. 239); les migrations de l'embryon me conduiront naturellement à l'état enkysté.

Fig. 282. — Trichine dans les muscles. *

Fig. 283. — Trichines adultes.*

* Fig. 282. — Trichine dans les muscles. 1, portion de muscle cubital antérieur, avec des kystes de Trichine; 2, kyste isolé, grossi; 3 et 4, deux kystes grossis 20 fois, le premier contenant un ver, le second en contenant deux; 5, Trichine grossie 200 fois, *a*, extrémité céphalique, *b*, extrémité caudale (d'après Owen).

(1) C. Davaine, *Traité des entozoaires*, etc., 2e édition, p. 732 et suiv., 1877.

* Fig. 283. — Trichines de l'intestin et adultes. A, Trichine mâle; B, Trichine femelle; *c*, un embryon. Grossissement 250 diamètres (C. Davaine).

La *Trichine* adulte (fig. 283) a la forme d'un ver très-petit et très-mince, à peine visible à l'œil nu. Le corps est cylindrique, aminci en avant à partir du milieu, long de 1mm,50 chez le mâle, épais de 0mm,04. La femelle est longue de 3 à 4 millimètres, épaisse de 0mm,06. La partie postérieure du corps est renflée insensiblement et l'anus est terminal; cette extrémité postérieure offre chez le mâle deux appendices digités (fig. 383, A); chez la femelle, elle est sans appendices (fig. 383, B). La vulve est placée vers le dernier cinquième de la longueur du corps; l'ovaire est unique ; les ovules ont à leur maturité 0mm,02 = 20 μ de diamètre. L'embryon éclôt dans l'utérus; il est long de 0mm,12, épais de 0mm,007 dans sa partie moyenne, et de 0mm,003 = 3 μ, près de la bouche.

La Trichine à l'état de larve, parvenue dans les muscles et enkystée (voy. fig. 382), est toujours enroulée en spirale, d'où le nom de *Trichina spiralis* (τρίξ, τρίχος, cheveu). La longueur est de 0mm,8 à un millimètre, et l'épaisseur de 0mm,04 = 40 μ. Le tube intestinal est formé de trois portions sensiblement égales, l'anus est terminal ; dans la troisième

FIG. 284. — Trichine enkystée, un peu altérée *.

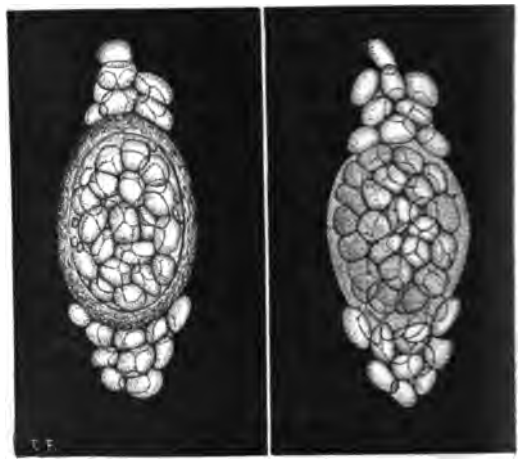

FIG. 285 et 286. — Kystes de la Trichine passant à l'état graisseux. *

* FIG. 284. — Trichine enkystée, le kyste ayant éprouvé un commencement d'altération. *a*, paroi du kyste marquée de stries concentriques irrégulières, indiquant une texture lamellaire et parsemée de granulations ; *b*, cavité du kyste envahie par une matière calcaire ; *c*, Trichine ; *d*, *d*, graisse accumulée aux pôles du kyste. Grossissement 100 diamètres (Bristowe et Rainey).

* FIG. 285 et 286. — Kystes de la Trichine envahis par des vésicules graisseuses ou adipeuses. Dans la fig. 285, à gauche, le ver n'existe plus, le kyste est encore visible. Dans la figure 286, à droite, l'amas de graisse extérieur et intérieur est considérable, le kyste a presque entièrement disparu, la graisse est accumulée en dehors et en dedans. Grossissement 100 diamètres (Bristowe et Rainey).

portion, ou rectale, on aperçoit un vestige de tube, organe génital rudimentaire.

Les kystes trichineux ont une forme en ellipse allongée, une longueur de $0^{mm},35$ sur $0^{mm},25$; ils sont formés aux dépens du sarcolemme des fibres striées. Parfois on trouve deux et même trois Trichines dans un kyste.

La Trichine enkystée ne devient jamais sexuée. Au bout d'un temps variable, de trois mois environ, le kyste commence à s'altérer vers les deux extrémités, aux deux pôles de l'ellipse (fig. 284), puis le kyste éprouve les dégénérescences granulo-graisseuse et calcaire (fig. 285 et 286). La Trichine résiste longtemps dans les chairs vivantes et même plusieurs années ; elle meurt à la longue, elle se détruit et le kyste, envahi par la graisse ainsi que par les sels calcaires, se rétracte, mais reste longtemps appréciable.

La chair trichinée ayant été avalée par un animal carnivore est bientôt digérée par le suc gastrique ; le kyste est dissous, la Trichine mise à nu devient libre. Au bout de très-peu de temps, deux à trois jours, elle acquiert des organes génitaux bien développés ; les mâles sont plus rares que les femelles. Après l'accouplement, le mâle disparaît ; la femelle, remplie d'œufs qui éclosent dans son utérus, produit un nombre considérable de petits embryons qui sortent vivants et rectilignes. Ceux-ci perforent aussitôt les parois intestinales et se rendent directement dans les muscles en suivant les interstices des faisceaux de tissu lamineux ou conjonctif, plutôt que transportés par le courant sanguin. Arrivés dans une fibre musculaire, les embryons, droits jusqu'alors, refoulent le contenu du sarcolemme, s'enroulent et s'enkystent.

LIVRE SEPTIÈME

APPAREIL DE L'INNERVATION

L'appareil de l'innervation se compose des centres nerveux, encéphale et moelle épinière, ainsi que des nerfs encéphaliques, rachidiens, et du grand sympathique. L'étude difficile de cet appareil s'est enrichie, dans ces dernières années, de faits nouveaux d'une grande importance.

SECTION PREMIÈRE

ENCÉPHALE

CERVEAU ET MÉNINGES CÉRÉBRALES

La partie supérieure, renflée, des centres nerveux constitue l'encéphale renfermé dans la cavité cranienne ; il comprend le cerveau, le cervelet et l'isthme de l'encéphale, composé lui-même de la protubérance, des pédoncules cérébraux, cérébelleux, etc.

Le cerveau proprement dit, ayant deux lobes ou hémisphères à circonvolutions extérieures, est formé de substance blanche disposée en masses très-volumineuses et de substance grise superficielle revêtant comme des couches d'une certaine épaisseur la surface des masses internes. Chaque hémisphère représente ainsi une sorte de bourse corticale, grise, plissée, ouverte en bas et en dedans, par l'orifice de laquelle pénètre le pédoncule cérébral avec les ganglions qu'il porte.

Encéphalites aiguës et chroniques.

Le processus inflammatoire du cerveau, produisant l'encéphalite, est caractérisé par la multiplication d'éléments cellulaires et par les phénomènes d'hyperhémie et d'exsudation que j'ai signalés d'une manière générale dans les tissus vasculaires (voy. p. 641). L'encéphalite, soit primitive,

soit secondaire, est tantôt subaiguë, tantôt aiguë, avec ou sans suppuration localisée. L'encéphalite chronique produit la sclérose cérébrale.

1. — Encéphalites subaiguës et aiguës.

L'*encéphalite subaiguë, limitée, primitive*, est rare. Dans tous les faits observés, le foyer d'inflammation était étendu, les parties altérées faisant saillie à la surface du cerveau. La coloration est lie de vin, la pie-mère ordinairement saine, et le tissu cérébral a l'aspect du tissu pulmonaire hépatisé, ou bien, il est comme gélatineux; la congestion va parfois jusqu'à l'hémorrhagie. L'intérieur peut être creusé de vacuoles.

Avec le microscope, sur des coupes, on constate que les vaisseaux ont leurs parois épaissies, pigmentées en jaune orangé, et que de nombreux éléments cellulaires existent dans la gaîne lymphatique. Le tissu interstitiel est altéré, les noyaux sont très-multipliés; on trouve aussi de grands éléments cellulaires ayant jusqu'à dix, douze et quinze noyaux. Les tubes nerveux perdent leur myéline et laissent voir le cylindre d'axe; parfois les cellules nerveuses résistent longtemps, puis finalement s'atrophient.

L'*encéphalite subaiguë, limitée, secondaire*, succède à un traumatisme, à l'ostéite, à la périostite, à la carie, à la phlébite des sinus, ou survient à la suite des lésions des méninges, des affections tuberculeuses. Le tissu cérébral est rouge, congestionné, tuméfié; l'étendue des lésions est variable suivant la cause productrice. Ces lésions sont, du reste, les mêmes que les précédentes.

L'*encéphalite aiguë diffuse* intéresse la presque totalité de l'encéphale; l'encéphalite congénitale, décrite par Virchow, se rapporte tantôt à cette forme, tantôt à des troubles de nutrition, à de la stéatose. L'encéphalite subaiguë diffuse se développe dans les méningites aiguës, simples, tuberculeuses, dans la périencéphalite des paralytiques généraux. Elle est caractérisée par une hyperhémie considérable donnant une couleur violacée, et par la multiplication de noyaux névrogliques. Bientôt les éléments cellulaires se chargent de matière grasse et l'on trouve une grande quantité de corps granuleux, dont les amas apparaissent à l'œil nu comme des points jaunâtres. Dans la lésion avancée le tissu est ramolli, mais la multiplication des éléments nucléaires différencie l'encéphalite diffuse de la simple stéatose décrite par Parrot (1).

(1) J. Parrot, *Étude sur la stéatose interstitielle diffuse de l'encéphale, etc.* (*Archives de physiologie normale et pathologique*, t. I, avec planche, 1868).

2. — Encéphalite suppurative, abcès du cerveau.

L'*encéphalite suppurative* est tantôt sous forme d'*infiltration purulente*, tantôt sous forme d'un *abcès* plus ou moins enkysté. Elle est observable surtout à la suite des plaies de tête ou bien elle survient comme complication de lésions osseuses : ostéite, nécrose, à la suite des ostéites du rocher ou des nécroses syphilitiques du frontal. Souvent les abcès sont en continuité directe avec le foyer malade; parfois aussi il est impossible de trouver des lésions dans les tissus placés entre le foyer et l'abcès, car la dure-mère est saine ainsi que le tissu cérébral intermédiaire. Les abcès du cerveau occupent ordinairement la substance blanche dans les hémisphères, le cervelet, le bulbe. Les abcès pyohémiques ont le volume d'une tête d'épingle; les gros abcès occupent tout un hémisphère, parfois le cervelet; le nombre est en raison inverse du volume. Uniques ou multiples, le contenu de ces abcès est un liquide filant et visqueux, renfermant de nombreux leucocytes; le liquide jaunâtre est finalement contenu dans une cavité à parois irrégulières et tomenteuses, tantôt friables, tantôt fibreuses. Parfois les abcès se rompent à l'extérieur, ou dans les ventricules, ou bien ils se résolvent en partie et s'incrustent de sels calcaires.

DUCROT, Essai sur la céphalite, thèse de Paris, 1812. — BOUILLAUD, Traité de l'encéphalite. Paris, 1825. — BENNET, Patholog. and histological Researches on Inflammation of the nervous Centres, Edinburgh, 1843. — H. LEBERT, Ueber Gehirnabcesse (Archiv für pathol. Anat. und Physiol., Band. X, 1856).— L.-F. CALMEIL, Traité des maladies inflammatoires du cerveau, 2 vol., Paris, 1859. — RIBIÈRE, Des abcès de l'encéphale consécutifs à la carie du rocher, thèse de Paris, 1866. — P. BROUARDEL, Lésions du rocher, etc. (Bulletins de la Soc. anat. de Paris, 1867). — R. MEYER, Zur Pathologie des Hirnabcesses, Zurich, 1867. — VIRCHOW, Congenitale Encephalitis und Myelitis (Archiv für pathol. Anat. und Physiol., Band XXXVIII, 1867). — G. HAYEM, Etudes sur les différentes formes d'encéphalite, thèse de Paris, 1868. — P.-J. PROUPT, Des accidents encéphaliques occasionnés par l'otite, thèse de Paris, 1870. — JACCOUD et HALLOPEAU, article *Encéphalite* (Nouveau Dict. de médecine et de chirurgie pratiques, t. XIII, p. 133, 1870). — W.-A. HAMMOND, A Treatise on diseases of the nervous System, with illustrations, p. 253. New-York, 2e édition, septembre 1871, traduit en français par Labadie-Lagrave, 1878. — M. RAYNAUD, Encéphalite suppurée primitive à foyers multiples et circonscrits (Bull. de la Soc. anat. de Paris, p. 431, 1876). — BOUSQUET, Abcès du volume d'un œuf de poule, sans troubles bien nets, dans les circonvolutions frontales antérieures droites (Bull. de la Soc. anat. de Paris, p. 512, 1877).

3. — Encéphalites chroniques.

L'*encéphalite chronique*, *sclérose du cerveau* ou *induration cérébrale* de Charles Robin, est produite par la phlegmasie chronique du tissu interstitiel, qui comprime les éléments parenchymateux du cerveau.

Les foyers limités d'encéphalite chronique primitive et vraie ont été confondus pendant longtemps avec les phases diverses du ramollissement cérébral. Cette encéphalite se montre par îlots assez durs, d'une couleur grisâtre ou jaunâtre, coloration due à la graisse et au pigment. Les parties ainsi altérées sont tantôt tuméfiées, tantôt atrophiées, plus ou moins adhérentes aux méninges; parfois elles ressemblent extrêmement aux plaques jaunes du ramollissement cortical.

Avec le microscope on établit la différence. Dans l'encéphalite, on constate une multiplication considérable de noyaux, de volumineux éléments cellulaires à plusieurs noyaux, un réticulum fibrillaire net, des vaisseaux de nouvelle formation; des granulations graisseuses et pigmentaires. Les éléments nerveux subissent des transformations dans l'encéphalite chronique primitive : les tubes nerveux s'atrophient ou sont en dégénérescence graisseuse, le cylinder-axis et les cellules nerveuses résistent longtemps.

La seconde forme d'encéphalite chronique est la *sclérose cérébrale,* qui consiste dans une multiplication des éléments conjonctifs, myélocytiques, et dans une altération des tubes nerveux, se traduisant par de l'atrophie et de l'induration grise.

On en distingue deux formes : l'une est la sclérose cérébrale à foyers disséminés; l'autre est la sclérose en nappe ou lobaire.

Dans la *sclérose cérébrale à foyers disséminés*, les nodules aplatis, ou les *plaques scléreuses*, de l'encéphalite chronique coexistent souvent avec celles de la moelle et se montrent surtout dans la substance blanche, plus rarement dans la substance grise. Ils sont exceptionnels à la surface des circonvolutions. Leur teinte est ambrée ; ils sont durs à la pression.

Les foyers scléreux sont très-rares dans les corps striés; ils occupent les parois des ventricules latéraux, le centre ovale, le cervelet, les pédoncules cérébraux, la protubérance; sur le bulbe, les noyaux scléreux intéressent les pyramides ou les olives. Le nombre varie beaucoup, ainsi que la dimension. Hasse en a compté plus de deux cents. Ils peuvent atteindre 3 ou 4 centimètres dans leur plus grand diamètre quand ils sont ovales. La consistance est celle de l'albumine coagulée ou même du tissu fibroïde.

Avec le microscope, on constate que les limites sont mal établies ; le tissu fibreux s'étend assez loin. Il y a un réticulum de fibres conjonctives ou lamineuses, serrées au centre, avec des noyaux, des corps granuleux, des granulations pigmentaires, des cylindres-axes sans myéline. Les vaisseaux sont épais, la tunique externe a des noyaux multipliés, enfin beaucoup de corps amyloïdes se trouvent dans les préparations.

Dans la *sclérose lobaire*, la moelle n'offre pas ordinairement de sclérose en plaques. Le siége est surtout dans les circonvolutions cérébelleuses, puis, par ordre de fréquence, dans les circonvolutions cérébrales, le bulbe,

la protubérance et les pédoncules, les noyaux centraux, les planchers des ventricules, la corne d'Ammon. Le tissu a augmenté de consistance. Il semble que la substance cérébrale ait macéré dans l'alcool ou l'acide nitrique; le tissu est élastique, résistant à la dilacération, la substance blanche est devenue un peu grisâtre.

Avec le microscope, les tubes nerveux paraissent moins nombreux, plus minces, plus irréguliers qu'à l'état normal; il existe entre eux beaucoup de substance granuleuse; on y voit principalement des nappes de fibrilles de tissu conjonctif, de plus, des granulations graisseuses, hématiques et pigmentaires.

L'encéphalite chronique se produit d'une manière secondaire dans plusieurs circonstances : consécutivement aux foyers de ramollissement, une encéphalite périphérique chronique entoure les vieux foyers sanguins. L'encéphalite chronique et circonscrite est développée autour des néoplasmes de l'encéphale.

PINEL, Recherches d'anat. path. sur l'endurcissement du système nerveux, 1822. — J. CRUVEILHIER, Nouvelle bibliothèque médicale, t. IX, p. 314, 1825, et Anat. pathologique du corps humain, livr. XXII. — CALMEIL, Dict. de méd. en 30 vol., art. *Encéphale*, Paris, t. XI, 1835. — Ch. ROBIN et MILTENBERGER, Observation de sclérome cérébral (Mémoires de la Société de biologie, 2e série, t. I, p. 125, 1854). — HIRSCH, Fall von Sklerosis Cerebri (Prager Vierteljahrschrift, Band III, 1854). — GOLDSCHMIDT, De cerebri sclerosi, Vratislaviæ, 1855. — ZENKER, Sklerose des Hirns und Rückenmarks (Henle und Pfeufer's Zeitschrift für rationn. Medicin 1865). — ORDENSTEIN, Sur la paralysie agitante et la sclérose en plaques généralisée, thèse de Paris, 1867. — G. HAYEM, Etudes sur les diverses formes d'encéphalite, thèse de Paris, 1868. — O. LARCHER, Sclérose de la protubérance, thèse de Paris, p. 96, 1868, et Études cliniques et anatomo-pathologiques, p. 17, Paris, 1869. — BOURNEVILLE et GUÉRARD, De la sclérose en plaques disséminées. Paris, 1869. — JACCOUD, Leçons de clinique médicale. Paris, 1867, 2e édition, 1869. — W.-A. HAMMOND, A Treatise on diseases of the nervous System, p. 274, 1871, trad. franç. par Labadie-Lagrave, Paris, 1878.

4. — Gangrène cérébrale.

En dehors du ramollissement dû aux oblitérations vasculaires (voy. Ramollissement cérébral), il existe une mortification du cerveau, très-rarement observée, mais réelle. Outre la gangrène traumatique, on peut trouver des foyers de mortification consécutifs à la carie du rocher, une gangrène cérébrale métastatique consécutive à la gangrène pulmonaire, la gangrène spontanée des aliénés paralytiques (1).

Le pus mis en communication avec l'extérieur, dans certains cas d'otite avec carie du rocher et abcès du cerveau, devient fétide, ayant la coloration verdâtre des tissus gangrenés. Dans des faits de gangrène cérébrale liée à la gangrène pulmonaire, le foyer encéphalique grisâtre, ardoisé, répandait

(1) C. POTAIN, article *Cerveau, pathologie* (*Dictionnaire encyclopédique des sciences médicales*, t. XIV, p. 343, 1873).

une odeur repoussante. Les noyaux gangréneux multiples étaient situés près de la surface ou dans l'épaisseur de la couche corticale; ils étaient nombreux, du volume d'un pois et même de 4 ou 5 centimètres de diamètre. Dans le foyer, était la substance cérébrale désorganisée, de la matière pigmentaire hématique, etc. Les foyers gangréneux résultaient manifestement d'embolies de même nature.

Les faits de gangrène centrale des aliénés déments, rapportés par Baillarger, Bruny, Delasiauve, Marcé, sont difficiles à expliquer. La masse du foyer gangréneux était d'un gris ardoisé, noirâtre ou brune, limitée à la substance corticale ou dans toute l'épaisseur des circonvolutions, sans ramollissement préalable et avec l'odeur fétide caractéristique.

Hypertrophies et atrophies cérébrales.

1. — Hypertrophies du cerveau.

L'hypertrophie du cerveau est délicate à déterminer. Les difficultés dont j'ai parlé pour les divers organes, le foie, le cœur (voy. p. 293, 553 et 557) sont encore plus grandes. L'augmentation réelle des éléments cérébraux devrait seule produire l'hypertrophie; mais ici on trouve non-seulement les cellules et les fibres cérébrales, mais encore la névroglie interposée: très-probablement, c'est l'augmentation de cette dernière matière unissante qui provoque les hypertrophies les plus fréquentes, suivant l'opinion que j'adopte, de Rokitansky.

Les faits d'augmentation de volume du cerveau par une accumulation de sérosité ventriculaire, ceux résultant d'un kyste, d'une tumeur, etc., constituent de fausses hypertrophies. L'hétérotopie avec accumulation de substance grise anormale au milieu de la substance blanche doit recevoir la même interprétation.

L'*hypertrophie cérébrale généralisée*, congénitale, ainsi que celle des jeunes sujets, coïncide avec la tuméfaction plus ou moins considérable de la glande thyréoïde, du thymus, des ganglions lymphatiques, avec le rachitisme. Grisolle, Brigth, Papavoine, etc., l'ont constatée dans des cas de saturnisme. J'ai observé un fait de ce genre chez un malade mort d'encéphalopathie après intoxication lente par le plomb et dans le cerveau duquel Grassi a constaté la présence d'une quantité notable de ce métal.

Homme, trente-deux ans, cérusier, ayant éprouvé à plusieurs reprises des accidents encéphalopathiques convulsifs et mort à l'Hôtel-Dieu annexe.

Le cerveau est volumineux; les circonvolutions sont peu saillantes, comme aplaties, serrées les unes contre les autres, la surface extérieure du cerveau est

bien plus unie que sur la majorité des sujets. A la coupe, la substance blanche ainsi que la substance grise cérébrale est durcie, résistante, peu injectée et collante aux doigts ; la teinte est légèrement jaunâtre. Les cavités ventriculaires sont en parties effacées.

Avec le microscope, j'ai trouvé des noyaux multipliés dans la substance blanche entre les tubes nerveux, qui ne paraissaient pas altérés, au moins qui n'étaient point granulo-graisseux.

Grassi, ayant recherché le plomb dans la masse cérébrale, en a trouvé une quantité notable.

Chez les enfants à cerveau hypertrophié, les deux hémisphères ou un seul sont atteints, jamais le cervelet. L'hypertrophie peut s'étendre à la protubérance et à la moelle allongée. Les circonvolutions sont aplaties, la substance grise et corticale peu distincte de la substance blanche, celle-ci est coriace comme de l'albumine cuite. Sur le cerveau coupé, le centre ovale est énorme, les cavités ventriculaires réduites ou presque effacées. Les parois du crâne ont les os amincis ; Rokitansky dit que la compression des os par le cerveau peut amener la perforation de la voûte orbitaire ou de la fosse sphénoïdale. Les sutures craniennes arrivent, dans les cas d'hypertrophie rapide, à être désunies et écartées.

L'*hypertrophie de la glande pinéale*, signalée déjà par Morgagni, forme une tumeur solide, d'un blanc rougeâtre, ressemblant à un sarcome ou à un sarco-gliome. Elle est lobulée; la coupe est grise, rosée, très-vascularisée, parfois avec des grains calcaires.

L'*hypertrophie kystique de la glande pituitaire* a été comparée au goître thyréoïdien par Virchow, sous le nom de goître pituitaire. Zenker a vu une tumeur volumineuse et kystique formée aux dépens de l'hypophyse ; cette tumeur renfermait un liquide brun rougeâtre, des globules du sang, des granulations graisseuses et des cristaux de cholestérine. D'autres fois on trouve dans la tumeur une substance colloïde ou gélatineuse.

Les *fausses hypertrophiques cérébrales*, consistant en des masses de substance grise déposées dans la substance blanche du cerveau par hétérotopie, ont le volume d'une lentille ou d'un pois jusqu'à celui d'une noix et au delà. Ces tumeurs sont assez fréquentes chez les crétins et les idiots.

2. — Atrophies cérébrales.

L'*atrophie cérébrale* a lieu quand le cerveau, le cervelet ou une des parties de l'encéphale, offre un volume moindre qu'à l'état normal.

L'atrophie générale ou partielle du cerveau joue un grand rôle dans la pathologie cérébrale ; elle est congénitale ou acquise et l'une des causes les plus fréquentes de l'idiotie. Le mot *agénésie* ne peut rigoureusement s'appliquer à l'atrophie cérébrale et congénitale infantile ; il ne désigne aucun processus pathologique spécial ; le plus souvent, l'agénésie est consécutive à une maladie cérébrale, ramollissement, hémorrhagie, etc.

L'*atrophie cérébrale*, *congénitale* ou *infantile*, tantôt unilatérale, tantôt bilatérale, observée chez un enfant idiot, montre ordinairement que l'atrophie porte sur les circonvolutions qui sont absentes, ratatinées, converties en kystes ; parfois les ventricules sont ouverts, ou bien les hémisphères sont remplacés par un kyste indépendant des ventricules. Il faut distinguer ces cas de l'hydropisie ventriculaire congénitale, dans laquelle la voûte kystique est formée par les méninges et une mince couche de substance cérébrale. Lorsque la couche optique et le corps strié sont atrophiés, il y a aussi atrophie des hémisphères ; mais la réciproque n'est pas exacte.

Dans l'atrophie cérébrale infantile il y a souvent microcéphalie ; l'atrophie porte sur la masse encéphalique et sur le crâne. On doit en distinguer plusieurs variétés : 1° microcéphalie sans épanchement séreux dans le crâne, celui-ci étant réduit au tiers, au quart de sa capacité normale, avec une ossification avancée ; dans ce cas, la substance nerveuse forme un cerveau en miniature, le cuir chevelu présente de nombreux replis. 2° microcéphalie avec épanchement séreux ou micro-hydrocéphalie ; le crâne est encore atrophié ; il peut y avoir microhydrocéphalie par atrophie du cerveau occupant à peine la moitié du crâne, et le vide est rempli par la sérosité sous-arachnoïdienne. Cette sérosité n'est point la cause de l'atrophie, mais bien un effet du retrait du cerveau. La microhydrocéphalie par atrophie du cerveau sans hémisphères est accompagnée de sérosité remplissant la presque totalité de la cavité cranienne ; les hémisphères ne sont plus représentés que par les débris de quelques circonvolutions de la base. Ordinairement, dans ce cas, on trouve des traces de lésions anciennes du cerveau avec induration ; lorsque la destruction du cerveau est presque complète, on dit qu'il y a anencéphalie hydrocéphalique, coïncidant le plus souvent avec un développement considérable du crâne ; les corps striés et les couches optiques sont à nu.

Il faut noter avec soin, dans l'atrophie cérébrale, les lésions primitives et les lésions secondaires que l'on peut trouver. Les lésions primitives sont des plaques jaunes, provenant le plus souvent de ramollissement cortical. A leur niveau, il existe une dépression, d'autant plus accusée, que la plaque est plus profonde, jaunâtre ou ocrée, avec rétraction et froncement des circonvolutions. Parfois un hémisphère entier est envahi par une vaste plaque jaune, résultat d'un ramollissement étendu ou de

ramollissements successifs. Les kystes, tantôt petits, tantôt volumineux, occupent les régions centrales et sont tapissés par une mince membrane celluleuse, plus ou moins teintée par la matière colorante ocrée; ils sont traversés par des brides; lorsque les parois des kystes sont affaissées, plissées sur elles-mêmes, elles représentent assez bien l'aspect d'une dentelle. Les circonvolutions adjacentes sont déformées et indurées. Les kystes peuvent résulter de ramollissement et d'hémorrhagie; les kystes de l'hémorrhagie sont réguliers, d'une couleur jaune-brun, ou bien forment des cicatrices linéaires colorées. L'infiltration celluleuse occasionne des sortes de cavités irrégulières, traversées par des cloisons incomplètes et limitant des espaces remplis d'un liquide laiteux qui finit par devenir transparent.

L'atrophie cérébrale arrive à la disparition complète de la substance nerveuse (Cotard) : les méninges et la membrane ventriculaire sont presque accolées; entre elles existent des vaisseaux avec quelques tubes nerveux et autour les circonvolutions sont ratatinées. S'agit-il en pareil cas d'une encéphalite traumatique, le plus souvent intra-utérine?

Enfin, on peut trouver une atrophie par sclérose lobaire (induration du cerveau de Pinel), primitive ou secondaire, et due à des altérations diverses. Le tissu nerveux se montre gris cendré, dur et ratatiné; les circonvolutions sont petites, blanches; si on les presse, on sent une consistance élastique analogue à celle du caoutchouc. Avec le microscope, on trouve de nombreuses granulations, des fibres lamineuses, des corps amyloïdes et des éléments nerveux altérés, en un mot, la multiplication des éléments connectifs avec atrophie des cellules et des tubes nerveux.

Un grand nombre de lésions secondaires accompagnent les atrophies cérébrales : telles sont les atrophies des nerfs périphériques, par exemple le nerf olfactif, les nerfs optiques, etc.; parfois les nerfs rachidiens sont sclérosés et les ganglions atrophiés. L'encéphale offre l'épanchement séreux intra-cranien; les os du crâne sont épaissis avec déformation et aplatissement, tantôt sur le côté, tantôt en avant.

L'*atrophie cérébrale sénile* est à peu près constante chez les vieillards, mais à des degrés différents. Le poids du cerveau, qui à l'âge de 30 ans est, suivant Huschke, de 1424 grammes pour l'homme et de 1272 pour la femme, descend dans la vieillesse à 1254 chez l'homme et à 1129 chez la femme. Chez beaucoup de vieillards il y a, de plus, une accumulation de névroglie qui comprime les éléments nerveux qui alors s'atrophient.

CAZAUVIELH, Atrophie cérébrale (Archives gén. de méd., t. XIV, 1827). — BRESCHET, Atrophie et anencéphalie (Arch. gén. de méd., t. XXV et XXVI, 1831). — J. CRUVEILHIER, Anat. path. du corps humain, liv. V, pl. 4; liv. VIII, pl. 5 et 6; liv. XV, pl. 4 et 5. — LALLEMAND, Recherches anatomico-pathol. sur l'encéphale, 1834. — ROBERT BOYD, Atrophie of the Brain (Med.-chir.

Transactions, vol. XXXIX, 1856). — TURNER, De l'atrophie partielle ou unilatérale du cervelet, etc., thèse de Paris, 1856. — ERLENMEYER, Die Gehirnatrophie der Erwachenen, dritte Auflage, Neuwied, 1857. — J. COTARD, Etude sur l'atrophie partielle du cerveau, thèse de Paris, 1868. — C. POTAIN, Dict. encyclopédique des sciences médicales, t. XIV, p. 293, 1873.

Néoplasmes et Dégénérescences.

Les néoplasmes cérébraux, distincts de ceux des membranes cérébrales, constituent des tumeurs fort diverses par leur composition histologique, mais ces tumeurs présentent au point de vue clinique des caractères communs, à cause de la compression intra-cranienne qu'elles provoquent.

1. — Sarcomes du cerveau; Gliomes.

Les *sarcomes* du cerveau ne ressemblent pas les uns aux autres et on peut en distinguer plusieurs variétés. Les uns sont mollasses et d'aspect dit médullaire, les autres consistants et assez durs.

Le sarcome mou, plus fréquent dans le jeune âge que chez l'adulté, est grisâtre ou rosé, offrant des arborisations vasculaires très-nombreuses. Avec le microscope, on le trouve formé par des cellules arrondies ou fusiformes et par des noyaux nombreux, nucléolés. Wagner a décrit des cellules à prolongements, formant des gaînes autour des vaisseaux. Ceux-ci sont fréquemment ectasiés, à parois minces, et leur rupture occasionne des hémorrhagies. Dans la couche optique et le corps strié, on remarque parfois des cavités, des sortes de géodes remplies de liquide jaunâtre au milieu de sarcomes qui ont pris l'aspect du ramollissement jaune cérébral. Il est parfois impossible de distinguer à cette période un sarcome d'un syphilome.

Le sarcome dur se rapproche des fibromes; la couleur est blanchâtre, d'un blanc un peu bleu, ou jaunâtre; la forme est arrondie, la surface lisse ou un peu mamelonnée; autour d'eux, la substance cérébrale est vascularisée. Ils peuvent être facilement énucléés. La coupe montre un tissu plus compacte, plus dense que le sarcome mou; des portions ont même parfois une dureté cartilaginiforme. La surface de section est peu vascularisée. Le microscope fait voir sur des coupes fines des cellules fusiformes serrées, compactes. On a décrit des sarcomes avec un tissu composé de fibrilles (1). Dans ce cas, la tumeur me paraîtrait rentrer plutôt dans la catégorie des fibromes que dans celle des sarcomes.

Le sarcome angiolithique de Cornil et Ranvier n'est pour moi qu'un

(1) BALL et KRISHABER, article *Tumeurs du cerveau* (*Dictionnaire encyclopédique des sciences médicales*, t. XIV, p. 432, 1873).

épithéliome très-remarquable. Le sarcome névroglique est une dernière variété de sarcome, comprenant les tumeurs cérébrales appelées gliomes par Virchow.

Les *sarcomes névrogliques* ou *gliomes*, distingués, en glio-sarcomes, en sarco-gliomes, en fibro-gliomes, en glio-myxomes (1), se trouvent dans le cerveau, aussi bien dans la substance blanche que dans la substance grise, sur le trajet des nerfs craniens et sur la rétine. Ces tumeurs, tantôt dures, tantôt molles, parfois même un peu colloïdes, doivent leur consistance à la matière unissante, au stroma plus ou moins abondant ou épaissi. Les gliomes mous ou médullaires, les gliomes durs ou fibro-gliomes, les gliomes télangiectasiques, sont des sarcomes par leur constitution histologique et leur développement.

Les sarco-gliomes mous sont formés de cellules ayant de $0^{mm},006$ à $0^{mm},010$ et $0^{mm},012 = 6$ à 10 et 12 μ, à noyau très-volumineux. Plusieurs cellules ont des prolongements très-longs et très-fins, visibles sur les pièces durcies dans l'acide chromique ou même dans l'alcool. Les sarco-gliomes durs ont une gangue fibroïde, fasciculée, et renferment les mêmes éléments cellulaires que les gliomes mous. Il est incontestable que ce sont de véritables sarcomes dont l'organisation ultérieure en fibromes d'aspect sclérosé serait la dernière évolution. Quant au sarco-gliome télangiectasique, le sang épanché dans la tumeur forme de petits caillots, qui par la suite se décolorent en suivant la marche ordinaire des transformations hémorrhagiques, sans qu'il soit utile de regarder comme des chloromes les tumeurs à teinte sanguine plus ou moins ancienne, plus ou moins accusée.

Quand les sarco-gliomes siégent à la surface du cerveau, la tumeur a l'apparence d'une circonvolution très-hypertrophiée; quand la tumeur est dans une masse grise cérébrale, elle tend à se porter dans la cavité ventriculaire avoisinante.

Les sarcomes cérébraux des diverses variétés portent différents noms dans la littérature médicale; ils forment une partie des tumeurs à myélocytes de Ch. Robin, des myeloid tumours de Paget et des tumeurs fibroplastiques de Lebert.

9. — Fibromes, Myxomes, Chondromes, Kystes, etc.

A. *Fibromes.* — Les fibromes sont rares dans l'encéphale; ils peuvent siéger dans ses différentes parties, mais surtout les pédoncules. Avec le microscope, on les trouve formés de fibrilles fines, ondulées, pâlissant plus ou moins par l'acide acétique et renfermant entre elles un certain nombre de jeunes éléments embryonnaires.

(1) R. Virchow, *Pathologie des tumeurs*, trad. Aronssohn, t. II, p. 123, 127, 1869.

B. *Papillomes.* — Cornil et Ranvier ont observé un cas de papillome siégeant sur l'épendyme du troisième ventricule et faisant saillie dans les ventricules latéraux par le trou de Monro : c'était une masse bourgeonnante avec suc laiteux et ressemblant à un carcinome. Elle se composait de bourgeons disposés en chou-fleur avec un grand nombre de vaisseaux dilatés; l'aspect laiteux était dû à la desquamation des cellules pavimenteuses.

C. *Névromes.* — Les vrais névromes cérébraux sont des néoplasmes constitués par des cellules nerveuses et de la matière unissante névroglique. Ce sont par excellence les tumeurs à myélocytes. Elles forment soit des plaques à la surface des circonvolutions, soit des amas profondément situés.

D. *Myxomes.* — Les myxomes cérébraux peuvent acquérir un gros volume, celui d'une noix ou d'une orange. La tumeur gélatiniforme est formée de tractus conjonctifs ou lamineux, au milieu desquels se trouve une substance fondamentale. Le centre est plus ou moins kystique et rempli de liquide muqueux (J. Müller et Wagner).

E. *Lipomes.* — Le lipome cérébral est rare. On l'a constaté dans le chiasma, au niveau du raphé du corps calleux et de la voûte à trois piliers. Les grosses cellules adipeuses, polyédriques par pression réciproque, ont un contenu liquide transparent, réfractant fortement la lumière. Il faut distinguer avec soin le lipome cérébral de la dégénérescence graisseuse de l'encéphale ou de la stéatose décrite par Parrot chez le nouveau-né.

F. *Chondromes* et *Ostéomes.* — Les *chondromes* du cerveau ont été signalés par Rokitansky, Hennig, Wagner, Hirschfeld ; ce sont des curiosités anatomiques.

Les *ostéomes* véritables sont bien plus rares qu'on ne l'a dit. Il faut en séparer les tumeurs crétacées, les psammomes, les tubercules et les cysticerques calcifiés. Des productions osseuses réelles ont été observées dans la substance cérébrale (Simms, Benjamin). Virchow a trouvé dans l'hémisphère gauche du cerveau, chez une femme de vingt-sept ans, morte en couches, une production osseuse, arrondie, irrégulière, de la grosseur d'une cerise, renfermant une cavité médullaire complète, remplie de moelle normale graisseuse. Il cite un autre ostéome dans la couche optique gauche d'une femme de quarante ans.

G. *Kystes.* — Les kystes cérébraux non parasitaires sont rares. Ils

résultent d'hémorrhagies cérébrales résorbées, de la transformation d'anciennes tumeurs sarcomateuses. Les kystes provenant de la dilatation d'un ventricule, du troisième par exemple, constituent une des formes d'hydrocéphalie.

Les kystes colloïdes sont pareillement très-rares. Il existe dans la science quelques observations de kystes dermoïdes cérébraux avec sacs kystiques formés de tissu conjonctif ou lamineux, revêtus à l'intérieur d'épithélium, de portions dermoïques, poilues, et renfermant des fragments d'os, une matière grasse, etc. Les kystes séreux n'ont pas toujours été distingués des kystes parasitaires.

3. — Stéatose cérébrale.

Parrot a décrit avec soin la *stéatose interstitielle diffuse de l'encéphale* (1), qu'il a observée chez le nouveau-né, et exceptionnellement chez l'adulte. Cette lésion, qui se produit de préférence dans le jeune âge, alors que l'encéphale du nouveau-né est riche en substance interstitielle mais pauvre en éléments nerveux, résulte d'une nutrition insuffisante.

La substance intermédiaire aux noyaux de la névroglie devient grasse, groupée en corps granuleux tellement considérables qu'ils forment à l'œil nu une masse blanchâtre. Des particules graisseuses s'accumulent aussi dans le voisinage des noyaux vasculaires et enveloppent les vaisseaux. Le corps calleux est le siége de prédilection chez le nouveau-né, et c'est au niveau de l'angle externe des ventricules que se voient les masses blanchâtres. Quand la substance blanche des hémisphères est bien constituée, c'est-à-dire à la fin de la première année, la stéatose se développe dans la substance grise des circonvolutions et dans le corps strié. L'arachnoïde offre au niveau de quelques anfractuosités des plaques opalines. Certaines hémorrhagies encéphaliques et méningées paraissent être la conséquence des précédentes lésions.

4. — Épithéliomes, Tubercules, Syphilis du cerveau.

A. *Épithéliomes cérébraux, psammomes, sarcome angiolithique.* — Les faits de cancer du cerveau des anciens auteurs se rapportent ordinairement à d'autres tumeurs, telles que les sarcomes ou les néoplasmes dont l'origine a lieu dans les méninges. En réalité, l'épithéliome cérébral n'est pas très-fréquent.

(1) J. Parrot, *Etude sur la stéatose interstitielle diffuse de l'encéphale chez le nouveau-né* (*Archives de physiologie normale et pathologique*, t. I, avec planche, 1868).

L'*épithéliome* ou *cancer encéphaloïde* peut être primitif ou secondaire, succédant alors à des tumeurs pareilles de la mamelle, de l'utérus, etc. La tumeur cérébrale est unique, rarement multiple. Le volume est petit à la base du cerveau et plus volumineux dans les hémisphères, où la grosseur peut atteindre celle du poing; le néoplasme refoule alors les enveloppes cérébrales, les os du crâne, et peut même faire saillie au dehors. L'encéphaloïde épithélial est blanchâtre ou jaunâtre, très-vascularisé, rosé, même rouge, arrondi, bosselé ou mamelonné.

L'*épithéliome squirrheux* ou *fibreux* est dur, peu vascularisé, grisâtre, jaunâtre, pâle, à surface lisse; il se confond avec la pulpe cérébrale et ne peut être énucléé.

L'*épithéliome mélanique* forme des nodules noirâtres variant du volume d'une tête d'épingle à celui d'une cerise et plus. Les granulations noires sont infiltrées dans le tissu de formation nouvelle et il est ordinaire qu'il existe de pareilles tumeurs dans d'autres organes.

Ces diverses formes d'épithéliomes, ou cancers, ont une évolution ordinairement rapide; elles désorganisent les nerfs crâniens et les organes environnants; le mésocéphale et le cervelet sont fréquemment atteints.

Le sarcome angiolithique de Cornil et Ranvier (1), qui n'est autre que le psammome de Virchow (2), me paraît devoir être rapporté aux épithéliomes. Ch. Robin en fait nettement une tumeur épithéliale, Vulpian et Bouchard le considèrent comme un épithéliome, Lebert le fait rentrer dans les tumeurs fibro-plastiques. Si l'on compare les figures données par Cornil et Ranvier (*loc. cit.*, p. 134, fig. 68) et celles des tumeurs perlées épithéliales (p. 264 et 265, fig. 138 et 139), on trouvera une analogie frappante. Les cellules plates, à bords relevés, sont manifestement épithéliales ou endothéliales, et leur enroulement, leur transformation graisseuse, l'accumulation de matériaux calcaires, rappellent de tous points les tumeurs à globes épidermiques dont personne n'a contesté la nature. La considération de cellules non soudées les unes aux autres est loin de suffire, il me semble, comme caractéristique absolue, et le rapport plus ou moins intime des vaisseaux avec les cellules n'est pas plus probant.

Il en résulte, à mon avis, que les sarcomes angiolithiques ou les épithéliomes angiolithiques ou les psammomes sont des épithéliomes spéciaux, ayant des cellules épithéliales ou endothéliales enroulées et plus ou moins dégénérées, disposées en couches concentriques autour d'un noyau central de nature minérale.

Ces tumeurs ne sont pas fort rares; elles sont isolées ou multiples,

(1) Cornil et Ranvier, *Manuel d'histologie pathologique*, 1re partie, p. 133, fig. 68, 1869.
(2) R. Virchow, *Pathologie des tumeurs*, t. II, p. 105, fig. 17, 1869.

parfois coexistant avec d'autres néoplasmes. Le volume est celui d'une tête d'épingle, même d'une noix et au delà. La forme est irrégulière quand la tumeur est composée de plusieurs foyers secondaires; elle est bosselée et la surface est peu vasculaire. La coupe est jaunâtre, d'autres fois blanche et nacrée.

Le siége de prédilection des épithéliomes angiolithiques les plus petits est l'arachnoïde, la pie-mère et la dure-mère, en un mot les enveloppes cérébrales (voy. Méninges cérébrales).

B. *Tuberculose.* — Le système nerveux encéphalique est le siége de *tubercules* dans le premier âge de la vie; alors la portion périphérique est plus rarement atteinte.

Les tubercules peuvent occuper l'intérieur de la protubérance, des pédoncules cérébraux et cérébelleux, et plus souvent le cervelet que le cerveau; ils se développent dans la substance blanche ou dans la substance grise. Quand ils siégent dans le tissu sous-arachnoïdien, ils dépriment le cerveau; dans ce cas, il y a adhérence des méninges à la masse tuberculeuse. Le tubercule cérébral se montre sous l'aspect de tumeurs sphéroïdales ou ovoïdes, parfois disposées en croissant, ou en plaques, variant depuis le volume d'un grain de raisin à celui d'un œuf de poule. La surface est tantôt lisse, tantôt inégale et mamelonnée; sur une coupe on voit quelquefois des couches concentriques comme dans certains calculs urinaires. Le nombre des tubercules est variable; il n'existe qu'un seul tubercule, parfois on en trouve une grande quantité. Bell en a compté cinquante et Reil jusqu'à deux cents(1). Ils sont durs, compactes, font corps avec le tissu cérébral, et sont très-rarement pourvus d'une membrane fine, périphérique; le centre est jaune, caséeux, souvent ramolli, parfois creusé de géodes remplies de matière ressemblant à du pus; la partie périphérique est grise et demi-transparente, avec un reflet nacré. Autour du tubercule existe de l'encéphalite interstitielle avec multiplication des éléments du tissu conjonctif et de grosses cellules à plusieurs noyaux. La gaîne lymphatique contient de nombreux éléments cellulaires, et la partie du vaisseau qui pénètre dans la matière tuberculeuse est oblitérée par de la fibrine. Des granulations tuberculeuses, des oblitérations vasculaires et même de petits foyers de ramollissement entourent parfois, mais non toujours, les masses volumineuses.

Les tubercules du cervelet peuvent acquérir un plus grand volume que ceux du cerveau.

Femme, trente-cinq ans, observée à l'hôpital Saint-Antoine et y mourant phthisique. Elle n'avait jamais offert d'hémiplégie, ni de paralysie, mais une fai-

(1) Reil, *Memorabilia clinica*, fascic. II, Halæ, 1790-1795.

blesse excessive, elle ne pouvait quitter le lit, chancelait si on la mettait debout. Parole embarrassée, bredouillement, vue troublée, mais sensibilité générale conservée. La mort est arrivée brusquement après une crise de vomissements opiniâtres et de cris aigus.

Poumons avec des tubercules crus et de petites cavernules, principalement au sommet gauche. Le cerveau, examiné avec un soin minutieux, n'offre pas de tubercules ; le cervelet dans son lobe gauche et en arrière du pédoncule cérébelleux supérieur, présente quatre masses tuberculeuses semblables à du pus épaissi (fig. 287). La plus grosse masse (fig. 287, *a*) est formée de la réunion de deux autres ; elle est irrégulière, caséeuse et s'étend jusqu'à la partie externe sur quelques points. Une masse placée en dedans, *b*, est plus petite et oblongue ; enfin deux autres, placées vers l'extérieur (*c*, *b*) et au-dessus de la masse principale, sont irrégulièrement arrondies. La consistance est celle du caséum, un peu douce au toucher, grumeleuse. Autour de ces tubercules le tissu nerveux est congestionné, mais assez faiblement.

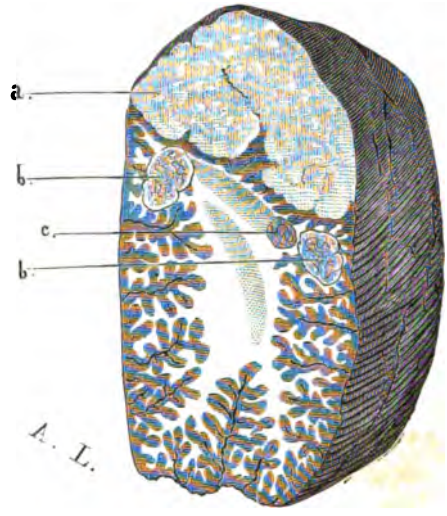

Fig. 287. — Tubercules du cervelet *.

L'examen microscopique montre des éléments cellulaires, calcifiés en partie, irréguliers, de $0^{mm},004$ à $0^{mm},007 = 4$ à $7\ \mu$ au plus, avec le noyau peu distinct. Les parties périphériques montrent que les masses principales sont composées des petites masses secondaires.

Les nerfs optiques n'ont pas offert d'altération notable.

Le tubercule cérébral se ramollit, ou se caséifie, du centre à la périphérie ; il devient alors semblable à du pus épaissi ; la sensation qu'il donne au toucher est celle du savon ou de la châtaigne cuite écrasée. On trouve l'état caséeux dans de petits tubercules comme dans les plus volumineux. Il est assez fréquent de constater la calcification. J'ai vu la transformation fibroïde avec dépôts de sels calcaires. Certaines tumeurs calcifiées cérébrales paraissent être d'anciens tubercules.

C. *Syphilis*. — La syphilis se manifeste dans le cerveau par des pro-

* Fig. 287. — Tubercules du cervelet. *a*, gros tubercule réniforme situé en arrière du pédoncule cérébelleux supérieur, formé de deux masses irrégulières ; *b*, *b*, *c*, tubercules plus petits, un en dedans, et deux vers la partie extérieure, placés un peu plus bas que la grosse masse tuberculeuse supérieure.

ductions gommeuses ou syphilomes plus ou moins isolés, et, de plus, par des gommes périvasculaires, ainsi que par des lésions artérielles. La syphilis atteint aussi souvent les enveloppes cérébrales que le cerveau lui-même (voy. plus bas, Méninges cérébrales, p. 1004).

Les *gommes cérébrales* se montrent sous la forme d'infiltration analogue à du pus concret, disposée en plaque, ou bien la gomme constitue une tumeur qui ne dépasse guère le volume d'une noisette, d'une noix. On n'en observe qu'une seule, d'autres fois trois ou quatre, mais rarement davantage, et alors tantôt elles sont isolées, tantôt elles sont confluentes. Leur siége de prédilection est la substance corticale des hémisphères, surtout à la base du crâne; lorsqu'elles sont centrales, elles occupent les ganglions encéphaliques.

Les *gommes périvasculaires* entourent les vaisseaux; elles sont jaunâtres, caséeuses et composées de nombreux petits éléments cellulaires, disposés autour de la gaîne vasculaire; ordinairement il s'y joint des produits phlegmasiques, des leucocytes. Je crois qu'on doit admettre avec Willks et Moxon l'artérite gommeuse dont l'endartérite gommeuse de Heubner est une variété.

Le *ramollissement syphilitique* offre des lésions analogues à celles du ramollissement vulgaire; seulement, dans certains cas, on retrouve la gomme périvasculaire ou les lésions de l'artérite gommeuse; il ne paraît pas que ce ramollissement affecte un siége bien spécial (voy. plus bas, Ramollissement du cerveau).

L'*encéphalite scléreuse syphilitique* consiste en une transformation de la substance cérébrale en tissu fibreux; presque toujours elle est circonscrite à une circonvolution, rarement plus diffusée, avec des nodules multiples.

Hyperhémie, Anémie cérébrales.

1. — Hyperhémie, Congestion cérébrale.

L'*hyperhémie* ou *congestion cérébrale*, dont on avait mis en doute la réalité, parce que le cerveau, renfermé dans la boîte osseuse, ne pouvait recevoir une plus grande quantité de sang (Monro et Kellie), est possible à cause de l'action du liquide céphalo-rachidien. Donders a vu directement, à travers une lame de verre, le diamètre des vaisseaux capillaires de la pie-mère se dilater pendant l'expiration de $0^{mm},04$ à $0^{mm},16$.

Chez les sujets qui ont succombé à une congestion cérébrale, on trouve à l'œil nu que les circonvolutions plus volumineuses sont serrées les unes contre les autres et contre la dure-mère, qui est tendue. Après l'inci-

sion de la dure-mère, on aperçoit une injection vive de la pie-mère ; la couleur des circonvolutions est rosée. Quand on coupe le cerveau en tranches minces, on voit suinter dans la substanche blanche de petits points ou taches de sang, qui correspondent à la section des capillaires ; on dit alors que le cerveau est sablé ou piqueté, parce que ce pointillé ressemble à des grains de sable rouge qu'on aurait semés sur le cerveau coupé.

A la surface de la substance grise, on aperçoit une couleur rouge rosé, couleur d'hortensia, disposée en plaques, et la coloration est quelquefois d'un violacé uniforme. Lorsque la congestion est intense, on trouve un épanchement séreux, peu teinté de sang, siégeant dans les ventricules, et dans les mailles de la pie-mère. Quand les congestions se répètent, les vaisseaux refoulent la substance nerveuse, de manière à produire des petits canaux traversés par des vaisseaux : c'est l'état criblé (Durand-Fardel).

Il faut distinguer l'hyperhémie passive et cadavérique des parties déclives, de la congestion produite pendant la vie. Les parties grises du cerveau sont toujours plus vasculaires que les parties blanches et dans l'ordre suivant : les corps striés, les couches optiques, le corps calleux et le trigone cérébral.

Avec le microscope, on constate de petits amas de pigment rouge ou jaune dans la gaîne lymphatique, surtout au niveau de la bifurcation des vaisseaux. Les éléments des parois vasculaires sont à peu près sains ; toutefois, j'ai constaté récemment une multiplication nucléaire chez un homme qui avait de fréquentes congestions cérébrales.

2. — Anémie cérébrale.

L'*anémie du cerveau* coïncide ou non avec un peu d'œdème cérébral. Parfois les méninges sont même sèches ; d'autres fois elles sont hyperhémiées et contrastent avec la teinte blanchâtre de l'encéphale. Une décoloration et une grande pâleur de la substance nerveuse grise et blanche caractérisent l'anémie au summum.

3. — Mélanémie cérébrale.

On dit qu'il y a *mélanémie cérébrale* lorsqu'il s'est produit une accumulation de granulations pigmentaires dans les capillaires du cerveau. Avec le microscope, on trouve les moindres vaisseaux, parfois même les petites artérioles, dilatés et remplis de pigment noir qui peut en obturer la lumière.

Ordinairement il y a coexistence de dépôt de pigment dans d'autres organes : le foie, les poumons, etc., parce que l'origine de la mélanémie remonte à des fièvres intermittentes avec lésions de la rate (voy. p. 317 et 699).

Hémorrhagies cérébrales.

L'*hémorrhagie cérébrale*, l'*hémato-encéphalie*, un peu plus fréquent du côté droit que du côté gauche, se présente sous deux formes : l'hémorrhagie capillaire et l'hémorrhagie en foyers.

L'*hémorrhagie capillaire* (apoplexie capillaire de Cruveilhier) occupe tantôt les circonvolutions, tantôt les parties centrales. La substance cérébrale, un peu ramollie, est parsemée de petites taches ou de points rouges formés par du sang coagulé. Par une dissection attentive, on trouve que ces gouttelettes rougeâtres sont appendues aux vaisseaux, autour desquels le tissu cérébral est d'une teinte rouge clair. Les capillaires sont ordinairement atteints de dégénérescence graisseuse des parois. Le vaisseau capillaire qui a fourni le sang est le siége d'anévrysmes disséquants ; la gaîne lymphatique est distendue par les hématies de manière à former des renflements sphériques, cylindriques ou fusiformes (voy. fig. 288) ; les globules rouges se sont également infiltrés entre les éléments nerveux. Ces derniers sont déchirés, avec fragmentation de la myéline. Dans la lésion encore récente on trouve du pigment jaune, brun, isolé ou passé dans les globules blancs. Quand l'hémorrhagie est très-ancienne, on voit des taches noirâtres, brunes ou ardoisées, formées par du pigment brun ou noir, avec des cristaux d'hématoïdine siégeant dans le tissu cérébral, dans la gaîne lymphatique et dans la cavité du capillaire. A la longue, on ne trouve plus que des cavités, des lacunes petites, sphériques ou allongées, à la place tant des éléments du sang résorbés que des vaisseaux très-altérés ou détruits en majeure partie.

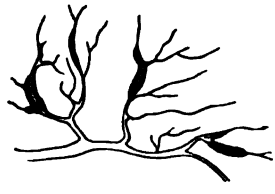

Fig. 288. — Anévrysmes disséquants des capillaires du cerveau.

L'*hémorrhagie cérébrale* en foyers a lieu quand le sang fait irruption dans l'épaisseur du tissu cérébral en écartant et en déchirant les éléments nerveux. La confluence d'un grand nombre de points d'hémorrhagie capillaire peut constituer des foyers ; on trouve souvent à la périphérie des collections sanguines de grand volume (voy. fig. 289), de petits foyers disséminés ou des points d'hémorrhagie capillaire. Les hémorrhagies peuvent encore avoir lieu dans des néoplasmes, sarcomes mous, tumeurs à myélocytes, etc.

Le siége des hémorrhagies cérébrales peut se trouver dans tout l'encéphale, mais le plus souvent on les voit dans les corps striés ou les couches

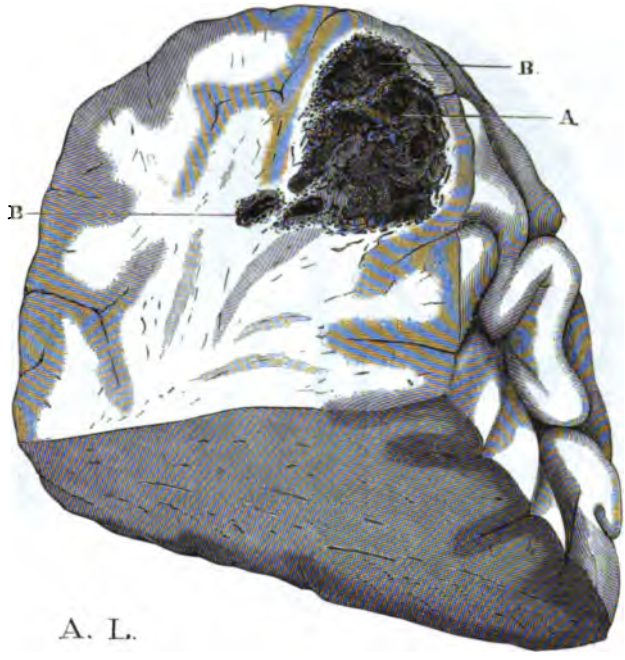

FIG. 289. — Hémorrhagie cérébrale en grands foyers entourés de petites hémorrhagies capillaires *.

optiques ; ce sont donc les branches terminales des artères cérébrales moyenne et postérieure qui sont surtout atteintes.

Les foyers sanguins ont une forme ronde ou ovale avec des prolongements et des anfractuosités ; à la surface du cerveau, la cavité est étalée avec aplatissement des circonvolutions du côté lésé. Le volume varie depuis celui d'une tête d'épingle jusqu'à celui du poing ; rarement il occupe tout un hémisphère ; lorsqu'il est situé sous le ventricule latéral, il peut y faire irruption, traverser le trou de Monro et le septum lucidum pour aller dans le ventricule opposé ; ou bien il suit l'aqueduc de Sylvius pour arriver dans le quatrième ventricule ; enfin il peut s'étendre sous la pie-mère, qui s'infiltre de sang.

Ordinairement les grands foyers sont uniques ; parfois cependant il en

* FIG. 289. — Hémorrhagie cérébrale en grands foyers disséminés, entourés d'hémorrhagies capillaires. A, portion de substance cérébrale avec des hémorrhagies capillaires piquetées ; B. B, foyers de grandeur variable, entourés de petites hémorrhagies. Grandeur naturelle.

existe plusieurs et même ils sont symétriques (fig. 290). Il n'est pas rare de trouver plusieurs foyers d'âge différent. Dans le cas de grand foyer,

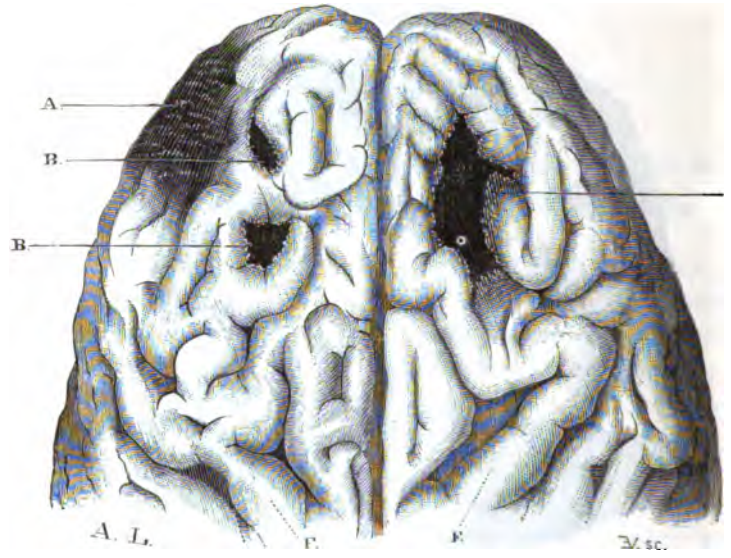

FIG. 290. — Foyers multiples et volumineux d'hémorrhagie cérébrale *.

l'hémisphère lésé est plus arrondi, plus exubérant ; la pie-mère est anémiée, tendue, les circonvolutions comme exsangues. Lorsque le foyer est petit, il y a plutôt congestion encéphalique générale.

Dans l'hémorrhagie récente et pendant une à deux semaines, on voit un caillot rougeâtre, noirâtre, homogène, mélangé souvent avec de la matière nerveuse. La paroi est rouge dans une étendue de quelques millimètres ; elle est irrégulière, tomenteuse, déchiquetée, parfois comme diffluente ; la mollesse du tissu va s'effaçant à mesure qu'on s'éloigne du caillot, ce qui se constate par un filet d'eau, qui détache peu de détritus nerveux à une certaine distance du foyer hémorrhagique.

L'état des vaisseaux qui a été soigneusement cherché et apprécié dans ces derniers temps fait préciser la cause de l'hémorrhagie. Pour constater les lésions vasculaires, il faut faire macérer le caillot dans l'eau avec la substance cérébrale pour ne laisser que le lacis vasculaire. On peut voir

* FIG. 290. — Cerveau avec des foyers multiples volumineux d'hémorrhagie cérébrale. A. foyer hémorrhagique volumineux, mais avec des portions de substance cérébrale interposée ; il est situé sur la deuxième circonvolution frontale ; B, B, deux autres foyers plus petits, bien collectés, placés sur la première circonvolution frontale à gauche ; C, un foyer plus volumineux et oblong placé sur la première circonférence frontale droite ; F, F, circonvolutions frontales ascendantes droite et gauche.

alors les anévrysmes miliaires qui sont situés sur les artérioles. Charcot et Bouchard (1) ont même pu constater des anévrysmes ouverts dont le caillot se continuait avec le caillot du foyer, montrant ainsi la cause de l'hémorrhagie. Ces anévrysmes sont dus à l'artériosclérose ou à la périartérite, tandis que le ramollissement serait dû surtout à l'endartérite ; mais on rencontre souvent chez le même sujet ces diverses lésions. Les anévrysmes miliaires (voy. fig. 288) se trouvent par ordre de fréquence dans les couches optiques, les corps striés, les circonvolutions et la pie-mère.

Le foyer sanguin cérébral éprouve des transformations remarquables : le caillot se rétracte, le liquide se résorbe, et la matière colorante du sang subit les modifications suivantes : elle passe à l'état de pigment jaune, rouge, et forme des cristaux d'hématoïdine. Les portions de tissu nerveux détruites se détachent et composent une bouillie noirâtre, puis couleur chocolat, enfin safranée. Avec le microscope, on voit de nombreuses granulations graisseuses, protéiques, formant une sorte d'émulsion de graisse, des granulations pigmentaires, des débris de globules rouges altérés, de leucocytes, et des cristaux de forme variée. Pendant ce temps, autour du foyer, il se produit une membrane fibreuse, conjonctive, membrane de formation nouvelle, visible un mois après le début de l'altération.

Ultérieurement, les parois du foyer s'épaississent et renferment du pigment, des corps granuleux, des cristaux d'hématoïdine. Le contenu qui ressemble à de la sérosité trouble et louche devient de plus en plus transparent et limpide ; parfois on peut le sentir en palpant le cerveau, il donne une sensation de fluctuation.

Les kystes qui succèdent aux foyers sanguins hémorrhagiques et qui sont dus à un processus inflammatoire névroglique et périphérique ont diverses terminaisons : tantôt ils restent remplis d'un liquide citrin et entourés d'une membrane fibreuse ; tantôt la sérosité est résorbée, les parois se rapprochent et on ne trouve plus finalement qu'une cicatrice hémorrhagique renfermant quelques cristaux d'hématoïdine. La matière colorante du sang s'infiltre à travers le tissu nerveux et les gaînes lymphatiques, dans lesquels on voit des cristaux d'hématoïdine, des globules rouges déformés, des granulations graisseuses et pigmentaires, des corps granuleux cellulaires, ou bien formés par de simples agglomérats de graisse.

Les hémorrhagies cérébrales corticales peuvent à la longue ressembler aux plaques jaunes qui appartiennent surtout au ramollissement. Les hémorrhagies des ganglions cérébraux opto-striés, voisines des ventri-

(1) Charcot et Bouchard, *Nouvelles recherches sur la pathogénie de l'hémorrhagie cérébrale* (*Archives de physiologie normale et pathologique*, t. I, p. 123-125, et planche V, 1868).

cules, produisent en se résorbant une dépression de la paroi ventriculaire ayant l'aspect d'une cicatrice, mais en différant absolument par l'absence de toute perte de substance à la surface.

En résumé, pendant deux, trois ou six jours, le caillot sanguin de l'hémorrhagie cérébrale reste noir et homogène; puis du huitième au douzième jour, le liquide se résorbe; du quatorzième au vingtième, le caillot se densifie, devient plus solide, d'une couleur d'ocre. Mais il existe souvent des variétés qui font exception à cette règle, qui n'a rien d'absolu. Le travail d'encéphalite secondaire et sclérosique commence vers le huitième jour; la membrane kystique est déjà nette vers le vingtième et elle se vascularise vers le trentième jour. D'ailleurs, plusieurs causes peuvent entraver l'évolution physiologique précitée : un ramollissement adjacent trop étendu, l'encéphalite secondaire trop forte, une nouvelle hémorrhagie.

Les altérations secondaires survenant à la suite de l'hémorrhagie cérébrale sont importantes. Le foyer sanguin a détruit des fibres nerveuses dont les extrémités sont séparées par une cicatrice, une cavité, une lacune; il en résulte une sorte de section spontanée des filets nerveux, section qui entraîne des atrophies, des dégénérations semblables à celles qui sont consécutives à une section expérimentale d'un nerf. De là, deux sortes d'atrophies secondaires, l'une qui est encéphalique produisant l'atrophie du cerveau, l'autre qui est spinale ou médullaire amenant des dégénérescences de la moelle. Parfois une lésion d'un hémisphère cérébral entraîne l'atrophie d'un hémisphère cérébelleux du côté opposé.

L'hémorrhagie cérébrale peut se produire dans des affections diverses, dans le scorbut, les fièvres éruptives et infectieuses graves (variole, fièvre typhoïde), dans la leucocythémie, etc. On leur a donné pour causes fréquentes l'altération athéromateuse des vaisseaux et l'hypertrophie du cœur. Sans rejeter l'influence de ces lésions intéressant les branches artérielles de l'hexagone artériel, ou du cercle de Willis, il faut reconnaître que l'ectasie des petits vaisseaux capillaires et artériels, que les altérations par anévrysmes miliaires, sont la cause productrice la plus réelle et la mieux démontrée.

WEPFER, Obs. anatomicæ ex cadaveribus eorum quos sustulit apoplexia cum exercitatione de ejus loco affecto, Scaphusiæ, in-8, 1658. — HOFFMANN, De hemorrhagia cerebri, part. IV, cap. 1. Halæ, 1728. — MORGAGNI, De sedibus et causis morborum, etc., litt. 2e, 3e, 4e, 5e, Venetiis, 1760. — A. SERRES, Nouvelle division des apoplexies (Annuaire des hôpitaux, p. 246, 1819). — Observ. sur la rupture des anévrysmes des artères du cerveau (Archiv. gén. de médecine, t. X, p. 419, 1826). — LALLEMAND, Recherches anat.-path. sur l'encéphale, Paris, 1820. — ROCHOUX, Recherches sur l'apoplexie, Paris, 1833. — G. ANDRAL, Précis d'anatomie pathologique, t. II, p. 757, 1829. — J. CRUVEILHIER, article Apoplexie (Dictionn. en 15 volumes, 1829). — Anatomie pathologique du corps humain, liv. XXVIII-XXXII. — Traité d'anat. pathol. générale, t. IV, p. 214 et 216, 1862. — Ch. ROBIN, Dégénérescence graisseuse des capillaires (Comptes rendus de la Société de biologie, 1849). — PESTALOZZI, Ueber aneurysmata spuria der

kleinen Hirnarterien, Würzburg, 1849. — PAGET, On fatty Degeneration of the small blood-vessels of the Brain (London medical Gazette, 1850). — MOOSHERR, Ueber das pathologische Verhalten der kleineren Hirngefässe, Würzburg, 1854. — A. LABOULBÈNE, Hémorrhagie dans la protubérance annulaire, etc. (Mémoires de la Société de biologie, 2e série, t. III, p. 153, 1855). — EULENBURG, Ueber den Einfluss von Herzhypertrophie und Erkrankungen der Hirnarterien auf das Zustandekommen von Hæmorrhagia cerebri (Archiv für pathol. Anat. und Phys., Band XXIV, 1862). — MAUTHNER, Apoplexia cerebralis ex hæmophilia (Wiener med. Wochenschrift, 1863). — E. RINDFLEISCH, Apoplexia cerebri. Ein Stud. über Blutmetamorphosen (Archiv der Heilkunde, 1863). — BOUCHARD, Etudes sur quelques points de la pathogénie des hémorrhagies cérébrales, thèse de Paris, 1867. — CHARCOT et BOUCHARD, Nouvelles recherches sur la pathogénie de l'hémorrhagie cérébrale (Archiv. de physiologie norm. et pathologique, t. I, p. 110, 643, 725, avec 3 planches, 1868). — CHARCOT, Leçons sur les maladies des vieillards, 1868-1869. — O. LARCHER, Path. de la protubérance annulaire, thèse de Paris, p. 32, 1868. — DURAND, Des anévrysmes du cerveau, thèse de Paris, n° 251, 1868. — BOUCHARD, De la pathogénie des hémorrhagies, thèse d'agrégation, Paris, 1869. — LANCEREAUX et LACKERBAUER, Atlas d'anat. pathologique, texte, p. 424, et atlas, pl. 43, 1871. — P. BROUARDEL, Dictionnaire encyclop. des sciences médicales, t. XIV, p. 349, 1873. — W. BODE, De l'hémorrhagie du pont de varole, etc., Dissert. inaugur., Wurzbourg, 1878.

Ramollissement cérébral.

Le *ramollissement cérébral* résulte de la suspension du travail nutritif dans les régions de l'encéphale, qui cessent d'être irriguées, par suite de l'oblitération d'un vaisseau sanguin. C'est donc une mortification cérébrale. L'ischémie est le phénomène primordial, mais on ne la voit guère dans les autopsies, et on ne trouve que des lésions plus avancées.

Le ramollissement peut se produire par embolie ou par thrombose ; chez les sujets jeunes, l'embolie provient du cœur gauche, c'est un fragment fibrineux, un débris de végétation de l'endocarde, détaché dans le rhumatisme, l'endocardite ulcéreuse, etc. L'artère sylvienne gauche est oblitérée plus fréquemment que les autres artères du cerveau. Chez les sujets âgés, l'aorte est souvent l'origine de l'embolie. On trouve souvent avec l'embolie cérébrale des infarctus dans la rate et les reins.

La thrombose artérielle résulte de l'athérome des vaisseaux de la base du cerveau, arrivant dans la vieillesse, chez les individus alcooliques, les cancéreux, les tuberculeux, en un mot dans le marasme. L'endartérite amène la coagulation du sang par les bosselures bourgeonnantes, les saillies inégales de la paroi intérieure des vaisseaux. Les oblitérations des sinus veineux sont dues à des causes locales ou éloignées et celles des capillaires viennent de leur état granulo-graisseux ou de leur calcification. En résumé, le ramollissement cérébral est dû tantôt à des embolies, tantôt à des thromboses artérielles produites par l'athérome, tantôt à une gêne circulatoire causée par l'endartérite chronique, d'autrefois à des lésions des sinus veineux et des capillaires granulo-graisseaux.

L'aspect de la lésion est différent dans la substance grise et dans la

substance blanche. Le *ramollissement de la substance grise* dans sa première phase, 36 à 48 heures après l'oblitération artérielle, a été appelé ramollissement rouge. La partie lésée est rouge ou rose foncé, plus colorée à la périphérie qu'au centre, saillante à cause de la réplétion des vaisseaux; souvent les capillaires se sont rompus, on voit alors de petites hémorrhagies punctiformes.

Avec le microscope, on constate la dégénérescence graisseuse des éléments nerveux. La myéline se résout en fines granulations graisseuses, il en est de même pour les cellules, pour les myélocytes et les globules blancs, qui forment aussi des corps granuleux. Les vaisseaux remplis de sang laissent voir le pigment hématique et la fibrine qui se divise en petits grains.

Dans ce ramollissement rouge, l'ischémie ou l'anémie, par arrêt du cours du sang, modifie la structure des éléments encéphaliques et le vaisseau peut se rompre comme dans l'infarctus pulmonaire (voy. p. 665). On a, dans ce sens seulement, le ramollissement hémorrhagipare.

Dans une phase ultérieure, les parties lésées ne sont plus saillantes; les

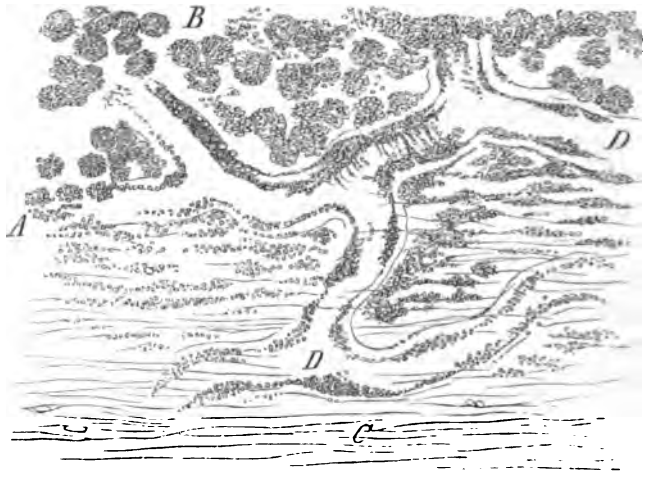

FIG. 291. — Ramollissement du cerveau *.

plaques rouges se transforment en plaques jaunes, molles, elles s'étendent parfois à tout un lobe, c'est le ramollissement jaune (voy. fig. 291). Cette coloration pourrait faire croire à la présence de l'hématoïdine, mais on n'en trouve pas. Un simple filet d'eau désagrége facilement les plaques

* FIG. 291. — Ramollissement de la substance corticale du cerveau. *A*, limite du foyer de ramollissement et de la substance cérébrale, *C*, non encore ramollie; *B*, corps granuleux et matière grasse; *D*, *D*, vaisseau en voie de dégénérescence granulo-graisseuse (E. Rindfleisch

plaques jaunes. D'autrefois les plaques sont indurées, et sont placées à la surface des circonvolutions aplaties, jaunâtres, ridées.

Avec le microscope, on voit une émulsion de graisse, beaucoup de corps granuleux, les parois vasculaires sont rendues opaques par les granulations graisseuses. Les divers éléments sont granulo-graisseux, enfin la graisse elle-même peut se présenter sous la forme de cristaux ou aiguilles de margarine et d'acide stéarique.

Le *ramollissement de la substance blanche*, appelé ramollissement blanc, se montre principalement dans le centre de l'infarctus qui se liquéfie : on trouve alors une cavité remplie d'un liquide blanchâtre analogue à du lait de chaux ; la cavité est parcourue par des filaments vasculaires ; les parois sont irrégulières et tomenteuses.

On constate avec le microscope que ces parois contiennent des vaisseaux et des éléments nerveux. Les vaisseaux sont couverts de granulations graisseuses : les uns sont remplis d'hématies, les autres sont vides ou renferment une matière grenue et jaunâtre ; leur gaîne lymphatique, irrégulièrement dilatée, contient des cellules chargées de granulations pigmentaires ou graisseuses.

Dans une deuxième phase, la résorption est complète ; tantôt on n'a plus qu'une cicatrice déprimée, tantôt une lacune de grandeur variable. D'autres fois il se produit une légère encéphalite interstitielle autour du foyer : de là une membrane limitante conjonctive, qui se vascularise. Enfin, au bout d'un à deux ans, on ne trouve plus qu'un kyste, rempli d'un liquide séreux transparent, dont les parois contiennent peu de pigment sanguin, ce qui les différencie des kystes consécutifs à l'hémorrhagie cérébrale.

ROSTAN, Recherches sur le ramollissement de cerveau, Paris, 1820. — LALLEMAND, Recherches anatomico-pathologiques sur l'encéphale, Paris, 1830. — ABERCROMBIE, Maladies de l'encéphale, trad. Gendrin, Paris, 1835. — DURAND-FARDEL, Traité du ramollissement cérébral, Paris, 1843. — BIERCK, Du ramollissement cérébral résultant de l'obstruction des artères, thèse de Strasbourg, n° 281, 1853. — FINKELBURG, De Encephalomalacia ex arteriarum obstructione orta, Berolini, 1853. — FRITZ, Ramollissement cérébral par oblitération artérielle (Gaz. hebdom. de méd. et de chir., p. 911, 1857). — E. LANCEREAUX, De la thrombose et de l'embolie dans leurs rapports avec le ramollissement du cerveau, thèse de Paris, 1862. — LABORDE, Du rôle des modifications vasculaires dans le ramollissement cérébral (Gazette médicale de Paris, 1863). — PRÉVOST et COTARD, Études physiol. et pathol. sur le ramollissement cérébral (Mémoires de la Société de biologie, 4e série, t. II, p. 49, avec 4 planches, 1866). — PROUST, Des différentes formes de ramollissement cérébral, thèse d'agrégation, Paris, 1866. — POUMEAU (Yvan), Du rôle de l'inflammation dans le ramollissement, thèse de Paris, 1866. — J. PARROT, Etude sur le ramollissement de l'encéphale chez le nouveau-né (Archives de physiologie norm. et pathol., p. 59, 1873). — Article Ramollissement du cerveau (Dictionnaire encyclopédique des sciences médicales, t. XIV, 1873).

Œdème cérébral, Hydrocéphalie.

L'*œdème cérébral* est l'infiltration séreuse du tissu de l'encéphale. Sur une coupe de la substance blanche on voit suinter du liquide, ce qui

donne un brillant spécial, rappelant l'éclat de la porcelaine. Lorsque la lésion est considérable, la matière cérébrale est molle comme de la pâte, et d'un blanc mat; en même temps on constate du liquide dans les espaces sous-arachnoïdiens, dans les ventricules. Parfois il existe un ramollissement par imbibition de la voûte à trois piliers.

L'*hydrocéphalie* est due à un liquide séreux remplissant les cavités ou ventricules de l'encéphale; elle peut débuter pendant la vie intra-utérine, être congénitale, ou se développer plusieurs mois ou peu d'années après la naissance. L'hydrocéphalie avec hernies cérébrales est un vice de conformation assez fréquent : de même l'anencéphalie, l'hémicéphalie, qui sont des lésions intra-utérines s'accompagnant d'hydropisies intra-crâniennes.

Dans l'*hydrocéphalie chronique ordinaire*, le crâne est volumineux, excepté pour certains crétins, chez lesquels la consolidation des sutures a été prématurée; il peut mesurer 40, 50 centimètres; une pièce du musée de Cruikshank mesure 1^{m},40 de circonférence. Les os de la voûte sont amincis et plus étalés, mais parfois épaissis; les fontanelles sont élargies, on trouve dans leurs membranes des aiguilles osseuses de formes variées. La boîte crânienne est déformée : le frontal, l'écaille du temporal et l'occipital sont projetés en dehors; les os de la base varient peu ou point. Un seul côté du crâne peut se dilater, tantôt l'occiput s'allonge, tantôt le sinciput s'élève en pain de sucre. Le diamètre vertical est souvent raccourci, aussi le globe oculaire proémine. On trouve par places des tumeurs fluctuantes, souvent les méninges sont très-minces, les ventricules distendus par un liquide séreux, et les hémisphères réduits à l'épaisseur d'une feuille de papier. Les deux substances se confondent, les circonvolutions sont à peine indiquées. L'épendyme ventriculaire offre une épaisseur anormale, il est vascularisé et parfois avec de petites granulations dues à un travail inflammatoire. Le corps strié, la couche optique, le noyau lenticulaire sont déprimés; les pédoncules écartés, les nerfs optiques et le chiasma se trouvent aplatis ainsi que les tubercules quadrijumeaux et la protubérance annulaire. Enfin, par suite de l'amplitude des ventricules latéraux, la voûte, les commissures, le corps calleux et le septum sont déchirés, distendus, à peine appréciables. Les nerfs de la base sont comprimés, ainsi que la partie supérieure du cervelet.

Les éléments nerveux vus au microscope sont altérés, les cellules granuleuses; on trouve généralement un grand nombre de corps amyloïdes. La quantité du liquide varie depuis 50 à 60 grammes jusqu'à 2 kilogrammes; il contient une légère proportion d'albumine et du chlorure de sodium, une matière organique peu différente de la leucine.

On rencontre parfois une hydrocéphalie chronique physiologique chez les vieillards ou chez les sujets qui ont subi une diminution de volume

de l'encéphale ; il se produit un espace vide, qui est comblé par une hypersécrétion du liquide céphalo-rachidien.

Lésions du cerveau dans diverses maladies.

Les altérations du cerveau, quoique difficiles à apprécier et parfois légères dans le cours de plusieurs maladies, ont été notées assez souvent pour faire partie de leur anatomie pathologique. J'en présenterai un résumé rapide.

Plusieurs maladies regardées comme des névroses offrent de la congestion cérébrale. De plus, le *tétanos*, l'*hydrophobie* et d'autres affections convulsives montrent de la congestion de l'isthme de l'encéphale, des corps striés, des couches optiques, de la substance grise des circonvolutions, de la substance grise du cervelet. J'ai, dans un cas de rage, trouvé un grand nombre de noyaux de formation nouvelle dans la névroglie cérébrale à la base du cerveau. Ces noyaux se coloraient fortement par le carmin.

Dans les *fièvres éruptives*, et en particulier dans la scarlatine, on a trouvé l'hyperhémie cérébrale. Les *maladies infectieuses*, fièvre typhoïde, typhus, choléra, fièvre jaune, offrent la congestion, l'œdème, l'apoplexie capillaire. Mesnet a vu la méningite dans le choléra. De plus, la méningo-encéphalite, les abcès, l'état trouble et granuleux des cellules, l'accumulation du pigment dans les capillaires cérébraux ou le long de leur paroi, ont été constatés chez les sujets morts de maladies infectieuses. Dans la fièvre jaune, Jackson signale la turgescence du cerveau.

La *fièvre puerpérale*, l'*infection purulente* ont offert des abcès cérébraux métastatiques et disséminés.

On trouve dans le *rhumatisme articulaire aigu* de l'hyperhémie cérébrale, de la méningo-encéphalite, du ramollissement. Les lésions congestives sont accompagnées d'exsudat séreux, sérofibrineux ou séropurulent, ayant le caractère des exsudats articulaires (voy. p. 937). Dans la *goutte rétrocédée*, on a signalé des épanchements séreux, mais sans dépôts uratiques sodiques.

Marchal de Calvi a noté dans le *diabète* de la congestion, de l'hémorrhagie cérébrale et méningée, de la périencéphalite diffuse, du ramollissement partiel.

Les altérations de la *syphilis* ont été exposées à la page 982.

Le *rachitisme* offre parfois une hypertrophie cérébrale fausse, car les éléments nerveux ne sont pas eux-mêmes accrus de nombre et de volume. L'hypertrophie est dans la matière unissante névroglique. Le cerveau des sujets morts de *leucocythémie* a montré à Lancereaux une accumulation de

leucocytes dans les capillaires; à Ollivier et à Ranvier, de l'œdème, des hémorrhagies soit capillaires, soit en foyer. Dans les *états cachectiques divers* avec marasme, le cerveau perd de son poids, s'atrophie et s'anémie.

Les intoxications portent leur action sur le cerveau. L'*encéphalopathie saturnine* présente un accroissement de volume (voy. p. 971); le tissu est jaunâtre, induré, parfois avec un état graisseux particulier. Guibourt et Orfila y ont constaté la présence du plomb; Grassi en a trouvé pareillement chez le malade que j'ai observé (voy. p. 972). Les sujets qui succombent empoisonnés par la *vapeur du charbon* ont de l'hyperhémie cérébrale, parfois au contraire de l'anémie, enfin des hémorrhagies ou du ramollissement (Th. Simon). L'*alcoolisme* chronique détermine les lésions de l'encéphalite interstitielle, parfois la dégénérescence graisseuse, surtout dans les couches corticales. Dans l'*ergotisme convulsif*, Boyoan a trouvé chez les animaux des stases sanguines de l'encéphale, ainsi que du canal rachidien. Avec l'*intoxication palustre*, on constate des stases congestives, de l'induration, parfois du ramollissement, et surtout l'accumulation du pigment mélanémique dans les capillaires ou à leur pourtour (voy. p. 983). Quant à l'*urémie*, ses lésions ne sont pas constantes, mais l'hyperhémie cérébrale et méningée, ainsi que de fines extravasations, ont été constatées.

Les *maladies locales* produisent dans le cerveau des lésions venues de proche en proche, par exemple les altérations du crâne et des méninges, qui exercent à la longue une compression et amènent l'atrophie cérébrale limitée. Les affections de l'œil, de l'oreille, donnent lieu à des encéphalites suppuratives. On a noté des abcès consécutifs à des altérations des fosses nasales, des sinus. L'érysipèle agit par voisinage en gagnant les méninges.

Les lésions de la *moelle épinière* ont une influence limitée pour déterminer des lésions cérébrales. Les dégénérescences ascendantes de Vulpian ne dépassent pas ordinairement l'isthme ou les ganglions.

Enfin, les maladies des *voies respiratoires* et du *cœur* amènent les lésions de l'asphyxie, de l'anoxémie, de la stase sanguine et le ramollissement embolique cérébral. Les maladies des *reins*, surtout dans la néphrite interstitielle, coexistent avec l'artério-sclérose cérébrale et des hémorrhagies, des congestions et apoplexies fixes urémiques. Les altérations graves de l'*appareil digestif* ou *génito-urinaire* occasionnent l'hyperhémie ou l'état opposé d'anémie cérébrale.

Des localisations cérébrales.

Le système de Gall n'a été qu'une tentative hypothétique de localisation cérébrale basée sur la cranioscopie ; Broca l'un des premiers a démontré que l'anatomie humaine et l'anatomie comparée prouvent l'existence d'organes distincts dans les circonvolutions fondamentales. L'anatomie pathologique venant à l'aide de la clinique a fait découvrir la faculté du langage ; les vivisections et l'anatomie morbide tendent à établir la localisation des mouvements volontaires.

A. *Localisations dans la substance grise corticale.*— Dès l'année 1861, Paul Broca soutenait, d'après ses recherches, que les lobes antérieurs des hémisphères cérébraux étaient le siége des facultés les plus élevées de l'intelligence ; il concluait « que l'ensemble des circonvolutions ne constitue pas un seul organe, mais plusieurs groupes d'organes, et qu'il y a dans le cerveau de grandes régions distinctes correspondant aux grandes régions de l'esprit ». Puis, se mettant à l'œuvre, il observe des malades qui avaient de l'*aphémie* (ou *aphasie*), c'est-à-dire l'abolition de la faculté du langage articulé, sans paralysie des muscles de l'articulation. Ayant cherché et ayant examiné les lésions, il arrive à localiser la *faculté du langage* dans la *moitié* ou le *tiers de la troisième circonvolution frontale*, surtout gauche, localisation reconnue vraie par des observations nombreuses colligées par Lucas-Championnière, Wernher, Lépine, etc., etc. De plus, Broca a expliqué heureusement la localisation à gauche, en disant que le langage articulé constitue une sorte de fonction artificielle acquise par une gymnastique portant son action sur l'hémisphère gauche. C'est ainsi que le droitier devient aphasique par une lésion située à gauche, et le gaucher par une lésion de la troisième circonvolution droite.

L'étude de la *localisation des mouvements volontaires* a eu pour point de départ les expériences de Fritsch et Hitzig, montrant que l'on pouvait déterminer des mouvements par l'excitation électrique de l'écorce cérébrale qui occupe les parties antérieures des hémisphères. Hitzig a observé sur un singe (Innuus Rhesus) que les centres moteurs siégent au *niveau* ou dans le *voisinage des deux circonvolutions ascendantes qui limitent le sillon de Rolando ;* ces indications peuvent servir à préciser la situation probable des centres moteurs chez l'homme. Le centre des mouvements des *membres inférieurs* serait le *haut de la circonvolution pariétale ascendante*, tandis que en *avant et à cheval sur le sillon de Rolando* se trouverait le *centre des membres supérieurs*. De plus, le centre

des mouvements de la *tête* et du *cou* existerait à la *partie postérieure de la première frontale*, contre la frontale ascendante ; *plus bas* on trouverait le centre pour les mouvements des *lèvres*, et encore plus bas le centre des mouvements de la *langue*. C'est en ce point que siége la faculté du langage, c'est-à-dire la partie postérieure de la troisième circonvolution frontale.

Les expériences de Carville et Duret sont la contre-partie de celles de Fritsch, Hitzig et Ferrier; Carville et Duret ont enlevé à l'aide d'une curette la substance grise des régions désignées comme centre, et ils ont déterminé des paralysies localisées. Ces expériences sont donc confirmatives. Les recherches cliniques de Charcot et Pitres, de Proust, de Lucas-Championnière, de Bourdon, de Reynaud, etc., ont montré que des lésions destructives des régions dites motrices amenaient des monoplégies localisées, dans tel ou tel point du corps, suivant la région des circonvolutions lésées. Des lésions semblables occupant les autres points de l'écorce cérébrale, c'est-à-dire les deux tiers antérieurs des lobes frontaux, les lobes occipitaux, pariétaux, sphénoïdaux, ne donnaient naissance à aucune paralysie, et les plaques jaunes de ramollissement siégeant dans ces points étaient des ramollissements latents (Charcot et Pitres). On a essayé d'expliquer les convulsions partielles, les contractions, les paralysies de la méningite tuberculeuse par des altérations occupant les centres moteurs (Charcot, Landouzy).

La théorie des localisations motrices a été attaquée par Brown-Séquard qui objecte que les cellules cérébrales servant à une même fonction sont disséminées dans divers points de l'encéphale, et que toutes les fonctions cérébrales peuvent persister malgré la destruction d'un lobe entier, qui n'amènerait même pas de paralysie. Il y a, pour moi, dans cette manière de voir une exagération, il semble démontré qu'il existe des zones motrices dont les lésions peuvent produire soit des convulsions s'il y a excitation, soit des paralysies s'il y a destruction, tandis que ailleurs les mêmes phénomènes morbides ne se manifestent pas.

Toutefois, la substance grise, quoi qu'elle soit la base constituante des centres moteurs d'un hémisphère, peut être lésée ou détruite et la fonction semble persister encore, amoindrie, parfois conservée. J'ai vu, ce me semble, quelques faits qui semblent le prouver, et j'adopte volontiers, avec Jaccoud, que la topographie des lésions cérébrales est encore très-difficile, parce que la suppléance des centres moteurs d'une hémisphère par ceux de l'hémisphère opposé peut avoir lieu. Il reste, en ces cas, une irradiation à distance dont on doit tenir compte.

B. *Localisations dans la substance blanche.* — Les localisations céré-

brales de la substance blanche ont été admises pour la *capsule interne* et pour le *centre ovale*.

Türck, de Vienne, s'appuyant sur des faits cliniques et l'anatomie pathologique, a reconnu que l'anesthésie de toute une moitié du corps (hémi-anesthésie) peut être produite par la *partie postérieure* (*lenticulo-optique*) *de la capsule interne* du côté opposé ; cette excellente méthode a été employée par Jackson et Charcot. De plus, Vulpian, Veyssières Virenque, Raymond, y ont ajouté l'expérimentation qui a permis de constater les faits suivants : abolition persistante de la sensibilité d'une moitié du corps par lésion cérébrale à la suite des altérations, portant soit sur la partie externe et inférieure de la couche optique, soit sur la partie postérieure du noyau lenticulaire. La lésion doit dépasser la limite des masses grises et empiéter sur la capsule interne ou la base de la couronne rayonnante de Reil ; enfin, une lésion siégeant uniquement dans la substance blanche de la capsule produit une même anesthésie.

La *région antérieure de la capsule interne* (*lenticulo-striée*) contient les conducteurs des mouvements volontaires ; aussi les altérations qui siégent dans les parties antérieures des noyaux intra et extra-ventriculaires du corps strié en lésant la capsule blanche ou cette capsule seule, déterminent une hémiplégie très-prononcée, flasque, de longue durée, souvent incurable avec dégénération secondaire. En détruisant expérimentalement cette portion de la capsule, Carville et Duret ont observé des phénomènes analogues.

Il me reste à parler des localisations dans le *centre ovale*. Pitres admet que les lésions qui n'occupent pas les faisceaux sous-jacents à la zone corticale motrice ne produisent pas de troubles du mouvement ; tandis que les altérations des faisceaux frontaux-pariétaux s'accompagnent d'une hémiplégie permanente du côté opposé si elles sont étendues, d'une monoplégie si elles sont localisées vers la zone motrice.

Les principaux symptômes sont : l'aphasie, s'il y a lésion du faisceau pédiculo-frontal inférieur gauche ; une contraction primitive s'il existe une irritation transmise au noyau caudé par les excitations des fibres cortico-striées ; la paralysie s'il y a lésion des faisceaux qui vont de la zone motrice à l'expansion pédonculaire ; enfin des contractions secondaires s'il y a dégénération consécutive.

Parasites cérébraux.

Les parasites cérébraux de l'intérieur de la substance cérébrale ou de la surface sont des *Hydatides* et des *Cysticerques*. Malgré les trois faits

de Gœze, de Zeder et de Clémenceau, je ne pense pas que le *Cœnure* ait été réellement observé chez l'homme.

Les *poches hydatiques* des *Échinocoques* sont ordinairement solitaires et parfois très-volumineuses; elles compriment et atrophient les parties où elles siégent ainsi que les nerfs voisins, les parois crâniennes elles-mêmes sont amincies à leur niveau. Les observations d'hydatides du cerveau et de la cavité crânienne ne sont pas très-nombreuses (1).

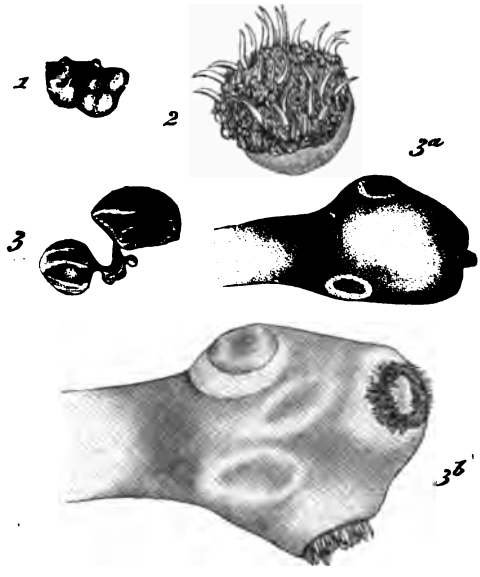

FIG. 292. — Cysticerques cérébraux altérés *.

Les *Cysticerques* sont ordinairement multiples. Quand ils sont uniques ou peu nombreux, leur situation à la surface du cerveau peut être précieuse pour étudier la question des localisations cérébrales (2). On trouve fréquemment les *Cysticerques* du cerveau avec des altérations profondes. Je représente d'après Davaine ces modifications (voy. fig. 292). Les altérations existent sur la vésicule devenue irrégulière, lobulée ou divisée, sur la tête de l'animal dont le rostre et les ventouses sont fortement pigmentés, etc. Ces différences d'aspect ont porté, mais à tort, plusieurs auteurs à constituer des espèces nouvelles purement nominales.

(1) C. DAVAINE, *Traité des entozoaires*, etc., 2e édit., p. 706-714, 1877.

(2) VIRY, *Essai sur les cysticerques de ténias qu'on observe dans le cerveau de l'homme*, thèse de Strasbourg, 1867. — MACHIAVELLI, *Cysticerques multiples logés dans une anfractuosité du cerveau ou existant dans la pie-mère et l'arachnoïde* (*Giornale di med. militar.*, *analys.* in *la Clinica*, avril 1875). — FRÉDET, *Cyticerque de la protubérance annulaire chez un jeune homme de 22 ans* (*Union médicale*, Juin 1875). — A. SEVESTRE, *Cysticerques de l'encéphale* (*Bulletins de la Société anatomique de Paris*, 3e série, t. X, p. 847, avec figures, 1875). — C. DAVAINE, *Traité des entozoaires*, etc., 2e édition, p. 714-721, 1877.

* FIG. 292. — Cysticerques ladriques altérés du cerveau de l'homme. 1, Cysticerque ayant la vésicule déformée; 2, rostre et couronne de crochets, grossis 107 fois, de ce même individu: ces parties sont couvertes de pigment noir; 3, Cysticerque partagé en deux vésicules; 3 *a*, sa tête grossie 42 fois; 3 *b*, la même comprimée, l'une des ventouses et le rostre fortement pigmentés (C. Davaine, *Traité des entozoaires*).

Vices de conformation.

L'*acéphalie* consiste dans le manque de la tête. Dans l'*anencéphalie*, dans l'*hémicéphalie* le cerveau est rudimentaire, mais recouvert des méninges; la voûte crânienne est largement divisée, ouverte dans une étendue variable. Diverses portions du cerveau peuvent manquer, les autres étant normales.

La *microcéphalie*, caractérisée par une grande petitesse de l'ensemble du cerveau ou de quelques-unes de ses parties, est une des causes de l'idiotisme congénital. L'*hypertrophie* est rarement vraie, presque toujours due à l'hydrocéphalie interne congénitale et coexiste avec un développement imparfait du crâne. L'*asymétrie* des hémisphères cérébraux n'est pas rare.

Les *encéphalocèles* sont des hernies congénitales du cerveau à travers des ouvertures anormales, ou des fissures crâniennes accompagnées de l'hydrocéphalie interne, aussi y a-t-il dans la plupart des cas *hydrencéphalocèle*.

OTTO, Handbuch der pathol. Anatomie, Band I, S. 410, Breslau, 1814. — I. GEOFFROY SAINT-HILAIRE, Histoire des anomalies de l'organisation, etc., t. II, p. 317, pl. 8 et 9, 1832-37. — OTTO, Monstrorum sexcentorum descriptio anatomica, avec 30 pl., Breslau, 1841. — SPRING, Monogr. de la hernie du cerveau, Bruxelles, 1853. — VROLIK, Verh. der koninkl. Acad., Amsterdam, 1854. — BAILLARGER, Gazette médicale de Paris, nos 30 et 31, 1856. — TURNER, De l'atrophie partielle ou unilatérale du cervelet, de la moelle allongée et de la moelle épinière, consécutive aux destructions avec atrophie d'un des hémisphères du cerveau, thèse de Paris, n° 4, 1856. — EULENBURG und MARGELS, Zur pathol. Anatomie der Cretinismus, Wetzlar, 1857, avec 2 planches. — HOUEL, Mémoire sur l'encéphalocèle congénitale, 1879. — GINTRAC, L'hydroméningocélie, Bordeaux, 1860. — H. LEBERT, Traité d'anat. pathol. générale et spéc., t. II, pl. C, fig. 1-3, 1861. — A. FŒRSTER, Die Missbildungen des Menschen, Iéna, 1865.

MÉNINGES CÉRÉBRALES.

Les centres nerveux encéphaliques sont enveloppés de membranes ou *méninges* : l'extérieure fibreuse et résistante, appliquée contre les os, porte le nom de *dure-mère*, la plus rapprochée de la substance nerveuse est la *pie-mère* fine et cellulo-vasculaire. Une membrane intermédiaire séreuse, mais non point continue partout, est d'une extrême minceur qui lui a fait donner le nom d'*arachnoïde*.

Méningites simples, réunies et isolées.

Les inflammations des méninges cérébrales, ou *méningites* ont été distinguées suivant leur isolement : en *pachyméningite* quand la dure-

mère seule est atteinte, *leptoméningite* quand la pie-mère et l'arachnoïde sont inflammées; l'*arachnitis* était l'inflammation de l'arachnoïde pour plusieurs auteurs. Je ne conserverai de ces divisions que celles de la *pachyméningite* ou inflammation spéciale de la dure-mère qui offre d'intéressantes particularités.

1. — Méningite cérébrale aiguë.

La *méningite aiguë*, ordinaire, est la phlegmasie simultanée de la pie-mère, du tissu cellulaire sous-arachnoïdien et de l'arachnoïde. Quand les produits sont purulents, néoplasiques, ou séro-fibrineux, on dit que la méningite est simple; quand il y a coexistence de granulations tuberculeuses, on dit qu'il y a méningite tuberculeuse; celle-ci sera étudiée à part (voy. plus bas, Méningite tuberculeuse).

Les lésions de la méningite simple siégent à la convexité ou à la base, et sont limitées ou diffuses; on aperçoit une vive injection de la pie-mère, les grosses veines sont turgescentes, les vaisseaux sont entourés d'une couche opaque grisâtre, qui tranche sur la teinte violacée ou d'un rouge vif de la pie-mère. Avec le microscope, et en examinant cette couche, on trouve des leucocytes nombreux qui existent dans le tissu cellulaire et dans les gaînes lymphatiques des vaisseaux.

L'exsudat est d'abord une sérosité lactescente qui s'accumule dans les espaces sous-arachnoïdiens antérieur et postérieur. Ordinairement il y a un mélange de pus et de fibrine, formant alors des plaques homogènes, verdâtres ou jaunâtres, opaques, plus épaisses au niveau des sillons des circonvolutions, où elles peuvent avoir 5 à 6 millimètres d'épaisseur. On les trouve encore autour des origines des nerfs crâniens, des deux côtés, quelquefois d'un seul côté, au niveau de la protubérance et du bulbe.

Si on enlève les fausses membranes ou pseudhymènes méningitiques, on trouve au-dessous la substance nerveuse piquetée de rouge; il y a, en ce point, un vaisseau entouré d'une couche purulente; il existe souvent de l'encéphalite superficielle. On constate des adhérences entre la substance nerveuse et la pie-mère, qui entraîne avec elle la substance nerveuse (méningo-encéphalite).

Les ventricules sont peu altérés dans la méningite simple, mais parfois ils contiennent de la sérosité floconneuse, louche, même du pus dans certaines méningites rhumatismales ou pyogéniques. Ces liquides anormaux produisent alors du ramollissement de l'épendyme cérébral par macération ou par imbibition.

HERPIN, Meningitis ou inflammation des membranes de l'encéphale, etc., thèse de Paris, n° 391, 1803. — PARENT-DUCHATELET et MARTINET, Recherches sur l'inflammation de l'arach-

noïde cérébrale et spinale, Paris, 1821. — BAYLE, Traité des maladies du cerveau et de ses membranes, Paris, 1836. — COIGNET, Essai sur la méningite des enfants, thèse de Paris, n° 417, 1837. — GUERSANT, article méningite (Dict. en 30 volumes, t. XIX, Paris, 1839). — HOPE, Die Entzündung des Gehirns und der Gehirnhaüte aus dem Engl. von L. Schmidtmann, Berlin, 1847. — RILLIET et BARTHEZ, Traité des maladies des enfants, t. I, p. 101, Paris, 1853. — W.-A. HAMMOND, Acute cerebral meningitis (A Treatise on diseases of the nervous System, New-York, 1871), traduction française par Labadie-Lagrave, Paris, 1878. — A. LAVERAN, Dictionnaire encyclopédique des sciences médicales, 2e série, t. VI, p. 635, 1873. — JACCOUD et LABADIE-LAGRAVE, Nouveau dictionnaire de méd. et de chir. pratiques, t. XXII, p. 148, 1876). — LABARRIÈRE, Essai sur la méningite en plaque ou scléreuse limitée à la base de l'encéphale, thèse de Paris, n° 52, 1878.

8. — Pachyméningites, inflammations de la dure-mère crânienne.

A. La *pachyméningite externe*, ou *scléroméningite* de Gintrac, provient de diverses lésions pathogéniques : altérations osseuses traumatiques du crâne, tumeurs, etc. La dure-mère est épaissie, doublée, triplée d'épaisseur; de plus, il y a parfois coïncidence de lésions des veines, de thromboses, de phlébites suppurées. On a signalé l'endocrânite syphilitique (Bertrand) comme étant une pachyméningite externe, mais le plus souvent toute la membrane s'enflamme à la fois, et en même temps il se produit d'autres lésions (voy. Syphilis cérébrale).

B. *Pachyméningite interne; hématome de la dure-mère.* La pachyméningite ordinaire n'est autre qu'une inflammation aiguë ou sub-aiguë de la dure-mère crânienne. Elle est caractérisée par la production d'une néo-membrane ou néohymène. On trouve à la surface de petites saillies bourgeonnantes formées de vaisseaux nombreux, autour desquels il se forme une néo-membrane mince et très-vasculaire, mais si fine, qu'il faut passer le doigt sur la face interne de la dure-mère pour la reconnaître ou la soulever. Parfois la néohymène se montre d'une teinte rouge ou violette, coloration due à l'infiltration des hématies, elle ressemble à une tache de sang ; plus rarement elle est opaque, blanche ou jaunâtre. Ces néo-membranes sont composées souvent de couches superposées, qui sont le résultat de pousses successives. Virchow a compté vingt de ces stratifications. Chacune de ces couches, étalée sur une lame de verre, montre un riche réseau de vaisseaux sanguins, à parois embryonnaires, et qui se rompent facilement en produisant des hémorrhagies interstitielles ; alors les mailles sont occupées par du tissu lamineux infiltrés d'hématie. Si les couches lamellaires sont anciennes, on voit autour des vaisseaux des cristaux d'hématoïdine et du pigment d'un rouge brunâtre.

Le siége le plus ordinaire des néohymènes de la pachyméningite est la voûte du crâne, près de la ligne médiane; une des faces adhère à la dure-mère, l'autre est en contact avec le cerveau, dont elle est séparée par l'arachnoïde et la pie-mère.

Quand les vaisseaux de la néo-membrane se sont rompus, l'hémorrhagie peut être assez abondante pour constituer un kyste hématique nommé *hématome de la dure-mère*. L'hémorrhagie se fait entre les couches membraneuses ; on a cru, pendant longtemps, que dans toutes ces hémorrhagies le sang s'entourait d'une couche de fibrine qui enkystait, c'est un fait très-exceptionnel. Les parois du kyste sanguin, ou hématome, ont une épaisseur variable, et sont en rapport avec la dure-mère et l'arachnoïde; c'est cette paroi arachnoïdienne, qui a été prise pour le feuillet pariétal de la séreuse, ou bien pour une fausse membrane, ce qui est inexact.

Les hématomes de la dure-mère renferment 30 à 60 grammes de sang, rarement 400 à 500 grammes; leur forme est celle d'un ovale à grand diamètre antéro-postérieur, leur siége de prédilection est la convexité du cerveau (lobes antérieurs et moyens). Ils sont uniloculaires ou multiloculaires; les uns renferment du sang frais, les autres des caillots rétractés, ailleurs on ne rencontre que de la sérosité roussâtre (Virchow) : ils compriment le cerveau et l'atrophient parfois; autour d'eux on voit des ecchymoses de la pie-mère. L'hématome est quelquefois double et alors symétrique.

HOUSSARD, Observation d'un kyste considérable développé dans la cavité de l'arachnoïde, etc. (Bibliothèque médicale, t. LV, p. 67 1817). — VIRCHOW, Das Hæmatom der Dura-Mater (Verhandl. der phys. med. Geselschaft zu Würzburg, t. I, 1851 et t. VII, 1857). — D. BRUNET, Recherches sur les néo-membranes et les kystes de l'arachnoïde, thèse de Paris, n°. 84, 1859. — SCHUBERG, Das Hæmatoma duræ matris bei Erwachsenen (Archiv für pathol. Anat. und Physiol., Band XVI, 1859). — GUIDO WEBER, Ueber das Hæmatom der Dura-Mater (Archiv der Heilkunde, Band I, S. 441, 1860). — VULPIAN et CHARCOT, Sur les néo-membranes de la dure-mère (Gaz. hebdomadaire, 1860). — A. LABOULBÈNE, Recherches cliniques et anatomiques sur les affections pseudo-membraneuses, fausses membranes de l'arachnoïde, p. 249-255, Paris, 1861. — E. LANCEREAUX, Des hémorrhagies méningées, etc. (Archives générales de médecine, 1863). — PIROTAIS, De la pachyméningite hémorrhagique, thèse de Strasbourg, n° 763, 1863. — J. CHRISTIAN, Étude sur la pachyméningite, thèse de Strasbourg, 1864. — LABORDE, Sur les kystes sanguins de l'arachnoïde (Gaz. méd. de Paris, 1865). — HOUDOUX, Contribution à l'étude de la pachyméningite, thèse de Nancy, n° 28, 1876.

Méningites tuberculeuse et syphilitique.

1. — Méningite tuberculeuse.

Les lésions de la *méningite tuberculeuse* sont caractérisées par la néoplasie accompagnée de lésions inflammatoires. Les exsudats prédominent à la base, d'où l'explication des convulsions, des troubles oculaires, de ceux de la respiration et de la circulation.

Les granulations tuberculeuses, déjà plusieurs fois décrites, sont grises, demi-transparentes, du volume d'un grain de millet à un pois, et constituées, dans ce dernier cas, par des agglomérations de tubercules, ayant un

rapport direct avec les vaisseaux. Le siége de prédilection, avec le maximum de développement des tubercules, est dans la pie-mère qui entoure les circonvolutions adjacentes à la scissure de Sylvius, près la circonvolution de Broca, ou les circonvolutions frontales ascendantes et pariétales ascendantes. On a tenté d'expliquer, d'après les travaux de Ferrier, Hitzig, etc., les paralysies, les convulsions, l'aphonie, qui surviennent parfois dans le cours de la méningite tuberculeuse (voy. Localisations cérébrales).

On peut, avec de l'attention, apercevoir les granulations à première vue; mais quelquefois il faut enlever la pie-mère au niveau de la scissure de Sylvius, la laver, et l'étaler ensuite sur une lame de verre pour l'examiner avec une loupe. On voit ainsi les plus fines granulations qui sont difficiles à trouver.

Avec le microscope, on constate que les granulations tuberculeuses sont

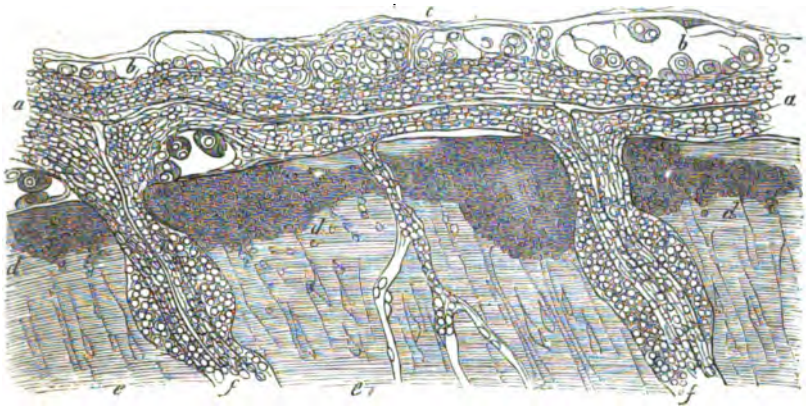

Fig. 293. — Méningite tuberculeuse *

formées par de jeunes éléments qui ont pour siége la gaîne lymphatique de Charles Robin, et déposées aussi dans le tissu lamineux ambiant, au niveau de la bifurcation d'un vaisseau ou sur les branches capillaires afférentes (voy. fig. 293). Le vaisseau qui occupe le centre de la granulation, est le siége d'une thrombose, ce qui explique l'œdème cérébral et méningé survenu par pression collatérale, et le ramollissement inflammatoire dû à l'arrêt de la circulation.

* Fig. 293. — Coupe de la pie-mère et du cerveau dans une meningite tuberculeuse. *a*, *a*, vaisseau de la pie-mère assez volumineux et rempli d'éléments cellulaires; *b*, *b*, tuberculisation commençante dans les espaces lymphatiques; *c*, nodules tuberculeux ou tubercules miliaires de la pie-mère; *d*, *d*, *d*, couche extérieure de la substance corticale du cerveau infiltré d'éléments cellulaires; *e*, *e*, substance cérébrale normale; *f*, *f*, petits vaisseaux afférents moniliformes, atteints de dégénérescence tuberculeuse de leur paroi. Grossissement environ 250 diamètre. (E. Rindfleisch).

La pie-mère est adhérente au tissu cérébral par un travail d'encéphalite hyperplasique consécutive (Tigges, Hayem) (voy. fig. 293) ; le tissu cérébral est congestionné et ramolli. Le microscope fait constater de grandes cellules à plusieurs noyaux, de forme et de volume différents, des myélocytes granuleux. Les vaisseaux gorgés d'hématies montrent des hémorrhagies dans leurs gaînes lymphatiques, ainsi que la tunique adventice enflammée avec multiplication des éléments cellulaires.

L'exsudat est souvent fibrino-purulent, occupant le tissu sous-arachnoïdien, surtout vers la scissure de Sylvius et les origines des nerfs crâniens : il est dense et résistant. C'est par extension qu'il atteint la convexité des hémisphères. L'exsudat liquide constitue des épanchements ventriculaires, d'où le nom d'hydrocéphalie aiguë, qui a été donné à la méningite tuberculeuse. Le liquide est tantôt clair et limpide, tantôt louche et floconneux, ce qui est dû à la multiplication des éléments épithéliaux épendymaires, ou à des leucocytes.

Dans les cas de méningite tuberculeuse compliquée, on rencontre de l'hémorrhagie méningée ou encéphalique, mais plus souvent une coexistence de tubercules du cerveau, des parois crâniennes, et enfin une méningite spinale (Liouville).

HŒPFENGARTNER, Untersuchungen über die Natur der Gehirnwassersucht, Stuttgart, 1802. — COINDET, Mémoire sur l'hydrencéphale ou céphalite interne hydrocéphalique, Paris, 1817. — CONSTANT et FABRE, Sur la méningite tuberculeuse (Académie des sciences de Paris, 1835). — RÜFZ, Recherches sur les symptômes et les lésions anatomiques de l'hydrocéphale aiguë, thèse de Paris, 1835. — LEDIBERDER, Essai sur l'affection tuberculeuse aiguë de la pie-mère, thèse de Paris, n° 410, 1837. — VALLEIX, De la méningite tuberculeuse chez l'adulte (Archives gén. de médecine, 3e série, t. I, 1838). — LEGENDRE, Étude sur les deux formes de la méningo-encéphalite tuberculeuse, Paris, 1846, et De la méningite tuberculeuse, etc., Paris, 1853. — SUBMAY, Mémoire sur la tuberculisation aiguë des méninges chez l'adulte (Gaz. méd. de Paris p. 808-820, 1855). — S. EMPIS, De la granulie, etc., in-8, Paris, 1865. — V. CORNIL, Actes du congrès méd. international, Paris, 1868. — E. QUINQUAUD, Observations sur la méningite tuberculeuse avec paralysies et aphasie (Bulletins de la Soc. anat. de Paris, mai 1869). — ARCHAMBAULT, article Méningite tuberculeuse (Dictionnaire encyclopédique des sciences médicales, 2e série, t. VI, p. 581, 1873). — RENDU, Recherches cliniques et anatomiques sur les paralysies liées à la méningite tuberculeuse, Paris, p. 150, 1873. — — LANDOUZY, Contribution à l'étude des convulsions et des paralysies liées aux méningo-encéphalites fronto-pariétales, thèse de Paris, 1876. — JACCOUD et LABADIE-LAGRAVE, Nouveau dictionn de méd. et de chir. pratiques, t. XXII, p. 211, 1876.

2. — Méningite syphilitique.

A. *Pachyméningite syphilitique.* — On constate primitivement une pachyméningite scléreuse simple, ordinairement étendue ; mais d'autres fois le tissu scléreux est parsemé de nodules qui sont des syphilomes ou gommes jaunâtres, c'est la *pachyméningite sclero-gommeuse.*

Les gommes de la dure-mère sont situées sur la face externe ou sur la face interne; elles constituent des tumeurs le plus souvent multiples, de la grosseur d'un noyau de cerise et placées ordinairement au voisinage de la troisième circonvolution. Le tissu est tantôt grisâtre, résistant, avec le centre jaunâtre, tantôt fibreux, cartilaginiforme, d'autres fois gélatineux et comparable à de la gomme adragant. Enfin la matière gommeuse peut être infiltrée ou bien répandue en lames et ressemblant à du pus concret. Souvent au voisinage des gommes, la substance cérébrale est devenue fibreuse, gommeuse. A. Fournier a dit que les méningites gommeuses ou hyperplasiques étaient infectieuses par voie de continuité.

B. *Pie-mérite syphilitique.* — Elle est caractérisée par un épaississement fibreux de la pie-mère, soit en plaques soit sous forme de traînées sur le trajet des vaisseaux; souvent les trois membranes se fusionnent (ankylose des méninges de Fournier). De plus, il existe une adhérence des méninges à la substance corticale (ankylose cérébro-méningée, Fournier); les vaisseaux peuvent être comme étranglés et devenir le siége de thromboses avec ramollissement cérébral.

Les nerfs ont parfois éprouvé l'altération scléreuse, ou bien, ils sont infiltrés par la matière gommeuse syphilitique.

Néoplasmes et Parasites des méninges cérébrales.

A. *Sarcomes.* — Ces tumeurs, de volume variable, peuvent atteindre la grosseur d'un œuf de poule; tantôt elles sont sphériques, tantôt ellipsoïdes et en forme de disque aplati. Les membranes encéphaliques forment une enveloppe complète ou incomplète. La pie-mère adhère parfois, la dure-mère presque toujours. Quand l'adhérence n'a lieu qu'à la dure-mère, la tumeur provient de cette membrane; souvent le néoplasme ayant contracté des adhérences multiples comprime ou pénètre la substance cérébrale.

Les tumeurs sarcomateuses intra-crâniennes appelées : fongus de la dure-mère, fibrophytes de la dure-mère (Cruveilhier), tumeurs fibro-plastiques (Lebert), endothéliomes (Lancereaux), etc., présentent plusieurs variétés. Elles sont distinctes des cancers ou épithéliomes à végétation et généralisation rapides; Cruveilhier faisait remarquer expressément : que les tumeurs de la dure-mère, nées à la face interne et à la base du crâne, compriment et refoulent la substance cérébrale, mais ne l'envahissent pas à la manière des tumeurs cancéreuses (1). Au contraire, les tumeurs de la

(1) J. Cruveilhier, *Traité d'anatomie pathologique générale*, t. III, p. 646, 1856.

voûte crânienne sur la face externe de la dure-mère sont toutes ou presque toutes carcinomateuses.

Les sarcomes de la dure-mère sont fort souvent lobulés, disposés en groupes de fibres avec plusieurs centres de développement, et à leur base on trouve souvent des prolongements durs et ossiformes.

Les sarcomes méningiens cérébraux offrent toutes les variétés déjà décrites pour l'encéphale (voy. p. 975) : tumeurs à myélocytes, sarcomes névrogliques, etc., leurs éléments anatomiques sont des cellules de formes remarquables (fig. 294). Ces tumeurs provenant parfois de la

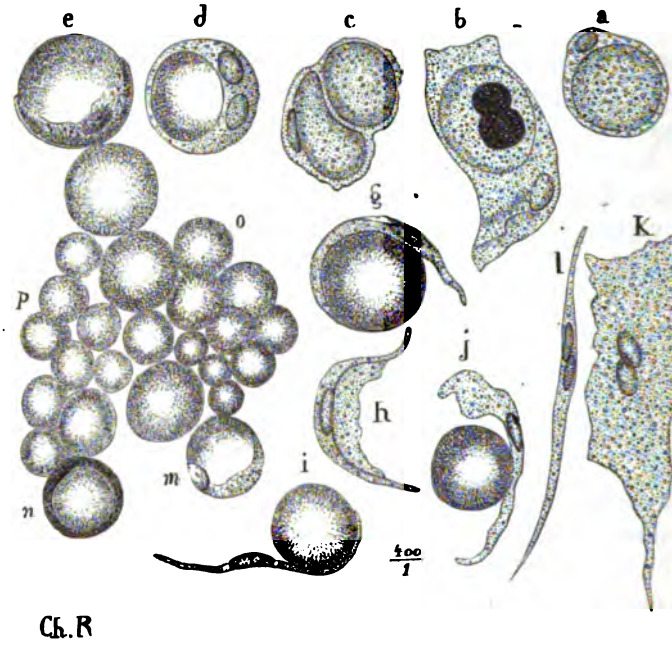

FIG. 294. — Sarcome de la dure-mère *.

dure-mère, viennent aussi de l'arachnoïde, de la pie-mère ou des plexus choroïdes.

* FIG. 294. — Éléments cellulaires d'un sarcome pédiculé, ou tumeur fongueuse de la dure-mère, situé près de la base du rocher. *a*, cellule sphéroïdale creusée d'une cavité arrondie, le noyau est placé sur le côté ; *b*, grande cellule creusée d'une excavation contenant deux amas de granulations jaunâtres, mobiles dans un liquide ; *c*, cellule creusée de deux cavités pleines d'un liquide repoussant le noyau ; *d*, cellule à deux noyaux creusée d'une cavité ; *e*, cellule rompue sur un de ses côtés, remplie par un corps hyalin ; *g*, *h*, *i*, *j*, cellules rompues, atrophiées, sur une partie de leur largeur, réduites à un filament fusiforme irrégulier ; *k*, *l*, cellule à deux noyaux, vue de face et de profil, ressemblant alors à un corps fusiforme ; *m*, *n*, cellules ressemblant à des anneaux, mais néanmoins sphériques et remplies d'un corps hyalin ; *o*, *p*, corps hyalins ou finement granuleux, séparés des cellules, isolés ou contigus et formant des amas pouvant devenir polyédriques par pression réciproque. Grossissement 450 diamètres (Ch. Robin. *Anatomie et physiologie cellulaires*).

B. *Fibromes.* — Les corpuscules de Pacchioni peuvent, en se multipliant, constituer des *fibromes* méningiens. Les fibromes de la dure-mère forment des tumeurs arrondies, lisses, bosselées ou non. Leur volume varie depuis celui d'une petite noisette jusqu'à celui d'une orange. La couleur est d'un blanc nacré, parfois grisâtre ou rose.

C. *Myxomes.* — Les myxomes méningiens, appelés collonema par Müller, se montrent sous l'aspect de masses verdâtres, molles, gélatiniformes, dépourvues de suc lactescent. Avec le microscope, on y voit des cellules de formes très-diverses et gonflées par une substance muqueuse.

D. Les *lipomes*, tumeurs adipeuses, stéatomes, siégent dans la pie-mère. L'existence de ces tumeurs constitue un fait intéressant, parce qu'il y a, de la sorte, production anormale d'un amas graisseux, par erreur de lieu ou hétérotopique.

E. Les *chondromes* sont durs, élastiques, de couleur blanchâtre ou un peu grisâtre, et se développent surtout chez les jeunes sujets.

F. Les *ostéomes* par ossification de la dure-mère sont incontestables. Monneret cite un cas où la dure-mère était transformée en une calotte osseuse; pour Virchow, l'ostéome serait le résultat d'une pachyméningite chronique. Le siége de prédilection de l'ostéome, survenant surtout à l'âge moyen de la vie, est la faux du cerveau. Cruveilhier distingue une forme d'ossification en granulations réunies, semblables à des grains de millet, une forme en aiguilles ou stalactites osseuses, et une ossification par larges plaques. De plus, il fait remarquer le siége primitif de l'ossification sur la face interne arachnoïdienne, procédant ainsi du dedans au dehors.

G. *Épithéliomes, carcinomes.* — Le cancer primitif des méninges est très-rare, il ne se ramollit ni ne s'ulcère point. Les variétés d'encéphaloïde, de squirrhe, de colloïde, rarement mélanique, ont été signalées. Le carcinome, ou épithéliome secondaire, est le plus fréquent.

Les épithéliomes nacrés, le cholestéatome (Müller), les sarcomes angiolithiques, les psammomes, les tumeurs perlées (Cruveilhier) des méninges cérébrales, me paraissent devoir être rapportés plutôt à des variétés d'épithéliome qu'aux sarcomes véritables.

H. *Tubercules.* — En dehors de l'infiltration tuberculeuse produisant la méningite spéciale (voy. p. 1002), on peut trouver dans les

méninges des masses tuberculeuses isolées, jaunâtres, de la grosseur d'une noisette et se composant de deux parties : une partie demi-transparente vasculaire et périphérique, l'autre centrale, opaque et jaunâtre. Dans cette dernière, les vaisseaux sont oblitérés, tandis qu'ils sont perméables dans les tumeurs à myélocytes.

I. *Syphilomes.* — Tantôt isolés, tantôt infiltrés, ils forment une tumeur qui peut égaler le volume d'un œuf, mais qui n'est jamais enkystée (voy. Syphilis cérébrale et Méningite syphilitique).

J. *Parasites.* — Les *Hydatides à Echinocoques* sont très-rares dans les méninges et ordinairement en petit nombre. Le *Cysticerque celluleux*, larve du *Ténia armé*, se trouve dans la pie-mère, et les ventricules cérébraux, mais rarement. Leur nombre varie parfois de trois à soixante (voy. Parasites de l'encéphale).

Hémorrhagies méningées.

Les *hémorrhagies méningées* se divisent en primitives et en secondaires. Les hémorrhagies primitives comprennent : les hémorrhagies extra-méningées, les hémorrhagies sus-arachnoïdiennes, les hémorrhagies sous-arachnoïdiennes, ventriculaires, mixtes. Les hémorrhagies secondaires produisent les hématomes de la pachyméningite externe et interne.

A. *Hémorrhagies extra-méningiennes.* — Le sang s'est épanché entre le crâne et la dure-mère. Ordinairement, c'est l'artère méningée moyenne qui est lésée, le plus souvent à la suite d'un traumatisme ; chez le nouveau-né, cette hémorrhagie constitue le céphalématome interne.

B. Les *hémorrhagies sus-arachnoïdiennes* sont rares chez les adultes, mais plus fréquentes chez les nouveau-nés, où elles prennent le nom d'apoplexie des nouveau-nés, asphyxie, mort apparente des nouveau-nés. Il y a souvent coïncidence de congestion cérébrale et même d'hémorrhagie capillaire. Parrot a rencontré des lésions dégénératives des cellules du tissu conjonctif et des noyaux des parois vasculaires ; ces altérations sont importantes pour la pathogénie de ces hémorrhagies.

Chez l'adulte, l'hémorrhagie sus-arachnoïdienne récente offre le sang fluide ou coagulé ; les caillots sont mous, sans adhérence, parfois ils forment des sortes de membranes fibrineuses. Les expériences physiolo-

giques et les faits cliniques démontrent que le sang peut s'enkyster, que la membrane d'enkystement peut s'organiser, que cette néomembrane ou néohymene contient des vaisseaux à parois embryonnaires.

C. *Hémorrhagies sous-arachnoïdiennes.* — Leur siége anatomique est entre l'arachnoïde et la pie-mère ou dans l'épaisseur de celle-ci. Tantôt ces hémorrhagies forment des taches ou sont étalées en nappe peu épaisse, tantôt le sang fuse assez loin et produit un épanchement sous-arachnoïdien spinal. Ordinairement on ne trouve pas de kyste. Parfois il y a coïncidence de ramollissement par attrition, mais on ne voit pas avec le microscope des corps granuleux; dans certains cas, la pie-mère est infiltrée de sang et son aspect rappelle celui d'un placenta.

Il y a souvent, avec les hémorrhagies sous-arachnoïdiennes, des lésions vasculaires pathogéniques : ce sont des dilatations anévrysmatiques intracrâniennes avec rupture, le plus souvent, du tronc basilaire; presque toutes les artères ont été trouvées lésées, jusqu'aux artérioles de la pie-mère.

D. *Hémorrhagies ventriculaires.* — Le sang épanché dans les ventricules peut venir de plusieurs sources : d'un foyer hémorrhagique de la couche optique ou du corps strié, d'une hémorrhagie sous-arachnoïdienne, ou d'une rupture des vaisseaux des plexus choroïdes. Sous le nom d'*hémorrhagie périventriculaire* ou *sous-épendymaire*, Parrot a décrit l'hémorrhagie des parois des ventricules, hémorrhagie qui siége entre la couche optique et le corps strié, sous la lame cornée.

BAILLARGER, Du siége de quelques hémorrhagies méningées (Archiv. gén. de médecine, 1834). — LONGET, Quelques considérations sur les exhalations sanguines des méninges, thèse de Paris, 1835. — BOUDET, Mémoire sur l'hémorrhagie des méninges (Journal des connaissances médico-chirurgicales, 1838). — J. CRUVEILHIER, Kystes de la dure-mère (Anatomie pathol. du corps humain, liv. XX, 1830-1842). — PRESCOTT-HEWETT, Medico-chir. Transactions, 1845. — Discussion sur l'hémorrhagie des méninges (Bulletins de la Société médicale des hôpitaux de Paris, t. IV, 1867). — BLACHEZ, Hémorrhagie méningée (Union médicale, 1867). — LÉPINE, Note sur deux cas d'hémorrhagie sous-méningée (Comptes rendus de la Société de biologie, 1867). — ARCHAMBAULT, Dictionn. encyclopédique des sciences médicales, 2e série, t. VI, 1873. — LUNEAU, Étude sur la pathogénie des hémorrhagies primitives de la cavité de l'arachnoïde crânienne, thèse de Paris, n° 297, 1873. — J. PARROT, Étude sur l'hémorrhagie encéphalique chez le nouveau-né (Archives de tocologie, 1875). — JACCOUD et LABADIE-LAGRAVE, Nouveau Dictionnaire de médecine et de chirurgie pratiques, t. XXII, p. 93, 1876.

SECTION II

MOELLE ÉPINIÈRE

MOELLE ET MÉNINGES RACHIDIENNES

La moelle épinière forme la partie rachidienne des centres nerveux: chez le fœtus, elle s'étend jusqu'au coccyx; chez l'adulte, elle finit au niveau de la première vertèbre lombaire. Outre les deux renflements cervical et lombaire, la moelle présente normalement un canal central.

Sur une coupe ou section transversale, on constate la substance blanche périphérique et une portion grise, centrale, formant les cornes antérieures et les cornes postérieures.

La substance blanche est disposée en faisceaux antérieur, latéral et postérieur. Ce dernier, tout à fait en arrière, présente le cordon cunéiforme de Goll de chaque côté de la commissure postérieure.

La substance blanche de la moelle est composée uniquement de fibres nerveuses, de névroglie et de cellules nerveuses. Ces dernières sont très-grosses dans les cornes antérieures, avec des prolongements nombreux, surtout aux renflements cervical et lombaire; elles sont plus petites dans les cornes postérieures.

Inflammations diverses de la moelle, Myélites.

Les diverses inflammations de la moelle épinière ne sont bien connues que depuis les derniers perfectionnements apportés à son examen histologique. Beaucoup de lésions, inaperçues ou peu appréciables, sont devenues évidentes. Les caractères anatomiques de l'atrophie musculaire progressive, de la paralysie infantile, de l'ataxie locomotrice, ont été fixés.

Les *myélites*, ou inflammations des tissus propres de la moelle, comprennent des lésions atteignant tantôt les éléments nerveux, cellules et tubes, plus souvent la névroglie médullaire, et parfois les deux éléments nerveux et conjonctif à la fois. La distinction des myélites en parenchymateuses et interstitielles n'est pas absolument vraie, et il est plus exact de comprendre les différences des diverses myélites suivant les parties homologues atteintes : faisceaux postérieurs de la moelle, faisceaux latéraux, substance grise antérieure, cornes antérieures, et, à la fois, faisceaux latéraux. Vulpian a donné le nom de myélites d'un système médullaire ou systématiques) à ces lésions, régulièrement étendues, qui ont aussi

reçu les noms de scléroses rubannées, de scléroses fasciculées, de scléroses uniformes; ce dernier terme par opposition à celui de sclérose en plaques disséminées. Quand les lésions, au lieu d'être systématiquement réparties, sont irrégulières et répandues dans diverses parties de la moelle, on a les myélites diffuses, se propageant de tous côtés.

Toutes les myélites, systématiques ou diffuses, peuvent être primitives ou secondaires. Les myélites systématiques primitives ont des symptômes nets en rapport avec le siége des lésions; mais la complication d'une myélite diffuse rend ces symptômes plus vagues et fait varier les types les mieux définis.

Les myélites sont tantôt aiguës et tantôt chroniques.

1. — Myélite aiguë diffuse, néoplasique.

La *myélite aiguë diffuse*, non systématique, peut être limitée à une portion plus ou moins étendue de la moelle, qu'elle occupe soit en totalité, soit en partie; elle est donc périphérique, unilatérale, ou centrale. Tantôt cette myélite aiguë siége dans la région cervicale, tantôt dans les régions cervico-dorsale, dorsale, dorso-lombaire ou lombaire; elle s'étend en haut ou en bas, devenant ascendante ou descendante; elle est rarement en foyers disséminés.

La myélite aiguë néoplasique offre des lésions quelquefois très-peu marquées à l'œil nu. Une légère injection des méninges, une faible diminution de consistance du tissu de la moelle, et cependant le microscope fait reconnaître des altérations graves.

Dans les cas bien prononcés, les régions médullaires lésées sont ramollies, rosées, jaunâtres ou d'un brun foncé; la couleur varie suivant l'âge et suivant les modifications de l'hémoglobine dans le foyer; les vaisseaux sont gorgés d'un sang qui souvent transsude et parfois s'épanche hors des vaisseaux : le foyer, d'abord rouge, passe à la teinte chocolat. La moelle épinière est plus ou moins turgide, tuméfiée; alors les méninges sont injectées, épaissies et adhérentes.

Avec le microscope, on trouve que la myéline des tubes nerveux s'est divisée déjà au bout de vingt-quatre heures en petites masses à double contour; les tubes sont brisés, en forme de boules ou en massue. Dans ce même foyer on voit des leucocytes, des corps granuleux, des granulations abondantes. Ces divers éléments sont libres ou contenus dans les gaînes lymphatiques périvasculaires.

L'évolution de la lésion a été suivie avec soin. Dans une première phase, il y a hyperémie et tuméfaction; le tissu lamineux de la moelle se gonfle, s'épaissit; les myélocytes sont vésiculeux, se multiplient; quel-

quefois même il y a une multiplication endogène qui donne naissance à de grandes cellules à noyaux multiples. Tantôt les éléments nerveux sont peu altérés, tantôt les cellules nerveuses s'atrophient; il se fait un dépôt de pigment ocreux, les prolongements s'effacent, le noyau diminue, et la cellule est réduite à une masse pigmentaire. Parfois les cellules multipolaires deviennent globuleuses, tuméfiées, doublent de volume; le protoplasma est plus clair, plus réfringent; le noyau est gros, comme fragmenté. Souvent aussi il y a tuméfaction du cylindre axe, qui devient moniliforme (Frommann, Charcot, Müller).

Cet état de la moelle a été désigné sous le nom de *ramollissement rouge;* il n'a rien de commun avec le ramollissement nécrobiotique du cerveau. Nous verrons aussi plus tard que les hémorrhagies médullaires diffèrent beaucoup des hémorrhagies cérébrales.

Quand l'inflammation aiguë diffuse de la moelle est plus avancée, le ramollissement est plus marqué : le tissu nerveux est mou et pulpeux. Dans ce cas, on trouve avec le microscope un exsudat liquide renfermant des globules blancs et rouges, des myélocytes multipliés et surtout des corps granuleux. La myéline s'est renflée, fragmentée en masses à double contour dans les tubes nerveux; les gaînes lymphatiques renferment de nombreux leucocytes. Parfois il se fait une hémorrhagie dans la substance ramollie; le sang se réunit dans une petite cavité anfractueuse, ou bien il est infiltré ; l'hémorrhagie a lieu dans la substance grise, rarement dans la substance blanche.

L'aspect des portions enflammées de la moelle à cette période et les modifications occasionnées par les éléments hématiques leur ont fait donner le nom de *ramollissement jaune.* Après la résorption des matières colorantes, la teinte est grisâtre et on a le *ramollissement gris* de Leyden. On trouve parfois des lacunes, comme dans la myélite chronique. Le foyer d'inflammation diffuse peut se cicatriser ou passer à l'état chronique en s'accompagnant de dégénération secondaire ascendante ou descendante dans la moelle, ou bien d'amyotrophies consécutives.

Il convient actuellement de préciser deux formes anatomo-pathologiques de myélite aiguë non systématique.

A. *Myélite aiguë centrale généralisée.* — Cette forme de myélite a été décrite pour la première fois par Albers, de Bonn; elle a pour siége principal la substance grise; quelquefois les couches profondes de la substance blanche sont atteintes. A l'œil nu et sur une coupe, le tissu est ramolli, rougeâtre, parfois réduit en bouillie, avec des foyers hémorrhagiques. Carswel a cité des cas où l'inflammation de la substance grise arrivait à la suppuration.

B. *Myélite localisée.* — Le foyer phlegmasique peut occuper la substance blanche ou la substance grise; le plus souvent il n'existe qu'un foyer, qui comprend toute l'épaisseur de la moelle; plus rarement il en existe plusieurs.

2. — Myélite aiguë des cornes antérieures.

La *myélite aiguë systématique, myélite aiguë des cornes antérieures*, a été appelée par Charcot *téphro-myélite antérieure aiguë parenchymateuse* (τεφραιος, cendré, couleur de cendre). Elle constitue réellement un type distinct, surtout quand elle est bien limitée à l'aire des cornes antérieures et qu'elle n'est pas compliquée de myélite diffuse.

A. La *paralysie spinale atrophique de l'enfance* a pour lésion caractéristique la myélite des cornes antérieures. On trouve à l'œil nu la coloration plus sombre et une modification de consistance de ces parties. Avec le microscope, on voit une atrophie des cellules des cornes antérieures; les vaisseaux capillaires sont plus nombreux, avec des parois plus épaisses, les gaînes lymphatiques encombrées de corps granuleux. L'atrophie des cellules est accompagnée de dépôts pigmentaires, ou bien les cellules sont plus contractées et plus brillantes. Enfin, les faisceaux antéro-latéraux de la moelle se ramollissent parfois; une myélite diffuse de la substance blanche complique la myélite systématique grise. S'agit-il d'une atrophie primitive des cellules nerveuses, d'une myélite parenchymateuse ou bien d'une sclérose primitive, qui comprimerait et atrophierait les cellules nerveuses? La paralysie brusque du début, la diminution de la contractilité faradique et l'atrophie si aiguë me font admettre la première hypothèse, qui est celle de Charcot et Vulpian, contre la seconde soutenue par Roger et Damaschino.

B. *Paralysie spinale aiguë de l'adulte.*— Duchenne (de Boulogne) n'en connaissait pas bien les lésions, et peu d'autopsies en ont été rapportées par les auteurs; dans un cas de Gombault (1), l'altération occupe le groupe postéro-externe des cellules motrices des renflements lombaire et cervical. Il n'existait pas de lésions du tissu conjonctif. L'altération des cornes antérieures, ou tout au moins de certains groupes de cellules, semble prouver que le siége principal et le point de départ de la paralysie spinale aiguë de l'adulte est une myélite des cellules motrices des cornes antérieures.

(1) GOMBAULT, *Note sur un cas de paralysie spinale de l'adulte, suivi d'autopsie* (*Archives de physiologie normale et pathologique*, t. V, p. 80,, 1873.

3. — Myélites aiguës suppuratives.

Les *myélites aiguës* arrivant à l'*infiltration purulente*, ou à la *suppuration avec abcès* de la moelle, sont fort rares. On a signalé un cas avec abcès des cordons antérieurs, un autre avec abcès dans l'intérieur de la moelle. Le plus souvent il s'agit pour les suppurations superficielles de la moelle de méningo-myélites suppurées à la suite de traumatismes, de la méningite rachidienne épidémique, ou d'eschares du sacrum ayant gagné le canal rachidien.

Chez les aliénés, à la suite d'inflammations propagées à la moelle par des eschares gangreneuses, les portions superficielles sont recouvertes d'exsudat puriforme verdâtre, avec odeur de gangrène. Les lésions peuvent s'étendre jusque sur le bulbe et même à la partie inférieure de l'encéphale.

Les abcès métastatiques ont été rencontrés dans la moelle, comme dans le cerveau et les autres organes, à la suite de l'infection purulente généralisée.

4. — Myélites chroniques diffuses ; Myélites en foyers disséminés, Sclérose en plaques.

Les diverses formes, très-nettement distinctes, de la myélite chronique ont entre elles une communauté anatomique réelle : l'inflammation plus souvent interstitielle que parenchymateuse, arrivant à la multiplication des éléments de la névroglie et à l'atrophie des éléments nerveux.

Les *myélites chroniques diffuses*, non systématisées dans leurs lésions, peuvent occuper un segment plus ou moins étendu de la moelle, sa périphérie, son centre, ou former des foyers disséminés à sa surface.

D'une manière générale, dans la myélite chronique de toutes les formes, le tissu interstitiel placé entre les cellules et les tubes nerveux médullaires est hypertrophié ; l'espace qui sépare les éléments nerveux est plus considérable ; le nombre des myélocytes, des cellules dites cellules araignées, est augmenté. Ces éléments se sont multipliés ainsi que leurs noyaux ; une grande quantité de corps granuleux, visibles à l'état frais, se trouvent dans les parties malades. Plus tard, la névroglie est fibrillaire, des éléments conjonctifs de nouvelle formation prédominent, et des masses plus ou moins épaisses, plus ou moins consistantes, existent dans tous les points qui ont été lésés. Les corps amyloïdes sont très-nombreux surtout autour de la moelle ou près du canal central. Les vaisseaux ont les parois

épaissies, recouvertes parfois de fibrilles conjonctives, et leur lumière ou leur calibre est même diminué. Les éléments nerveux se sont atrophiés en partie, mais les cylindres axes ont été vus tuméfiés, mats, granuleux, striés, d'un aspect vitreux; les cellules nerveuses sont pigmentées, dépourvues de tous leurs prolongements, leur forme est globuleuse et ramassée. Dans l'état sclérosique, elles sont petites, résistantes et brillantes, réfractant fortement la lumière.

Au début de la multiplication des éléments névrogliques, il y a tuméfaction et un certain degré de résistance, avec teinte ambrée ou grisâtre ; les éléments cellulaires se colorent vivement par le carmin. Dans un état plus avancé, la consistance du tissu augmente, il y a sclérose ou induration, et parfois des lacunes ou des vacuoles existent dans l'intérieur du tissu sclérosé.

A. *Myélite chronique transverse.* — Cette forme de myélite est étendue à l'épaisseur d'un segment de la moelle. Ordinairement elle occupe la région cervicale et coexiste avec une pachyméningite hypertrophique. La déformation de la moelle peut être considérable : la périphérie de la moelle, la partie postérieure des cordons latéraux, la substance grise, le tissu péri-épendymaire, sont plus souvent affectés. Il est parfois difficile de reconnaître les diverses parties de la moelle. Celle-ci devient lacuneuse, le canal central est dilaté ; les lacunes résulteraient du processus régressif appelé par Lockart Clarke : désintégration granuleuse.

B. *Myélites périphériques.* — La lésion peut être bornée a une zone étroite autour de la moelle, c'est la sclérose annulaire de Vulpian. Dans d'autres faits, la myélite chronique n'atteint qu'un îlot dans une hauteur variable et plus ou moins étendu en travers. Dans la paralysie générale des aliénés, les lésions sont disséminées dans la substance blanche, dans les cordons latéraux ou postérieurs, à la surface de l'organe, et elles coexistent avec une méningite chronique.

J'ai observé un fait de myélite périphérique avec intégrité de la substance grise. La sensibilité était conservée.

Homme, quarante-quatre ans, ayant une paralysie des membres supérieurs seuls, avec conservation de la sensibilité, mort à l'hôpital de la Charité. Le crâne et le rachis, ouverts avec précaution, ne font rien constater d'anormal ; il n'existe aucune saillie, aucune tumeur ; mais en promenant le doigt sur toute la longueur de la moelle, on sent au niveau des premières vertèbres dorsales un peu plus de mollesse que dans le reste de son étendue. Les membranes rachidiennes, fendues, montrent au niveau de l'espace compris entre la troisième et la sixième vertèbre

dorsales, une consistance très-peu marquée de la substance nerveuse médullaire; la vascularisation est augmentée.

La moelle épinière est examinée au moyen de coupes longitudinales et transversales et avec le microscope; je constate une induration existant depuis la moelle allongée jusqu'au niveau de la troisième dorsale, et depuis la sixième dorsale jusqu'à la queue de cheval. Cette induration est comparée avec l'état normal de la moelle d'un autre cadavre, enlevée dans ce but et provenant d'un malade ayant succombé à une maladie aiguë. Il est difficile de préciser si la moelle était indurée et hypertrophiée tout à la fois; cependant la moelle m'a paru un peu plus grosse que celle provenant du malade déja signalé et servant pour la comparaison.

Le tissu blanc de la moelle était lisse, luisant à la coupe, rappelant l'aspect de la porcelaine, peu vasculaire, dur, difficile à écraser. La substance grise elle-même était un peu plus ferme que celle de la moelle à laquelle on la comparait. Sa coloration n'était ni plus rosée ni plus pâle que d'habitude. Les racines antérieures et postérieures se détachaient suivant l'état normal de la portion indurée; elles ne paraissaient avoir subi aucune altération.

Dans l'espace compris entre la troisième et la sixième vertèbre dorsales, le tissu médullaire était ramolli, pultacé, ressemblant à une bouillie blanchâtre, un peu rosée, un peu piquetée de rouge en quelques points. Sous l'eau, je remarque une sorte de détritus filamenteux, et la majeure partie se détache et forme une émulsion grossière. La substance blanche présente ce genre d'altération ; la substance grise, au contraire, paraît avoir conservé sa consistance normale, car dans l'eau, quand la substance blanche s'est dispersée en partie, on la voit encore cohérente à peu près au même degré que dans le reste de la moelle, au moins dans l'espace de la septième à la huitième dorsale, mis à nu pour terme de comparaison.

Examinées au microscope, sur des parcelles de tissu prises avant l'immersion dans l'eau, la substance blanche tant indurée que ramollie, et la substance grise de différentes portions de la moelle, ont donné les résultats suivants. La *substance blanche indurée* renferme une grande quantité de matière amorphe et de granulations grisâtres; des tubes nerveux à double contour ayant peu de varicosités, réunis par la substance amorphe; leur contenu myélinique est visqueux et homogène; des vaisseaux capillaires peu nombreux ayant sur leurs parois quelques granulations grisâtres. La *substance blanche ramollie* offre les mêmes éléments, mais la matière amorphe est beaucoup plus abondante, ainsi que les capillaires; de plus, il existe des corps granuleux parmi les tubes nerveux rares, altérés, variqueux et granuleux. La *substance grise* montre une grande quantité de matière amorphe; des myélocytes sous forme de cellules et de noyaux libres de $0^{mm},005 = 5\mu$, les cellules ayant de $0^{mm},010$ à $0^{mm},015 = 10$ à 15μ; des vaisseaux capillaires normaux.

Les nerfs ne paraissaient pas altérés. Les muscles des bras offrent l'atrophie simple, non graisseuse (1).

(1) A. LABOULBÈNE, *Observ. de paralysie des membres supérieurs seuls; conservation de la sensibilité; induration de la moelle épinière; ramollissement dans l'espace compris entre les 3e et 6e vertèbres dorsales* (*Union médicale*, t. IX, p. 597, 1855).

C. La *myélite unilatérale* a été étudiée par Charcot, qui l'a observée trois fois.

D. *Myélites centrale* ou *péri-épendymaire*. — La myélite péri-épendymaire, parfois très-accusée, est caractérisée par des masses morbides formées de cellules tassées, polyédriques, pouvant par leur multiplication réduire ou même faire disparaître le canal central. La périphérie de ce dernier est occupée par un tissu épais de 1 millimètre et plus; on croirait voir une tige solide enfoncée dans le centre de la moelle et ayant refoulé la substance grise. Cette néoplasie est quelquefois molle et creusée de lacunes. D'autres fois le canal central médullaire au lieu d'être comprimé et rétréci, est dilaté. Il y a dans ce cas une *hydromyélie*, avec une surface tantôt lisse, tantôt bourgeonnante dans le canal central (voy. Hydropisie de la moelle). Les myélites centrales sont généralement pourvues de vaisseaux nombreux, à parois épaisses, sclérosées. Les irradiations des myélites se font sur les faisceaux blancs des cordons latéraux, sur la substance grise antérieure ou postérieure.

E. La *myélite chronique à foyers disséminés*, ou *sclérose en plaques*, est distincte des autres formes de myélite chronique par sa répartition en foyers isolés ou séparés les uns des autres. La sclérose en plaques est tantôt limitée à l'encéphale (voy. p. 969), tantôt cérébro-spinale, parfois exclusivement spinale.

Les plaques de la sclérose médullaire sont grisâtres ou légèrement jaunâtres, d'une teinte ambrée, plus foncées que la couleur de la substance grise elle-même. Au contact de l'air, elles deviennent rosées, suivant la remarque de Charcot. Les contours sont sinueux, assez nets, mais irréguliers. La limite n'est pas nettement établie sur les substances blanche ou grise; on voit les plaques s'étendre des cordons antéro-latéraux à la substance grise, plus rarement sur les cordons postérieurs. Leur dimension est de plusieurs centimètres; elles occupent une partie de la circonférence médullaire; leur consistance rappelle l'albumine coagulée ou cuite.

En examinant les plaques de la sclérose à l'état frais, on y trouve, avec le microscope, des gouttes de myéline et une grande quantité de corps granuleux. Sur des coupes durcies dans l'acide chromique et colorées par le carmin, on voit que les limites de la sclérose ne sont pas nettement délimitées. Charcot y distingue soigneusement trois zones concentriques. La première zone externe, périphérique, montre des noyaux multipliés, des tubes nerveux dont le cylindre axe est hypertrophié ou tuméfié, pendant que la couche de myéline se divise ou se fragmente; de plus, les fibrilles du reticulum sont épaisses et séparées par de la matière amorphe,

des granulations graisseuses et des corps granuleux. La zone intermédiaire, ou de transition, offre des lésions plus marquées : les fibrilles du réticulum sont minces, allongées comme celles du tissu conjonctif ou lamineux, les tubes nerveux n'ont plus l'enveloppe myélinique, le cylindre d'axe est gros, parfois très-hypertrophié et réfringent. Enfin, au centre de la plaque, les fibrilles néoplasiques névrogliques existent seules, les éléments nerveux sont en majeure partie atrophiés, on n'en trouve que des vestiges, les cylindres axes résistent le plus longtemps. Les parois des vaisseaux sont épaissies, la gaîne lymphatique remplie de cellules graisseuses. Les cellules nerveuses de la substance grise sont d'une coloration ocreuse ou jaunâtre, atrophiées; le noyau a un aspect vitreux.

5. — Myélites chroniques systématiques; Scléroses des cornes antérieures de la moelle, des cordons antérieurs, des cordons postérieurs, des cordons latéraux.

Les myélites chroniques, étendues à tout un système des régions médullaires, présentent des caractères distinctifs très-remarquables et pathognomoniques de plusieurs maladies : atrophie musculaire progressive, ataxie locomotrice.

A. La *myélite chronique des cornes antérieures*, la *téphro-myélite antérieure chronique* de Charcot, n'est autre que la lésion de l'*atrophie musculaire progressive*. Les lésions principales sont médullaires; elles ont été les dernières connues; les lésions secondaires affectent les racines antérieures, les nerfs périphériques et les muscles. Ces dernières, celles des muscles surtout, avaient frappé l'attention, et Cruveilhier, sur le corps du bateleur Leconte, mort dans son service à la Charité, découvrit la lésion des racines antérieures.

Les lésions de la moelle consistant en la déformation et la diminution de volume des cornes antérieures sont peu appréciables à l'œil nu ; il faut l'aide du microscope pour voir sur des pièces fraîches la myélite systématisée des cornes antérieures et des cellules motrices. On l'apprécie encore mieux sur des coupes durcies. On trouve alors que les cellules nerveuses présentent l'atrophie pigmentaire et l'atrophie scléreuse dans une zone qui correspond aux cornes antérieures. Ce sont les grandes cellules motrices qui paraissent atteintes les premières. Les éléments du tissu conjonctif névroglique sont multipliés secondairement; on constate la présence de corps granuleux. Les lésions n'existent qu'au niveau des cornes grises, et en cet endroit on voit les vaisseaux épaissis par une multiplication nucléaire des parois. Avec un faible grossissement, lorsque la

maladie s'est prolongée, on s'assure que les cornes grises sont atrophiées dans tous leurs diamètres, et que les lésions se sont étendues de la moelle au bulbe et réciproquement. Dans le bulbe, la téphro-myélite antérieure chronique détermine les symptômes de la paralysie labio-glosso pharyngée (Hallopeau).

Les lésions des racines antérieures et des nerfs périphériques ont été décrites par Cruveilhier, qui en faisait le caractère anatomique de l'atrophie musculaire progressive. A l'œil nu, on voit ces organes atrophiés grêles, grisâtres, surtout si la maladie a duré assez longtemps. Avec le microscope, on constate qu'un certain nombre de tubes ont subi l'atrophie simple et d'autres l'altération granulo-graisseuse, mais la grande majorité s'est conservée intacte.

Enfin, dans les muscles, la lésion prédominante est l'atrophie simple du faisceau musculaire, avec conservation de la striation transversale (Charcot, Hayem). Çà et là, on voit une multiplication des éléments cellulaires du sarcolemme, éléments qui remplissent parfois la gaîne, dans laquelle la substance musculaire présente l'aspect de segments disposés en blocs conservant longtemps leurs stries. L'élément conjonctif ou lamineux augmente de volume et s'accompagne du développement de graisse (infiltration lipomateuse interstitielle). La dégénérescence graisseuse de la fibre primitive du muscle est une altération accessoire. Ces lésions musculaires peuvent s'expliquer par un processus d'excitation qui part des cellules, puis arrive par les racines antérieures et les nerfs jusqu'aux faisceaux musculaires eux-mêmes.

B. La *myélite chronique des cordons postérieurs*, *sclérose ou dégénérescence grise des cordons postérieurs*, est la lésion caractéristique de l'*ataxie locomotrice progressive* ou du *tabes dorsalis*.

Dans toutes les observations d'ataxie locomotrice progressive où l'examen de la moelle a été rigoureusement fait, on a trouvé une couleur grisâtre et un aspect de transparence spéciale des cordons postérieurs, visibles à travers la pie-mère. On suit le long de la moelle deux bandes grisâtres côtoyant les cornes postérieures. La lésion se montre rarement unilatérale, presque toujours des deux côtés; elle peut être restreinte, et les cordons seulement atteints dans les faisceaux voisins des cornes postérieures; mais, le plus souvent, l'altération s'est étendue en gagnant en dedans sur le cordon postérieur et sur le cordon de Goll. En dehors, elle a pu envahir même les cordons latéraux et les cornes antérieures. La lésion primitive est sûrement dans la zone radiculaire postérieure, et, chose remarquable, les cordons postérieurs étant si lésés, les cellules des ganglions rachidiens et celles des centres gris médullaires sont trouvées presque toujours indemnes.

Au début de la sclérose rubannée ou fasciculaire postérieure, les faisceaux sont plus saillants, tuméfiés (Charcot); il y a multiplication de nombre des éléments de la névroglie; plus tard, au contraire, les cordons sont réduits de volume; ils s'atrophient, s'indurent; il y a une atrophie des éléments névrogliques et un épaississement du tissu devenu fibroïde ou fibreux.

Pour bien reconnaître la distribution géographique et l'étendue de la lésion caractéristique de l'ataxie locomotrice ou du tabes, il faut faire durcir la moelle dans une solution d'acide chromique et colorer les coupes minces au carmin. Les régions malades se colorent beaucoup plus que les parties saines, à cause du jeune tissu pathologique rempli d'éléments cellulaires. On reconnaît ainsi le plus souvent que l'altération semble débuter par les faisceaux radiculaires externes, et qu'elle a son maximum d'intensité à la région lombaire; de là elle s'est étendue à la région dorsale, puis cervicale, où la lésion est toujours moins notable qu'à la région lombaire. La sclérose peut occuper aussi les bandelettes optiques, les nerfs optiques, les tubercules quadrijumeaux, le nerf hypoglosse; ces nerfs sont grisâtres, demi-transparents et atrophiés. Sur les parties latérales, la dégénérescence grise empiète parfois un peu sur la partie adjacente des cordons latéraux. Plus loin même, les racines postérieures des nerfs spinaux sont atrophiées et transparentes.

Homme, cinquante et un ans, ancien militaire, succombant à l'hôpital Necker, par pneumonie, et atteint d'ataxie locomotrice depuis douze années.

A l'autopsie, pratiquée vingt-six heures après la mort, je trouve une hépatisation complète du poumon droit. Après avoir ouvert le canal rachidien, on voit la dure-mère d'un rouge sombre, fortement congestionnée, un peu œdématiée au niveau des cordons postérieurs. La pie-mère est également très-vascularisée, surtout à la partie postérieure de la moelle, dans la portion lombo-dorsale. En ces points, la pie-mère épaissie est fortement adhérente, d'une teinte jaunâtre, ne pouvant être détachée sans entraîner avec elle du tissu nerveux.

Au-dessous de la pie-mère, enlevée par places, je trouve les faisceaux postérieurs de la moelle qui sont le siége de la lésion principale. Ils se dessinent sous la forme de deux faisceaux transparents, vitreux, d'une teinte jaune ambrée, tandis qu'ailleurs la couleur est d'un jaune rougeâtre ou grisâtre. Sur des coupes, on voit très-nettement cette altération des cordons postérieurs.

A la partie supérieure de la moelle, vers la région cervicale, la lésion est encore prononcée; enfin les nerfs optiques sont eux-mêmes atteints et grisâtres. On peut apercevoir la lésion médullaire et nerveuse à l'œil nu.

Avec le microscope et à l'état frais, sur des portions de la moelle tant dorsale que lombaire, après dilacération, j'ai trouvé un grand nombre d'éléments cellulaires jeunes, arrondis, à gros noyau, ayant de 7 μ à 8 μ et plongés dans une substance grenue. Les vaisseaux sont entourés d'un grand nombre de leucocytes

granuleux. A la partie antérieure, sur les cornes et sur les faisceaux antéro-latéraux, les tubes nerveux et les cellules nerveuses paraissent intacts.

Après durcissement dans l'alcool absolu, les sections horizontales des cordons postérieurs sont pratiquées sur divers points; coloration au carmin et examen dans l'essence de térébenthine et le baume de Canada. Je trouve les tubes nerveux altérés : les uns plus petits, atrophiés, avec le cylindre d'axe et une enveloppe; d'autres plus gros, comme hypertrophiés. Entre ces tubes lésés, il existe de nombreux éléments cellulaires de nouvelle formation. En d'autres points la lésion est plus forte. Les cordons postérieurs sont absolument altérés dans toute leur étendue, jusques et y compris les cordons de Goll qui sont soudés et réunis. Du tissu conjonctif existe entre les cordons atrophiés et la pie-mère. Les cornes postérieures sont rapprochées l'une de l'autre ; cette disposition est des plus nettes avec un faible grossissement. De plus, l'épaississement des parois des petits vaisseaux est manifeste ; des corps amyloïdes existent contre la paroi ainsi qu'au-dessous de la pie-mère. Sur plusieurs préparations, je constate que la substance intertubulaire est épaissie par de fines fibrilles; les tubes nerveux sont atrophiés, et ceux qui existent n'ont que le cylindre de l'axe. Le tissu conjonctif est prédominant.

On sait que l'anatomie permet de distinguer dans les cordons postérieurs de la moelle deux parties : l'une externe, qui est la bandelette externe ou la zone radiculaire postérieure, et une autre interne, véritable faisceau médian postérieur, appelé aussi cordon de Goll. Ces deux parties, bandelette externe et cordon de Goll, peuvent être atteintes isolément.

La bandelette externe ou la zone radiculaire postérieure, même légèrement atteinte, donne lieu aux symptômes de l'ataxie locomotrice ou au tabes dorsalis. La sclérose des seuls cordons de Goll, constatée isolément, est étrangère à l'incoordination motrice; elle est secondaire à l'altération de la bandelette externe dans la plupart des cas d'ataxie prolongée, avec lésion de toutes les parties postérieures médullaires; elle survient encore dans le mal de Pott, les myélites transverses, la compression de la moelle ou de la queue de cheval. La sclérose médiane postérieure est exceptionnellement primitive (Pierret, Ducastel).

C. La *myélite chronique des cordons latéraux, sclérose systématique* ou *rubannée des cordons latéraux*, est primitive ou secondaire.

La *sclérose primitive des cordons latéraux* a été décrite par Türck et par Charcot, qui lui a donné le nom de *sclérose latérale amyotrophique*. Les lésions présentent généralement plus d'étendue que dans la forme secondaire; la sclérose atteint non-seulement le faisceau moteur représentant la partie entrecroisée de la pyramide, mais encore les fibres ascendantes et les fibres propres qui entrent dans la constitution des cordons latéraux. Voici le résumé des lésions dans la moelle et dans la bulbe :

Les lésions médullaires occupant le système des faisceaux latéraux sont visibles à l'état frais sur les coupes, et mieux après avoir été colorées par le carmin. On voit à la région cervicale que la sclérose s'étend jusqu'à la corne antérieure et arrive parfois jusqu'à la corne postérieure ; mais la partie lésée est séparée de la couche corticale par une bandelette de substance blanche ; quelquefois même les petits faisceaux de Türck sont lésés.

A la région dorsale, la lésion est moins étendue ; elle est circonscrite à la partie postérieure du cordon latéral et se rapproche de la superficie ; elle n'arrive point jusqu'à la corne antérieure. A la région lombaire, le quart seulement des cordons latéraux est atteint et la lésion touche à la portion corticale de la moelle.

Les lésions bulbaires occupent les pyramides antérieures dans toute leur étendue ; dans la région inférieure de la protubérance, on peut encore suivre la sclérose. Quelques auteurs disent même l'avoir vue jusque dans le pied du pédoncule cérébral, mais ce sont là des faits rares ; on ne l'a jamais rencontrée dans la capsule interne.

La *sclérose secondaire des cordons latéraux* est une myélite systématique chronique et secondaire portant sur les cornes antérieures de la moelle. Cette lésion a son maximum à la région cervicale et elle explique l'amyotrophie consécutive siégeant surtout dans les muscles des membres supérieurs. Elle n'est pas très-étendue transversalement. « Sur une coupe transverse faite au niveau du renflement cervical, elle offre l'apparence d'un triangle à bords nettement délimités, dont le sommet est dirigé en dedans, vers l'angle qui sépare les cornes grises antérieures des postérieures, et dont la base un peu arrondie n'atteint jamais la zone corticale de la moelle et, de plus, n'intéresse pas davantage le bord antéro-externe de la corne postérieure. Dans la région dorsale, la partie sclérosée diminue progressivement de diamètre et tend à revêtir la forme ovalaire. Enfin, dans le renflement lombaire, c'est de nouveau, comme dans la région cervicale, un espace triangulaire, mais dont la base devenue tout à fait superficielle confine à la pie-mère. » (Charcot.)

Les mêmes altérations peuvent s'étendre à la substance grise du bulbe, déterminée sous forme de noyaux d'origine de l'hypoglosse, du facial et du spinal, noyaux gris qui sont les analogues des cornes antérieures et médullaires.

Les racines antérieures et les nerfs périphériques sont lésés. Les tubes nerveux, conservés en grande partie, sont le siége d'atrophie simple. On en trouve peu qui soient granuleux et chez lesquels la myéline ait disparu.

Les muscles présentent les mêmes altérations que dans l'atrophie musculaire protopathique : hyperplasie avec lipomatose, expliquant la

conservation du volume des organes, alors que l'atrophie des faisceaux primitifs est très-nette.

Myélite simple. — E. CONSTANTIN, De la myélite, thèse de Paris, 1836. — OPPOLZER, Myelitis acuta (Allgem. Wiener med. Zeit., 1861.) — SACHSE, Ueber Myelitis und einen Fall von Myelitis acuta, Berlin, 1867. — FROMMANN, Untersuchungen über die normale und patholog. Anatomie des Rückenmarkes, Iena, 1867. — A. VULPIAN, Note sur un cas de méningite spinale et de sclérose corticale annulaire de la moelle (Archives de physiologie normale et pathologique, 1869). — HALLOPEAU, Contribution à l'étude de la sclérose diffuse péri-épendymaire (Gaz. méd. de Paris, 1870). — HAMMOND, Acute Myelitis (A Treatise on diseases of the nervous system, p. 456, 1871), traduct. franç. par Labadie-Lagrave, Paris, 1878. — CHARCOT, Sur la tuméfaction des cellules motrices et des cylindres d'axe dans la myélite (Archives de physiologie norm. et pathol., t. IV, p. 93, 1871). — HALLOPEAU, Étude sur les myélites chroniques diffuses (Archiv. gén. de médecine, 1871-1872). — D. BEAUMETZ, De la myélite aiguë, thèse d'agrégation. Paris, 1872. — RAYMOND, Myélite aiguë bornée à la région cervicale (Bulletins de la Société anat. de Paris, 1873). — Observ. de myélite de la région dorsale (Gaz. méd. de Paris, 1874). — HAYEM, Note sur deux cas de myélite aiguë centrale et diffuse (Arch. de physiol. norm. et path. p. 603, 1874). — E. KILLIAN, Ein Fall von diffuser myelitis chronica (Archiv. für Psychiatrie und Nervenkrankh., Band VII, s. 28, 1876). — HALLOPEAU, article Myélites (Nouveau Dictionnaire de méd. et de chirurgie pratiques, t. XXII, 1876). — F. BERTRAND, Essai sur la myélite aiguë centrale ascendante, thèse de Paris, n° 307, 1877. — LEYDEN, Sclérose médullaire expérimentale et terminaisons de la myélite (Charite Annalen, Band III, s. 248, 1878).

Sclérose en plaques. — A. VULPIAN, Note sur la sclérose en plaques de la moelle (Union médicale, 1866). — Note sur l'état des nerfs sensitifs, des ganglions spinaux et du grand sympathique, dans les cas de sclérose des faisceaux postérieurs de la moelle épinière (Archiv. de physiologie normale et pathologique, t. I, 1868). — ORDENSTEIN, Sur la paralysie agitante et la sclérose en plaques, thèse de Paris, 1867. — BOURNEVILLE et GUÉRARD, De la sclérose en plaques disséminées, Paris, 1869. — BOURNEVILLE, Nouv. étude sur quelques points de la sclérose en plaques, Paris, 1869. — H. LIOUVILLE, Obs. de deux cas de sclérose en îlots multiples (C. R. de la Société de biologie, 1869). — DEBOVE, Note sur l'histologie pathologique de la sclérose en plaques (Arch. de physiologie norm. et pathol., t. V, p. 745, 1873).

Sclérose des cordons postérieurs, ataxie locomotrice. — LUYS et BOURDON, Étude clin. et histol. sur l'ataxie locom. (Arch. gén. méd., novembre 1861). — CHARCOT et VULPIAN, Sur l'anatomie pathol. de l'ataxie locomotrice (Gazette hebdom., 1862). — EDWARDS, De l'anat. path. de l'ataxie locomotrice progressive, thèse de Paris, p. 106, 1863. — CHARCOT et BOUCHARD, Douleurs fulgurantes de l'ataxie, sans incoordination des mouvements, sclérose commençante des cordons postérieurs (C. R. de la Soc. de biologie, 4e série, t. III, p. 10, 1866). — PIERRET, Sur les altérations de la substance grise dans l'ataxie locomotrice, etc. (Arch. de physiol. norm. et pathol., 1870); — Note sur la sclérose des cordons postérieurs dans l'ataxie locomotrice progressive (Ibid., 1872). — R. DUCASTEL, Obs. de sclérose primitive des cordons de Goll (C. R. de la Société de biologie, 1874). — MORIZ ROSENTHAL, Tabes dorsalis (Handbuch der Nervenkrankheiten, S. 117, Ellangen, 1870). — PIERRET, Essai sur les symptômes céphaliques du tabes dorsalis, thèse de Paris, 1876.

Téphro-myélite aiguë, paralysie spinale. — PRÉVOST, Paralysie infantile, lésions des muscles et de la moelle (C. R. de la Société de biologie, 1865). — LABORDE, De la paralysie de l'enfance, etc., thèse de Paris, 1864. — PARROT et JOFFROY, Un cas de paralysie infant. (Arch. phys., 1869). — BOURNEVILLE, Gaz. méd. 1871. — CHARCOT et JOFFROY, Cas de paralysie infantile avec lésion des cornes antérieures de la substance grise de la moelle épinière (Archives de physiologie norm. et pathol., 1870). — ROGER et DAMASCHINO, Rech. sur la paralysie spin. de l'enfance (Soc. biol., 1872). — GOMBAULT, Sclérose symétrique des cordons antéro-latéraux; atrophie musculaire progressive (Gaz. méd. de Paris, 1872); — Note sur un cas de paralysie spinale de l'adulte suivi d'autopsie (Archiv. de physiologie norm. et pathol. 1873). — PETITFILS, Considération sur l'atrophie aiguë des cellules motrices, thèse de Paris, 1873. — CHARCOT et GOMBAULT, Note sur un cas d'atrophie musculaire progressive spinale protopathique (Arch. de physiologie norm. et pathol., 1875). — LAVERAN, Cas de myélite antérieure aiguë (Progrès médical, 1876). — SEGUIN, Myelitis of the

anterior horns or spinal paralysis of the adult and child, in-8, New-York, 1877 (Gaz. hebd. p. 627, 1877).

Atrophie musculaire progressive. — LUYS, Atrophie musculaire avec atrophie des cornes ant. de la moelle (Gaz. méd., 1860). — L. CLARKE, On a case of muscular atroph., etc. (Brit. Foreign med.-chir., July, 1862). — HAYEM, Note sur un cas d'atrophie musculaire avec lésion de la moelle (Arch. de physiologie norm. et pathol. 1869). — L. CLARKE, Progressive muscular atrophy accompagned by muscular rigidity and contraction of joint (Medico-chirurgic. Transactions, t. LVI, p. 103, 1873). — CHARCOT, De la sclérose symétrique primitive des cordons antéro-latéraux (Soc. biol. 1874, et Leçons sur les mal. du syst. nerveux, Amyotrophies, 1874). — PIERRET et TROISIER, Note sur deux cas d'atrophie musculaire progressive (Archives de physiologie norm. et pathol., 1875).

Dégénérescences secondaires de la moelle.

Lorsqu'une lésion, telle qu'une hémorrhagie, une tumeur, existe sur le trajet des fibres médullaires, on voit survenir des *altérations* ou *dégénérescences secondaires* de la substance blanche : tantôt descendantes, surtout pour les faisceaux latéraux ; tantôt ascendantes, principalement pour les faisceaux postérieurs.

La substance blanche médullaire qui est devenue le siége d'une dégénérescence secondaire très-prononcée se reconnaît à la vue simple, sur une coupe de la moelle, à sa coloration grisâtre ou jaunâtre. On l'apprécie mieux encore en faisant durcir la moelle dans l'acide chromique et en la colorant par le carmin.

Avec le miscroscope, à l'état frais, on trouve de nombreux corps granuleux, tantôt libres, tantôt remplissant la gaîne lymphatique des vaisseaux, et, de plus, une atrophie des tubes nerveux, qui ont perdu leur myéline, mais dont le cylindre axe résiste plus longtemps. Dans les lésions très-anciennes, les corps granuleux sont moins nombreux, les cellules et les noyaux de la névroglie sont très-multipliés ; il y a myélite chronique.

Les *dégénérescences* ou *scléroses d'origine cérébrale* sont *descendantes* et on les observe toutes les fois qu'il existe dans l'encéphale des lésions intéressant les faisceaux blancs, qui, de ce point, se rendent à la périphérie en passant par la moelle. Signalées par Türck, ces lésions ont été étudiées et précisées par Gubler, Vulpian, Bouchard et surtout Charcot. Le tractus moteur ou faisceau des fibres nerveuses motrices étant lésé, il s'ensuit toujours une sclérose descendante ; on sait qu'il est contenu successivement dans la partie antérieure de la capsule interne de Burdach, l'étage inférieur du pédoncule cérébral, la pyramide antérieure et le cordon latéral opposé médullaire. Charcot a montré que les foyers placés en dehors des masses centrales, dans le centre ovale de Vieussens, produisent encore la sclérose descendante, pourvu qu'ils ne s'éloignent pas trop du pied de

la couronne rayonnante de Reil. De plus, Charcot a prouvé que les lésions corticales des deux circonvolutions ascendantes, ainsi que les parties attenantes du lobe pariétal et du lobe frontal, sont suivies du même processus, et ces régions de l'écorce cérébrale sont précisément celles où les expériences récentes de Hitzig, Ferrier, Carville et Duret, etc. permettent de localiser des centres moteurs (voy. Localisations cérébrales).

La distribution des lésions de la sclérose descendante de cause cérébrale est la suivante : on trouve le pédoncule du même côté gris et atrophié, la protubérance est asymétrique, une coupe permet d'y reconnaître plus ou moins profondément la portion sclérosée; la pyramide du même côté de la lésion est atrophiée, grisâtre, à tel point que l'olive est plus apparente. Après l'entrecroisement des pyramides, le faisceau latéral du côté opposé est le siége de la sclérose descendante; c'est dans la région la plus postérieure du cordon, entre le ligament dentelé et le sillon collatéral postérieur, que se voit la sclérose.

J'indique sur la figure 295 la série des dégénérescences secondaires de la moelle, survenues après une hémorrhagie ancienne siégeant dans le corps strié droit.

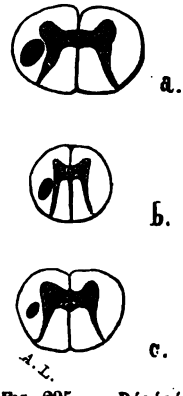

Fig. 295. — Dégénérescences secondaires descendantes de la moelle *.

Les *lésions médullaires productrices des scléroses secondaires* sont les pachyméningites primitives ou consécutives à la carie, à la tuberculisation des vertèbres, toutes les compressions, toutes les tumeurs de la moelle qui agissent en produisant des myélites transverses. Dans le mal de Pott, la lésion médullaire est fréquente, comme celle des méninges; elle n'a pas lieu dans les déviations du rachis avec intégrité des membranes méningées.

Dans les lésions initiales de la moelle, la sclérose descendante, suivant Bouchard, peut envahir toute l'étendue des cordons antéro-latéraux, mais elle se limite bientôt à leur partie postérieure.

La *dégénération ascendante* des mêmes cordons latéraux a été signalée par Türck, par Vulpian et par Bouchard; on la voit quand la lésion primitive siége au-dessus du milieu de la région dorsale; elle offre les mêmes caractères que la sclérose descendante, mais elle ne s'entrecroise pas et se continue dans le corps restiforme.

Dans toutes les destructions d'un segment médullaire par écrasement lent, par lésion propagée, les parties de la moelle situées au-dessus et au-

* Fig. 295. — Dégénérescences secondaires descendantes observées à gauche dans la moelle, à la suite d'une hémorrhagie ancienne du corps strié droit. La lésion du faisceau latéral gauche est de moins en moins prononcée dans le renflement cervical *a*, dans la partie dorsale *b* et dans le renflement lombaire *c*.

dessous subissent des altérations constantes : les cordons antérieurs s'altèrent au-dessous, rarement au-dessus; les cordons postérieurs s'altèrent au-dessus du point lésé. Je donne la figure de cette altération (fig. 296) dans un cas de sarcome des nerfs de la queue du cheval, comprimés et dégénérés au niveau de la tumeur. Les cordons postérieurs de la moelle avaient subi une dégénérescence dans toute leur hauteur.

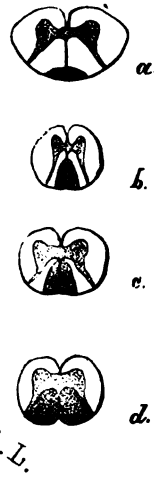

Fig. 296. — Dégénérescences secondaires ascendantes des faisceaux postérieurs de la moelle *.

La répartition ou la distribution des lésions de la sclérose médullaire se résume ainsi : les cordons antéro-latéraux dégénèrent presque toujours au-dessous de la lésion première, l'atrophie ou la sclérose est descendante et va en s'amincissant vers les régions inférieures de la moelle; le siége est toujours dans la partie postérieure des cordons latéraux, comme lorsque la cause productrice est cérébrale (voy. fig. 295).

Les cordons postérieurs dégénèrent au-dessus de l'altération première, c'est-à-dire la dégénérescence secondaire est ascendante, même lorsque la tumeur siége à la queue du cheval. La sclérose va en diminuant à mesure qu'on s'éloigne du lieu où existe la cause productrice; c'est une colonne grise ou un ruban qui va en s'effilant sur la ligne médiane du cordon postérieur médullaire (voy. fig. 296).

La nature du processus des dégénérescences secondaires de la moelle n'est pas encore élucidée. La cause principale vient de ce que le tube nerveux a été sectionné par une lésion quelconque : hémorrhagie, ramollissement, tumeur; il en est résulté des altérations semblables à celles qui surviennent après la section d'un nerf. La théorie wallérienne, transportée des nerfs eux-mêmes aux cordons nerveux de la moelle, expliquerait pourquoi les tubes nerveux séparés de leurs cellules trophiques subiraient la dégénérescence secondaire. Pour Bouchard, la nature inflammatoire des scléroses n'est pas admissible; les éléments sont contenus dans une matière amorphe molle, ils sont infiltrés de granulations graisseuses; les capillaires sont athéromateux. Mais je dois insister sur ce fait que l'on peut sectionner sur les animaux un segment de la moelle sans qu'il en résulte des lésions ascendantes ou descendantes ; aussi Vulpian pense-t-il qu'il faut une irritation ou excitation persistante pour produire la

* Fig. 296. — Dégénérescences secondaires ascendantes des faisceaux postérieurs de la moelle épinière, observées à la suite de la compression des nerfs de la queue de cheval, et indiquées par les parties teintes en noir. *d*, lésion des cordons postérieurs, au-dessus des points comprimés ; *c*, *b*, *a*, lésions de moins en moins étendues à mesure qu'on s'élève dans la région cervicale (Cornil et Ranvier).

sclérose. Enfin la sclérose s'étend aux parties voisines. Il y a donc encore un desideratum sur cet intéressant sujet, appelant de nouvelles recherches.

TÜRCK, Dégénérescences secondaires de la moelle (Acad. sciences, Vienne, mars 1851). — WALLER, Nouvelle méth. anat. par l'investigation du syst. nerveux, Bonn, 1852. — GUBLER, Du ramollissement cérébral atrophique, lésions consécutives à d'autres affections encéphaliques (Arch. gén. méd. 1859, t. II). — BOUCHARD, Des dégénérescences secondaires de la moelle épinière (Archives de physiologie, 1866). — VULPIAN, Leçons sur le syst. nerveux, Paris, 1866. — BOUCHARD, Des dégénérescences secondaires de la moelle (Arch. gén. de méd., 1866). — CHARCOT, Leçons sur les localisations dans les maladies du cerveau (Dégénérescences secondaires, p. 145, 1876). — PITRES, Des dégénérations secondaires de la moelle épinière dans les cas de lésions corticales du cerveau (Progrès médical, 1877).

Hypertrophie et Atrophie de la moelle épinière.

La plupart des *hypertrophies* de la moelle épinière sont de fausses hypertrophies dues à des altérations et à des néoplasmes surajoutés de l'axe nerveux spinal. Au début des myélites sclérotiques, dans celles bien appréciables des cordons postérieurs (voy. p. 1020), l'hypertrophie de ces cordons a été constatée par Charcot; mais, je le répète, c'est une fausse hypertrophie.

L'hyperhémie, l'hématomyélie, l'œdème, la dilatation du canal central, les néoplasmes, ne produisent que des hypertrophies apparentes, mais non réelles. De vraies hypertrophies médullaires congénitales, qui paraissent toujours être des vices de conformation, sont peut-être distinctes des hypertrophies nominales précédentes.

L'*atrophie* de la moelle épinière se présente sous plusieurs formes et elle est liée à des états morbides qui la déterminent. L'atrophie grise de l'école de Vienne n'est autre que la sclérose ordinaire; l'atrophie pigmentaire résulte de la production d'hémorrhagies, et on la trouverait aussi dans la paralysie générale (Th. Simon). L'atrophie amyloïde de Virchow, l'atrophie colloïde ou gélatiniforme de C. Morris, n'ont rien qui leur soit absolument spécial, non plus que l'atrophie granuleuse ou granulo-graisseuse. Ces diminutions atrophiques des faisceaux et des éléments nerveux médullaires résultent des lésions antécédentes, et je les ai déjà indiquées en traitant des myélites diverses ainsi que des scléroses qui les suivent.

Le marasme sénile est une cause efficace d'atrophie médullaire simple faisant pendant à l'atrophie du cerveau. L'atrophie de la moelle, chez quelques vieillards, peut prendre des proportions considérables, d'après Fœrster, et devenir une cause de paralysie.

A la suite des amputations de jambe, Vulpian a constaté qu'à la partie

inférieure du renflement lombaire il y avait atrophie, ou au moins que la moitié correspondante et du même côté de la moelle était diminuée de volume; les cellules nerveuses étaient intactes (1). Après la section du sciatique, Vulpian et Dickinson ont vu l'atrophie consécutive de la moelle (2).

L'atrophie congénitale de la moelle et celle qui produit la dilatation excessive du canal central, également congénitale, sont des vices de conformation.

Néoplasmes de la moelle épinière; Tumeurs intraspinales.

Les néoplasmes qui se développent dans le tissu même de la moelle épinière et qui ne proviennent pas de ses enveloppes sont assez rares.

A. Les *sarcomes* et les *gliomes*, assez fréquents dans le cerveau, sont plus rares dans la moelle. Tantôt circonscrits ou diffus; on ne peut dans ce dernier cas les séparer facilement ou les énucléer. Le développement des vaisseaux peut être considérable dans les formes télangiectasiques et donner lieu à des hémorrhagies. La plupart des tumeurs sarcomateuses, décrites par les auteurs, avaient des connexions avec les membranes spinales épaissies et sont désignés comme des cancers. Bouillaud a fait connaître un sarcome de la grosseur d'une olive, dans la portion cervicale, et Brodie une autre tumeur semblable (3). Lancereaux a observé un petit *fibrome* dans le canal de l'épendyme.

B. Les vrais *névromes*, les hypertrophies par multiplication de substance nerveuse fasciculée ou cellulaire, sont encore mal connus.

C. Le *tubercule médullaire* est assez fréquent et coïncide avec la tuberculose dans d'autres organes. Il est solitaire ou groupé.

D. L'*épithéliome*, ou carcinome de diverses variétés, ne paraît pas se développer primitivement dans la moelle; il résulte d'une généralisation cancéreuse et se propage des enveloppes à l'axe nerveux spinal.

E. Les *gommes syphilitiques* ou les *syphilomes* forment rarement des tumeurs intraspinales.

(1) A. Vulpian, *Influence de l'abolition des fonctions des nerfs sur la région de la moelle épinière qui leur donne origine* (*Archives de physiologie normale et pathologique*, p. 14, 1860).

(2) H. Dickinson, *Changes in the nervous system, etc.* (*Journal of Anat. and Physiol.*, nov 1868).

(3) Bouillaud, *L'Expérience*, octobre 1843. — Brodie, *The Lancet*, décembre 1843.

Hyperhémie ; Anémie ; Hémorrhagies de la moelle.

1. — Hyperhémie de la moelle.

Cette *hyperhémie intraspinale* est impossible à séparer anatomiquement de celle des méninges, et la grande finesse des vaisseaux médullaires, leurs éléments contractiles nombreux, la résistance du tissu médullaire, rendent la stagnation du sang plus difficile dans la moelle que dans ses enveloppes. L'hyperhémie médullaire a lieu dans plusieurs maladies générales, variole, fièvre typhoïde, etc., et au voisinage des néoplasmes.

2. — Anémie de la moelle.

L'*anémie*, ou plutôt l'*ischémie intramédullaire*, ne peut être que partielle, occupant un segment transversal ou une portion plus ou moins étendue. Attribuée pendant la vie au spasme des vaisseaux, elle ne se constate après la mort que par oblitération vasculaire, par compression de tumeurs ou d'une collection liquide, abcès, hématorachis, etc.

Vulpian a montré par les injections de poudre de lycopode dans les vaisseaux, que le ramollissement de la moelle pouvait résulter de l'ischémie ou de l'anémie.

3. — Hémorrhagies médullaires ; Hématomyélie.

L'*hématomyélie*, ou hémorrhagie intra-médullaire, a lieu dans le tissu propre de la moelle, ou plutôt dans la substance grise. A l'œil nu, on constate que l'hémorrhagie siége sous deux formes : celle de foyers, celle d'infiltration sanguine.

Les foyers d'hémorrhagie ont un volume variable, la grosseur d'un pois, ou moins ; d'autre fois ils sont fort étendus, par exemple à la région dorsale, ou même depuis le bulbe jusqu'à l'extrémité. Tantôt uniques, tantôt multiples, ils siégent à différentes hauteurs de la moelle, mais surtout à la région cervicale. Ces foyers hémorrhagiques occupent toujours la substance grise ; ils compriment, écartent les faisceaux blancs pour apparaître parfois sous la pie-mère avec l'aspect d'une tumeur noirâtre. Les foyers, d'abord centraux, peuvent même, en dissociant les faisceaux blancs, rompre la méninge et produire une hémorrhagie méningée secondaire.

Dans les foyers récents, le caillot est cruorique comme dans l'hémorrhagie cérébrale; on trouve avec le microscope les éléments du sang mélangés avec la substance nerveuse médullaire. Les parois du foyer sont déchiquetées, on aperçoit du sang dans la gaîne lymphatique des vaisseaux; on peut rencontrer aussi dans ces vaisseaux des anévrysmes miliaires (Liouville). De plus, on trouve des corps granuleux, des débris d'éléments nerveux, des leucocytes, qui démontrent que la myélite précédait ou coexistait avec l'hématomyélie.

Dans les foyers anciens, on rencontre les mêmes aspects que dans l'hémorrhagie cérébrale (voy. p. 985). Tantôt le caillot est revenu sur lui-même, retenu dans une seule loge; tantôt le foyer présente un tissu lacuneux et aréolaire. Des cicatrices dures et ocreuses, celluleuses, fibreuses, restent à la place des vieux foyers qui rarement se convertissent en kystes. Enfin, on constate parfois la coexistence de foyers anciens et de foyers récents.

Si l'hématomyélie a été secondaire à la myélite, les tubes nerveux ont des cylindres d'axe sans myéline et parfois très-épaissis, les cellules névrogliques sont multipliées, le reticulum est plus épais. Les cellules multipolaires grises sont devenues très-grosses, globuleuses, avec le noyau et le nucléole bien visibles. Les vaisseaux capillaires sont moniliformes ou ectasiés, à parois épaisses avec multiplication de noyaux. Je signalerai enfin les dégénérescences ascendantes des faisceaux postérieurs et descendantes des faisceaux latéraux de la moelle, à partir du foyer hémorrhagique (Liouville).

L'hématomyélie est-elle toujours secondaire à une myélite, comme le pensent Charcot et Hayem? Je crois cette opinion trop exclusive, et, dans la moelle comme pour le cerveau, il me paraît exister des hématomyélies primitives, dues à des anévrysmes miliaires, bien que l'hématomyélie secondaire à une myélite soit la forme la plus fréquente.

Œdème de la moelle; Hydromyélie.

L'*œdème de la moelle*, consistant en une infiltration de sérum, est une lésion rare coexistant avec l'œdème cérébral et due à une stase de liquide dans les méninges.

L'*hydromyélie* non congénitale, caractérisée par la dilatation du canal central de la moelle avec refoulement ou tassement des tissus périphériques, est constamment due à une lésion épendymaire. On trouve, en effet, l'épendyme fort épaissi; les éléments en sont multipliés, remplis de granulations. Souvent l'intérieur du canal central est irrégulièrement granuleux, le liquide renferme des cellules desquamées. Je ne pense pas

qu'il y ait d'hydropisie simple épendymaire, mais toujours une lésion périphérique amenant l'hydromyélie centrale.

Calmeil a vu non-seulement la moelle avec le canal central dilaté, mais avec deux canaux anormaux latéraux, chez un aliéné.

Ramollissement de la moelle.

J'ai indiqué le ramollissement particulier de la myélite (voy. p. 1012), mais il peut réellement exister un *ramollissement médullaire* analogue au ramollissement ischémique ou anémique du cerveau.

Les particules ténues, formant embolie capillaire, et semblables aux parcelles de poudre de lycopode injectées par Vulpian dans les vaisseaux, produisent dans la moelle un arrêt de la circulation. Il en résulte des lésions distribuées en foyers nécrobiotiques et pareilles à celles de l'obstruction des capillaires cérébraux. Le tissu nerveux intraspinal se ramollit et devient diffluent. Je n'insiste pas davantage sur ces altérations renvoyant à leur étude déjà faite pour l'encéphale (voyez page 989).

Lésions de la moelle épinière dans diverses maladies.

Les maladies générales, comme les *fièvres* et les *maladies infectieuses*, ont des altérations médullaires plus ou moins accusées. Je compléterai ici ce que j'ai déjà dit au sujet des lésions diverses du cerveau (voy. p. 993).

La *variole* est accompagnée de congestions médullaires allant jusqu'à l'ecchymose et l'hématorachis. Il semble que la rachialgie de cette fièvre éruptive soit due à une congestion dont les traces s'effacent plus tard. Vulpian a signalé les varices des méninges rachidiennes; il y avait dans un cas des varices des membres, avec parésie quand le malade était debout et amélioration lorsqu'il restait couché. Westphal a montré que dans certaines paralysies consécutives à la variole, il s'était produit une myélite à dissémination irrégulière; les cellules de la substance grise étaient intactes. Vulpian cite plusieurs faits où probablement il y avait une lésion des cornes antérieures de la moelle. A la suite de la *fièvre typhoïde*, on voit certaines atrophies musculaires qui sont dues peut-être à la myosite typhique de Zenker (voy. p. 952); mais d'autres atrophies, précédées ou accompagnées de douleurs névritiques, avec perte de la contractilité faradique, paraissent dues à des lésions de la moelle épinière. Pendant le cours de la fièvre typhoïde, la moelle présente, chez les sujets qui succombent alors, des congestions, des myélites localisées ou diffuses auxquelles

se rapportent les accidents spinaux amenant les convulsions des membres, les paralysies et certaines atrophies musculaires.

Dans le décours ou dans la convalescence de la *diphthérie*, on voit souvent des paralysies. Charcot et Vulpian ont signalé une altération des muscles et des nerfs du voile du palais. J'ai observé un fait semblable (voy. p. 62); Vulpian a pensé même que les lésions étaient d'origine centrale, du moins dans certains cas; on a trouvé en effet des lésions de la moelle, des membranes, des racines des nerfs rachidiens. Œrstel a observé une multiplication des noyaux de la moelle, surtout dans les cornes antérieures, où existaient de petits foyers hémorrhagiques; Quinquaud, en 1876, signale une myélite aiguë lombaire avec corps granuleux, congestion et altération granulo-graisseuse. De plus, Pierret a trouvé une fois des lésions de méningite avec une couche d'aspect fibrineux sur la pie-mère; les racines étaient le siége d'une névrite; dans d'autres cas, Vulpian a vu des cellules globuleuses à contenu homogène, avec légère multiplication des noyaux; ces lésions ne semblent ni étendues ni profondes. Enfin, Déjerine a constaté récemment une névrite partielle des racines antérieures et des altérations de la substance grise de la moelle.

A la suite d'un grand nombre de maladies aiguës, Gubler a décrit soigneusement des paralysies; il est bien probable qu'il y a une lésion médullaire. Dans l'*état puerpéral*, on a signalé des myélites; Quinquaud a observé sûrement, dans un cas, une myélite localisée, avec paralysie d'un seul membre.

Le *tétanos*, l'*hydrophobie rabique*, les maladies *convulsives*, ont offert de l'hyperhémie de la moelle dans la substance grise, qui est d'une teinte hortensia, résultant d'une violente congestion, avec état trouble ou granuleux des cellules. La congestion paraît due aux accès asphyxiques répétés. On retrouve dans les *affections cardiaques* et *pulmonaires* des stases sanguines médullaires produites par des obstacles au retour du sang.

Le *rhumatisme* ne laisse point la moelle indemne, soit dans sa substance, soit dans ses enveloppes. J'ai constaté seulement de l'hyperhémie. Les lésions profondes et caractéristiques, de même que celles de la *goutte*, récemment signalées par Ollivier, sont encore à étudier et à préciser.

Dans les intoxications, on voit survenir des lésions de la moelle. Avec l'*intoxication arsenicale*, Scolosuboff a montré chez les chiens qu'il y avait plus d'arsenic dans la moelle que dans les autres organes, et Vulpian a constaté une myélite avec destruction des tubes nerveux de la substance blanche avec corps granuleux; il est vrai que le même auteur n'a pas rencontré souvent ces lésions. Dans l'*intoxication saturnine* accompagnée de paralysie, Vulpian a trouvé chez l'homme des cellules nerveuses contenant des blocs vitreux, colloïdes, d'autres en voie d'atrophie; les

nerfs périphériques ainsi que les muscles étaient altérés, et il y avait des îlots de sclérose dans les racines des nerfs du renflement cervical. Chez un chien paralysé et intoxiqué par le *carbonate de plomb*, Vulpian a rencontré les cellules nerveuses en voie de destruction ; les fibres nerveuses étaient altérées, atrophiées, avec des corps granuleux. Il me semble que ces lésions doivent être souvent légères, puisque la guérison est la règle. Enfin, Hallopeau et J. Renaut ont observé chacun un cas de myélite chronique qu'ils rapportent au saturnisme.

Il est probable qu'il existe également des *lésions médullaires* dans l'intoxication par le *mercure*, le *phosphore*, le *sulfate de carbone*, les vapeurs de *charbon*, l'*alcool*, les *poisons végétaux*, etc. Ce sont les observations ultérieures qui pourront les faire connaître.

Vulpian a déterminé des paralysies chez le chien en administrant du *bromure de potassium*, qui produisait une irritation phlegmasique ; il a paru y avoir une multiplication des noyaux du tissu péri-épendymaire.

Dans la *syphilis* ancienne, la moelle est lésée par des gommes et des scléroses, avec parfois de la myélite, de la méningo-myélite (Broadbent). Dans un cas observé par Homolle, il existait une myélite de la région dorsale inférieure, avec méningite, sclérose corticale et sclérose ascendante.

A la suite de l'*irritation des nerfs périphériques*, il se produit des myélites. Tiesler, Feinberg, ont excité les nerfs sciatiques avec des irritants mécaniques et chimiques, Klemm avec la liqueur de Fowler ; Hayem a arraché le nerf sciatique, le facial et le deuxième cervical ; tous ont vu se développer des myélites, tantôt localisées, tantôt généralisées, ce qui explique la paralysie ascendante aiguë. Dans le cas d'irritation du sciatique, il se fait une névrite ascendante, une altération de certains tubes du bout supérieur, multiplication des noyaux de la gaîne de Schwann et hypertrophie des cylindres axes ; cette lésion se poursuit dans les cornes postérieures, puis se transmet aux cornes antérieures. Ces faits donnent la clef de certaines paralysies, entre autres de la vessie, paralysies qu'on a dénommées, en bloc, réflexes. Je ferai remarquer toutefois qu'un certain nombre de paralysies réflexes sans lésion marquée ne sont probablement que des myélites par lésion des nerfs (Lepelletier, Leyden, etc.).

Plaies et sections de la moelle épinière.

Les *plaies* de la moelle par instrument piquant ou par un coup de couteau, de poignard, d'épée, de baïonnette, par des projectiles, etc., produisent des désordres plus ou moins étendus et permettant la vie pendant un temps variable. Si la mort est prompte, on trouve les signes d'une myélite

récente; dans les cas de section incomplète, d'hémisection, de traumatisme expérimental, les animaux ont pu vivre longtemps et même guérir de la paralysie provoquée.

Ayant eu à examiner avec Brown-Séquard des cicatrices médullaires chez des cochons d'Inde, opérés depuis sept ou huit mois, j'ai constaté la présence de tubes nerveux dans ces cicatrices (1).

Les animaux (cochons d'Inde) ayant subi la section transversale d'une moitié latérale de la moelle épinière, le retour des mouvements volontaires est revenu d'une manière incomplète sept ou huit mois après l'opération. Sur l'un d'eux qui avait subi l'opération depuis près d'un an, venant d'être sacrifié, j'ai trouvé les arcs postérieurs des vertèbres régénérés et à peu près avec les dimensions normales. Immédiatement au-dessous des arcs osseux, et adhérant avec eux, se trouvait une lame fibreuse à laquelle la moelle était attachée. Après avoir séparé la moelle de ce plan fibreux, j'ai constaté que cette moelle était étranglée, rétrécie en ce point. Le rétrécissement n'existait que sur les parties coupées; au niveau de la légère coarctation on voyait une trace blanchâtre.

Fig. 297. — Tubes nerveux dans une cicatrice de la moelle épinière *.

Une petite portion de la face postérieure de la moelle prise à l'endroit même de la partie déprimée et blanchâtre montra : 1° des fibres de tissu cellulaire ou lamineux, larges de $0^{mm},001$ à $0^{mm},002 = 1\,\mu$ à $2\,\mu$, dirigées transversalement ou très-légèrement obliques, croisant les fibres nerveuses; 2° des fibres nerveuses à double contour, ayant de $0^{mm},004$ à $0^{mm},006 = 4$ à $6\,\mu$ de diamètre; ces tubes nerveux sont en très-grand nombre dans le champ du microscope (fig. 297), au milieu des fibres cellulaires; on les isole bien avec une eau chargée d'acide azotique; aucun de ces tubes nerveux ne m'a présenté de solution de continuité, ni de déformation, ni de rupture; ils se continuent sans interruption, non-seulement dans toute l'étendue de la cicatrice, c'est-à-dire dans la partie où se trouvaient les fibres cellulaires

* Fig. 297. — Tubes nerveux observés dans une cicatrice après une plaie de la moelle épinière La préparation a été faite avec de l'eau légèrement additionnée d'acide azotique. Les tubes nerveux sont très-reconnaissables; entre ceux-ci, on trouve de nombreuses granulations. Grossissement : 60 diamètres.

(1) Brown-Séquard, *Sur plusieurs cas de cicatrisation de plaies faites à la moelle épinière, avec retour des fonctions perdues* (*Comptes rendus de la Société de biologie*, t. III, p. 77-79, 1851).

ou conjonctives, mais encore au devant et en arrière; 3° il y avait de rares corpuscules nerveux épars au milieu des fibres nerveuses.

J'ai trouvé au milieu de la partie blanchâtre cicatricielle, une quantité de fibres cellulaires peut-être plus considérable que celle des tubes nerveux. En déplaçant peu à peu le porte-objet, le nombre des fibres cellulaires ou conjonctives diminuait, et enfin on cessait d'en voir, tandis que les fibres ou tubes nerveux se voyaient toujours avec le même aspect en dedans et au dehors de la cicatrice (*loc. cit.* p. 78).

Parasites de la moelle.

Davaine ne cite aucun exemple de parasites intramédullaires. Rokitansky a indiqué un cas de *Cysticerque* logé dans la partie cervicale de la moelle (1).

Vices de conformation.

L'*absence* ou le *manque total* de la moelle (*amyélie*), peut être observée avec l'anencéphalie chez des fœtus mort-nés. Le *manque partiel* de la moelle est accompagné du développement incomplet de plusieurs parties du tronc et des membres. L'*absence des renflements* cervical ou lombaire coexiste avec l'absence des membres ou leur atrophie. La *moelle double* ou plutôt la *bifidité* de la moelle a été vue par Lenhossek.

La *brièveté* ou au contraire la *longueur* insolite de la moelle sont rares. On a signalé la terminaison anormale de la moelle à la onzième vertèbre dorsale ou à la troisième vertèbre lombaire, et même au sacrum.

Le volume anormal congénital de la moelle constitue des *hypertrophies* mal connues; la moelle est plus épaisse, plus solide et arrondie; l'*atrophie* congénitale est beaucoup plus fréquente que l'état opposé.

L'*hydromyélie congénitale* est produite par une accumulation anormale de liquide dans le canal de la moelle épinière. Cette lésion arrivant dans les premiers temps du développement, empêche la moelle d'acquérir ses dimensions; de plus, il y a une large ouverture de la cavité médullaire dans les portions de moelle existantes. L'épanchement tardif laisse la moelle se développer davantage, mais elle offre toujours en arrière une large division. Ces vices de conformation occupent toute la largeur de la moelle, des parties isolées, ou bien plusieurs à la fois. Si deux ou trois arcs vertébraux sont divisés et les enveloppes spinales fermées, celles-ci repoussées au

(1) C. Rokitansky, *Lehrbuch der pathologischen Anatomie, Dritte Auflage*, Band II, seite 491, 856.

dehors, forment une poche volumineuse (*spina bifida*). Au degré extrême, les membranes de la moelle sont divisées, le canal vertébral est ouvert, les téguments extérieurs manquent, et on peut voir du dehors le canal médullaire ; des portions de moelle et de nerfs se terminent dans les enveloppes. L'hydromyélie se combine ordinairement avec l'hydrocéphalie. L'anencéphalie et l'hémicéphalie correspondent à l'absence de la moelle et à l'ouverture du canal rachidien. L'hydrencéphalocèle correspond au spina bifida.

L'*hydrorachis* consiste en une augmentation de liquide entre les membranes cérébrales dans le canal rachidien. La collection séreuse est uniformément étendue ou circonscrite. Les arcs vertébraux peuvent être divisés et la poche faire hernie. Souvent la moelle, anormale et divisée, passe à travers l'ouverture osseuse, comme dans le spina bifida.

Otto, Handbuch der pathologischen Anatomie, Band I, p. 201, 445, 1814. — Hutin, Bulletins de la Soc. anat. de Paris, t. II, p. 157, 1827. — Isid. Geoffroy Saint-Hilaire, Histoire des anomalies de l'organisation, etc., t. I, p. 615, 1832. — J. Cruveilhier, Anat. pathol. du corps humain, liv. VI, pl. 3; liv. XVI, pl. 4; liv. XIX, pl. 5-6; liv. XXXIX, pl. 4. — Ollivier, Traité des maladies de la moelle épinière, t. I, Paris, 1837. — Türck, Zeitschrift der k. k. Gesellschaft der Aerzte, Wien, 1848 et 1852. — Schindler, Deutsche Klinik, 19, 1853. — Lenhossek, Wochenbl. der Zeitschrift der Wien. Aertze, 1858. — H. Lebert, Traité d'anat. pathol. générale et spéciale, t. II, p. 99, 1861. — A. Foerster, Die Missbildungen des Menschen, S. 77, und Atlas, Taf. XVI, Iena, 1865. — Colin (H.), Du spina bifida, thèse de Paris, n° 309, 1868. — E. Lancereaux, Traité d'anatomie pathologique, t. I, p. 133, 1875.

MÉNINGES RACHIDIENNES.

La *dure-mère* rachidienne, étendue jusqu'au niveau du coccyx, forme un canal fibreux plus large que la moelle, élargi au cou et aux lombes. La surface interne, lisse, est revêtue de cellules épithéliales constituant la couche pariétale de l'*arachnoïde*. Celle-ci ne recouvre pas immédiatement la *pie-mère* rachidienne ; elle reste distante, représentant un canal sous-arachnoïdien. La pie-mère rachidienne est épaisse, dense, moins vasculaire que la pie-mère crânienne ; elle envoie dans la substance nerveuse de fins prolongements.

Méningites diverses rachidiennes.

1. — Méningite spinale aiguë.

La *méningite spinale aiguë*, qu'elle soit primitive, à la suite du froid, d'effort musculaire, etc., ou secondaire, arrivant dans le cours de mala-

dies aiguës ou de tumeurs spinales, se caractérise au début par une congestion vive de la pie-mère et de l'arachnoïde. Le maximum d'intensité des lésions occupe la face postérieure de la moelle (Vulpian). Plus tard, l'exsudat fibrino-purulent occupe la cavité de l'arachnoïde et l'espace sous-arachnoïdien, de manière à former pour la moelle une sorte de manchon. L'exsudat liquide est tantôt purulent, tantôt louche et floconneux.

A l'œil nu, la pie-mère est rouge, vascularisée, et la moelle est toujours intéressée à un degré variable. Deux cas peuvent se présenter ainsi : dans l'un, les lésions de la moelle ne sont pas assez notables pour produire une vraie méningo-myélite; dans l'autre cas, la myélite est non-seulement annulaire, corticale, mais encore elle envahit la substance grise. Il en résulte la possibilité d'atrophies musculaires secondaires. Avec le microscope, on constate ce que j'ai indiqué pour la méningite cérébrale (voy. p. 1000).

2. — Méningite spinale chronique.

Cette *méningite chronique* est surtout marquée au niveau des faisceaux postérieurs; dans l'ataxie locomotrice, elle n'occupe même que ce siége. La pie-mère est plus ou moins épaissie; parfois cet épaississement est considérable : elle apparaît rougeâtre, ou plutôt grisâtre et résistante.

La méningite spinale chronique coexiste le plus souvent avec des lésions de myélite, de sclérose médullaire, ou avec des tumeurs de la moelle.

3. — Arachnitis chronique.

Sous le nom d'*arachnitis chronique*, Ollivier d'Angers et Vulpian ont décrit des faits où l'arachnoïde est épaissie, les deux feuillets étant adhérents, parfois avec oblitération de la cavité sous-arachnoïdienne. On voit des plaques fibreuses, siégeant au feuillet viscéral, et dites cartilagineuses à cause de leur aspect blanchâtre; ces plaques sont opaques, épaisses, arrondies ou ovalaires, parfois calcifiées, plus nombreuses à la face postérieure de la moelle et à la région dorso-lombaire que partout ailleurs. Jaccoud dit que, dans un cas, elles avaient déterminé une compression des racines des nerfs rachidiens.

Le microscope fait voir que ces plaques sont formées par du tissu fibreux avec des fibrilles fines conjonctives ou lamineuses, le plus souvent

avec calcification simple, mais très-rarement avec des ostéoplastes. Dans tous les cas, elles ne sont pas cartilagineuses.

4. — Pachyméningite spinale hypertrophique.

La *pachyméningite spinale hypertrophique*, spontanée, primitive, a été décrite comme hypertrophie de la moelle par Laennec, Andral et Hutin. Cette pachyméningite est une phlegmasie spéciale de la dure-mère rachidienne. L'inflammation est toujours localisée; le siége en est variable, le lieu d'élection est la région cervicale, d'où le nom de *pachyméningite cervicale hypertrophique*, répondant à un type clinique bien décrit par Charcot et Joffroy. Dans certains cas, l'altération primitive de la dure-mère occupe le renflement lombaire (Rendu).

L'évolution des lésions comprend deux périodes : l'une correspondant à la phlegmasie chronique de la dure-mère, l'autre à l'altération de la moelle, occupant indistinctement la substance grise ou la substance blanche (myélite transverse), ainsi que des nerfs périphériques.

Après avoir enlevé les lames vertébrales, on voit la moelle sous la forme d'une tumeur fusiforme, à grand diamètre longitudinal de 5 à 8 centimètres de longueur, remplissant le canal rachidien et adhérant aux tissus voisins, au ligament vertébral. Si l'on fait une coupe transversale, on trouve que le tissu médullaire est aplati d'avant en arrière, tandis que la dure-mère, épaisse de 5 à 8 millimètres, est la cause réelle de l'augmentation de volume apparent de la moelle. La dure-mère, ainsi épaissie, est formée de couches concentriques et fibreuses : la couche interne, composée de tissu dense, adhère à la pie-mère. Il s'agit là d'un processus qui n'est point le même que dans la pachyméningite cérébrale ou spinale, avec néomembranes molles et vasculaires : ici, le tissu est serré, fibroïde, compacte et peu vasculaire.

Les nerfs périphériques sont lésés : 1° dans leur trajet radiculaire, sur les cornes antérieures; 2° dans leur trajet à travers les méninges épaissies et enflammées. Tantôt ce sont les racines postérieures qui sont seules atteintes, ce qui a déterminé une période douloureuse; tantôt les racines antérieures sont seules altérées, alors la douleur a manqué.

Les lésions trophiques consistent en : 1° des éruptions telles que vésicules et bulles pemphigoïdes; 2° une atrophie des muscles paralysés.

5. — Pachyméningite spinale caséeuse.

On admet généralement que la paraplégie, dans le mal de Pott, résulte de la courbure anguleuse et exagérée du canal rachidien, courbure ré-

sultant de l'affaissement des vertèbres : d'où la compression finale de la moelle épinière. Mais la compression peut être produite par un abcès caséeux qui repousse le ligament vertébral et fait saillie dans le canal rachidien. Le plus souvent le ligament s'ulcère, se détruit; le pus venu de l'os et caséeux irrite la face antérieure de la dure-mère qui s'enflamme; il en résulte une *pachyméningite externe caséeuse* (Michaud, Charcot). La face externe de la dure-mère végète, tandis que les portions moyenne et interne sont peu altérées. Il survient de la sorte une espèce de tumeur phlegmasique comprimant la moelle sur un point et rarement en anneau (1). Les troncs nerveux présentent parfois les lésions de la névrite.

La moelle est lésée au niveau du point comprimé. On voit les lésions simples de la compression brusque, mais, parfois, on constate une altération de texture consistant en une myélite transverse interstitielle primitive, subaiguë ou chronique. La névroglie est transformée en tissu conjonctif, les trabécules sont épaissies, les cylindres de myéline out disparu; on trouve à leur place des corps granuleux; mais certains cylindres d'axe ont persisté. A partir du point lésé, il peut se faire des dégénérescences secondaires ascendantes ou descendantes. La moelle, même profondément altérée, peut récupérer ses fonctions.

Un malade, cité par Charcot, était guéri d'une paraplégie par myélite transverse, et avait succombé à une coxalgie. Charcot a trouvé la moelle réduite, en un point, au volume d'un tuyau de plume d'oie, et cette moelle avait les apparences d'une sclérose avancée. Au milieu des tractus, on voyait une assez grande quantité de tubes nerveux avec enveloppe de myéline et cylindre d'axe; le nombre de ces tubes était bien au-dessous du taux normal, et cependant le rétablissement complet de la sensibilité et de la motilité s'était opéré.

A. Meyer, De Pachymeningitide cerebro-spinali, Bonnæ, 1861. — Charcot, De la pachyméningite cervicale hypertrophique (Comptes rendus et Mémoires de la Société de biologie, p. 35, 1871, et Leçons sur le système nerveux, amyotrophies, p. 246, 1874). — Joffroy, De la pachyméningite cervicale hypertrophique d'origine spontanée, thèse de Paris, 1873. — Rendu, Pachyméningite dorso-lombaire (Bulletins de la Société anatomique de Paris, p. 598, 1874). — Papazian, Pachyméningite caséeuse, thèse de Paris, n° 108, 1875. — Burtin, De la pachyméningite spinale hypertrophique, thèse de Paris, n° 41, 1878.

Néoplasmes des méninges rachidiennes, du tissu cellulo-adipeux, du rachis, etc.

A. Les *néoplasmes des méninges rachidiennes* constituent ordinairement des tumeurs redoutables, quoique n'ayant pas de tendance à un grand accroissement ou à la généralisation. Leur siége primitif est sur la

(1) Michaud, *Sur la méningite et la myélite dans le mal vertébral*, thèse de Paris, 1871.

face interne de la dure-mère, où elles se pédiculisent, ne dépassant guère le volume d'un œuf.

1° Les diverses variétés de *sarcome*, surtout la variété médullaire à cellules rondes, ont été observées.

2° Cornil et Ranvier ont signalé un cas de *fibrome* de la pie-mère.

3° On trouve rarement l'*épithéliome*, ou cancer primitif.

4° Le *psammome* ou *tumeur arénacée* (voy. p. 979) atteint le volume d'un haricot et comprime la moelle.

5° Les *échinocoques* forment des tumeurs hydatiques, siégeant entre le feuillet viscéral de l'arachnoïde et la pie-mère.

6° Les *hématomes* résultent des pachyméningites hémorrhagiques.

B. Les *tumeurs* occupant le *tissu cellulo-adipeux* du rachis sont peu nombreuses. On a constaté :

1° L'*épithéliome* ou le *cancer secondaire*, à la suite des carcinomes du sein; 2° des *sarcomes;* 3° des *kystes hydatiques primitifs.*

Il faut remarquer ici que les abcès, les kystes hydatiques, les anévrysmes, concourent à comprimer la moelle, soit en passant par les trous de conjugaison, soit en détruisant les vertèbres.

C. Les *tumeurs de l'enveloppe conjonctive des racines nerveuses* sont : 1° des névromes; 2° des fibromes; 3° des myxomes. Toutes ces tumeurs ont commencé par produire des lésions des nerfs, et secondairement des compressions de la moelle épinière.

Hyperhémies; Hémorrhagies des méninges rachidiennes.

A. *Hyperhémie* ou *congestion des méninges et de la moelle.* — L'hyperhémie, ou la congestion des membranes de la moelle, occasionne la turgescence des vaisseaux de la pie-mère et de la dure-mère, tandis que le tissu nerveux, surtout la substance grise, est lui-même d'un rouge foncé ou d'une teinte hortensia. On rencontre souvent la congestion cadavérique qui occupe les parties déclives; dans les mêmes circonstances, la coloration rougeâtre est produite par une imbibition postmortem, due à l'hématine dissoute à la suite de la putréfaction.

A l'œil nu, on voit souvent un piqueté rouge des membranes et du tissu nerveux : la substance grise est d'un rouge sombre, avec dilatation des vaisseaux. Cette lésion se trouve dans les varioles, dans certaines fièvres typhoïdes à forme spinale, dans la méningite cérébro-spinale épidémique au début, etc.

B. *Hémorrhagies méningées spinales.* — Ces hémorrhagies se font tantôt, et le plus fréquemment, entre les vertèbres et la dure-mère (*hémorrhagies extra-méningées*), tantôt entre les méninges elles-mêmes (*hémorrhagies méningées*). Le sang est noir, coagulé ou encore liquide; il occupe le tissu conjonctif de la face externe de la dure-mère, ou la cavité de l'arachnoïde (*hémorrhagie intra-arachnoïdienne*), ou, enfin, il est épanché dans le tissu de la pie-mère (*hémorrhagies sous-arachnoïdiennes*).

Les hémorrhagies de la dure-mère sont limitées par le tissu lamineux; les caillots entourent les racines nerveuses. Les apoplexies de la face interne de la dure-mère et des mailles de la pie-mère sont très-circonscrites, mais parfois diffuses; ordinairement, on les a trouvées associées à des hémorrhagies céphaliques.

C. *Pachyméningite hémorrhagique.* — Il semblerait que la forme d'hémorrhagie par néomembranes et rupture de vaisseaux embryonnaires, arrivant comme dans la dure-mère cérébrale, dût être fréquente; il n'en est rien, et G. Hayem n'a pu en réunir que quelques exemples (voy. Pachyméningite cérébrale, p. 1001).

SECTION III

NERFS

Les nerfs sont des conducteurs des excitations nerveuses, tantôt centrifuges et venues des centres, tantôt centripètes et périphériques, cutanées ou viscérales.

Les tubes nerveux sont tantôt minces et sans moelle (fibres de Remak), tantôt larges, à double contour et myéliniques; ils ont pour partie principale le cylindre d'axe revêtu de la membrane de Schwann, avec interposition de myéline dans les tubes larges à double contour. Des étranglements, placés de distance en distance, limitent des segments interannulaires.

Les tubes nerveux, revêtus de périnèvre et groupés en faisceaux, sont finalement enveloppés d'une couche conjonctive ou lamineuse; ils forment alors les nerfs proprement dits, ayant l'apparence de cordons d'un volume variable.

Inflammations des nerfs; Névrites aiguës et chroniques.

Les lésions inflammatoires des nerfs ne sont pas difficiles à préciser quand elles sont bien marquées; il y a une névrite générale intéressant les tubes nerveux et les enveloppes conjonctives ou lamineuses. Mais dans la névrite partielle, le névrilème périphérique seul peut être atteint; on a ainsi la *périnévrite;* d'autre part, quand la névrite intéresse le tissu interposé aux tubes nerveux, elle est *interstitielle;* enfin, quand les tubes nerveux eux-mêmes sont atteints, la névrite est *parenchymateuse.*

1. — Périnévrite et Névrite aiguës.

L'*inflammation aiguë du nerf* qui ne serait caractérisée que par le développement vasculaire, l'hyperhémie de la gaîne, l'extravasation punctiforme, l'œdème, serait tout à fait au début. Il faut, pour que la névrite soit nettement constituée, l'apparition de cellules nouvelles, pour l'état aigu, et de corpuscules ainsi que de fibrilles, pour l'état chronique.

Dans la *périnévrite aiguë*, on voit, à l'œil nu, le tronc nerveux plus volumineux, rouge, terne, avec hyperhémie et un exsudat séreux périfasciculaire; la gaîne semble distendue par une matière rougeâtre. Si l'on fend cette gaîne lamelleuse, on aperçoit la vascularisation intrafasciculaire et de petites hémorrhagies. Avec le microscope, sur des coupes longitudinales et transversales, on trouve les vaisseaux gorgés de globules rouges et blancs; on voit enfin, dans l'exsudat séro-albumineux liquide, des hématies et parfois des leucocytes de diverses variétés. Les tubes nerveux sont intacts.

La *névrite aiguë parenchymateuse* présente ou non les altérations précédentes, un ramollissement du tissu nerveux proprement dit : la myéline des tubes se divise ou se fragmente, elle se réduit en gouttelettes graisseuses de plus en plus fines comme une poussière. Dans plusieurs tubes la myéline est résorbée; de telle sorte qu'il reste surtout du tissu lamineux, à la place du nerf, et que la plupart des tubes sont lésés; les cellules de la gaîne de Schwann se sont multipliées.

Le processus de la névrite parenchymateuse a été suivi par plusieurs auteurs, et surtout par Charcot et Pitres. Ils ont vu sur des nerfs enflammés placés dans une solution d'acide osmique au centième, puis colorés par le picrocarminate d'ammoniaque : 1° des tubes sains, ou dans lesquels les cellules intratubulaires présentent seulement une tuméfaction légère; des tubes nerveux gonflés et offrant l'aspect moniliforme. Dans ces

derniers, les gaînes de Schwann sont remplies de noyaux entourés d'une très-mince couche cellulaire ; d'autres cellules contiennent des débris de myéline et des granulations graisseuses. Le cylindre axe a disparu. Les cellules plates de l'endonèvre sont un peu tuméfiées, et quelques-unes granulo-graisseuses. Le périnèvre ne paraît pas, dans certains cas, avoir beaucoup participé à l'inflammation.

La *névrite aiguë interstitielle* ou *suppurative* est rare. Le tissu de la gaîne lamelleuse et extérieure nerveuse résiste longtemps ; on trouve au centre de foyers de suppuration, des nerfs dont le pourtour est hyperhémié, avec exsudation séreuse, mais conservant les tubes nerveux intacts. Cornil et Ranvier ont montré que si après avoir mis à nu le nerf sciatique, sur un animal vivant, on répand dans la plaie du vermillon délayé dans l'eau, les globules purulents se chargent des granulations colorées et les transportent dans diverses directions ; mais ces globules purulents colorés ne traversent jamais la gaîne lamelleuse et ne pénètrent pas entre les tubes nerveux (1). Si la gaîne est lésée ou déchirée, si on a passé un fil à travers le nerf, les globules de pus chargés de vermillon passent alors par la voie ouverte et se répandent dans le tissu conjonctif intrafasciculaire.

Avec le microscope, on reconnaît facilement les globules de pus, les leucocytes de toutes variétés formant de petites collections ou disséminés et infiltrés entre les tubes nerveux.

2. — Périnévrite et Névrite chroniques.

Le nerf épaissi par *inflammation chronique* peut n'offrir que de petites plaques indurées, mais cela est fort rare ; une plus grande partie du tronc nerveux se trouve ordinairement lésée.

La *périnévrite chronique* montre, à l'œil nu, le nerf grisâtre ou gris bleuâtre, plus rarement rouge violacé. Il est augmenté de volume, avec des épaississements, avec des adhérences aux tissus voisins. A la coupe, on trouve le névrilème épaissi. Parfois les éléments des gaînes lamelleuses intermédiaires ont largement participé à la périnévrite. Quant aux tubes nerveux, ils sont intacts, surtout quand la sclérose interstitielle s'est très-lentement développée. Un nerf augmenté de volume et comparé à celui du côté opposé, sur deux sections ou coupes minces homologues, montre autant de tubes nerveux. La différence est produite par le tissu néoplasique de la périnévrite.

(1) Cornil et Ranvier, *Manuel d'histologie pathologique*, 2e partie, p. 600, 1873.

Quand un cordon ou un tronc nerveux est entouré simplement par un néoplasme, dans les nerfs des muscles paralysés, à la suite d'hémiplégies avec contracture des extrémités, on trouve une augmentation telle du cordon nerveux, qu'il peut avoir une moitié en sus, ou même être le double du nerf homologue du côté sain. Le nerf coupé, durci et sectionné ensuite, montre sur des coupes minces de la périnévrite ou bien une multiplication de ses éléments fibrillaires avec des cellules de nouvelle formation intertubulaires ; les tubes eux-mêmes n'ont éprouvé aucune altération et leur structure paraît normale.

L'épaississement irrégulier du cordon nerveux, dû aux éléments du névrilème, est le premier degré du sarcome ou du fibrome de ces nerfs. Mais il existe une périnévrite particulière, bien étudiée dans ces derniers temps et qu'il faut actuellement signaler.

La *périnévrite lépreuse*, arrivant dans la lèpre tuberculeuse, montre les nerfs cutanés et sous-cutanés épaissis dans leur gaîne. On constate cet épaississement sur les nerfs superficiels pendant la vie et s'accompagnant d'anesthésie cutanée, même avant l'apparition des nodosités tuberculeuses.

Avec le microscope, on voit que le névrilème est considérablement épaissi, qu'il y a multiplication d'un tissu conjonctif nouveau, autour et entre les tubes nerveux. Les vaisseaux plus volumineux sont eux-mêmes enveloppés d'une gangue conjonctive multipliée, analogue à celle qui enveloppe les tubes nerveux. Dans la peau on aperçoit un épaississement de la gaîne névrilématique des petits filets nerveux qui parcourent le champ du microscope.

Quand le nerf est atteint de *névrite chronique*, sa coloration est grise et même noirâtre. Il est plus induré, plus résistant, plus compacte. Sur la coupe, le tissu paraît plus homogène.

A l'examen microscopique, la périnévrite est ordinairement évidente; parfois le névrilème est très-dur, comme cartilagineux. Ces modifications sont produites par une néoformation cellulo-fibreuse. Les tubes nerveux sont en plusieurs points vides, d'autres n'ont que le cylindre d'axe ou bien leur myéline est divisée en goutelettes. La pression des éléments périphériques sur le tube nerveux a produit une métamorphose granulo-graisseuse du contenu. Les lésions des tubes nerveux s'observent bien sur des coupes longitudinales et transversales.

La névrite chronique a été vue se limitant au voisinage d'une articulation (Rokitansky, Feinberg). D'autres fois, la névrite chronique étendait ses lésions d'une manière ascendante jusqu'à la moelle (névrite ascendante de Landry, Duménil, Klemm). Le nerf est dur, grisâtre, très-pigmenté, formé en majeure partie de tissu conjonctif. Des lésions tro-

phiques variées ont été observées dans les névrites aiguës et chroniques : le zona, des éruptions eczémateuses et pemphigoïdes, de l'érythème. On a noté encore : un état lisse et luisant de la peau, parfois un état ressemblant à la sclérodermie, des altérations de l'épiderme, des ongles et des appareils glandulaires du tégument.

NASSE, De neuritide, Halæ, 1800. — MARTINET, Mémoire sur l'inflammation des nerfs (Revue médicale, t. II, p. 330, 1824). — DUBREUILH, De la névrite, thèse de Montpellier, 1845. — BEAU, De la névrite et de la névralgie intercostales (Archives gén. de médecine, p. 161, 1847). — De la névrite intercostale dans la phthisie pulmonaire (Union médicale, p. 345, 1849). — REMAK, Ueber Neuritis (Œster. Zeitschrift für prakt. Heilkunde, 1860). — A. MOUGEOT, Recherches sur quelques troubles de nutrition consécutifs aux affections des nerfs, thèse de Paris, 1867. — M. ROSENTHAL, Nervenentzündung (Handbuch der Nervenkrankheiten, s. 457, Erlangen, 1870). — J. ALTHAUS, Neuritis des Plexus brachialis (Archiv für klin. Medicin, 1872). — CORNIL et RANVIER, Manuel d'histologie pathologique, 2e partie, p. 600, 1873. — PIERRET, Plusieurs cas de névrite parenchymateuse (Archives de physiol. normale et pathologique, 1874). — FISCHER, Zwei Falle von Neuritis (Berliner klin. Wochenschrift, 1875). — COLIN (Auguste), Contribution à l'étude de la névrite suppurative, thèse de Paris, juillet 1876. — H. EICHORST, Neuritis acuta progressiva (Archiv für path. Anat. und Physiol., 1877). — LABADIE-LAGRAVE, Nouveau dictionnaire de méd. et de chir. pratiques, t. XXIII, p. 701, 1877. — L. LEREBOULLET, Dictionn. encyclop. des sciences médicales, 2e série, t. XII, p. 231, 1878. — L. FOURNIER-BERGERON, Contribution à l'étude de la névrite ascendante, thèse de Paris, n° 100, 1878.

Néoplasmes des nerfs.

Les tumeurs diverses développées sur le trajet des nerfs ont été connues depuis Odier (de Genève), sous le nom de névromes. Mais ce terme ne doit s'appliquer rigoureusement qu'aux néoplasmes constitués par du tissu nerveux typique. Il me paraît donc préférable d'appeler les divers néoplasmes nerveux qui ont été décrits : des sarcomes, fibromes, myxomes, etc., des nerfs.

A. *Sarcomes.* — Le sarcome des nerfs a été nié par Virchow, mais il me paraît incontestable ; Broca, Verneuil, Grohe, Volkmann, Muron, en ont fait connaître des exemples. La tumeur était constituée par des cellules fusiformes et des noyaux ovoïdes. Ces éléments ont parfois des dépôts pigmentaires ou granulo-graisseux, ou, comme dans la tumeur étudiée par Muron, ils renferment entre les éléments cellulaires une matière muqueuse ou colloïde.

Le *gliome* des nerfs n'est, à mon avis, qu'une variété de sarcome. Il est fréquent dans les nerfs crâniens, surtout le nerf auditif (Virchow). Le tissu sarcomateux est, dans plusieurs observations, devenu fibroïde ou fibreux. On a ainsi un fibro-sarcome.

Dans un fait de fibro-sarcome du nerf médian au pli du coude, la tumeur, du volume d'un gros œuf, était formée de deux zones : l'une, périphérique, offrait

des faisceaux entrecroisés de tissu connectif; l'autre, centrale, ne présentait que des cellules fusiformes avec une grande quantité d'éléments nucléaires en liberté (1).

Sottas et Foucault ont vu dans un fibro-sarcome les éléments fibroplastiques et fibreux mélangés ; les cellules et noyaux étaient placés dans les mailles du tissu conjonctif ou lamineux.

Les sarcomes et les fibro-sarcomes ne dépassent pas le volume d'une orange ou du poing, et le plus souvent ils atteignent la grosseur d'une petite noix. On les a trouvés sur les nerfs médians au poignet (Grohe, Volkmann), au pli du coude (Lanelongue, de Bordeaux), sur un filet du nerf cubital (Verneuil et Muron), sur le nerf cubital au bras (Demarquay et Foucault) ; sur le sciatique poplité externe (Verneuil) ; sur le nerf tibial postérieur (Broca), sur le pneumo-gastrique (Sottas).

B. *Fibromes.* — Le fibrome des nerfs a été comme le sarcome révoqué en doute par les auteurs allemands, entre autres Fœrster et Virchow, mais leur opinion exclusive est erronée. J'ai vu au moins deux faits incontestables de ces fibromes.

Placé sur le trajet d'un nerf, le fibrome a l'apparence d'une tumeur plus souvent petite que volumineuse, quoiqu'elle puisse atteindre un assez grand volume, celui du poing, par exemple. Ils sont souvent multiples. La forme est allongée, ovoïde, elliptique ou globuleuse. Tantôt la tumeur semble faire partie du nerf et être placée dans l'intérieur, tantôt elle est déjetée et placée sur le côté ; de là des fibromes interfibrillaires ou centraux et des fibromes périphériques des nerfs.

Le fibrome incisé est constitué par une masse de tissu d'aspect homogène, luisant, blanchâtre avec un reflet bleuâtre. Avec le microscope, on trouve une quantité considérable de fibres fines, isolées ou réunies en faisceaux. Celles que j'ai vues n'étaient point sûrement des gaînes nerveuses de Schwann vidées, mais des fibrilles de tissu lamineux ou conjonctif pâlissant par l'action de l'acide acétique. On a signalé plusieurs fois de petites hémorrhagies, ainsi que de petites collutions kystiques dans les fibromes des nerfs, et même un liquide purulent.

Une des variétés les plus remarquables est le *fibrome plexiforme.* Verneuil, Christot, Billroth, Rizzoli, en ont cité des exemples. La néoplasie résulte du développement anormal du tissu fibreux conjonctif des nerfs. Les cordons de la plus grande partie de la tumeur sont constitués par un tissu fibroïde et lamelleux. Les tubes nerveux sont même rares, au milieu de ces cordons durs, noueux et ramifiés.

(1) G. Poinsot, article Nerfs, *lésions organiques* (*Nouveau Dictionnaire de méd. et de chir. pratiques*, t. XXIII, p. 681, 1877).

C. *Myxomes.* — Le myxome des nerfs se présente comme un renflement fusiforme ou globuleux au dedans du nerf. La forme est un peu lobée ou bosselée. La masse est demi-transparente, et sur la coupe le tissu est jaunâtre, ambré ou verdâtre ; par la pression il en sort un liquide épais, filant, gélatiniforme. Ce liquide, renfermé dans des mailles lamineuses, parfois épaisses (fibro-myxome), montre à l'examen microscopique des cellules et des noyaux embryoplastiques ; parfois ces éléments sont granulo-graisseux. On trouve des myxomes renfermant une certaine quantité de graisse, d'où une variété de myxome lipomateux. Le myxome a été observé sur des nerfs crâniens : nerf optique, branche superficielle du maxillaire inférieur ; sur le radial, le cubital, le tibial postérieur, le péronier. J'en ai observé un du nerf cubital, enlevé par Manec et remis par lui après l'ablation.

D. *Kystes.* — Les kystes séreux des nerfs sont très-rares, si on les sépare des myxomes ; on les a vus sur le médian et le cubital (Beauchêne, Bertrand). Lockhart Clarke dit que le musée de l'hôpital Saint-Georges, de Londres, renferme une préparation relative à un kyste du nerf médian.

E. *Névromes vrais, hypertrophiques.* — On sait aujourd'hui que beaucoup de tumeurs des nerfs sont formées par une production anormale de tissu nerveux. Il est démontré que les cellules nerveuses névrogliques, seules, peuvent constituer ces tumeurs. Ch. Robin les a vues sur le plexus solaire. Je crois en avoir constaté la réalité sur l'extrémité des nerfs dans les vieux moignons d'amputés. On a de même la certitude que les névromes sont parfois uniquement fasciculés, avec des tubes nerveux, tantôt à myéline, tantôt sans myéline. Ces derniers ne constituent pas deux formes très-distinctes, mais deux degrés d'une même affection hypertrophique.

Les névromes fasciculés ont été regardés comme très-rares, puis comme très-fréquents. A l'œil nu, ils ressemblent beaucoup aux fibromes. La surface de section est blanche ou jaunâtre, exsangue, lobée. Le microscope est indispensable pour mettre en évidence, au milieu des fibres conjonctives ou lamineuses, les tubes à myéline. On les voit bien avec la soude ou l'acide acétique, qui pâlit les éléments conjonctifs. Pour les névromes amyéliniques, Reil et Virchow conseillent de faire macérer la pièce dans l'acide nitrique étendu, puis de pratiquer des coupes et d'employer l'acide acétique : on voit alors les gaînes de Schwann avec leurs noyaux de forme ovale-allongée. Il faut convenir que la distinction des tubes sans myéline et des fibres conjonctives est parfois de la plus grande difficulté.

Les nerfs du moignon des amputés offrent le type du névrome fasciculé, sous forme de nodosités rondes et aplaties ou globuleuses. Les

nodules, ou tubercules nerveux, douloureux, considérés longtemps comme de simples fibromes sont constitués aussi par des tubes nerveux de formation nouvelle (Virchow, Léon Labbé et Legros).

Dans trois faits observés par Léon Labbé et Legros, l'examen microscopique faisait reconnaître des tubes nerveux à double contour, tantôt disposés en faisceaux, comme dans les nerfs de sensibilité, tantôt formant une sorte de plexus indéchiffrable. Çà et là apparaissaient des tubes variqueux dont le volume était cinq, à six fois plus considérable qu'à l'état normal. Des fibres de Remak se rencontraient aussi ; dans certains points, elles étaient même extrêmement nombreuses. Sur une pièce, les corpuscules du tact étaient augmentés de volume, ce qui explique l'opinion d'Axmann, regardant les tubercules sous-cutanés comme dus à une hypertrophie des corpuscules de Pacchini.

Muron a donné la description histologique suivante d'un nécrome enlevé par Trélat : sous la membrane d'enveloppe, on trouvait uniquement comme éléments constituants : des tubes nerveux à double contour, disposés très-irrégulièrement et à peine séparés par un très-mince réseau celluleux.

La tumeur nerveuse que Verneuil a nommée *névrome cylindrique plexiforme* est très-remarquable. La masse est formée de nerfs allongés, contournés sur eux-mêmes, comme des pelotons variqueux, présentant à leurs extrémités beaucoup d'anastomoses et portant sur leur trajet des renflements analogues à des ganglions. Les nerfs entrent pour plus des deux tiers dans la formation de la masse totale. Certains cordons contiennent un, deux ou trois tubes nerveux hypertrophiés, tandis que les autres sont remplis complétement par des tubes.

F. *Tubercules.* — Ladreit de Lacharrière a présenté à la Société anatomique une observation de tubercule du nerf optique (1), mais la tumeur n'a point été examinée au microscope. Il existait en même temps une méningite tuberculeuse.

J'ai vu à l'hôpital Necker, sur une petite fille de dix-huit mois, morte de tuberculose avec granulations méningées, tubercules dans le poumon et tubercules des méninges rachidiennes, un des nerfs terminaux et naissant à gauche de la queue de cheval, qui était noduleux, entouré par une petite masse tuberculeuse semi-transparente et grise. Les cellules de formation nouvelle étaient placées sous le névrilème ; elles écartaient, comprimaient les tubes nerveux ; mais ceux-ci étaient parfaitement reconnaissables, et leur myéline n'était point nettement augmentée,

(1) Ladreit de Lacharrière, *Méningite tuberculeuse ; tubercule du nerf optique droit chez un enfant de quinze mois* (*Bulletins de la Société anatomique de Paris*, 2e série, t. IV, p. 47, 1859).

ni granuleuse. Le tubercule ne paraissait point avoir déterminé de névrite appréciable.

Ce tubercule, en se développant et plus tard en se calcifiant, aurait-il amené, comme un corps étranger, des altérations profondes du nerf?

G. *Épithéliomes.* — Les tumeurs cancéreuses des nerfs, qui ne sont, le plus souvent, à mon avis, que des épithéliomes, sont rares. L'épithéliome des nerfs, très-rarement primitif (Fœrster), et amenant en se développant leur destruction, s'est ordinairement propagé d'une tumeur voisine au cordon nerveux, ou bien il résulte de la généralisation d'une affection cancéreuse d'autres organes.

Quand une tumeur épithéliale entoure un cordon nerveux, le névrilème est atteint et les cellules épithéliales s'insinuent dans la gaîne du nerf; elles gagnent de proche en proche et recouvrent les tubes nerveux qui finissent par disparaître (Weber). De plus, des végétations épithéliales se font sur le névrilème, et on a ainsi des néoplasies épithéliales des nerfs, anciens névromes cancéreux. Le nerf peut rester longtemps isolé et sain, au milieu d'une tumeur dite de mauvaise nature.

Dans les cas de cancer généralisé, le périnèvre est atteint le premier. Cornil a observé deux tumeurs épithéliales sur les nerfs crural et sciatique gauches, chez une femme atteinte de cancroïde du col utérin. Les lésions consistaient en une fragmentation de la substance médullaire devenue granuleuse. Les granulations sont parfois réunies en petites masses. Dans une tumeur cancéreuse d'un gros tronc nerveux, les altérations peuvent être limitées à un petit nombre de tubes.

Hyperhémie; Hémorrhagie des nerfs.

L'*hyperhémie* des cordons nerveux est fréquente; je crois, mais sans pouvoir le démontrer, qu'elle existe dans la majeure partie des névralgies. A l'état chronique, elle se trouve dans les nerfs qui traversent des collections purulentes ou qui sont au voisinage des néoplasmes. L'état turgescent des vaisseaux du névrilème s'étend au delà des points où se trouve la cause de l'hyperhémie.

Les nerfs qui se rapprochent des plaies, ceux qui sont intéressés par elles, sont constamment hyperhémiés; mais ce serait trop de regarder l'hyperhémie ou l'inflammation légère du nerf comme la condition anatomique du tétanos, ainsi que l'ont pensé Lepelletier, Curling, Rokitansky, etc.

Avec le microscope, sur des nerfs durcis dans l'acide chromique, on s'assure que l'hyperhémie extrafasciculaire existe aussi dans l'intervalle des tubes nerveux.

L'*hémorrhagie* des nerfs a lieu quand la congestion poussée à l'extrême fait non-seulement transsuder le sérum ou l'hématine dissoute, mais extravaser les globules rouges. On voit de petits points ecchymotiques ou de petits foyers. Dans les traumatismes (voy. Contusion des nerfs), dans les plaies, le sang s'insinue entre les faisceaux conjonctifs et s'étend dans une étendue variable.

Lésions des nerfs dans diverses maladies.

La névrite, dont les lésions mieux recherchées étendront le domaine anatomique, peut être venue dans le tronc nerveux par propagation et par contiguïté. Bouillaud et Beau admettent que la douleur de la *pleurésie* est due aux nerfs intercostaux atteints d'inflammation. Peter insiste sur l'inflammation des nerfs dans la *péricardite*, la *pleurésie diaphragmatique*, la *péritonite*, etc., et sur celle des nerfs phréniques et cardiaques dans certains cas d'*angine de poitrine*.

Les névrites par propagation des *lésions cérébro-spinales* aux nerfs crâniens, surtout optiques et spinaux, sont indéniables; ce sont les *névrites descendantes* de Remak, Charcot, Bouchard, Vulpian.

Les *névrites ascendantes*, signalées par Graves et rattachées par Remak à la paralysie uro-génitale médullaire, sont confirmées par l'observation et l'expérimentation. Telles sont encore les névrites ascendantes des intercostaux, du médian, des péroniers, du sciatique, etc. Gubler a fait ressortir les altérations des centres nerveux dans les paralysies amyotrophiques. Les altérations des nerfs sont moins étudiées dans ces cas difficiles; cependant quelques paralysies des membres dans les maladies générales, *typhus*, *fièvre typhoïde*, *diphthérie*, sont liées à des névrites (Bernhardt, Nothnagel, U. Bailly, Charcot et Vulpian, Lépine). J'ai rapporté précédemment un fait de lésion nerveuse dans la diphthérie (voy. p. 62).

Le *rhumatisme*, la *goutte*, la *syphilis*, atteignent sûrement les troncs nerveux, mais la constatation anatomique n'est pas encore suffisamment établie.

Les névrites des intoxications sont incontestables. Dans le *saturnisme*, les nerfs radiaux sont le siége de névrite parenchymateuse et de dégénérescence granulo-graisseuse (J. Renaut, Charcot, Gombault, Westphal). Dans l'*intoxication par la vapeur de charbon*, Leudet admet la névrite; les taches pigmentaires de la peau (1) que j'ai observées dans les intoxications par le sulfure de carbone me font penser qu'il peut en être ainsi dans quelques cas. Magnan a constaté des *périnévrites* chez les *alcooliques*.

(1) A. Laboulbène, *Pigmentation de la peau chez les sujets intoxiqués par le sulfure de carbone* (*Bulletins de la Société médicale des hôpitaux de Paris*, 2e série, t. XIII, p. 167, 1876).

Les lésions nerveuses de la *lèpre tuberculeuse* portent à penser que, dans la *pellagre*, l'*ergotisme chronique*, l'*acrodynie*, des lésions nerveuses seront constatées.

L'action du *froid* sur les nerfs agit certainement de manière à modifier leur constitution anatomique. Porte-t-elle sur le tronc ou bien plutôt à leur extrémité, sur la plaque juxtamusculaire? Cette dernière hypothèse est la plus probable, et la modification ou la perte de la contractilité électrique musculaire est fort remarquable.

Blessures, Plaies, Sections des nerfs.

Les *blessures* des nerfs par piqûres, par plaies légères ou considérables, ou par contusion, par déchirures, et arrachement, sont intéressantes au point de vue des lésions qu'elles provoquent, mettant sur la voie du meilleur traitement qu'elles réclament.

Les *piqûres* par instrument vulnérant lisse, telles que les produisait la lancette dans la phlébotomie, sectionnent des tubes nerveux. Il y a hémorrhagie dans la gaîne et névrite. Les *déchirements* avec persistance d'un corps étranger, éclat de bois, de verre, de métal, grain de plomb, etc., dans le cordon nerveux, peuvent amener, comme on le sait, des accidents très-graves. Les désordres anatomiques sont ceux de la névrite descendante et ascendante.

La *contusion* a été étudiée expérimentativement par Tillaux :

Les expériences de Tillaux ont été faites sur quatre lapins et ont porté quatre fois sur le nerf sciatique et trois fois sur les nerfs du plexus brachial. Les contusions étaient produites avec l'extrémité mousse d'un marteau, à l'aide duquel on frappait modérément sur le nerf, préalablement mis à nu et soutenu par un corps solide.

L'examen microscopique, fait immédiatement, a fait constater les lésions suivantes :

Le névrilème n'était pas rompu ; mais, dans l'intérieur de la gaîne, il s'était fait des hémorrhagies qui la décollaient au delà des limites de la contusion. De petits foyers pénétraient également les enveloppes du périnèvre ; d'autres traversaient les déchirures de ce périnèvre et venaient s'insinuer au milieu des tubes nerveux. Ces derniers ont présenté des désordres importants à signaler. En certains points, à mesure qu'ils approchent du lieu contus, on voit le calibre s'effiler, devenir le tiers, la moitié seulement de la dimension primitive ; plus loin, au contraire, on les voit dilatés, ampullaires. Ailleurs la contusion a été plus intense et les tubes nerveux sont tous rompus.

Au bout de trois ou quatre jours, on voit à l'endroit précis de la contusion des tubes nerveux qui viennent se perdre dans un amas granulé en voie de métamorphose. Au-dessous du point contus, on constate une coagulation de la myéline se présentant sous l'aspect de fragments granuleux.

Les *plaies avec section complète*, qui ont été si étudiées dans leur résultat au point de vue physiologique, offrent immédiatement et consécutivement les altérations anatomiques suivantes : les deux bouts s'écartent faiblement et entre eux il s'épanche du sang ; les débris du névrilème et le tissu conjonctif du nerf, excités par le traumatisme offrent une multiplication de leurs éléments. Les bouts du nerf se tuméfient, le bout central plus que le périphérique.

Avec le microscope, on trouve, dans l'espace situé entre les bouts du nerf divisé, les corpuscules et la fibrine du sang épanché qui éprouvent les modifications ordinaires, puis un grand nombre de cellules embryonnaires ou embryoplastiques qui sont suivies de cellules allongées et de fibrilles conjonctives. Enfin on constate à la longue, comme je l'ai vu depuis longtemps et montré à Brown-Séquard, dont je préparais les cours (1), des tubes nerveux incontestables dans la cicatrice des nerfs comme dans celles de la moelle épinière. Cette apparition des tubes nerveux fasciculés, ainsi que les altérations du nerf dans ses deux extrémités périphérique et centrale sont un sujet de controverses non encore épuisé ; il y a là un des plus beaux champs d'observation pour la physiologie des nerfs.

Les expériences sur les animaux ont permis de suivre pas à pas les diverses altérations nerveuses après la section complète. Sur l'homme, la série des symptômes montre que les choses se passent de même ; la suture des nerfs avec le rétablissement subit de leur fonction n'est pas possible ; quoique parfois apparente, elle n'est réellement que consécutive. Les données d'action nerveuse complémentaire, par branches récurrentes périphériques, expliquent les faits qui semblent contradictoires ; l'affrontement des bouts du nerf divisé n'en doit pas moins être la règle.

Chez les animaux adultes, ou jeunes, la section du nerf occasionne dans les deux bouts coupés, surtout dans le périphérique, une altération spéciale avec dégénérescence. Puis après un temps variable, trois à cinq mois environ, il survient une véritable régénération des tubes du nerf et la restauration de ses usages fonctionnels, par un processus des plus remarquables. Auguste Waller a attaché son nom à ce que l'on a appelé la dégénérescence wallérienne des nerfs, mais les idées de cet éminent physiologiste sur ce point doivent être modifiées.

Quatre jours après la section simple du nerf sur un mammifère, le bout périphérique a perdu son excitabilité électrique. Par l'action de l'eau sur le sciatique du lapin, la perte de l'excito-motricité a lieu au bout de quarante-huit heures. En examinant avec le microscope les tubes nerveux (voy. fig. 298), on voit qu'ils ne sont plus aussi transparents, que

(1) Voy. les *Comptes rendus de la Société de biologie*, t. III, p. 79, 1851.

les bords sont moins dessinés. Au huitième jour, les tubes nerveux du bout périphérique ont un contenu trouble; le double bord est interrompu

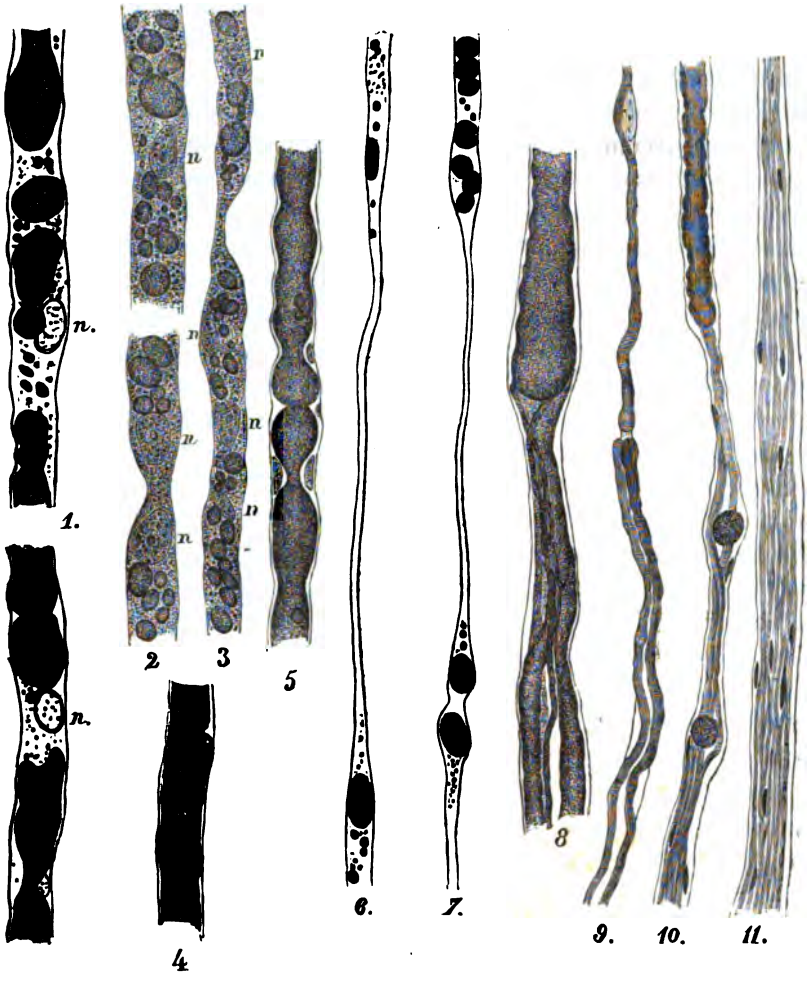

FIG. 298. — Altérations et restauration des nerfs sectionnés *.

par places; la substance médullaire est étranglée, divisée, sur le point de se segmenter (voy. fig. 298, 1 à 7). Le dixième jour, la myéline est divisée

* FIG. 298. — Dégénérescences et restauration des nerfs sectionnés. 1, deux tubes nerveux provenant du segment périphérique d'un nerf sciatique du lapin sectionné depuis 50 heures; dissociation après macération de 24 heures dans une dissolution d'acide osmique à 1 pour 100, examen dans l'eau; *n*, *n*, noyaux du segment interannulaire, gonflés et détachés de la gaîne de Schwann; la gaîne de myéline est interrompue à leur niveau. 2, 3, tubes nerveux du segment périphérique du sciatique du pigeon, le troisième jour après avoir été sectionnés; *n*, *n*, *n*, *n*, *n*, *n*, noyaux dont plusieurs sont très-hypertrophiés. 4, 5, deux tubes nerveux du segment périphé-

en segments de longueur variable, et coagulée en petites masses. Les jours suivants, la segmentation se poursuit, se complète, et les gaînes de Schwann de chaque tube nerveux offrent des gouttelettes d'aspect graisseux qui deviennent de plus en plus fines. Au bout d'un mois à six semaines, les gouttelettes ressemblent à de la poussière ou à des granulations moléculaires.

Ainsi réduite à de fines granulations, la myéline disparaît. Ranvier a observé concurremment avec cette segmentation de la myéline, la turgescence des cellules de la gaîne de Schwann, et, d'après lui, ces cellules, en s'agrandissant, agiraient sur le cylindre d'axe qu'elles couperaient et feraient disparaître, en même temps qu'elles s'assimileraient les granulations myéliniques. Des corps granuleux, ainsi que des granulations, entourent les tubes nerveux et abondent autour des vaisseaux. Enfin, les tubes réduits à la gaîne de Schwann, revenue sur elle-même, plissée, sans cylinder axis, sans myéline, ressemblent à des filaments et donnent une teinte grisâtre au nerf, qui peut rester dans cet état pendant un temps plus ou moins long (voy. fig. 298, 6 et 7).

Dans le bout central du nerf, il se produit des altérations à peu près semblables, mais la myéline ne disparaît pas entièrement, elle se dispose en amas ou en masses ovalaires, et le cylindre d'axe n'est pas détruit. L'altération, d'après Vulpian, remonte dans le segment central jusqu'aux cellules médullaires.

On a recherché avec persévérance si l'altération du bout périphérique du nerf divisé s'étend d'emblée à toute la longueur des fibres ou gagne de proche en proche. Waller, Krause, Philippeaux et Vulpian ont constaté que la dégénérescence était aussi avancée dans les extrémités terminales que près de la section.

Au moment où la dégénérescence atteint la totalité du nerf périphérique, en pratiquant au bout d'un mois, sur des tranches minces du nerf durci, des coupes transversales du sciatique du chien et du lapin, on ne voit plus avec le microscope le cylindre d'axe, les gaînes de Schwann sont vides.

rique d'un sciatique du lapin 4 jours après la section; les noyaux hypertrophiés du segment compriment la myéline. 6, 7, deux tubes nerveux à myéline du segment périphérique du nerf pneumogastrique du lapin 6 jours après la section; les tubes sont rétrécis et revenus sur eux-mêmes. 8, un gros tube nerveux à myéline du bourgeon central du nerf pneumo-gastrique du lapin 72 jours après la section; la gaîne médullaire du tube primitif est terminée par un bourgeon duquel partent des tubes à myéline et sans myéline. 9, tube nerveux grêle à myéline du segment cicatriciel du nerf pneumogastrique du lapin, 72 jours après avoir été sectionné; on voit la bifurcation du tube nerveux au niveau d'un étranglement annulaire. 10 et 11, les deux figures se font suite: tube nerveux du bourgeon central du nerf sciatique du lapin 90 jours après la section, se terminant (fig. 10) par un tube secondaire qui se divise et se subdivise en faisceau de tubes médullaires grêles (fig. 11). (L. RANVIER, *Leçons sur l'histologie du système nerveux*, t. I, pl. IV, et t. II, pl. I et II, 1878).

Quand la totalité des rameaux nerveux périphériques sont dans l'état d'altération qui vient d'être décrit, un travail inverse s'établit et aboutit à la régénération du nerf. L'examen microscopique démontre que dans le tissu de cicatrice, opalin, fibrillaire, s'étendant entre le bout supérieur et inférieur, il y a des tubes nerveux myéliniques de formation nouvelle, et ces tubes se multiplient de plus en plus, renfermant le cylindre d'axe et la myéline, en un mot leurs parties constituantes normales (voy. fig. 298, 8-11). Dans l'intérieur des troncs ou des cordons nerveux, on voit des tubes nerveux grêles contenant de la myéline et le cylindre d'axe, et à côté d'eux des tubes réduits à la gaîne de Schwann. Peu à peu, le nombre des premiers augmente, celui des tubes vides diminue, le nerf est rétabli dans son état anatomique primitif et il a recouvré ses usages physiologiques.

Je ne ferai qu'indiquer les opinions qui ont été émises pour expliquer les altérations si remarquables et la régénération des nerfs fusionnés. Waller a cru à une dégénérescence due à la séparation des éléments nerveux avec les centres trophiques. Philippeaux et Vulpian ont montré que les sections avaient lieu, chez de jeunes animaux, même sur des tronçons détachés et transportés ailleurs. Vulpian admet une destruction et une réparation autogéniques. Ranvier pense qu'il se produit une névrite suraiguë avec destruction du cylindre axe ainsi que de la myéline, par suite de l'accroissement et de la multiplication des cellules de la gaîne de Schwann, et enfin que la régénération est due à la pénétration par allongement de cylindres d'axe préexistants et venant du bout central.

DESCOT, Sur les affections locales des nerfs, Paris, 1825. — BÉRARD, Note sur les accidents qui suivent la piqûre des nerfs (Journal des connaissances médico-chirurgicales, 1846). — BROWN-SÉQUARD, Sur les altérations pathologiques qui suivent la section du nerf sciatique (Comptes rendus de la Société de biologie, t. I, p. 136, 1849). — A. WALLER, Nouvelle méthode anatomique pour l'investigation du système nerveux, Bonn, 1852. — BASTIEN et VULPIAN, Mémoire sur les effets de la compression des nerfs (Gazette médicale de Paris, p. 794, 1855). — PHILIPPEAUX et VULPIAN, Sur la régénération des nerfs (Mémoires de la Société de biologie, p. 343, 1859). — V. CORNIL, Note sur les lésions des nerfs et des muscles liées à la contracture tardive et permanente des membres dans les hémiplégies (Mémoires de la Société de biologie, p. 107, 1863). — NEUMANN, Degeneration und Regeneration nach Nervendurschnei, dung (Archiv für Heilkunde, 1868). — COUYBA, Des troubles trophiques consécutifs aux lésions traumatiques de la moelle et des nerfs, thèse de Paris, 1871. — L. RANVIER, Recherches sur l'histologie et la physiologie des nerfs (Archives de physiol. norm. et pathol., 1872). — EICHORST, Ueber Nervendegeneration und Nervengeneration (Archiv für pathol. Anat. und Physiol., 1874). — WEIR MITCHELL, Des lésions des nerfs et de leurs conséquences, trad. Dastre, avec préface par Vulpian, Paris, 1874. — COSSY et DÉJERINE, Modifications nerveuses dans le bout périphérique d'un nerf sectionné (Archives de physiologie norm. et pathol.. 2e série, t. II, p. 575, 1875). — L. RANVIER, Leçons sur l'histologie du système nerveux, t. I et II, avec fig., 1878.

Vices de conformation.

L'*absence* des troncs nerveux est toujours accompagnée de l'arrêt de développement des parties auxquelles les nerfs devaient se rendre. Dans les membres atrophiés congénitalement, les nerfs sont minces et atrophiés. Quand on remarque une anomalie au point de départ des nerfs, elle est corrélative avec un vice de conformation du cerveau ou de la moelle.

Les vices de conformation de *trajet* ou de *distribution* des cordons nerveux ne sont pas ordinairement considérables.

J.-F. MECKEL, Handbuch der pathol. Anatomie, Leipzig, Band I, 1812. — VROLIK, Handbuch der Ziektek. ontleckunde, etc., Amsterdam, 1840-1842. — J. CRUVEILHIER, Anat. path. du corps humain, 1re livraison, 1830. — C. ROKITANSKY, Lehrbuch der patholog. Anatomie, Dritte Auflage, Band II, S. 491, Wien, 1856. — A. FŒRSTER, Handbuch der pathologischen Anatomie, Zweite Auflage, Band II, S. 640, 1863.

FIN

TABLE DES MATIÈRES

PROLÉGOMÈNES v

Définition, divisions, rapports de l'anatomie pathologique avec les autres sciences médicales 1

LIVRE PREMIER.

APPAREIL DE LA DIGESTION 5

SECTION PREMIÈRE. — **Cavité buccale** 6

Muqueuse buccale, joues, lèvres, gencives, etc 6

Inflammations diverses, stomatites, gangrène, etc 6

1. Stomatite érythémateuse, simple, aiguë et chronique, 6. — 2. Stomatite vésiculo-ulcéreuse, 8. — 3. Stomatite ulcéro-membraneuse nécrohyménique, 10. — 4. Stomatites ulcéreuses diverses, 13. — 5. Stomatites toxiques, 14. — 6. Gangrène de la bouche, noma, ... 15

Hypertrophie et atrophie des lèvres et des joues 17

Néoplasmes, parasites des lèvres et des joues 17

Hyperhémies, hémorrhagies 18

Vices de conformation, monstruosités de la bouche et des lèvres 19

Voûte buccale ou palatine 19

Plancher de la bouche 20

1. Grenouillette commune, 20. — 2. Grenouillettes exceptionnelles ou rares, 21

Gencives 23

SECTION II. — **Langue** 26

Inflammations diverses, glossites aiguës et chroniques 26

1. Catarrhe lingual, enduits divers de la langue, 26. — 2. Glossite et stomatite parasitiques, muguet, végétaux divers, 29. — 3. Glossite aiguë simple et glossite parenchymateuse, 32. — 4. Glossite chronique et glossite disséquante, 34. — 5. Épithéliome ou cancer de la langue, 37. — 6. Tuberculose de la langue, 45. — 7. Syphilis de la langue, 48. — 8. Ulcérations simples linguales, ulcères chroniques locaux 49

Néoplasmes, ulcérations et tumeurs linguales 50

Tumeurs linguales, polypes, tumeurs érectiles, kystes, lipomes, fibromes 50

Gangrène de la langue, glossanthrax, pustule maligne linguale 51

Corps étrangers de la langue 52

Hyperhémies, hémorrhagies linguales 52

Vices de conformation de la langue 52

SECTION III. — **Pharynx** 54

Muqueuse pharyngée, voûte du palais, amygdales 54

Inflammations aiguës et chroniques, pharyngites diverses 54

1. Pharyngite catarrhale simple, érythémateuse, 54. — 2. Pharyngite parenchymateuse ou phlegmoneuse, 54. — 3. Pharyngite vésiculo-ulcéreuse, herpès du pharynx, 55. — 4. Pharyngite ou angine pultacée, 55. —

5. Pharyngite diphthérique, diphthérie du pharynx fibrino-épithéliale, fibrino-corpusculaire, 57. — 6. Pharyngite gangréneuse, 63. — 7. Pharyngite chronique simple, 64. — 8. Pharyngite glanduleuse, angine granuleuse, 64. — 9. Tuberculose pharyngée, 65. — 10. Scrofule du pharynx et ulcérations scrofuleuses, 65. — 11. Syphilis du pharynx..... 66
Tumeurs, néoplasmes pharyngés..... 66
Hernie pharyngée, pharyngocèle..... 69
Hyperhémies, hémorrhagies pharyngées..... 69
Vices de conformation du pharynx..... 72

Voile du palais..... 73

Inflammations, néoplasmes..... 73
Vices de conformation du voile du palais et de la luette..... 74

Amygdales..... 75

Inflammations, hypertrophie, néoplasmes..... 75
1. Amygdalite aiguë, 75. — 2. Amygdalite chronique, hypertrophie, lymphome simple des amygdales, 76. — 3. Fibromes et polypes fibreux des amygdales, 78. — 4. Sarcome, tumeur embryoplastique ou fibroplastique de l'amygdale, 79. — 5. Épithéliomes ou cancers, lymphadénomes et lymphosarcomes malins des amygdales, 79. — 6. Tuberculose de l'amygdale, 81. — 7. Syphilis amygdalienne..... 81
Corps étrangers et parasites des amygdales..... 82
Vices de conformation des amygdales..... 83

SECTION IV. — **Œsophage**..... 84

Inflammations, ulcérations, gangrène de l'œsophage..... 84
1. Œsophagite aiguë, 84. — 2. Œsophagite phlegmoneuse, 85. — 3. Œsophagite aiguë folliculeuse, 85. — 4. Œsophagite diphthérique, pseudhyménique, muguet de l'œsophage, 85. — 5. Œsophagite toxique, 86. — 6. Œsophagite chronique, 88. — 7. Ulcérations œsophagiennes, 89. — 8. Gangrène de l'œsophage..... 90
Hypertrophies et néoplasmes de l'œsophage..... 90
1. Myomes, fibromes, lipomes, kystes, etc., 90. — 2. Polypes de l'œsophage, tumeur dermoïde, plaques ossiformes, 92. — 3. Épithéliome ou cancer de l'œsophage, 93. — 4. Tuberculose œsophagienne, 96. — 5. Syphilis œsophagienne..... 96
Hyperhémies, hémorrhagies œsophagiennes..... 97
Rétrécissements et dilatations de l'œsophage..... 98
1. Retrécissements de l'œsophage, 98. — 2. Dilatation de l'œsophage..... 101
Plaies, perforations, fistules, ruptures.....
Corps étrangers de l'œsophage..... 104
Vices de conformation de l'œsophage..... 105

SECTION V. — **Estomac**..... 106

Inflammations, ulcérations, gangrène de l'estomac, gastromalacie..... 106
1. Gastrite catarrhale superficielle, 106. — 2. Gastrite phlegmoneuse, 107. — 3. Gastrite folliculeuse, diphthérique, pseudhyménique, muguet de l'estomac, 110. — 4. Gastrite toxique, 111. — 5. Gastrite chronique, 114. — 6. Ulcère simple de l'estomac, 118. — 7. Ulcérations stomacales diverses, 121. — 8. Gangrène de l'estomac, 122. — 9. Gastromalacie..... 122
Hypertrophies et néoplasmes de l'estomac..... 123
1. Hypertrophie générale et partielle, atrophie, linite, 123. — 2. Myomes, fibromes, adénomes, lymphomes, etc., 125. — 3. Épithéliomes, tumeurs cancéreuses de l'estomac, 129. — 4. Tuberculose de l'estomac, 141. — 5. Syphilis stomacale..... 142

Hyperhémies, hémorrhagies 142
Déplacements, hernies de l'estomac 143
1. Dilatation de l'estomac, 144. — 2. Rétrécissement de l'estomac, 147. — 3. Hernies de l'estomac 147
Plaies, perforations, ruptures, fistules stomacales, corps étrangers et parasites 148
1. Corps étrangers de l'estomac, 150. — 2. Parasites de l'estomac, 151. — 3. Matières des vomissements, éjections stomacales 152
Vices de conformation de l'estomac 153

SECTION VI. — **Intestins** 155
Intestin grêle et gros intestin, rectum 155

Inflammations simples, aiguës ou chroniques des intestins 155
1. Entérites aiguës simples, catarrhales ou phlegmoneuses, 155. — 2. Entérites dans les fièvres et les maladies aiguës, 159. — Entérite pseudo-membraneuse ou pseudhyménique, concrétions gélatiniformes intestinales, 159. — 4. Muguet de l'estomac, 162. — 5. Entérite toxique, 163. — 6. Entérite chronique et diarrhée chronique des pays chauds 163
Inflammations diverses et miasmatiques des intestins, fièvre typhoïde, choléra, dysenterie 166
1. Fièvre typhoïde, typhus non-exanthématique, 167. — 2. Typhus pétéchial, typhus fever, 177. — 3. Choléra indien, 177. — 4. Dysentérie, 180. — 5. Entérite chronique, diarrhée de Cochinchine 189
Ulcérations intestinales, gangrène de l'intestin 190
1. Ulcérations intestinales diverses, 190. — 2. Gangrène intestinale, 192. — 3. Ramollissement de l'intestin 193
Hypertrophie et atrophie, néoplasmes, dégénérescences 194
1. Hypertrophie et atrophie intestinales, 194. — 2. Sarcomes, fibromes, papillomes, adénomes, 195. — 3. Angiomes, lymphomes, lymphadénomes, 199. — 4. Épithéliome ou cancer intestinal, 200. — 5. Tuberculose intestinale, 202. — 6. Syphilis intestinale, 203. — 7. Dégénérescence amyloïde du tube digestif, 201. — 8. Mélanose de l'intestin, 205. — 9. Concrétions calcaires 205
Hyperhémies, hémorrhagies intestinales 205
Dilatation et rétrécissement de l'intestin 206
Déplacements divers de l'intestin, hernies, invaginations, etc 208
1. Hernies abdominales, 208. — 2. Étranglement interne, 220. — 3. Volvulus, enroulement intestinal, 222. — 4. Invagination intestinale 222
Plaies, ruptures, perforations, fistules 226
1. Plaies et ruptures des intestins, 227. — 2. Fistules intestinales 227
Corps étrangers et parasites des intestins 228
1. Corps étrangers, 228. — 2. Parasites de l'intestin, 234. — 3. Matières et déjections intestinales 246
Vices de conformation de l'intestin 248

Rectum 250

Inflammation, ulcération, gangrène du rectum 250
1. Rectite ou proctite, 250. — 2. Ulcérations du rectum, 251. — 3. Gangrène rectale 251
Néoplasmes du rectum 252
1. Polypes, kystes dermoïdes, 252. — 2. Épithéliome du rectum, 253. — 3. Tuberculose et scrofule du rectum, 255. — 4. Syphilis du rectum 255
Hyperhémies, hémorrhagies rectales 255
Rétrécissements et déplacements 256
1. Rétrécissements du rectum, 256. — 2. Prolapsus du rectum 257
Fistules rectales et anales 258
Corps étrangers du rectum 261

SECTION VII. — **Glandes salivaires** 262

Parotide, glandes sous-maxillaire et sublinguale 262

Inflammations des glandes salivaires 262
Inflammation idiopathique et symptomatique, oreillons, etc 262
Hypertrophie et atrophie, néoplasmes des glandes salivaires 266
1. Hypertrophie et atrophie de la parotide, 266. — 2. Fibromes, lipomes, adénomes, myxomes, chondromes des glandes salivaires, 267. — 3. Tumeurs mixtes de la parotide, 270. — 4. Épithéliome ou cancer des glandes salivaires, 272. — 5. Syphilis de la glande sublinguale 272
Dilatation des canaux salivaires, kystes, fistules salivaires 274
1. Kystes salivaires, etc., 274. — 2. Fistules salivaires 275
Corps étrangers, parasites 276
1. Calculs salivaires, 276. — 2. Parasites 278
Vices de conformation 278

SECTION VIII. — **Foie et voies biliaires** 278

Inflammations diverses, hépatites, périhépatites 279
1. Hépatite aiguë diffuse, parenchymateuse, 279. — 2. Hépatite franche, suppurée, 281. — 3. Hépatites interstitielles. — Scléroses, cirrhoses du foie, 284. — 4. Périhépatites ..... 29[illegible]
Hypertrophies et atrophies du foie 293
1. Hypertrophies hépatiques, 293. — 2. Atrophies du foie 296
Néoplasmes et dégénérescences du foie 297
1. Sarcomes du foie, 297. — 2. Angiomes du foie, 299. — 3. Lymphadénomes du foie, tumeurs leucocythémiques hépatiques, 300. — 4. Épithéliomes ou cancers du foie, adénomes, 301. — 5. Foie gras ou adipeux, stéatose du foie, 311. — 6. Foie cireux ou en dégénérescence amyloïde, 314. — 7. Foie mélanique, pigmentation du foie, 317. — 8. Tuberculose du foie, 317. — 9. Syphilis du foie 318
Hypérhémies, hémorrhagies hépatiques 321
1. Hyperhémies du foie, 321. — Hémorrhagies du foie ..... 32[illegible]
Déplacements du foie ..... 3[illegible]
Plaies et ruptures du foie ..... 3[illegible]
Parasites du foie, échinocoques et kystes hydatiques, linguatules ..... 3[illegible]
1. Kystes hydatiques, kystes à échinocoques, 327. — 2. Échinocoques du foie à kystes alvéolaires, 336. — 3. Linguatule ou pentastome du foie ..... 3[illegible]
Vices de conformation du foie ..... 3[illegible]

Voies biliaires ..... 3[illegible]

Inflammations des voies biliaires 340
1. Inflammation catarrhale aiguë, 340. — 2. Inflammation pseudo-membraneuse ou pseudhyménique, 341. — 3. Inflammation suppurative ou purulente des voies biliaires, 341. — 4. Inflammation ulcéreuse et gangréneuse, 342. — 5. Inflammation chroniques des voies biliaires 343
Atrophie des voies biliaires 344
Néoplasmes et dégénérescences des voies biliaires 344
1. Dégénérescences fibreuse, colloïde, graisseuse, 344. — 2. Épithéliome ou cancer des voies biliaires, 344. — 3. Tuberculose des voies biliaires, 346. — 4. Syphilis des voies biliaires 347
Hémorrhagies des voies biliaires 347
Rétrécissement et oblitération des voies biliaires ..... 34[illegible]
Dilatation des voies biliaires ..... 3[illegible]
Kystes non parasitaires du foie ..... 3[illegible]
Plaies, perforations, ruptures des voies biliaires et de la vésicule ..... 3[illegible]
Fistules biliaires 354

Corps étrangers et parasites des voies biliaires..... 355
1. Corps étrangers, calculs biliaires, 355. — 2. Parasites, distomes ou douves. 362
Vices de conformation des voies biliaires..... 364

SECTION IX. — **Pancréas**..... 365
Inflammations diverses aiguës et chroniques..... 365
1. Inflammations aiguës, prancréatites, 365. — 2. Inflammations choniques, indurations..... 366
Hypertrophie et atrophie du pancréas..... 367
Néoplasmes et dégénérescences du pancréas..... 368
1. Sarcomes, induration cartilagineuse, 368. — 2. Dégénérescence graisseuse et amyloïde, 368. — 3. Lymphomes du pancréas, 369. — 4. Épithéliome du pancréas, 369. — 5. Tuberculose du pancréas, 370. — 6. Syphilis du pancréas..... 371
Hémorrhagies du pancréas..... 371
Dilatation des canaux pancréatiques, kystes..... 372
1. Dilatation des canaux pancréatiques, 372. — 2. Kystes du pancréas..... 373
Corps étrangers, concrétions calcaires..... 374
Vices de conformation du pancréas..... 374

SECTION X. — **Péritoine**..... 374
Inflammations, gangrène péritonéales..... 375
1. Péritonite aiguë généralisée, 375. — 2. Péritonite chronique, 377. — 3. Péritonites partielles, 379. — 4. Gangrène du péritoine..... 382
Néoplasmes péritonéaux..... 383
1. Sarcomes, fibromes, angiomes, lymphomes, etc., 383. — 2. Polypes, kystes péritonéaux, etc., 384. — 3. Épithéliomes du péritoine, 386. — 4. Tuberculose du péritoine, péritonite tuberculeuse..... 388
Hyperhémies, hémorrhagies péritonéales..... 392
Hydropisie et sérosités péritonéales..... 395
Corps libres dans le péritoine..... 396
Parasites du péritoine..... 397

LIVRE DEUXIÈME.

APPAREIL DE LA RESPIRATION..... 399

SECTION PREMIÈRE. — **Fosses nasales**..... 399
Sinus frontaux, maxillaires, etc..... 399
Inflammations diverses, aiguës et chroniques..... 399
1. Inflammation catarrhale, aiguë, coryza, 399. — 2. Inflammations chroniques des fosses nasales, coryza, rhinite chroniques, 401. — 3. Coryza caséeux. 403
Ulcérations nasales, coryza ulcéreux..... 403
Tumeurs hypertrophiques, néoplasies des fosses nasales..... 405
1. Hypertrophie de la membrane de Schneider, 405. — 2. Polypes muqueux et fibreux, myxomes et fibromes, 405. — 3. Sarcomes, papillomes, ostéomes, etc., 407. — 4. Épithéliomes des fosses nasales, 408. — 5. Scrofulose et tuberculose des fosses nasales, 409. — 6. Syphilis des fosses nasales, 410. — 7. Morve nasale..... 410
Hyperhémies, hémorrhagies des fosses nasales..... 417
Corps étrangers et parasites des fosses nasales..... 418
1. Corps étrangers, rhinolithes, 418. — 2. Parasites des fosses nasales..... 419
Vices de conformation..... 420
Sinus maxillaires..... 421
Sinus frontaux..... 423

SECTION II. — **Larynx** 423

Inflammations diverses du larynx 423

1. Laryngite catarrhale, simple, aiguë, 423. — 2. Laryngite phlegmoneuse, abcès du larynx, 425. — 3. Laryngite pseudo-membraneuse ou croupale, 425. — 4. Laryngite œdémateuse, œdème du larynx, 430. — 5. Laryngites dans les maladies, 433. — 6. Périchondrite et chondrite laryngées 434

Ulcérations du larynx 437

Néoplasmes laryngés 438

1. Papillomes, sarcomes, fibromes, myxomes, 439. — 2. Adénomes, lymphadénomes, kystes, angiomes, chondromes, 440. — 3. Épithéliome ou cancer du larynx, 441. — 4. Tuberculose laryngée, 442. — 5. Syphilis laryngée 444

Hyperhémie, anémie, hémorrhagie du larynx 445

Rétrécissement, sténose, oblitération du larynx 446

Corps étrangers et parasites 447

Vices de conformation du larynx 448

SECTION III. — **Trachée** 449

Inflammations diverses de la trachée 449

Ulcérations de la trachée, simples, tuberculeuses, syphilitiques, etc. 450

Néoplasmes de la trachée 452

Dilatation et rétrécissement 454

1. Dilatation de la trachée, 454. — 2. Rétrécissement de la trachée, sténose trachéenne 455

Perforations et fistules trachéennes 456

Vices de conformation 456

SECTION IV. — **Bronches** 457

Inflammations aiguës et chroniques des bronches 457

1. Bronchite aiguë simple, inflammation des grosses et moyennes bronches, 457. — 2. Bronchite capillaire, inflammation des petites bronches, 458. — 3. Bronchite diphthérique ou croup bronchique, 459. — 4. Bronchite pseudo-membraneuse, pseudhyménique, polypeuse, etc., 460. — 5. Bronchite chronique, 463. — 6. Bronchites diverses et spécifiques 464

Ulcérations bronchiques diverses, perforations des bronches 465

Néoplasmes des bronches 465

Hyperhémie, hémorrhagie bronchiques 467

Dilatation et rétrécissement des bronches 468

1. Dilatation des bronches, bronchectasie, 468. — 2. Rétrécissement, oblitération des bronches 473

Corps étrangers et parasites des bronches 473

SECTION V. — **Poumons** 474

Inflammations diverses des poumons, pneumonies 474

1. Pneumonie lobaire fibrineuse, pneumonie franche, 474. — 2. Pneumonie lobulaire, broncho-pneumonie, pneumonie catarrhale, 481. — 3. Pneumonie interstitielle, sclérose pulmonaire 486

Gangrène pulmonaire 490

Néoplasmes des poumons 492

1. Sarcomes, fibromes, chondromes, ostéomes, 492. — 2. Mélanose, corps amyloïdes, kystes du poumon, 493. — 3. Épithéliomes pulmonaires, 495. — 4. Syphilis du poumon, 497. — 5. Tuberculose pulmonaire, 498. — 6. Morve pulmonaire 513

Hyperhémies ou congestions sanguines, anémie, œdème pulmonaire 514

Hémorrhagies pulmonaires, pneumorrhagie 517

Dilatation après atrophie et rupture des alvéoles pulmonaires 520

1. Emphysème lobulaire du poumon, 520. — 2. Emphysème interlobulaire et sous-pleural 523
Corps étrangers et parasites 524
1. Parasites animaux et végétaux, 524. — 2. Matières de l'expectoration, crachats 525
Vices de conformation du poumon 528

SECTION VI. — **Plèvre** 528

Inflammations de la plèvre, pleurésies 528
1. Pleurésie aiguë, séro-fibrineuse, 529. — 2. Pleurésie purulente, 533. — 3. Pleurésie chronique, 536. — 4. Gangrène pleurale 539
Néoplasmes de la plèvre 539
1. Sarcomes, fibromes, angiomes, lymphomes, 539. — 2. Chondromes, ostéomes, kystes pleuraux, 541. — 3. Épithéliomes de la plèvre, 541. — 4. Tuberculose pleurale 542
Hyperhémies et hémorrhagies pleurales 542
Hydrothorax et pneumothorax 543
1. Hydrothorax, 543. — 2. Pneumothorax 544
Corps étrangers et parasites de la plèvre 545
Vices de conformation 545

LIVRE TROISIÈME.

APPAREIL DE LA CIRCULATION 546

SECTION PREMIÈRE. — **Cœur** 546

Myocarde, endocarde, péricarde 546

Inflammations diverses du myocarde 546
1. Myocardite aiguë, parenchymateuse, diffuse, limitée, 546. — 2. Myocardite suppurée, abcès du cœur, 549. — 3. Myocardite chronique, sclérose ou cirrhose cardiaque 551
Hypertrophie et atrophie cardiaques 553
1. Hypertrophie du cœur, 553. — 2. Atrophie du cœur 559
Néoplasmes et dégénérescences du myocarde 560
1. Myome, sarcome, fibrome, angiome, épithéliomes, 560. — 2. Dégénérescence pigmentaire, dégénérescence amyloïde, 562. — 3. Surcharge et dégénérescence graisseuses, 562. — 4. Tuberculose et syphilis 564
Dilatation générale et partielle du myocarde, cardiectasie 565
Cavités accidentelles du myocarde, anévrysmes du cœur 567
Plaies et ruptures du cœur 568
Parasites du myocarde 572
Vices de conformation du cœur 572

Endocarde 574

Inflammations diverses et générales de l'endocarde 575
1. Endocardite aiguë simple, 575. — 2. Endocardite suppurée, 576. — 3. Endocardite végétante, 576. — 4. Endocardite ulcéreuse, 578. — 5. Endocardite chronique 580
Lésions spéciales aux valvules du cœur 581
1. État réticulé des valvules, 581. — 2. Cavités accidentelles ou anévrysmes valvulaires, 582. — 3. Rétrécissement et dilatation des orifices valvulaires du cœur 583

Péricarde 586

Inflammations du péricarde 586
1. Péricardite aiguë, fibrineuse, 586. — 2. Péricardite chronique, 591. — 3. Adhérence générale du péricarde, symphyse cardiaque 592
Néoplasmes du péricarde 593
1. Fibromes, masses calcifiées, kystes, etc., 593. — 2. Épithéliome et tuberculose péricardiques 594
Hyperhémies, hémorrhagies du péricarde, hémopéricarde 595
Hydropéricarde, hydropneumopéricarde, pyopéricarde 595
Vices de conformation du péricarde 597

SECTION II. — **Artères** 597

Inflammations diverses des artères, artérites aiguës et chroniques 598
1. Endartérite aiguë, 598. — 2. Péri-artérite aiguë, 599. — 3. Artérite aiguë généralisée, 600. — 4. Endartérite chronique, 600. — 5. Péri-artérite et mésartérite chroniques 603
Hypertrophie et atrophie des artères 604
1. Hypertrophie artérielle, 604. — 2. Atrophie des artères 604
Dégénérescences et néoplasmes des artères 605
1. Dégénérescence graisseuse, athérome artériel, 605. — 2. Dégénérescence calcaire, calcification des artères, 607. — 3. Dégénérescence amyloïde, 608. — 4. Épithéliome, carcinome artériel, 609. — 5. Syphilis et tuberculose artérielles 609
Dilatations et ruptures artérielles, artéri-ectasies, anévrysmes 610
1. Dilatation des artères, varices artérielles, 610. — 2. Anévrysmes 611
Rétrécissement, oblitération des artères 620
1. Rétrécissement ou sténose artérielle, 620. — 2. Oblitération des artères 620
Vices de conformation 621

SECTION III. — **Veines** 621

Inflammations diverses des veines, phlébites 622
Phlébite et thrombose veineuse 622
Néoplasmes des veines 625
Dilatations veineuses, phlébectasies 626
Plaies des veines 629
Corps étrangers et parasites des veines 630
Vices de conformation 631

SECTION IV. — **Vaisseaux capillaires** 631

Inflammation des vaisseaux capillaires 631
Néoplasmes et dégénérescences des vaisseaux capillaires 632
1. Hémangiones, tumeurs érectiles, nævi, 632. — 2. Dégénérescence graisseuse des capillaires, 638. — 3. Dégénérescence calcaire des capillaires, 638. — 4. Dégénérescence amyloïde des capillaires 639
Hémorrhagies des vaisseaux capillaires 639
Dilatations des vaisseaux capillaires 639
Rétrécissement et oblitération des capillaires 641

SECTION V. — **Vaisseaux lymphatiques** 653

Inflammations des vaisseaux lymphatiques 653
1. Lymphangite aiguë, 653. — 2. Lymphangite chronique 656
Néoplasmes et dégénérescences des vaisseaux lymphatiques 657
Dilatation des vaisseaux lymphatiques 659
Oblitération des vaisseaux lymphatiques 660
Plaies et fistules des vaisseaux lymphatiques 661

SECTION VI. — **Ganglions lymphatiques** 662

Inflammations diverses des ganglions lymphatiques, adénites 662

1. Adénite aiguë, 662. — 2. Adénite chronique, 664. — 3. Sclérose des ganglions lymphatiques 665

Hypertrophie et atrophie, adénie, lymphadénie 665

1. Hypertrophie des ganglions lymphatiques, 665. — 2. Atrophie des ganglions lymphatiques 668

Néoplasmes et dégénérescences des ganglions lymphatiques 668

1. Lymphangiomes ganglionnaires, 688. — 2. Lymphadénomes, lymphosarcomes, 668. — 3. Épithéliomes des ganglions lymphatiques, 669. — 4. Tuberculose des ganglions lymphatiques, 670. — 5. Syphilis des ganglions lymphatiques, 672. — 6. Dégénérescences colloïde, amyloïde et cireuse, 672. — 7. Pigmentation, colorations diverses, calcification des ganglions lymphatiques, 674. — 8. Chondromes et ostéomes des ganglions lymphatiques, 676. — 9. Transformation kystique 676

Hémorrhagies des ganglions lymphatiques 677

Parasites des ganglions lymphatiques 678

SECTION VII. — **Glandes vasculaires sanguines** 678

Rate, corps thyroïde, thymus, capsules surrénales 678

Rate 678

Inflammations diverses, splénites et périsplénites 679

1. Splénites et abcès spléniques, 679. — 2. Splénite interstitielle, cirrhose de la rate, 679. — 3. Périsplénites 680

Induration, ramollissement, gangrène de la rate 682

1. Induration de la rate, 682. — 2. Ramollissement de la rate, spléno-malacie, 683. — 3. Gangrène de la rate 684

Hypertrophie et atrophie spléniques 684

1. Hypertrophie de la rate; hypersplénie, splénomégalie, hyperadénie, 684. — 2. Atrophie de la rate 686

Néoplasmes et dégénérescences de la rate 687

1. Fibromes, myomes, lipomes, chondromes, kystes, 687. — 2. Dégénérescence amyloïde, calcification et pigmentation de la rate, 688. — 3. Lymphadénomes de la rate, splénadénomes, 692. — 4. Épithéliomes spléniques, cancer de la rate, 693. — 5. Tuberculose splénique, 694. — 6. Syphilis splénique 695

Hyperhémies, hémorrhagies, infarctus de la rate 695

Lésions de la rate dans les maladies 699

Déplacement de la rate 702

Perforations, ruptures de la rate 702

Parasites de la rate 703

Vices de conformation de la rate 706

Glande ou corps thyroïde 706

Inflammations du corps thyroïde 707

Thyroïdite, abcès thyroïdien 707

Hypertrophie et atrophie 708

1. Hypertrophie de la glande thyroïde, goîtres, 708. — 2. Atrophie de la glande thyroïde 712

Néoplasmes du corps thyroïde 712

1. Sarcome, épithéliome et tumeur hétéradénique, 712. — 2. Tuberculose de la glande thyroïde, 713. — 3. Tumeurs cartilaginiformes et calcifiées. 714

Hyperhémies, hémorrhagies de la glande thyroïde 715

Parasites de la glande thyroïde 716

Vices de conformation 716

Thymus 716
Inflammations du thymus 717
Hypertrophie et atrophie 717
Néoplasmes du thymus 718
Hémorrhagies du thymus 718
Capsules ou glandes surrénales 719
Inflammations des capsules surrénales, surrénalites 719
Hypertrophie, atrophie des glandes surrénales 720
Néoplasmes et dégénérescences des capsules surrénales 720
1. Sarcomes, épithéliomes, gliomes, 720. — 2. Tuberculose et syphilis des capsules surrénales, 721. — 3. Dégénérescence graisseuse, amyloïde. — Kystes 723
Hyperhémie et hémorrhagie des capsules surrénales 724
Vices de conformation 724

LIVRE QUATRIÈME.

APPAREIL DE L'URINATION 726

SECTION PREMIÈRE. — **Rein** 726
Inflammations diverses des reins, néphrites, pyélites, périnéphrites 727
1. Néphrite catarrhale, 727. — 2. Néphrites parenchymateuses, néphrites albumineuses, filaments ou cylindres urinaires, 728. — 3. Néphrite suppurée, abcès du rein, néphrite parasitaire, 735. — 4. Néphrite interstitielle, 739. — 5. Périnéphrites, 745. — Pyélites diverses 746
Hypertrophies et atrophies des reins 749
1. Hypertrophies des reins, 749. — 2. Atrophies rénales 750
Néoplasmes et dégénérescences des reins 751
1. Sarcomes, fibromes du rein, 751. — 2. Myxomes, lipomes, chondromes des reins, 752. — 3. Angiomes du rein, 753. — 4. Lymphadénomes du rein, tumeurs leucémiques rénales, 753. — 5. Épithéliomes ou cancers du rein, 754. — 6. Dégénérescences graisseuse et amyloïde des reins, 756. Tuberculose des reins, 758. — 8. Syphilis des reins 760
Hyperhémies, hémorrhagies rénales, infarctus 760
1. Hyperhémies du rein, 760. — 2. Hémorrhagies des reins, 761. — 3. Infarctus rénaux 762
Déplacements des reins 763
Hydronéphrose et kystes rénaux 763
1. Hydronéphrose ou distension hydrorénale, 763. — 2. Kystes des reins 765
Corps étrangers et parasites 767
1. Lithiose rénale, sables, graviers, calculs, 767. — 2. Parasites des reins 769
Vices de conformation des reins 772

SECTION II. — **Vessie** 773
Inflammations de la vessie, cystites 773
1. Cystite aiguë, superficielle et profonde, 773. — 2. Cystite pseudo-membraneuse ou pseudhyménique, 774. — 3. Cystite chronique, 774. — 4. Gangrène vésicale 775
Ulcérations vésicales 776
Hypertrophie et atrophie vésicales 776
Néoplasmes vésicaux 777
1. Papillomes, sarcomes, chondromes, kystes, 777. — 2. Épithéliome ou cancer vésical, 779. — 3. Tuberculose et syphilis vésicales 780

Hyperhémie, hémorrhagie vésicales 781
Dilatation de la vessie, hernies vésicales 781
1. Dilatation vésicale, 781. — 2. Hernies vésicales 782
Ruptures et perforations de la vessie 782
Corps étrangers et parasites 783
1. Corps étrangers, calculs vésicaux, 783. — 2. Parasites vésicaux 790
Vices de conformation 791

LIVRE CINQUIÈME.

APPAREIL DE LA GÉNÉRATION 792

SECTION PREMIÈRE. — **Testicules** 792

Inflammations testiculaires, orchites 792
1. Orchite aiguë, 792. — 2. Orchite chronique, 795. — 3. Gangrène du testicule, 796. — 4. Ramollissement puriforme du testicule 797
Hypertrophie, atrophie des testicules 798
1. Hypertrophie testiculaire, 798. — 2. Atrophie testiculaire 799
Néoplasmes du testicule 800
1. Sarcomes testiculaires, 800. — 2. Fibromes testiculaires, 801. — 3. Chondromes, calcification, 802. — 4. Myomes, lymphadénomes, mélanose testiculaires, 803. — 5. Épithéliomes du testicule, 804. — 6. Tuberculose testiculaire, 806. — 6. Syphilis testiculaire, 807. — 8. Kystes du testicule. 808
Hémorrhagie et anémie des testicules 809
1. Hémorrhagie testiculaire, 809. — 2. Anémie testiculaire 810
Hydrocèles et hématocèles péritesticulaires 810
1. Hydrocèles, 810. — 2. Hématocèle vaginale 812
Corps étrangers et parasites du testicule 812
1. Corps étrangers, 812. — 2. Parasites 812
Vices de conformation 813

SECTION II. — **Ovaire** 814

Inflammations aiguës et chroniques de l'ovaire 814
1. Ovarite aiguë, 814, — 2. Ovarite chronique 816
Hypertrophie et atrophie des ovaires 816
Néoplasmes ovariens 817
1. Sarcomes, fibromyomes, chondromes, lymphomes, 817. — 2. Épithéliomes ou carcinomes de l'ovaire, 820. — 3. Tuberculose ovarienne, 821. — Syphilis ovarienne, 821. — 5. Kystes de l'ovaire 822
Hyperhémie, hémorrhagie de l'ovaire 833
Déplacements de l'ovaire 834
Parasites des ovaires 834
Vices de conformation des ovaires 834

SECTION III. — **Utérus** 835

1. Métrite interne aiguë, endométrite aiguë, 835. — 2. Métrite profonde ou parenchymateuse aiguë, myométrite aiguë, 838. — 3. Périmétrite, paramétrite, exométrite 838
Inflammations utérines puerpérales 839
1. Métrite puerpérale, 839. — 2. Phlébite utérine puerpérale, 840. — 3. Lymphangite puerpérale, 840. — 4. Métrite postpuerpérale 841
Inflammations chroniques de l'utérus, métrites chroniques 841
Gangrène utérine 844

Granulations et ulcérations diverses du col de l'utérus..... 844
Hypertrophie et atrophie utérines..... 846
1. Hyperthrophie de l'utérus, 846. — 2. Corps fibreux, léiomyomes utérins, 849. — 3. Atrophie de l'utérus..... 854
Néoplasmes de l'utérus..... 855
1. Fongosités utérines, polypes fibreux et muqueux, 855. — 2. Épithéliomes de l'utérus, 857. — 3. Tuberculose de l'utérus, 859. — 4. Syphilis utérine. 861
Hyperhémies, hémorrhagies utérines..... 861
Dilatation de l'utérus..... 862
Déplacements de l'utérus..... 862
Plaies, ruptures utérines..... 864
Parasites de l'utérus..... 864
Vices de conformation..... 865

SECTION IV. — **Mamelle**..... 866

Inflammations de la mamelle, mastites..... 866
Hypertrophies, atrophies mammaires..... 868
1. Hypertrophies généralisée et partielle, 868. — 2. Atrophies de la mamelle 871
Néoplasmes de la mamelle..... 873
1. Sarcomes, fibromes, myxomes, chondromes, etc., 872. — 2. Galactocèle et kystes du sein, 875. — 3. Épithéliomes mammaires, 877. — 4. Tuberculose et syphilis de la mamelle..... 878
Hyperhémies, hémorrhagies de la mamelle..... 879
Parasites de la mamelle..... 879
Vices de conformation..... 880

LIVRE SIXIÈME.

APPAREIL DE LA LOCOMOTION..... 889

SECTION PREMIÈRE. — **Os**..... 889
Inflammation des os, ostéite..... 889
1. Ostéite simple, aiguë, traumatique, 890. — 2. Ostéite suppurative, abcès des os, 893. — 3. Ostéites diverses..... 895
Nécrose, carie..... 897
1. Nécrose, mortification de l'os, 897. — 2. Carie osseuse..... 900
Ostéomalacie, rachitisme..... 902
1. Ostéomalacie, 902. — 2. Rachitisme..... 904
Hypertrophie, atrophie des os..... 907
Néoplasmes des os..... 908
1. Tumeurs osseuses proprement dites, exostoses, 908, énostoses, 908. — 2. Ostéosarcomes, tumeurs ostéoïdes et myéloïdes, 909. — 3. Fibromes, myxomes, lipomes, 913. — 4. Tumeurs vasculaires ou hématiques des os, 914. — 5. Chondromes des os, 915. — 6. Tumeurs lymphatiques, lymphadénomes des os, 915. — 7. Cancer ou épithéliome des os, 916. — 8. Tubercules des os, 918. — 9. Syphilis des os..... 919
Hyperhémies, hémorrhagies des os..... 922
Kystes, spina ventosa, ostéoporose..... 923
Plaies, fractures, ruptures des os..... 924
Parasites des os..... 928

SECTION II. — **Cartilages**..... 929

Inflammations, ulcérations, mortification des cartilages..... 929
1. Inflammations des cartilages, chondrite, 929. — 2. Ulcération des cartilages, 930. — 3. Mortification des cartilages..... 931

Dégénérescences diverses des cartilages..... 931
Hypertrophie et néoplasmes..... 933
1. Hypertrophie des cartilages, ecchondroses, 933. — 2. Chondromes..... 934
Plaies et fractures des cartilages..... 936

SECTION III. — **Articulations**..... 937
Inflammations articulaires, arthrites..... 937
1. Arthrites simples aiguës, 937. — 2. Arthrite purulente aiguë, 938. — 3. Arthrites chroniques..... 939
Néoplasmes articulaires..... 946
SECTION IV. — **Muscles**..... 947
Inflammations diverses, myosites..... 947
1. Myosite aiguë, 947. — 2. Myosite suppurative, abcès des muscles, 949. — 3. Myosite chronique, sclérose, cirrhose musculaire..... 950
Dégénérescences des fibres musculaires..... 950
Hypertrophies et atrophies musculaires..... 953
1. Hypertrophie musculaire simple, 953. — 2. Hypertrophie myosclérosique, pseudo-hypertrophie musculaire, paralysie pseudo-hypertrophique des muscles, 954. — 3. Atrophies musculaires..... 955
Néoplasmes musculaires..... 957
1. Sarcomes, fibromes, angiomes, lipomes, myxomes, chondromes, ostéomes et productions calcaires, 957. — 2. Épithéliome, tuberculose, syphilis des muscles..... 959
Hyperhémies. hémorrhagies musculaires..... 960
Parasites des muscles..... 961

LIVRE SEPTIÈME.

APPAREIL DE L'INNERVATION..... 966

SECTION PREMIÈRE. — **Encéphale**..... 966
Cerveau et méninges cérébrales..... 966
Encéphalites aiguës et chroniques..... 966
1. Encéphalites subaiguës et aiguës, 967. — 2. Encéphalite suppurative, abcès du cerveau, 968. — 3. Encéphalites chroniques, 968. — 4. Gangrène cérébrale..... 970
Hypertrophies et atrophies cérébrales..... 971
1. Hypertrophies du cerveau, 971. — 2. Atrophies cérébrales..... 972
Néoplasmes et dégénérescences..... 975
1. Sarcomes du cerveau, gliomes, 975. — 2. Fibromes, myxomes, chondromes, kystes, etc., 976. — 3. Stéatose cérébrale, 978. — 4. Epithéliomes, tubercules, syphilis du cerveau..... 778
Hyperhémie, anémie cérébrale..... 985
1. Hyperhémie, congestion cérébrale, 986. — 2. Anémie cérébrale, 986. — 3. Mélanémie cérébrale..... 986
Hémorrhagies cérébrales..... 984
Ramollissement cérébral..... 989
Œdème cérébral, hydrocéphalie..... 991
Lésions du cerveau dans diverses maladies..... 993
Des localisations cérébrales..... 995
Parasites cérébraux..... 997
Vices de conformation..... 999
Méninges cérébrales..... 999

Méningites simples, réunies et isolées 999
1. Méningite cérébrale aiguë, 1000. — 2. Pachyméningites, inflammations de la dure-mère crânienne 1001
Méningites tuberculeuse et syphilitique 1001
1. Méningite tuberculeuse, 1002. — 2. Méningite syphilitique 1004
Néoplasmes et parasites des méninges cérébrales 1005
Hémorrhagies méningées 1008

SECTION II. — **Moelle épinière** 1010

Moelle et méninges rachidiennes 1010

Inflammations diverses de la moelle, myélites 1010
1. Myélite aiguë diffuse, néoplasique, 1011. — 2. Myélite aiguë des cornes antérieures, 1013. — 3. Myélites aiguës suppuratives, 1014. — 4. Myélites chroniques diffuses, myélites en foyers disséminés, sclérose en plaques, 1014. — 5. Myélites chroniques systématiques, scléroses des cornes antérieures de la moelle, des cordons antérieurs, des cordons portérieurs, des cordons latéraux 1018
Dégénérescences secondaires de la moelle 1024
Hypertrophie et atrophie de la moelle épinière 1027
Néoplasmes de la moelle épinière, tumeurs intraspinales 1028
Hyperhémie, anémie, hémorrhagie de la moelle 1029
1. Hyperhémie de la moelle, 1029. — 2. Anémie de la moelle, 1029. — 3. Hémorrhagie médullaire, hématomyélie 1029
Œdème de la moelle, hydromyélie 1030
Ramollissement de la moelle 1031
Lésions de la moelle épinière dans diverses maladies 1031
Plaies et sections de la moelle épinière 1033
Parasites de la moelle 1035
Vices de conformation 1035

Méninges rachidiennes 1036

Méningites diverses rachidiennes 1036
1. Méningite spinale aiguë, 1036. — 2. Méningite spinale chronique, 1037. — 3. Arachnitis spinale chronique, 1037. — 4. Pachyméningite spinale hypertrophique, 1038. — 5. Pachyméningite caséeuse spinale 1038
Néoplasmes des méninges rachidiennes, du tissu cellulo-adipeux du rachis, etc. 1039
Hyperhémies, hémorrhagies des méninges rachidiennes 1040

SECTION III. — **Nerfs** 1041

Inflammations des nerfs, névrites aiguës et chroniques 1042
1. Périnévrite et névrite aiguës, 1042. — 2. Périnévrite et névrite chroniques. 1043
Néoplasmes des nerfs 1045
Hyperhémie, hémorrhagie des nerfs 1049
Lésions des nerfs dans diverses maladies 1050
Blessures, plaies, sections des nerfs 1051
Vices de conformation 1056

TABLE ALPHABÉTIQUE

A

Amygdales (voy. Pharynx).
Artères. — Inflammations (artérites) : endartérite aiguë, 598; péri-atérite aiguë, 599; artérite aiguë généralisée, 600; endartérite chronique, *id.;* péri-artérite et mésartérite chroniques, 603. — Hypertrophie, 604. — Atrophie, *id.* — Dégénérescences : graisseuse (athérome), 605; calcaire (calcification), 607; amyloïde, 608. — Épithéliome (carcinome artériel), 609. — Syphilis et tuberculose, *id.* — Dilatations (artéri-ectasies), 610. — Anévrysmes : classification, 611; poche, 614; artério-veineux, 617. — Rétrécissement (sténose), 620. — Oblitération, *id.* — Vices de conformation, 621.
Articulations. — Inflammations (arthrites) : simples, aiguës, 937; purulente aiguë, 938; scrofuleuses ou tumeurs blanches, 939; rhumatismale, chronique, 941; goutteuse, 944. — Ecchondroses, 946; lipome, *id.;* — Tubercules des synoviales, *id.*
Atrophie (de l') en général, 558.

B

Biliaire (Appareil).—*Foie.* Inflammation hépatite) aiguë, diffuse, parenchymateuse, 279;
— franche, suppurée, 281;
— interstitielle, cirrhose circonscrite ou partielle, 285; cirrhoses généralisées ou totales : cirrhose atrophique ordinaire ou granuleuse, 286; cirrhose hypertrophique, 289.
— Inflammation périphérique (périhépatite), 292.
— Hypertrophies : hyperplasie, 293; états hypertrophiques, 294.
— Atrophies, 296.
— Néoplasmes : sarcomes, 297; angiomes, 299; lymphadénomes, tumeurs leucocythémiques, 300; épithéliomes (cancer), 301; encéphaloïde, *id.;* cylindrique ou adénome, 307; colloïde, 308; hématode, fongoïde, télangi-ectasique, 308.— Stéatose (foie gras ou adipeux), 311; — Dégénérescence amyloïde (foie cireux), 314; — Mélanose, pigmentation, 317;— Tuberculose, *id.;* — Syphilis, 318; — Hyperhémies (foie muscade), 321; Hémorrhagies, 325; Déplacements, 326; Plaies et ruptures, *id.;* Parasites : kystes hydatiques à échinocoques, 327; échinocoques du foie à kystes alvéolaires, 336; Linguatule ou pentastome, 338; Vices de conformation, 339.
Biliaires (Voies). Inflammation catarrhale aiguë, 341; — pseudo-membraneuse ou pseudhyménique, *id.;* — suppuraive ou purulente, *id.;* — ulcéreuse et gangréneuse, 342; — chronique, 343; Atrophie, 344; Néoplasmes et dégénérescences : Dégénérescences fibreuses, colloïdes, myxomateuses, graisseuses, 344; Épithéliome ou cancer, *id.;* Tuberculose, 346; Syphilis, 347; Hémorrhagies, *id.;* Rétrécissement et oblitération, 348; Dilatation 350; Kystes non parasitaires du foie, 352; Plaies, perforations, ruptures des voies biliaires et de la vésicule, 353; Fistules, 354; Corps étrangers : Calculs biliaires, 355; Parasites : Distomes ou Douves 362; Vices de conformation, 364.
Bronches. — Inflammations (Bronchites : aiguë simple, des grosses et des moyennes bronches, 457; capillaire ou des petites bronches, 458; diphthérique (croup bronchique), 459; pseudomembraneuse aiguë (non diphthérique), 460; pseudo-membraneuse chronique, 461; polypes des bronches, 462; chronique simple (endo- et péribronchite), 464; diverses et spécifiques, *id.* — Ulcérations diverses, 465; perforations, *id.* — Néoplasmes : papillomes, *id.;* enchondrome, ostéome, 466; lipomes, *id.;* adénomes, *id.;* épithéliomes, 467; tuberculose, *id.* Hyperhémie, 467; hémorrhagies, *id.;* pseudo-polypes des bronches, 468. — Dilatation (bronchi-ectasie) : générale, 468; partielle, 470; successive, multiple, *id.* — Rétrécissement (bronchosténose, 473; Oblitération (bronchiatrésie), *id.* — Corps étrangers, concrétions (broncholithes), *id.;* parasites divers, 474.
Buccale (Cavité): Inflammation (stomatites): érythémateuse, 6; vésiculo-ulcéreuse, 8; ulcéro-

membraneuse, nécrohyménique, 10; — ulcéreuses diverses, 12; — toxiques, 14; — Gangrène (Noma ou Stomacace), 15; — Hyperhémies et hémorrhagies, 18.
—*Lèvres et joues :* Hypertrophies, 17; Parasites, *id.;* Vices de conformation, 18.
— *Voûte palatine :* Néoplasmes, 19; Solution de continuité, congénitales et accidentelles, 20.
— *Plancher :* Grenouillette commune, 20; Grenouillettes exceptionnelles ou rares, 21.
— *Gencives :* Inflammation (gingivite) aiguë, 23; — chronique, 23; Néoplasmes, 23; Scorbut et hémophilie, 24; Liséré saturnin, 25.

C

Canaux pancréatiques, (voy. Pancréatique.
Canaux salivaires (voy. Salivaires.
Cancer (voy. Épithéliome et tumeurs).
Capillaires (Vaisseaux) : Inflammation, 631.— Néoplasmes : Hémangiomes (tumeurs érectiles, télangi-ectasies), 632; Nævi, 633; Fongus hématodes, 637. — Dégénérescences : graisseuse, 638; calcaire, *id.;* amyloïde, 639. — Hémorrhagies, *id.;* Dilatation, *id.* — Rétrécissements et oblitérations, 641.
Capsules surrenales (voy. Surrenales.
Cartilages. — Inflammation (chondrite), 929; Ulcérations, 930; Mortification, 931; Dégénérescences diverses : granulo-graisseuse, des cellules du cartilage; calcaires; ossification vraie ou dégénérescence ossifiante, 931; uratique, 932; muqueuse, *id.* — Hypertrophie : réelle et généralisée, 933; partielle (ecchondroses), *id.;* Chondromes, 934.
Cœur (Myocarde). — Inflammations (myocardites) : aiguë, parenchymateuse, diffuse et limitée, 546; aiguë suppurée (abcès du cœur), 549;— chronique (sclérose ou cirrhose cardiaque), 551. — Hypertrophie : vraie, 553; généralisée, 554; partielle du ventricule gauche, 555; partielle du ventricule droit, 556; partielle des oreillettes, *id.* — Atrophie, 559. — Néoplasmes : Myomes, Sarcomes, Fibromes, 560; Angiomes, Lipomes, Myxomes, Épithéliomes, 561; Dégénérescence pigmentaire, 562; Mélanose, *id.;* Dégénérescence amyloïde, *id.;* Surcharge graisseuse, 563; Stéatose et dégénérescence graisseuse vraie, *id.;* Tuberculose et syphilis, 564.— Dilatation, générale ou partielle (cardi-ectasie), 565. — Cavités accidentelles (anévrysmes), 567. — Plaies, 568. — Ruptures, *id.* — Parasites, 572. — Vices de conformation, *id.*
Corps thyroïde (voy. Thyroïde).

E

Embolie (de l'), 646.
Encéphale (Inflammations de l') (encéphalites) : aiguës et subaignés, 967; suppurative et abcès du cerveau, 968; chroniques (sclérose, induration), *id.*— Hypertrophies : cérébrale généralisée, 971; de la glande pinéale, *id.*, kystiquée de la glande pituitaire, *id.;* fausses, *id.;* Atrophies : congénitale ou infantile, 973; sénile, 974.— Néoplasmes : sarcomes, gliomes, 975; fibromes, 976; papillomes, 977; névromes, *id.;* myxomes, *id.;* lipomes, *id.;* chondromes et ostéomes, *id.;* kystes, *id.* — Stéatose, 978. — Épithéliomes, psammome, sarcome angiolithique, *id.* — Tuberculose, 980. — Syphylis, 981. — Hyperhémie (congestion), 982. — Anémie, 983. — Mélanémie, *id.* — Hémorrhagies : capillaire, 984; en foyers, *id.* — Ramollissement, 989. — Œdème, 991. — Hydrocéphalie, 992. — Lésions du cerveau dans diverses maladies, 993. — Des localisations cérébrales, 995. — Parasites, 997. — Vices de conformation, 999.
Endocarde — Inflammations (Endocardites) : aiguë, simple, 575; suppurée, 576; végétante, *id.;* ulcéreuse, 578; chronique, 580. — État réticulé des valvules. 581. — Cavités accidentelles ou anévrysmes valvulaires, 582. — Rétrécissement et dilatation des divers orifices valvulaires du cœur, 583.
Epithéliomes, Pavimenteux, 40; cylindrique et glandulaire, 136.
Estomac. Inflammation catarrhale, superficielle, 106; — phlegmoneuse, 107; — folliculeuse, diphthérique, pseudhyménique, muguet, 110; — toxique, 111; — chronique, 114; Ulcère simple 118; Ulcérations diverses : exulcérations légères, 121; ulcérations des néoplasmes, 122; Gangrène, 122; Gastromalacie, 122; Hypertrophies générale et partielle, 123; Atrophie, 124, Sclérose, *linite* de Brinton), 125; Myomes, 125; Fibromes, papillomes, 126; Adénomes, 126; Lymphadénomes, 127; Angiomes, 128; Productions cartilagineuses et calcifiées, 128; Mélanose, 128; Épithéliomes, tumeurs cancéreuses, 129. Des épithéliomes cylindrique et glandulaire, en particulier, 136; Tuberculose, 141; Syphilis, 142; Hyperhémies et hémorrhagies, 142; Déplacements, Dilatations, 146; Rétrécissement, 147; Hernies, 147; Plaies, perforations, ruptures, 148; Fistules, 149; Corps étrangers, 150; Parasites, la Sarcine, en particulier, 151; Matières des vomissements, Éjections stomacales, 152; Vices de conformation; absence, renversement (ou, mieux, inversion), 153; ouvertures anomales, 154.

F

Foie [Voy. Biliaire (Appareil)].
Fosses nasales (voy. Nasales).
Frontaux (Sinus). Tumeurs hydatiques, polypes, ostéomes, exostoses, 423.

G

Glandes vasculaires sanguines (Voy. Vasculaires).
Glandes salivaires (voy. Salivaires).
Glandes surrenales (voy. Surrenales).
Glande thyroïde (voy. Thyroïde).
Grenouillette (Voy. Buccale, cavité).
Ganglions lymphatiques (voy. Lymphatiques).
Gencives, [voy. Buccale (cavité)].

H

Hédrocèle, et non pas Hydrocèle, 258.
Hétéradéniques (tumeurs et tissu), 273.
Hydrocéphalie, 992; chronique ordinaire, *id.*
Hyperplasie (de l') en général, 557.
Hypertrophie (de l') en général, 557.

I

Inflammation (de l') en général, 641.
Intestins : Inflammation aiguë simple, en général, 155; duodenite, 156; iléite ou iléo-jéjunite, 157; typhlite (cœcite), périty phlite, 157; colite, 158; — dans les fièvres et dans les maladies aiguës, 159; — pseudo-membraneuse ou pseudhyménique, 159; concrétions gélatiniformes, 162; Muguet, 162; — toxique, 163. — chronique et diarrhée des pays chauds, 163. — diverses et miasmatiques : de la fièvre typhoïde ou typhus non exanthématique, 167; plaques de Peyer et follicules clos, 167; du typhus pétéchial ou typhus fever, 177; du choléra indien, 177; de la dysenterie aiguë, *id.*; dysenterie chronique, 183; caractères des selles dysentériques, 188; de la diarrhée de Cochinchine, 189. — Ulcérations diverses : inflammatoires, 190; folliculaires, *id.;* ulcère simple du duodénum et des autres portions du tube-intestinal, 191; ulcérations duodénales des brûlures et de l'érysipèle, *id.;* — dans la variole, le pemphigus, l'urémie, le choléra, etc., 192; — de la tuberculose, de la syphilis, dues à des altérations diverses des vaisseaux de l'intestin, 192; Gangrène, 192; Ramollissement, 193. — Hypertrophie et atrophie, 194; Néoplasmes : Sarcomes, fibromes, papillomes, myomes, lipomes, adénomes, polypes, 195; Angiomes, lymphomes, lymphadénomes, 198; Épithéliome, 200; Tuberculose, 202; Syphilis, 203; Dégénérescence amyloïde, 204; Mélanose, 205; Concrétions calcaires, *id.*; Hyperhémies et Hémorrhagies, 205; Dilatations, 206; Rétrécissement, 207; Déplacements divers : Hernies abdominales, 208; enveloppes herniaires, 209; parties contenues, 210; anatomie pathologique des diverses hernies abdominales en particulier, hernies inguinales, 211; hernies crurales, 212; hernies ombilicales, 214; hernies de la ligne blanche ou ventrales médianes, 216; hernies ventrales, 217; hernie sous-pubienne, *id.;* hernies ischiatiques, *id.;* hernies diaphragmatiques, *id.;* hernies rétropérinéales et intra-abdominales, 219; Étranglement interne : Volvulus ou enroulement intestinal, 222; Invagination, *id.;* Plaies, 226; Ruptures, id.; Fistules, 227; Corps étrangers, 228; sable intestinal, 231; Parasites : Ascarides, 234; Oxyures, 236; Ankylostome duodénal, *id.;* Trichocéphales, 238; Trichines, 239; Échinorhynques, *id.;* Ténias, *id.;* Bothriocéphales, 243; Distomes, 245; Linguatules ou Pentastomes, *id.; Cercomonas hominis et Paramecium coli, id.;* Petits animaux, arthropodes ou autres, avalés par mégarde, *id.;* Parasites végétaux, 246. Matières et déjections intestinales : diarrhée simple, 247; évacuations bilieuses, *id.;* selles dans les cas d'altération de la sécrétion biliaire et surtout de la sécrétion pancréatique, *id.;* mucosités intestinales gélatiniformes, *id.;* selles leucocytiques des entérites chroniques et des ulcérations anciennes, *id.;* pus provenant d'un abcès, 248; selles noires du mélœna, 248; tympanite, *id.*
Vices de conformation; absence totale ou partielle, 248; terminaison en cul-de-sac, *id.*; atrésies, *id.;* diverticules, 249; rétrécissement congénital, *id.;* déplacements congénitaux, *id.;* transposition des viscères, *id.*

J

Joues, [voy. Buccale (cavité)].

L

Langue. — Catarrhe et enduits divers, 26; Inflammation de la — et du reste de la cavité buccale : muguet, 29; Inflammation aiguë superficielle, 32; — parenchymateuse, 33; — chronique, 34; — disséquante ou fissurante profonde, 35; Les plaques des fumeurs, 35; Psoriasis, 35; Épithéliome, 37; — pavimenteux, en particulier, 40; Tuberculose, 45; Syphilis de la langue, 48; Ulcérations simples, Ulcères chroniques locaux, 49; Tumeurs diverses : polypes, angiomes, kystes, lipomes, fibromes, 50; Gangrène (Glossanthrax ou Pustule maligne), 51; Corps étrangers et parasites, 52; Hyperhémies et Hémorrhagies, 52; Vices de conformation : ankyloglossie, 52; schistoglossie, 53; prolapsus congénital, 53.
Larynx. — Inflammations (Laryngites) diverses : catarrhale simple aiguë, 423; phlegmoneuse (abcès du larynx), 425; pseudo-membraneuse ou croupale, *id.;* œdémateuse (œdème du larynx), 430; dans les mala-

dies : variole, rougeole, érysipèle, morve, typhus exanthématique, fièvre typhoïde, 433; Périchondrite et Chondrite du —, 434; Inflammations chroniques : catarrhale, 434; glanduleuse, 435; hypertrophique, sclérosique, plastique, sous-muqueuse, 436; Ulcérations diverses : syphilis, tuberculose, scrofule, morve, fièvre typhoïde, épithéliomes, 437; Néoplasmes : Papillomes, 439; Sarcomes, *id.;* Fibromes, *id.;* Myxomes, *id.;* Lipomes, *id.;* Adénomes, *id.;* Lymphadénomes, *id.;* Kystes, 441; Angiomes, *id.;* Enchondromes et Ostéomes, *id.;* Dépôts uratiques, *id.;* Dégénérescence amyloïde, *id.;* Épithéliome (cancer), *id.;* Tuberculose, 442; Syphilis, 444; Hyperhémie, 445; Anémie de la muqueuse, *id.;* Hémorrhagie, 446; Rétrécissement (sténose), *id.;* Oblitération, *id.;* Corps étrangers, 447; Parasites, 448; Vices de conformation, 448.

Levres, [voy. Buccale (cavité)]

Lymphatiques (Vaisseaux). — Inflammation (Lymphangite, Lymphite, Angioleucite) : aiguë, 653; chronique, 656. — Néoplasmes : Lymphangiomes, 657; Épithéliomes, *id.;* Tuberculose, 658; Dégénérescences graisseuse et calcaire, *id.* — Dilatation (Lymphangiectasie), 659. — Oblitération, 660. — Plaies et fistules, 661.

Lymphatiques (Ganglions). — Inflammation (Adénite) : aiguë, 662; chronique, 664. — Sclérose, 665. — Hypertrophie, *id.* — Adénie, Lymphadénie, 667. — Atrophie, 668. — Néoplasmes : Lymphangiomes ganglionnaires, *id.;* Lymphadénomes, Lympho-sarcomes, *id.;* Épithéliomes, 669; Tuberculose, 670; Syphilis, 672; Dégénérescences : colloïde (myxomes), *id.;* amyloïde ou cireuse, *id.;* mélanose simple, 674; fausse mélanose, *id.;* anthracosis, *id.;* colorations diverses, 675; calcification, *id.* — Chondromes et Ostéomes, 676. — Transformation kystique, *id.* — Hémorrhagie, 677. — Parasites, 678.

M

Mamelle. — Inflammations (Mastites) : aiguë, parenchymateuse ou glandulaire, 866; abcès superficiels, 867; phlegmons profonds, *id.;* mastite chronique, *id.* — Hypertrophies : généralisée, 868; partielle (adénome), 870. — Atrophie, 871. — Sarcomes, 872; Fibromes, 873; Lipomes, 874; Angiomes, Myxomes, Chondromes, Ostéomes, Myomes, 874. — Mélanose, 875. — Galactocèle, *id.*

Maxillaire (Sinus). — Collections liquides, 421; Tumeurs : enchondromes, ostéomes, fibromes, lipomes, épithéliomes, 422; — Kystes, lacunes mammaires, 876. — Épithéliomes, 877. — Tuberculose, Syphilis, 878. — Hyperhémies, 879; Hémorrhagies, *id.* — Parasites, *id.* — Vices de conformation, 880.

Méninges (Encéphaliques). — Inflammations des — (Méningites) : cérébrale aiguë, 1000; de la dure-mère crânienne (Pachyméningite) : externe ou scléroméningite, 1001; interne (hématomes de la dure-mère), *id.;* tuberculeuse. 1001; Syphilitique, primitive, 1004; de la pie-mère, 1005. — Néoplasmes : Sarcomes, *id.;* Fibromes, 1007.; Myxomes, *id.;* Lipomes, *id.;* Chondromes, *id.;* Ostéomes, *id.;* Épithéliomes, *id.;* Tubercules, *id.;* Syphilomes 1008. — Parasites, *id.* — Hémorrhagies extra-méningiennes, *id.;* sus-arachnoïdiennes, *id.*, sous-arachnoïdiennes, 1009; ventriculaires, *id.* — Méninges (rachidiennes). — Inflammations (méningites) : spinale aiguë, 1036; spinale chronique, 1027; arachnitis, chronique, *id.* — Pachyméningite spinale : hypertrophique, 1038; — caséeuse, *id.* — Néoplasmes, 1039. — Hyperhémies, 1040; hémorrhagies, 1041; pachyméningite hémorrhagique, *id.*

Moelle. — Inflammations diverses (Myélites) : aiguë, diffuse, néoplasique, 1011; centrale, généralisée, 1012; localisée, 1013; des cornes antérieures, *id.;* suppurative, 1014; Chroniques diffuses, *id.;* transverse, 1015; périphériques, *id.;* unilatérale, *id.;* centrale ou péri-épendymaire, 1017; à foyers disséminés (sclérose en plaques), *id.;* Chroniques systématiques : des cornes antérieures (téphromyélite antérieure chronique, atrophie musculaire progressive), 1018; des cordons postérieurs (sclérose ou dégénérescence grise, ataxie locomotrice progressive) tabes dorsalis), 1019; des cordons latéraux (sclérose systématique ou rubanée des cordons latéraux), 1021. — Dégénérescences secondaires : scléroses d'origine cérébrale, 1024; d'origine médullaire, 1025. — Hypertrophies, 1027; Atrophie, *id.* — Néoplasmes : Sarcomes et gliomes, 1028; Fibromes, *id.;* Névromes, *id.;* Tubercule, *id.;* Epithéliôme, *id.;* Syphilomes, *id.* — Hyperhémie, 1029; — Anémie, *id.;* — Hémorrhagies (Hématomyélie), *id.;* Œdème (Hydromyélie), 1030; Ramollissement 1031. — Lésions dans diverses maladies, *id.;* — Plaies, 1033. — Parasites, 1035. — Vices de conformation, *id.*

Muscles. — Inflammations (Myosites) : aiguë, simple, traumatique, 947; suppurative, abcès des muscles, 949; chronique (sclérose, cirrhose), 950; Dégénérescences : granuleuse, 951; graisseuse, *id.;* pigmentaire, 952; calcaire, *id.;* vitreuse, *id.* — Hypertrophie, 953; hypertrophie myo-sclérotique (pseudo-hypertrophie musculaire), 754; Atrophies : musculaire simple, 955; de nature inflammatoire, 956; dégénératives, *id.* — Néoplasmes : sarcome, 957; fibromes, *id.;* angiomes, *id.;* Lipomes, *id.;* Myxomes, Chondromes, 958; Ostéomes et productions calcaires simples, 959. — Épithéliome, *id.;* Tuberculose, Syphilis, Infarctus embolique, *id.*

Hyperhémies, hémorrhagies, 960. — Parasites, 961; la Trichine, en particulier, 962.
Myocarde (voy. Cœur).

N

Néohyménes, 530.
Necrohyméne, 13
Nasales (Fosses). — Inflammation catarrhale, aiguë (Coryza), 399; Coryza pseudo-membraneux, 401; Inflammations chroniques : coryza, rhinite, 401; Coryza caséeux, Ulcérations (Coryza ulcéreux, Ozène), 403; Ulcérations syphilitiques, 404; Hypertrophie de la membrane de Schneider, 405; Néoplasies : polypes muqueux, mous (myxomes), *id.*; polypes fibreux ou durs (fibromes vrais), 406; sarcomes, 407; papillomes, *id.*; enchondromes, *id.*; ostéomes, *id.*; adénomes, *id.*; épithéliomes, 408; Scrofulose et tuberculose, 409; Syphilis, 410; Morve, *id.*; Hyperhémies, 417; Hémorrhagies (Épistaxis), *id.*; Corps étrangers, 418; Rhinolithes (en particulier), 419; Parasites, *id.*; Vices de conformation, 420.
Nerfs. — Inflammations (névrites) : aiguë et périnévrite, 1042; chronique et périnévrite, 1043. — Néoplasmes : sarcomes, gliomes, 1045; fibromes, 1046; myxomes, 1047; kystes, *id.*; névromes vrais, hypertrophiques, *id.*; tubercules, 1048; épithéliomes, 1049. — Hyperhémies, *id.*; hémorrhagies, 1050. — Lésions des — dans diverses maladies, *id.*; — Blessures (piqûres, contusions), 1051; plaies avec section complète, 1052. — Vices de conformation, 1056.

O

Œsophage : Inflammation aiguë, 84; — phlegmoneuse, 85; — aiguë folliculeuse, 85; — diphthérique, pseudhyménique, 85; Muguet, 86; Variole et Pemphigus, 86; Inflammation toxique, 86; — chronique, 88; Ulcérations, 89; Gangrène, 90; Néoplasmes : myomes, 90; fibromes, 91; lipomes, 91; hypertrophie et dilatations folliculaires, 91; adénomes, 92; Polypes, 92; Tumeur dermoïde, 93; Productions ossiformes, 93; Épithéliome ou Cancer, 93; Tuberculose, 96; Syphilis, 96; Hyperhémies et Hémorrhagies, 97; Rétrécissements, 98; Dilatation, 101; Plaies, perforations, fistules, ruptures, 103; Corps étrangers, 104; Vices de conformation, 105.
Os.— Inflammations (Ostéites) : simple, aiguë, traumatique, 890; raréfiante, *id.*; — productive ou condensante, 891; — suppurative; abcès des os, 893; — diverses : rhumatismale, 895; chronique spontanée des os longs, 896; chronique épiphysaire (ostéo-périostite albumineuse), *id.*; névralgiques (ostéo-névralgies), *id* — Nécrose (mortification des os), 897. — Carie, 900. — Ostéomalacie, 902. —Rachitisme, 904.—Hypertrophie (hyperostose), 907. — Atrophie, *id.* — Néoplasmes : Tumeurs osseuses proprement dites (exostoses, énostoses); Ostéosarcome, 909; Tumeurs ostéoïdes, 911; Sarcomes myéloïdes, 912; Fibromes, 913; Myxomes, 911; Lipomes, *id.*; Tumeurs vasculaires ou hématiques, *id.*; Chondromes, 915; Tumeurs lymphatiques (Lymphadénomes), *id.*; Épithéliome, 916; Tubercules, 918; Syphilis, 919; Hyperhémies, 922; Hémorrhagies, *id.*; Kystes, 923; Spina ventosa, *id.*; Ostéoporose; forme adipeuse, sénile, *id.* — Plaies, 924. — Fractures; cal des fractures simples, 925; cal des fractures compliquées de plaie, 927; réunion des fractures par cicatrices fibreuses, *id.*; pseudarthroses ou articulations contre nature, *id.* — Parasites, 928.
Ovaire. Inflammations (Ovarites) : aiguë, puerpérale, 814; chronique, 816; — Hypertrophie, *id.*; Atrophie, *id.* — Néoplasmes : Sarcomes, Fibro-myomes, 817; Chondromes, Concrétions calcaires, Lymphadénomes, Papillomes, 819; Épithéliomes (Carcinomes), 820; Tuberculose, 821; Syphilis, *id.* — Kystes : extra-ovariens, 823; intra-ovariens : uniloculaires, à contenu séreux, 824; composés, prolifères, multiloculaires, à contenu épais, gélatineux, 825; dermoïdes, 828. — Hyperhémie, 833. — Hémorrhagies, *id.* — Déplacements, 834. — Parasites, *id.* — Vices de conformation, *id.*

P

Palais (voile du), voy. Buccale (cavité).
Palatine (voûte), *id.*
Pancréas. — Inflammations aiguës diverses, 365; — chroniques, indurations, 366; Hypertrophie et atrophie, 367; Néoplasmes et Dégénérescences : Sarcomes, induration cartilagineuse, 368; Dégénérescences graisseuse et amyloïde, *id.*; Lymphomes, 369; Épithéliomes, *id.*; Tuberculose, 370; Syphilis, *id.*; Hémorrhagies, 371.
Pancréatiques (Canaux). — Dilatation, 372; Kystes, 373; Corps étrangers, Concrétions calcaires, 374; Vices de conformation, *id.*
Parotide, voy. Salivaires (glandes).
Péricarde. — Inflammations (Péricardites) : aiguë, fibrineuse, 586; cor villosum (hirsutum, tomentosum), 589; hémorrhagique, 590; avec épanchement séro-fibrineux, *id.*; chronique, 591. — Adhérence générale du péricarde (Symphyse cardiaque), 592. — Néoplasmes : fibromes et sarcomes, lipomes, 593; masses calcifiées (calcification du péricarde), Kystes, 594; Épithéliomes, *id.*; Tuberculose, *id.* — Hyperhémie, 595; Hémorrhagies (hémopéricarde), *id.*; Hydropéricarde, *id.*; Pneumopéricarde, 596; Hydro-pneumopéri-

carde, 597; Pyopneumopéricarde, *id.* — Vices de conformation, *id.*

Péritoine. — Inflammation aiguë généralisée, 375; — chronique, 377; — partielles, 379 : de la partie supérieure de l'abdomen, 380; de la partie inférieure de l'abdomen (pelvipéritonites), 381; Gangrène, 382; Néoplasmes: Sarcomes, 383; Fibromes, *id.*; Lipomes, *id.*; Angiomes, Lymphomes, *id.*; myxomes, 384; Polypes et Kystes, *id.*; Pigmentation mélanique, *id.*; plaques et dépôts pigmentaires, *id.*; Production hétéro-topique de corpuscules de Pacini, *id.*; Masses calcifiées, 385; Kystes divers (séreux, colloïdes, myxomateux, hydatiques, dermoïdes, hématiques), 385; Épithéliomes, 386; Tuberculose et péritonite tuberculeuse, 388; Carreau, 391; Hyperhémies, Hémorrhagies, 392; hématocèle péri-utérine intra-péritonéale, 393; hématocèle pelvienne sous-péritonéale, 394; Hydropisie (Ascite), 395; Corps libres, 396; Parasites : Ascarides, 397; Hydatides, *id.*; Vices de conformation, 398.

Pharynx : Inflammation catarrhale, simple, érythémateuse, 54; — parenchymateuse ou phlegmoneuse, 54; — vésiculo-ulcéreuse (herpès du pharynx), 55; — pultacée, 55; — diphthéritique, fibrino-épithéliale, fibrino-corpusculaire, 57; — gangréneuse, 63; — chronique simple, 64; — glanduleuse (angine granuleuse), 64. — Tuberculose, 65. — Scrofule et ulcérations scrofuleuses, 65. — Syphilis, 66 — Tumeurs, néoplasmes : épithéliomes, gommes, lupus; myomes, lipomes, dilatation ou hypertrophie des glandules, lymphadénomes, fibromes (polypes naso-pharyngiens), 66. — Hernie (pharyngocèle), 69. — Hyperhémies et hémorrhagies, 69. Vices de conformation : diverticules et fistules, en particulier, 72.

— *Voile du palais :* Inflammations, 73; néoplasmes, 73; vices de conformation, 74.

— *Amygdales :* inflammation aiguë, 75; — chronique, hypertrophie, lymphome simple, 76; fibromes et polypes fibreux, 78; sarcome, tumeur embryo-plastique ou fibroplastique, 79; épithéliomes, cancers, lymphadénomes et lympho-sarcomes malins, 79; tuberculose, 81; syphilis, 81; corps étrangers et parasites, 82; vices de conformation, 83.

Plancher buccal [voy. Buccale (cavité)].

Plèvres : Inflammations (pleurésies) : aiguë, séro-fibrineuse, sèche, 529; avec épanchement, 530; purulente (empyème ou pyothorax), 533; chronique, 536. — Gangrène, 539. — Néoplasmes : sarcomes et fibromes, *id.*; lipomes, angiomes, lymphomes, 540; chondromes, ostéomes, concrétions calcaires, kystes, 541; épithéliomes, *id.*; tuberculose, 542. — Hyperhémie, hémorrhagie, 542. — Hydrothorax, 543; pneumothorax et hydro-pneumothorax, 544. — Corps étrangers, 545; parasites, *id.* — Vices de conformation, *id.*

Poumons. — Inflammations diverses (pneumonies) : aiguë, fibrineuse, lobaire, franche, 474; engouement, hépatisation rouge, hépatisation ou induration grise ou purulente (ramollissement gris, infiltration purulente), 477; — lobulaire (bronchio-pneumonie, pneumonie catarrhale), 481; abcès métastatiques du poumon, 484; atélectasie pulmonaire, 484; — s interstitielles ou scléroses, 486; ardoisée (des vieillards), 487 : anthracosique ou anthracosis, 488; sidérosique, 489. — Gangrène, 490. — Néoplasmes : sarcomes, 492; fibromes, *id.*; lipomes, *id.*; angiomes, *id.*; chondromes et ostéomes, 493; mélanose, *id.*; corps amyloïdes, 494; kystes, 495; épithéliomes, *id.* — Syphilis, 497. — Tuberculose (phthisie) : aiguë, granulée, phthisie granuleuse, aiguë, 499; ordinaire, rapide, ulcéreuse, 502; vulgaire, chronique, caséeuse, ulcéreuse, 504; cavernes pulmonaires, 507. — Morve, 513. — Hyperhémie, 514; anémie, 516; œdème, *id.*; hémorrhagie (pneumorrhagie), infarctus hémorrhagique, 617; — en foyer (apoplexie pulmonaire), 519. — Emphysème : lobulaire, 520; — interlobulaire et sous-pleural, 523. — Corps étrangers, 524; parasites : animaux, 524; végétaux, 525. — Matières de l'expectoration, crachats, 525. — Vices de conformation, 528.

Pseudhymènes, 12.

R

Rate. — Inflammations (Splénites) : aiguë et abcès spléniques, 679; interstitielle (cirrhose), *id.* — Périsplénites : péritonéale séro-adhésive, 680; phlegmon périsplénique, 681; périsplénite capsulaire, *id.* — Induration, 682. — Ramollissement (Splénomalacie), 683. — Gangrène, 684. — Hypertrophie (Hypersplénie, Splénomégalie), 684; Hyperadénie leucémique, 685. — Atrophie, 686. — Néoplasmes : sarcomes, fibromes, myxomes, lipomes, chondromes, 687; Kystes spléniques et périspléniques : séreux, dermoïdes, parasitaires, 688; Dégénérescence amyloïde, *id.*; calcification, dépôts calcaires, 690; pigmentation, mélanose, 690; lymphadénomes de la rate (splénadénomes), 692; épithéliomes (cancer), 693; tuberculose, 694; Syphilis, 695; Hyperhémies, *id.*; Hémorrhagies, 696; Anémie, *id.*; Infarctus, *id.* — Lésions de la rate dans les maladies générales : fièvres intermittentes paludéennes, 699; fièvre typhoïde, 700; typhus exanthématique, *id.*; fièvres éruptives, 701; infection purulente, puerpérisme, *id.*; choléra indien, *id.*; foie, *id.*; maladies organiques du cœur, *id.* — Déplacements, 702. — Per-

forations et ruptures, *id.* — Parasites, 703. — Vices de conformation, 706.

Rectum. — Inflammation (Rectite ou proctite), 250; Ulcérations, 251; Gangrène, 251; Néoplasmes : Polypes, 252; Kystes dermoïdes, *id.;* Épithéliome ou Cancer, 253; Tuberculose et Scrofule, 255; Syphilis, *id.;* Hyperhémies et Hémorrhagies, *id.;* Rétrécissements, 256; Prolapsus, (hédrocèle) 257; Fistules : de la fosse ischio-rectale, 258; de l'espace pelvi-rectal supérieur, 260; Corps étrangers, 261.

Rein. — Inflammations diverses (Néphrites) : catarrhale, 727; parenchymateuse (gros rein blanc), 728; albumineuse (rein scarlatineux), 729; filaments ou cylindres urinaires, 733; néphrite suppurée, abcès du rein, 735; pyélo-néphrite, 737; néphrite parasitaire, 738; néphrite métastatique, *id.;* néphrite interstitielle, 739 : circonscrite, *id.;* généralisée ou diffuse, *id.* — Périnéphrites, 745; abcès périnéphrétiques, 746. — Pyélites diverses : catarrhale, pseudo-membraneuse ou pseudhyménique, purulente ou suppurée, 747; calculeuse, 748. — Hypertrophies : vraie, 749. — Atrophie, 750. — Néoplasmes : Sarcomes, 751; Fibromes, 752; Myxomes, Lipomes, *id.;* Chondromes et Ostéomes, Myomes, 753; Angiomes, *id.;* Lymphadénomes (tumeurs leucémiques), *id.;* Épithéliomes (Cancers), 755. — Dégénérescences : graisseuse (stéatose), 756; amyloïde (rein cireux), 757. — Tuberculose, 758. — Syphilis, 760. — Hyperhémies : active, *id.;* passive, *id.;* rein cardiaque et cyanotique, 761. — Hémorrhagies, *id.* — Infarctus, 762. — Déplacements, 763. — Hydronéphrose (Distension hydrorénale), *id.* — Kystes, 765. — Corps étrangers : lithiase rénale, sables, graviers, calculs, 767. — Parasites, 769. — Vices de conformation, 772.

S

Salivaires (*Canaux*).—Kystes (sialocèles), 274; Fistules, 275; Corps étrangers : Calculs (sialolithes), 276; Parasites, 278; Vices de conformation, *id.*

Salivaires (*Glandes*). — Inflammations idiopathique et symptomatique : Parotidite (Oreillons), 263; Inflammation de la glande sous-maxillaire, 265.

— Hypertrophie et atrophie de la parotide, 267.

— Néoplasme : Sarcomes, fibromes, tumeurs fibro-plastiques, 267; Lipomes, 268; Adénomes, 269; Myxomes, Tumeurs colloïdes, *id.;* Chondromes, chondro-sarcomes, chondro-fibromes, 270; Tumeurs mixtes de la parotide, *id.;* Épithéliome, cancer, 272; Syphilis dé la glande sublinguale, *id.*

Sinus frontaux (voy. Frontaux).

— *maxillaire* (voy. Maxillaire).

Surrénales (Glandes ou capsules) — Inflammation chronique simple, 719; — interstitielle, 720. — Hypertrophies, *id.* — Atrophie, *id.* —Néoplasmes : sarcomes, fibromes, hémangiomes (lymphangiomes caverneux), *id.;* épithéliomes, gliome, calcification, 721; — Tuberculose, *id.* — Syphilis, *id.* — Dégénérescences : graisseuse, *id.;* amyloïde, *id.*, Kystes, *id.* — Hyperhémie, 724; — Hémorrhagies, *id.* — Vices de conformation, *id.*

T

Testicules. — Inflammations (Orchites) : aiguë, 792; chronique, parenchymateuse, 795; végétante, *id.;* interstitielle (fibreuse ou sclérosique), 796. — Gangrène, *id.* — Ramollissement puriforme, 797. — Hypertrophie, 798. — Atrophie, 799. — Néoplasmes : Sarcome simple, 800; Sarcome kystique, *id.;* Fibromes, 801; Chondromes, 802; Calcification 803; Myomes et Leiomyomes, *id.;* Lymphadénome, 804; Mélanose, *id.;* Épithéliomes (cancer), *id.;* Tuberculose, 806; Syphilis, 807. — Kystes, 808. — Hémorrhagie, 810. — Anémie, *id.* — Hydrocèles : de la tunique vaginale, *id.;* enkystée, 811; Kystes spermatiques, *id.;* H. chyleuse ou lactescente, *id.* — Hématocèle vaginale, 812. — Corps étrangers, *id.* — Parasites, 813. — Vices de conformation : anorchidie, monorchidie, cryptorchidie, 813; adhérence mutuelle, fusion, inversion, *id.*

Thrombose (de la) et de l'*Embolie*, 646.

Thymus. — Inflammations, 717. — Hypertrophie, *id.;* Atrophie, *id.* —Néoplasmes : Épithéliome, Tubercules, Lésions syphilitiques, 718 — Hémorrhagies, *id.*

Trachée. — Inflammations diverses : aiguë simple, 449; diphthéritique, pseudo-membraneuse ou pseudhyménique, *id.;* chronique, *id.* — Ulcérations : simples, 450; tuberculeuses, 451; syphilitiques, 452. — Néoplasmes : papillomes, 452; lymphomes, *id.;* chondromes et ostéomes, *id.;* épithéliomes, 454. — Dilatation, *id.;* Rétrécissement (Sténose), 455. — Perforations, fistules, 456. — Vices de conformation, *id.*

Thyroïde (Glande ou Corps). — Inflammations : aiguë, abcès thyréoïdiens, 707. — Hypertrophie vraie (goître vésiculaire ou glandulaire), 708; Goître fibro-alvéolaire, 709; Goître kystique, 710; Kystes séreux et hématiques (goîtres séreux, hydrocèles du cou, tumeurs cystiques), 711. — Atrophie, 712. — Néoplasmes : sarcomes, *id.;* épithéliomes, *id.;* tumeurs hétéradéniques, 713; tuberculose, *id.;* tumeurs cartilaginiformes et calcifiées, 714; hyperhémie (goître vasculaire), 715. — goître exophthalmique, *id.;* hémorrhagies, *id.* — Parasites, 716. — Vices de conformation, *id.*

Tubercule (Du) et de la *Tuberculose*, 511.
Tumeurs (Aperçu général sur les), 880. — Sarcomes, 882; Fibromes, 883; Myomes, 884; Lipomes, *id.*; Chondromes, *id.*; Ostéomes, 885; Calciomes et Mélanomes, 885; Myomes, *id.*; Angiomes, Adénomes, 886; Névromes, Épithéliomes (carcinomes), 887; Phymomes, Syphilomes, 887; Cystomes, Kystes, Tératomes, 888.

U

Utérus. — Inflammations (Métrites) : interne aiguë (endométrite), simple et catarrhale, 835; de la cavité du col utérin, 836; hémorrhagique, *id.*; pseudo-membraneuse ou pseudhyménique, *id.*; profonde ou parenchymateuse (myométrite), 838. — Périmétrite (para- ou exométrite), abcès utérins, *id.* — Métrite puerpérale, 839; Phlébite utérine puerpérale, 840; Lymphangite puerpérale, *id.*; Métrite post-puerpérale, 841. — Métrites chroniques, *id.* — Gangrène, 844. — Granulations et ulcérations diverses du col utérin, *id.* — Hypertrophie : diffuse, 846; partielle (celle du col en particulier), 847. — Corps fibreux, leiomyomes, 849. — Atrophie, 854. — Néoplasmes : Fongosités utérines, 855; Polypes fibreux et muqueux, 856; Épithéliomes, 857; Tuberculose, 859; Syphilis, 861; Hyperhémies, *id.*; Hémorrhagies, *id.*; Dilatation, 862; Déplacements : en totalité, 863; par rapport à l'axe de l'organe, *id.*; d'une seule partie de l'organe par rapport aux autres, *id.*; renversement, *id.* — Plaies, ruptures, 864; Parasites, *id.* Vices de conformation, 865.

V

Vaisseaux capillaires (voy. Capillaires).
Vaisseaux lymphatiques (voy. Lymphatiques).
Vasculaires sanguines (Glandes). — [voy. Rate. Thyroïde (Corps), Thymus, Surrénales (Capsules)].
Veines. — Inflammations (Phlébites) : aiguë, péri- et endophlébite, Thrombose veineuse, 622; — suppurée externe, 624. — Néoplasmes : Sarcomes, fibromes, épithéliomes, tuberculose, 625; angiomes, calcification, 626. — Dilatations (Phlébectasies), Varices, 625. — Plaies, 629. — Corps étrangers, 630; Parasites, *id.*. — Vices de conformation, 631.
Vessie. — Inflammations (Cystites) : aiguë, catarrhale, phlegmoneuse, 773; pseudo-membraneuse ou pseudhyménique, 774; chronique, *id.* — Gangrène, 775. — Ulcérations, 776. — Hypertrophie, *id.* — Atrophie, *id.* — Néoplasmes : Papillomes, 777; Sarcomes, Myomes, Chondromes, Myxomes, Kystes, 778. — Épithéliome, 779. — Tuberculose, 780; Syphilis, *id.* — Hyperhémie, 781. — Hémorrhagies, *id.* — Dilatation, 781. Hernies : ordinaires (cystocèles), 782; tuniquaires vésicales, *id.* — Ruptures et perforations *id.* — Corps étrangers : sédiments, sables, graviers, calculs, 783; trichiasis, 789. — Parasites, 790. — Vices de conformation, 791.
Voile du palais, (voy. Pharynx).
Voûte palatine [voy. Buccale (cavité)].

FIN DE LA TABLE ALPHABÉTIQUE.

H. LEBERT. — **Traité d'anatomie pathologique générale et spéciale**, ou description et iconographie pathologique des altérations morbides tant liquides que solides, observées dans le corps humain, 1855-1861, 2 vol. in-fol. de texte, et 2 vol. in-fol. comprenant 200 planches dessinées d'après nature, gravées et la plupart coloriées. 615 fr.

Demi-reliure des 4 vol. gr. in-fol., dos de maroquin. 60 fr.

— **Physiologie pathologique**, ou recherches cliniques, expérimentales et microscopiques sur l'inflammation, la tuberculisation, les tumeurs, la formation du cal, etc. Paris, 1845, 2 vol. in-8, avec atlas de 22 planches (23 fr.). 15 fr.

— **Traité pratique des maladies cancéreuses** et des affections curables confondues avec le cancer. Paris, 1851, 1 vol. in-8 de 892 p. 9 fr.

— **Traité pratique des maladies scrofuleuses et tuberculeuses.** *Ouvrage couronné par l'Académie de médecine.* Paris, 1849, 1 vol. in-8, 820 p. 9 fr.

J. CRUVEILHIER.— **Anatomie pathologique du corps humain**, ou descriptions, avec figures lithographiées et coloriées, des diverses altérations morbides dont le corps humain est susceptible, 1830-1842, 2 vol. gr. in-fol., avec 230 pl. coloriées, 456 fr.

Demi-reliure des 2 vol. gr. in-fol., dos de veau, non rognés. 24 fr.

— **Traité d'anatomie pathologique générale.** Paris, 1849-1864, 5 vol. in-8. 35 fr.

Cet ouvrage est l'exposition du cours d'anatomie pathologique que M. Cruveilhier a fait à la Faculté de médecine de Paris ; comme son enseignement, il est divisé en dix-huit classes, savoir : Tome I, 1° Solutions de continuité ; 2° Adhésions ; 3° Luxations ; 4° Invaginations ; 5° Hernies ; 6° Déviations. — Tome II, 7° Corps étrangers ; 8° Retrécissements et oblitérations ; 9° Lésion de canalisation par communication accidentelle ; 10° Dilatations. — Tome III, 11° Hypertrophie ; 12° Atrophies ; 13° Métamorphoses et productions organiques analogues. — Tome IV, 14° Hydropisies et flux ; 15° Hémorrhagies ; 16° Gangrène ; 17° Inflammations ou plegmoses ; 18° Lésions strumeuses et lésions carcinomateuses. — Tome V, Dégénérations organiques.

BAUCHET. — **Histoire anatomo-pathologique des kystes**, 1857, in-4. 3 fr.

— **Anatomie pathologique des kystes de l'ovaire**, et de ses conséquences pour le diagnostic et le traitement de ses affections. Paris, 1859, 1 vol. in-4. 5 fr.

BOIVIN (Madame) et DUGÈS. — **Anatomie pathologique de l'utérus et de ses annexes**, fondée sur un grand nombre d'observations cliniques. Paris, 1866 ; atlas in-folio de 41 planches, gravées et coloriées, *représentant les principales altérations morbides des organes génitaux de la femme*, avec explication. 45 fr.

BOUCHUT. — **Nouveaux éléments de pathologie générale, de séméiologie et de diagnostic**, *Troisième édition*, revue et augmentée. Paris, 1875, 1 vol. gr. in-8 de 1312 pages, avec 282 figures, cartonné. 20 fr.

BRAIDWOOD (MURRAY P.) — **De la pyohémie ou fièvre suppurative**, 1870, 1 vol. in-8 de 300 pages, avec 12 planches chromolithographiées. 8 fr.

BROCA. — **Anatomie pathologique du cancer**, 1852, in-4, avec une planche. 3 fr. 50

CADIAT. — **Étude sur l'anatomie normale et les tumeurs du sein** chez la femme. Paris, 1876, in-8 de 60 p., avec 3 pl. et 20 fig. lithographiées. 2 fr. 50

CALMEIL.— **Traité des maladies inflammatoires du cerveau**, ou Histoire anatomo-pathologique des congestions encéphaliques, du délire aigu, de la paralysie générale ou péri-encéphalite chronique diffuse, à l'état simple ou compliqué, du ramollissement cérébral ou local aigu et chronique, de l'hémorrhagie cérébrale localisée récente ou non récente. 1859, 2 forts vol. in-8. 17 fr.

COCTEAU (Th. C.) — **Recherches sur les altérations des artères** à la suite de la ligature, 1867, in-8, 77 pages. 2 fr.

CORNIL. — **Du cancer et de ses caractères anatomiques**, par V. Cornil, chef de clinique de la Faculté de médecine. Paris, 1867, in-4, 84 pages, avec figures dans le texte. 3 fr.

DAVAINE (C.) **Traité des Entozoaires et des maladies vermineuses** chez l'homme et les animaux domestiques, 2e *édition*. Paris, 1877, 1 vol. in-8 de 1000 p., avec 100 fig. 14 fr.

DUCHAUSSOY. — **Anatomie pathologique des étranglements internes**, et conséquences pratiques qui en découlent, 1860, in-4 de 294 pages, avec une planche lithographiée. 5 fr.

FRERICHS. — **Traité pratique des maladies du foie, des vaisseaux hépatiques et des voies biliaires**, 3e *édition*. Paris, 1877, 1 vol. in-8 de 900 p., avec 158 fig. 12 fr.

HANNE (A.) — **Essai sur les tumeurs intra-rachidiennes**. Paris, 1872, in-8, 85 pages. 2 fr.

HUMBERT (G.) — **Étude sur la septicémie intestinale**; accidents consécutifs à l'absorption des matières septiques par la muqueuse de l'intestin, 1873, in-8, 106 p.. 2 fr. 50

HUTIN (F.) — **Anatomie des cicatrices** dans les différents tissus. Paris, 1855, in-4. 4 fr.

LEREBOULLET (A.).—**Mémoire sur la structure intime du foie** et sur la nature de l'altération connue sous le nom de foie gras. Paris, 1853, in-4, avec 4 pl. coloriées. 7 fr.

MONOD. — **Étude sur l'angiome** simple sous-cutané circonscrit (nævus vasculaire sous-cutané, angiome lipomateux, angiome lobulé), suivie de quelques remarques sur les angiomes circonscrits de l'orbite, 1873, in-8, 87 p., avec 2 pl. 2 fr. 50

MOREL. — **Traité d'histologie humaine normale et pathologique**, 1879, in-8, avec atlas de 34 planches dessinées d'après nature.

RINDFLEISCH. — **Traité d'histologie pathologique**, traduit et annoté par F. Gross (de Nancy), 1873, gr. in-8, avec 260 figures intercalées dans le texte. 14 fr.

RACIBORSKI (A.) — **Histoire des découvertes relatives au système veineux** envisagé sous le rapport anatomique, physiologique, pathologique et thérapeutique, depuis Morgagni jusqu'à nos jours. Paris, 1841, 1 vol. in-4, 210 pages (4 fr.). 3 fr.

RISUENO D'AMADOR. — **Influence de l'anatomie pathologique sur la médecine**, depuis Morgagni jusqu'à nos jours, par Risueno d'Amador, professeur à la Faculté de médecine de Montpellier. Paris, 1837, 1 vol. in-4 de 291 pages. 3 fr.

ROBIN (Ch.).— **Anatomie et physiologie cellulaires**, ou des cellules animales et végétales, du protoplasma et des éléments normaux et pathologiques qui en dérivent. Paris, 1873, 1 vol. in-8 de 640 pages avec 83 fig., cart. 16 fr.

ROBIN (Ch.). — **Leçons sur les humeurs** normales et morbides du corps de l'homme. *Deuxième édition*. Paris, 1874, 1 vol. in-8 de XII-1008 p., avec 35 fig., cart. 18 fr.

SAUCEROTTE (Constant). — **Quelle a été l'influence de l'anatomie pathologique sur la médecine** depuis Morgagni jusqu'à nos jours? Paris, 1837, in-4. 2 fr. 50

VILLEMIN. — **Études sur la tuberculose**; preuves rationnelles et expérimentales de sa spécificité et de son inoculation, 1868, 1 vol. in-8, 640 p. 8 fr.

VIRCHOW. — **La pathologie cellulaire** basée sur l'étude physiologique et pathologique des tissus; 4e *édition*, revue, corrigée et complétée en conformité de la quatrième édition allemande, par Is. Straus, médecin des hôpitaux de Paris. Paris, 1874, 1 vol. in-8 de XXVIII-417 p., avec 157 fig. 9 fr.

VOGEL (J). — **Traité d'anatomie pathologique générale**. Paris, 1847, in-8 (7 fr. 50). 4 fr.

PARIS. — IMPRIMERIE E. MARTINET, RUE MIGNON, 2.

BULLETIN MENSUEL DES PUBLICATIONS
DE LA LIBRAIRIE J.-B. BAILLIÈRE ET FILS
19, rue Hautefeuille, près du boulevard Saint-Germain, à Paris.

CLINIQUE MÉDICALE
DE L'HOPITAL DE LA PITIÉ

Par le docteur T. GALLARD
Médecin de la Pitié

Paris, 1878, 1 vol. in-8 de 600 pages, avec 25 figures. — 10 fr.

ÉTUDES DE MÉDECINE CLINIQUE

FAITES

AVEC L'AIDE DE LA MÉTHODE GRAPHIQUE ET DES APPAREILS ENREGISTREURS

DE LA TEMPÉRATURE DU CORPS HUMAIN

ET DE SES VARIATIONS DANS LES DIVERSES MALADIES

Par P. LORAIN
Professeur agrégé à la Faculté de médecine, médecin à l'hôpital St-Antoine

Publication faite par les soins du docteur P. BROUARDEL

1878, 2 vol. in-8, avec portrait et planches graphiques..... 30 fr.

Du même auteur :

Le Choléra, observé à l'hôpital Saint-Antoine. Paris, 1868, 1 volume grand in-8. 200 pages, avec planches graphiques coloriées. 7 fr,

Le Pouls, ses variations et ses formes diverses dans les maladies. 1870, 1 vol. in-8 de XII-372 pages, avec 488 planches graphiques. 10 fr.

Ouvrages couronnés par l'Institut (Académie des sciences).

De l'albuminurie. Paris, 1860, in-8. 2 fr. 50

TRAITÉ DES MALADIES INFECTIEUSES

MALADIES DES MARAIS
FIÈVRE JAUNE — MALADIES TYPHOIDES

Fièvre pétéchiale ou Typhus des armées — Fièvre typhoïde — Fièvre récurrente ou à rechute, Typhoïde bilieuse — Peste

CHOLÉRA

Par W. GRIESINGER
Professeur à la Faculté de médecine de l'Université de Berlin

Deuxième édition, revue, corrigée et annotée

Par le docteur E. VALLIN
Médecin-major de 1re classe des hôpitaux militaires
Professeur d'hygiène à l'École de médecine militaire du Val-de-Grâce

Paris, 1877, 1 vol. in-8 de XXXII-724 pages, — 10 fr.

ENVOI FRANCO CONTRE UN MANDAT SUR LA POSTE.

TRAITÉ DE DIAGNOSTIC MÉDICAL

GUIDE CLINIQUE POUR L'ÉTUDE DES SIGNES CARACTÉRISTIQUES DES MALADIES

CONTENANT UN PRECIS

DES PROCÉDÉS PHYSIQUES ET CHIMIQUES D'EXPLORATION CLINIQUE

Par V.-A. RACLE

Médecin des hôpitaux de Paris, professeur agrégé de la Faculté de médecine

Sixième édition

PRÉSENTANT L'EXPOSÉ DES TRAVAUX LES PLUS RÉCENTS

Par les docteurs Ch. FERNET et I. STRAUS

Médecins des hôpitaux

1878. 1 vol. in-18 jésus de XII-796 pages, avec 95 figures. — Cart. 8 fr.

TRAITÉ DE THÉRAPEUTIQUE MÉDICALE

OU GUIDE POUR L'APPLICATION DES PRINCIPAUX MODES DE MÉDICATION

A L'INDICATION THÉRAPEUTIQUE ET AU TRAITEMENT DES MALADIES

Par le docteur A. FERRAND

Médecin des hôpitaux.

1 vol. in-18 jésus de 800 pages. Cartonné. — 8 fr.

Dans l'introduction, l'auteur signale les divers éléments qui appartiennent à la nature de la maladie : éléments nosologique, physiologique et anatomique ; et montre les indications que le médicament peut modifier dans l'organisme. Après l'introduction, il fait l'étude de la santé par les indications physiologiques qui caractérisent cet état. Puis, il étudie chacune des indications déterminées par l'échelle des troubles morbides : troubles nerveux, vasculaires, secrétoires et nutritifs, altérations du sang, inflammations, fièvres, maladies infectieuses et constitutionnelles, intoxications et parisitisme. Chaque indication répondant à un de ces troubles élémentaires est étudiée dans les signes qui la cacaractérisent, les degrès qu'elle peut offrir, les conséquences qu'elle peut entraîner, etc.

PRINCIPES DE THÉRAPEUTIQUE GÉNÉRALE OU LE MÉDICAMENT

ÉTUDIÉ AU POINT DE VUE PHYSIOLOGIQUE, POSOLOGIQUE ET CLINIQUE

Par J.-B. FONSSAGRIVES

Professeur d'hygiène et de clinique à la Faculté de médecine de Montpellier
Médecin en chef de l'hôpital général de cette ville.

1 vol. in-8 de 450 pages. — 7 fr.

NOUVEAUX ÉLÉMENTS

DE PATHOLOGIE GÉNÉRALE, DE SÉMEIOLOGIE ET DE DIAGNOSTIC

Comprenant :

LA NATURE DE L'HOMME, L'HISTOIRE GÉNÉRALE DE LA MALADIE
LES DIFFÉRENTES CLASSES DE MALADIES
L'ANATOMIE PATHOLOGIQUE GÉNÉRALE ET L'HISTOIRE PATHOLOGIQUE
LE PRONOSTIC, LA THÉRAPEUTIQUE GÉNÉRALE
LES ÉLÉMENTS DU DIAGNOSTIC PAR L'ÉTUDE DES SYMPTOMES
ET L'EMPLOI DES MOYENS PHYSIQUES
AUSCULTATION, PERCUSSION, CÉRÉBROSCOPIE, LARYNGOSCOPIE
MICROSCOPIE, CHIMIE PATHOLOGIQUE, SPIROMÉTRIE, ETC.

Par le docteur E. BOUCHUT

Professeur agrégé à la Faculté de médecine.

Troisième édition, revue et augmentée.

Paris, 1875, 1 vol. grand in-8 de 1312 pages avec 300 figures.
Cartonné en toile. — 20 fr.

ENVOI FRANCO CONTRE UN MANDAT SUR LA POSTE.

ESSAI D'UROLOGIE CLINIQUE
LA FIÈVRE TYPHOIDE

Par le docteur Al. ROBIN
Chef des travaux chimiques au laboratoire de la Charité.

Paris, 1877, in-8 de 264 pages. — 4 fr. 50

ARSENAL DU DIAGNOSTIC MÉDICAL

MODE D'EMPLOI ET APPRÉCIATION
DES PROCÉDÉS ET DES INSTRUMENTS D'EXPLORATION EMPLOYÉS EN SÉMÉIOLOGIE
ET EN THÉRAPEUTIQUE
AVEC LES APPLICATIONS AU LIT DU MALADE

Par le docteur Maurice JEANNEL
Médecin aide-major de 1re classe

Paris, 1877, 1 vol. in-8 de 440 pages, avec 262 fig. — 7 fr.

TRAITÉ PRATIQUE
DES MALADIES DU FOIE, DES VAISSEAUX HÉPATIQUES ET DES VOIES BILIAIRES

Par Fr.-Th. FRERICHS
Professeur à l'Université de Berlin, traduit par Louis DUMENIL et J. PELLAGOT.

Troisième édition. — Paris, 1877, 1 vol. in-8 de 900 pag. avec 158 fig. 12 fr.

Ouvrage couronné par l'Institut de France.

CLINIQUE MÉDICALE
DE L'HOTEL-DIEU DE PARIS

PAR

A. TROUSSEAU

PROFESSEUR DE CLINIQUE MÉDICALE DE LA FACULTÉ DE MÉDECINE DE PARIS
Médecin de l'Hôtel-Dieu, Membre de l'Académie de médecine.

CINQUIÈME ÉDITION.

PUBLIÉE PAR LES SOINS DE M. MICHEL PETER
Professeur à la Faculté de médecine, médecin de l'hôpital de la Pitié

1877. 3 vol. grand in-8 avec portrait de M. TROUSSEAU. — Prix : 32 fr.

CLINIQUE MÉDICALE
DE L'HOTEL-DIEU DE ROUEN

Par le docteur E. LEUDET
Médecin en chef de l'Hôtel-Dieu de Rouen, membre de l'Académie de médecine de Paris, etc.

1874. 1 vol. in-8 de 606 pages. — 8 fr.

Cet ouvrage comprend : Pylephlébite suppurative consécutive à des maladies du foie et des voies biliaires. — Inflammations du foie. — Altérations du foie, de la rate et de quelques autres glandes survenant à une époque avancée de la fièvre typhoïde. — Pathogénie des accidents cérébraux. — Pleurésies enkystées. — Déplacement et hypertrophie de la rate consécutifs aux pleurésies. — Ulcérations de l'intestin grêle. — Diabète sucré. — Méningite chronique, son influence sur la production de la polyurie. — Congestion de la moelle à la suite de chûtes ou d'efforts. — Entozoaires. — Intoxication saturnine et colique de Normandie. — Curabilité de l'ascite. — Fonction capillaire dans cette maladie. — Inconvénients de la fumée de tabac. — Influence des boissons alcooliques sur la tuberculisation pulmonaire. — Récidives de la pulmonie.

ENVOI FRANCO CONTRE UN MANDAT SUR LA POSTE.

LEÇONS DE CLINIQUE MÉDICALE

Par le docteur H. BERNHEIM
Professeur agrégé à la Faculté de médecine de Nancy
Suppléant à la chair de clinique médicale.

Paris, 1877, 1 vol. gr. in-8 de 550 pages, avec 5 pl. — 10 fr.

DICTIONNAIRE DE DIAGNOSTIC MÉDICAL

COMPRENANT

LE DIAGNOSTIC RAISONNÉ DE CHAQUE MALADIE, LEURS SIGNES,
LES MÉTHODES D'EXPLORATION,
ET L'ÉTUDE DU DIAGNOSTIC PAR ORGANE ET PAR RÉGION

Par E. J. WOILLEZ,
Médecin de l'hôpital Lariboisière.

1 vol. gr. in-8 de 1150 pages avec 310 figures. — 16 fr.

Un grand nombre d'articles nouveaux ont pris place dans cette seconde édition. Tels sont les mots : *Aphasie*, *Bactéries*, *Degénérescence lardacée*, *Endocardite ulcéreuse*, *Endoscope*, *Herpétides*, *Laryngoscopie*, *Mélanémie*, *Pachiméningite*, *Paralysie agitante*, *Paralysie pseudo-hypertrophique*, *Paralysie essentielle de l'enfance*, *Rétinite*, *Sclérose*, *Thermométrie*, etc. Beaucoup d'anciens articles ont été entièrement refaits.

Dans cette révision l'auteur a tenu compte des progrès scientifiques qui ont influé, dans les dernières années, sur la médecine pratique, en modifiant l'interprétation ancienne de certains faits cliniques et de certaines lésions, au point de vue de la pathogénie, entre autres pour les hémorrhagies et le ramollissement cérébral.

Quant à l'exécution matérielle de ce volume, rien n'a été négligé. L'agrandissement du format, celui de la justification et un caractère mieux approprié, ont permis de faire des additions considérables et d'intercaler dans le texte plus de 300 figures sur bois.

TRAITÉ
DES INJECTIONS SOUS-CUTANÉE A EFFET LOCAL

MÉTHODE DE TRAITEMENT APPLICABLE AUX NÉVRALGIES,
AUX POINTS DOULOUREUX, AU GOITRE, AUX TUMEURS, ETC.

Par le docteur A. LUTON
Professeur de pathologie externe à l'École de médecine de Reims.
Médecin de l'Hôtel-Dieu de cette ville.

1875, 1 vol. in-8 de 400 pages, avec figures. — 6 fr.

TRAITÉ CLINIQUE ET EXPÉRIMENTAL
DES EMBOLIES CAPILLAIRES

Par V. FELTZ
Professeur à la Faculté de médecine de Nancy, directeur des autopsies.

Ouvrage couronné par l'Institut. — Deuxième édition, revue et augmentée.

1 vol. in-8, XXIV-374 pages et 11 planches chromolithographiées comprenant 90 dessins. — 12 francs.

Ce travail se divise en six parties :

Dans la *première partie*, M. Feltz esquisse l'historique de la question en tenant compte des travaux publiés jusqu'à ce jour.

Dans la *seconde* se trouvent réunies des observations et des expériences tendant à démontrer que des embolies capillaires du système pulmonaire peuvent tantôt amener

DES NOUVELLES PUBLICATIONS

DE LA LIBRAIRIE J.-B. BAILLIÈRE ET FILS

19, rue Hautefeuille, près le boulevard Saint-Germain, à Paris.

NOUVEAU TRAITÉ ÉLÉMENTAIRE ET PRATIQUE

DES MALADIES MENTALES

SUIVI DES CONSIDÉRATIONS PRATIQUES SUR L'ADMINISTRATION DES ASILES D'ALIÉNÉS

Par H. DAGONET

Médecin en chef de l'Asile d'Aliénés de Sainte-Anne

1 vol. in-8° de VIII-732 pages, avec 8 planches en photoglyptie, représentant 33 types d'aliénés, accompagné d'une carte statistique des établissements d'aliénés de la France. Cartonné. — 16 fr.

DU NERVOSISME AIGU ET CHRONIQUE

ET DES MALADIES NERVEUSES

Par BOUCHUT

2e édition. Paris, 1877, in-8° de VIII-406 pages. — 6 francs.

LEÇONS

SUR

LA PHYSIOLOGIE NORMALE ET PATHOLOGIQUE DU SYSTÈME NERVEUX

Par le Dr POINCARÉ

Professeur adjoint à la Faculté de médecine de Nancy, etc.

3 vol. in-8. — 18 fr.

Séparément le tome III. Paris, 1876, 1 vol. in-8 de 550 pages, avec figures. — 8 fr.

TRAITÉ DES SECTIONS NERVEUSES

PHYSIOLOGIE, PATHOLOGIE, INDICATIONS, PROCÉDÉS OPÉRATOIRES

Par E. LETIÉVANT

Chirurgien en chef de l'Hôtel-Dieu de Lyon, professeur à la Faculté de médecine de Lyon.

Paris, 1873. 1 vol. in-8 de XXVIII-548 pages, avec 20 fig. intercalées dans le texte. — 8 fr

OUVRAGES SUR LE SYSTÈME NERVEUX, LES MALADIES NERVEUSES, LES MALADIES MENTALES, ETC.

ALLIX (J.). Curation de l'aliénation mentale. Paris, 1867, gr. in-8, 32 p. 60 c.

ANNALES MÉDICO-PSYCHOLOGIQUES. Journal de l'anatomie, de la physiologie et de la pathologie du système nerveux, destiné particulièrement à recueillir tous les documents relatifs à la science des rapports du physique et du moral, à l'aliénation mentale et à la médecine légale des aliénés. — Collection complète 1843 à 1877, 55 vol. in-8. 400 fr.

— Tables des années 1843 à 1866, 1 vol. in-8. 5 fr.

ARCHAMBAULT. Note sur la suppression des quartiers de gâteux dans les asiles d'aliénés. Paris, 1853, in-8 de 31 pages. 75 c.

AZAM. De la folie sympathique provoquée ou entretenue par les lésions organiques de l'utérus et de ses annexes. Bordeaux, 1858, in-8 de 52 pages. 1 fr. 25

BACH (J.-A.). De l'anatomie pathologique des différentes espèces de goîtres, du traitement préservatif et curatif. Paris, 1855, in-4 de 130 pages et 1 planche. 2 fr. 50

BAILLARGER (J.). Recherches sur la structure de la couche corticale des circonvolutions du cerveau. Paris, 1840, in-4 de 42 pages avec 2 planches lithographiées. 1 fr. 50 c.

— Des hallucinations. Des causes qui les produisent, et des maladies qu'elles caractérisent. Paris, 1846, in-4 de 245 pages. 5 fr.

BARADUC. Etudes théoriques et pratiques des affections nerveuses. Paris, 1850, in-8 de 292 pages. 4 fr. 50 c.

BARBASTE. De l'homicide et de l'anthropophagie. Paris, 1856, in-8 de 584 pag. 7 fr. 50

BAZIN. Du système nerveux, de la vie animale et de la vie végétative. Paris, 1841, in-4, avec 6 planches. *Au lieu de* 8 fr. 3 fr.

BERGERET (L.-F.-E.). De l'abus des boissons alcooliques, dangers et inconvénients pour les individus, la famille et la société. Moyens de modérer les ravages de l'ivrognerie. Paris, 1870, In-12 de VIII-380 pages. 3 fr.

ENVOI FRANCO CONTRE MANDAT SUR LA POSTE.

BELL (Ch.). The Anatomy of the Brain. London, 1802, in-4, avec 12 pl. coloriées. 10 fr.
BERNARD (Cl.). Leçons sur la physiologie et la pathologie du système nerveux. Paris, 1858, 2 vol. in-8, avec figures. 14 fr.
BERTRAND. Traité du suicide. In-8. 5 fr.
BESNARD. Réflexions critiques sur l'ouvrage de M. Broussais : De l'irritation et de la folie. Paris, 1829, in-8, 52 p. 1 fr.
— L'entendement humain mis à découvert. Paris, 1820, in-12. 1 fr. 50 c.
— Doctrine de M. Gall, son orthodoxie philosophique. Paris, 1831, in-8, 336 p. 2 fr.
BOTTEX. Programme et plan pour la construction de l'Asile public des aliénés du Rhône. Lyon, 1847, in-8, 31 pages, 1 plan. 1 fr. 25
BOURNEVILLE. Socrate était-il fou? Réponse à M. Bailly. Paris, 1864, in-8, 16 p. 75 c.
BRACHET. Recherches expérimentales sur les fonctions du système nerveux ganglionnaire, et sur leur application à la pathologie. *Deuxième édition*. Paris, 1837, in-8. (7 fr.) 3 fr.
BRIERRE DE BOISMONT (A.). Du délire aigu observé dans les établissements d'aliénés Paris, 1845, in-4. 3 fr. 50 c.
— De l'emploi des bains prolongés et des irrigations continues dans le traitement des formes aiguës de la folie, et en particulier de la manie. Paris, 1847, in-4 de 62 pages. 1 fr. 50 c.
BROUSSAIS. Cours de phrénologie. Paris, 1836, in-8 de 850 pages. *Au lieu de* 9 fr. 4 fr. 50 c.
BROWN-SÉQUARD (E.). Propriétés et fonctions de la moelle épinière. Rapport sur quelques expériences de M. Brown-Séquard, par M. Paul Broca. Paris, 1856, in-8. 1 fr.
BURLUREAUX (Ch.). Considérations sur le siége, la nature, les causes de la folie paralytique. 1874, grand in-8 de 91 pages. 2 fr.
CABANIS (P.-G.). Rapports du physique et du moral de l'homme, et Lettre sur les causes premières, avec une Table analytique, par Destutt de Tracy. *Huitième édition*, augmentée de notes, et précédée d'une Notice historique et philosophique sur la vie, les travaux et les doctrines de Cabanis, par L. Peisse. Paris, 1844, in-8 de 780 pages. 6 fr.
CALMEIL. Traité des maladies inflammatoires du cerveau, ou Histoire anatomo-pathologique des congestions encéphaliques, du délire aigu, de la paralysie générale ou périencéphalite chronique diffuse à l'état simple ou compliqué, du ramollissement cérébral local aigu et chronique, de l'hémorrhagie cérébrale localisée récente ou non récente. 2 vol. in-8 de chacun plus de 700 pages. 17 fr.
— De la folie, considérée sous le point de vue pathologique, philosophique, historique et judiciaire, depuis la renaissance des sciences en Europe jusqu'au XIXe siècle; description des grandes épidémies de délire simple ou compliqué qui ont atteint les populations d'autrefois, et régné dans les monastères. Exposé des condamnations auxquelles la folie méconnue a souvent donné lieu. Paris, 1845, 2 vol. in-8. 14 fr.
— De la paralysie considérée chez les aliénés. Paris, 1823, in-8. 6 fr. 50
CARRIÈRE. Du traitement rationnel de la congestion et de l'apoplexie par les alcalins, et en particulier par le bicarbonate de soude. Paris, 1854, in-8 de 32 pages. 1 fr. 25 c.
CASTEL. Exposition des attributs du système nerveux, réfutation de la doctrine de Ch. Bell, et explication des phénomènes de la paralysie, 2e *édit*. Paris, 1845, in-8. *Au lieu de* 5 fr. 1 fr.
CAZAUVIEILH. Du suicide, de l'aliénation mentale, et des crimes contre les personnes, comparés dans leurs rapports réciproques. Paris, 1840, in-8. *Au lieu de* 5 fr. 2 fr. 50 c.
CERISE (L.). Déterminer l'influence de l'éducation physique et morale sur la production de la surexcitation du système nerveux et des maladies qui sont un effet consécutif de cette surexcitation. Paris, 1841, 1 vol. in-4 de 170 pages. 3 fr.
CHAIROU (E.). Études cliniques sur l'hystérie. Paris, 1870, in-8 de 143 pages. 3 fr.
CHARCELLAY. Rapport statistique sur les aliénés et les enfants trouvés de l'hospice général de Tours. Tours, 1842, in-4 de 97 pages. 2 fr.
CHARPENTIER. De la nature et du traitement de la maladie dite hydrocéphale aiguë, deuxième édition. Paris, 1837, in-8. 3 fr.
CHENEAU (P.). Recherches sur le traitement de l'épilepsie (haut mal, mal caduc, massacré, etc.). Paris, 1849, in-8 de 54 pages. 1 fr. 50 c.
COLLINEAU. Analyse physiologique de l'entendement humain. 1843, in-8. (7 fr.) 1 fr. 50
CORLIEU (A.). Études sur les causes de la mélancolie. Paris, 1861, in-8, 56 pag. 1 fr. 25 c.
COSSY (J.). Recherches sur le délire aigu des épileptiques (manie intermittente, manie avec fureur), pour servir à l'histoire de l'épilepsie et de la folie. Paris, 1854, in-8, 96 p. 2 fr.
CROS (Antoine). Les fonctions supérieures du système nerveux. Recherche des conditions organiques et dynamiques de la pensée. Paris, 1875, 1 vol. gr. in-8 de 540 pages. 8 fr.

Table des matières. — Livre Ier. La sensation. — Livre II. Division de la sensibilité. — Livre III. La sensibilité impressive et les fonctions du système nerveux périphérique. — Livre IV. La sensibilité conceptive et les fonctions des centres nerveux supérieurs. — Livre V. La sensibilité affective et les fonctions du système nerveux ganglionnaire. — Livre VI. Théorie physiologique de la pensée. — Livre VII. La puissance de coordination supérieure.

DAGONET. Asiles d'aliénés. Loi sur les aliénés. Paris, 1865, in-8 de 32 pages. 1 fr.
— Des impulsions dans la folie et de la folie impulsive. Paris, 1870, in-8 de 74 p. 2 fr.
— De la stupeur dans les maladies mentales et de l'affection désignée sous le nom de stupidité. Paris, 1872, in-8 de 76 pages. 2 fr.
— De l'alcoolisme au point de vue de l'aliénation mentale. 1873, in-8 de 111 pag. 2 fr. 50
— Folie morale et folie intellectuelle, considérations générales et classification. Paris, 1877, in-8, 36 pages. 1 fr.
DARDE. Du délire des actes dans la paralysie générale avec observations recueillies au bureau central d'admission de Sainte Anne. 1874, gr. in-8, 41 pages. 2 fr.
DEMARQUAY et GIRAUD-TEULON. Recherches sur l'hypnotisme ou sommeil nerveux. Paris, 1860, in-8 de 56 pages. 1 fr. 50 c.
DESMAISONS. Des asiles d'aliénés en Espagne. Paris, 1859, in-8, x-176 pages. 4 fr.
DESMOULINS (A.). Anatomie du système nerveux des animaux à vertèbres, appliquée à la physiologie et à la zoologie. Paris, 1825, 2 vol. in-8, atlas in-4. 10 fr.
DESPRÉS (A.). De la peine de mort au point de vue physiologique. Paris, 1870, in-8, 36 pages. 1 fr. 50 c.
DUBOIS (d'Amiens). Histoire philosophique de l'hypochondrie et de l'hystérie. Paris, 1837, in-8. *Au lieu de* 7 fr. 50 c. 2 fr.
DUCHENNE (G.-B.) [de Boulogne]. Anatomie microscopique du système nerveux. Paris, 1865, gr. in-8, 14 p., avec 4 pl. 3 fr.
DUJARDIN-BEAUMETZ et EVRARD. Note historique et physiologique sur le supplice de la guillotine. Paris, 1870, in-8 de 26 pages. 1 fr.
DU MESNIL. Les jeunes détenus à la Roquette et dans les colonies agricoles, par O. du Mesnil, médecin de l'asile de Vincennes. Paris, 1866, in-8 de 104 p. 2 fr. 50
DURAND (de Lunel). Nouvelle théorie de l'action nerveuse, et des principaux phénomènes de la vie, avec supplément. Paris, 1843-1845, in-8. 4 fr.
DURAND (J.-P.) (de Gros). De l'hérédité dans l'épilepsie. Paris, 1868, in-8, 15 pages. 75 c.
ESQUIROL. Des maladies mentales, considérées sous les rapports médical, hygiénique e. médico-légal. Paris, 1838, 2 forts vol. in-8, avec un atlas de 27 pl. gravées. 20 fr.
—Maison de Charenton. Inaug. de sa statue. Paris, 1862. In-8 de 56 p. avec portrait. 1 fr. 25
FALRET (J.-P.). Des maladies mentales et des asiles d'aliénés, leçons cliniques et considérations générales. Paris, 1864, 1 v. in-8 de LXX-796 p., avec un plan de l'asile d'Illenau. 11 fr.
— Du suicide et de l'hypochondrie. Paris, 1822, in-8. (10 fr.). 6 fr.
— Observations sur le projet de loi relatif aux aliénés. Paris, 1837, in-8, 84 p. (2 fr.) 1 fr.
— Du délire. Paris, 1839, gr. in-8, 50 p. 2 fr. 50 c.
— De l'enseignement clinique des maladies mentales. Paris, 1850, in-8. 2 fr.
— Visite à l'établissement d'aliénés d'Illenau, et considérations générales sur les asiles d'aliénés. Paris, 1845, in-8, 96 pages avec 1 pl. 2 fr. 50
FALRET (J.). Congestion apoplectiforme et épilepsie. Paris, 1861, in-8, 20 pages. 75 c.
— Folie paralytique et diverses paralysies générales. Paris, 1853, in-4. 3 fr. 50
— La colonie d'aliénés de Gheel. Paris, 1862, in-8 de 40 pages. 1 fr.
— Notice sur les asiles d'aliénés de la Hollande. Paris, 1862, in-8 de 20 pages. 1 fr.
— Des divers modes de l'assistance publique applicables aux aliénés. Paris, 1865, in-8, 32 pags.. 1 fr.
— Des aliénés dangereux et des asiles spéciaux pour les aliénés dits criminels. Paris, 1869, in-8, 50 pages. 2 fr.
FERRIER (A.). Introduction à l'étude philosophique et pratique de la phrénologie. Bruxelles, 1845, in-8 de 73 pages et 1 pl. col. 2 fr.
FERRUS (G). Des aliénés. Paris, 1834, in-8, 315 pages avec planches et tableaux. 6 fr.
— De l'expatriation pénitentiaire. Paris, 1855, in-8. 3 fr.
FEUCHTERSLEBEN (E. de). Hygiène de l'âme; traduit de l'allemand sur la *vingt-quatrième édition*, par le docteur Schlesinger-Rahier. 3e édition, précédée d'Études biographiques et littéraires. Paris, 1870, 1 vol. in-18 de 284 pages. 2 fr. 50
FLOURENS (P.). Recherches sur les fonctions et les propriétés du système nerveux dans les animaux vertébrés. *Deuxième édition*. Paris, 1842, in-8 de 516 pages. 3 fr.
FOISSAC (P.) Hygiène philosophique de l'âme, 2e édition revue et augmentée. Paris, 1863, in-8 de 571 pages. 7 fr. 50 c.
FOUILLOUX. Recherches sur la nature et le traitement de la danse de Saint-Guy. Lyon, 1847, in-8 de 125 pages. *Au lieu de* 2 fr. 1 fr.
FOVILLE fils (Ach.). Les aliénés. Étude pratique sur la législation et l'assistance qui leur sont applicables. Paris, 1870, in-8 de 208 pages. 3 fr.
— Étude clinique de la folie avec prédominance du délire des grandeurs. Paris, 1871, in-4, 120 pages. 4 fr.

— Historique du délire des grandeurs. Paris, 1871, in-8 de 55 pages. 1 fr. 50 c.
— Démence. 1872. In-8 de 28 pages. 1 fr. 25
FOTSCHER. Description medullæ spinalis ejusque nervorum. Erlangæ, 1788, in-folio avec 2 planches. 1 fr
GALL et SPURZHEIM. Anatomie et physiologie du système nerveux en général et du cerveau en particulier. Paris, 1810-1819, 4 vol. in-folio de texte et atlas in-folio de 100 planches. Cartonné. 150 fr.
Le même, 4 vol. in-4 et atlas in-folio de 100 planches. 100 fr
— Recherches sur le système nerveux en général, et sur celui du cerveau en particulier. Paris, 1809, in-4, fig., br. 5 fr.
GAMA. Traité des plaies de tête et de l'encéphalite. 2e édit. Paris, 1835, in-8. 2 fr. 50
GEORGET. De la folie; son siége, ses symptômes, ses causes, sa marche et sa terminaison. Paris, 1820, 1 vol. in-8 de 511 pages. 6 fr
GINTRAC (E.). Mémoire sur l'influence de l'hérédité, sur la production de la surexcitation nerveuse, sur les maladies qui en résultent, et des moyens de les guérir. Paris, 1843, in-4, 189 pages. 3 fr. 50 c.
GIRARD (H.). Études pratiques sur les maladies nerveuses et mentales, accompagnées de tableaux statistiques, suivies du Rapport à M. le préfet de la Seine sur les aliénés traités dans les asiles de Bicêtre et de la Salpêtrière, et des Considérations générales sur l'ensemble du service des aliénés. 1 vol. in-8 de 423 pages. 12 fr
— Considérations physiologiques et pathologiques sur les affections nerveuses dites hystériques. Paris, 1841, in-8. *Au lieu de* 2 fr. 50 c.
— Compte administratif, statistique et moral sur le service des aliénés du département de l'Yonne. Auxerre, 1846, in-8. 3 fr
GOSSE. Essai sur les déformations artificielles du crâne. Paris, 1855, in-8 de 160 pages avec 7 planches. 4 fr.
GUARDIA (J.-M.). De l'étude de la folie. Paris, 1861, in-8 de 32 pages. 1 fr.
GUISLAIN (J.). Lettres sur l'Italie avec quelques remarques sur la Suisse. Paris, 1841, 1 vol. in-8 de 340 pages, avec 32 planches. 7 fr.
HAMMOND. Traité pratique des maladies nerveuses, traduit par le docteur Labadie-Lagrave. Paris, 1878, in-8 de 700 pages, avec 100 figures.
HERMEL. Recherches sur le traitement de l'aliénation mentale. Paris, 1856, in-8. 150 pages. — Sur la distinction à établir entre l'aliénation mentale et la folie. Paris, 1856, in-8 de 20 pages. 3 fr. 50 c.
HERPIN (Th.). Du pronostic et du traitement curatif de l'épilepsie. *Ouvrage couronné par l'Institut de France.* Paris, 1852, in-8 de 600 pages. 7 fr. 50 c
— Des accès incomplets d'épilepsie. Paris, 1867, in-8, 207 pages. 3 fr. 50
HOFFBAUER. Médecine légale relative aux aliénés, aux sourds-muets, ou les lois appliquées aux désordres de l'intelligence; traduit de l'allemand par Chambeyron et augmenté de notes par MM. Esquirol et Itard. 1827, in-8. *Au lieu de* 6 fr. 3 fr. 50 c
Illenau. Geschichte, Bau, inneres Leben, Statut, Hausordnung und finanzielle Zustände der Anstalt Illenau. Karlsruhe, 1865, in-8 avec atlas de 24 planches, in-folio. 25 fr
JAHR. Du traitement homœopathique des affections nerveuses et des maladies mentales. Paris, 1854, in-12. 6 fr
JOBERT (de Lamballe). Études sur le système nerveux. Paris, 1838, 2 vol. in-8. 6 fr
JOIRE (A.). Mémoire statistique sur l'asile d'aliénés de Lomelet près Lille. Paris, 1852, in-8. *Au lieu de* 1 fr. 50 c. 50 c.
JORET. De la folie dans le régime pénitentiaire. Paris, 1849, in-4 de 88 pages. 2 fr. 50
JOSAT. Recherches historiques sur l'épilepsie. Paris, 1856, in-8. 2 fr
JOURNAL DE MÉDECINE MENTALE, par A. DELASIAUVE. Paris, 1861-1870, 10 vol. in-8, br. et rel. 40 fr
KRAUSS et TELGMANN. Des anomalies nerveuses, trad. de l'allemand par M. de la Harpe. Paris, 1869, in-8 de 80 pages. 1 fr
LABITTE (G.). Rapport statistique sur le service médical de l'asile privé (des aliénés) de Clermont (Oise), 1851, in-4. 2 fr
— De la colonie de Fitz-James, succursale de l'asile privé d'aliénés de Clermont (Oise), considérée au point de vue de son organisation administrative et médicale. Paris, 1861, in-4, 35 pages avec 2 planches. 4 fr.
— De l'assistance des aliénés. Paris, 1865, in-8 de 39 pages. 1 fr.
LACASSAGNE (M.). Des phénomènes psychologiques, avant, pendant et après l'anesthésie provoquée. Paris, 1869, in-4, 72 p. 2 fr. 50
LAMARE-PICQUOT (F.-V.). Recherches nouvelles sur l'apoplexie cérébrale; ses causes, ses prodromes; nouveau moyen préservatif et curatif. Paris, 1860, in-8. 1 fr. 25

BULLETIN MENSUEL
DES NOUVELLES PUBLICATIONS DE LA
LIBRAIRIE J.-B. BAILLIÈRE ET FILS,
Rue Hautefeuille, 19, près le boulevard Saint-Germain, à Paris.

ATLAS
D'OPHTHALMOSCOPIE MÉDICALE
ET DE CÉRÉBROSCOPIE

MONTRANT CHEZ L'HOMME ET CHEZ LES ANIMAUX

Les lésions du nerf optique, de la rétine et de la choroïde

Produites par les maladies du cerveau, par les maladies de la moelle épinière
Et par les maladies constitutionnelles et humorales

Par E. BOUCHUT

Médecin de l'hôpital des Enfants malades, professeur agrégé de la Faculté de médecine de Paris

1 vol. in-4 de VIII-148 pages, avec 14 planches en chromolithographie, comprenant 137 figures et 19 figures intercalées dans le texte. — Cartonné. 35 fr.

TRAITÉ ICONOGRAPHIQUE D'OPHTHALMOSCOPIE

comprenant la description des différents ophthalmoscopes

L'examen ou exploration des membranes internes de l'œil et le diagnostic des affections cérébrales et constitutionnelles

Par X. GALEZOWSKI

[Professeur libre d'ophthalmologie à l'École pratique, chevalier de la Légion d'honneur]

1 vol. in-8 de 200 pages avec atlas de 20 planches chromolithographiées contenant 113 figures et 30 fig. intercalées dans le texte. Cartonné. — 30 fr.

ÉCHELLES TYPOGRAPHIQUES ET CHROMATIQUES

POUR L'EXAMEN DE L'ACUITÉ VISUELLE

Par le docteur X. GALEZOWSKI

1874, 1 vol. in-8, 20 planches noires et color. avec texte. Cartonné. — 6 fr.

TRAITÉ
DES MALADIES DES YEUX

Par le docteur X. GALEZOWSKI

DEUXIÈME ÉDITION AUGMENTÉE

Paris, 1875, 1 vol. in-8 de XVI-980 pages avec 464 figures. — 20 fr.

Du diagnostic des maladies des yeux par la chromatoscopie rétinienne, précédé d'une Étude sur les lois physiques et physiologiques des couleurs, par le docteur X. GALEZOWSKI. 1 vol. in-8, avec 31 figures, une échelle chromatique comprenant 44 teintes et 5 échelles typographiques tirées en noir et en couleur. 7 fr.

ENVOI FRANCO CONTRE UN MANDAT SUR LA POSTE.

ICONOGRAPHIE

OPHTHALMOLOGIQUE

OU DESCRIPTION, AVEC FIGURES COLORIÉES

DES MALADIES DE L'ORGANE DE LA VUE

Comprenant l'anatomie pathologique

La pathologie et la thérapeutique médico-chirurgicales

Par J. SICHEL

Professeur de clinique ophthalmologique.

Ouvrage complet, publié en 23 livraisons. Paris, 1852 à 1859, 2 vol. grand in-4 dont un de 80 planches dessinées d'après nature, gravées et coloriées..... 172 fr. 50

Demi-reliure, dos de maroquin, non rogné, tranche supérieure dorée..... 14 fr.

On peut encore souscrire en retirant une livraison par mois. — Prix de la livraison, 7 fr. 50 cent.

Cet ouvrage est le résultat de près de trente années de pratique. L'auteur n'a voulu commencer cette publication qu'après avoir rassemblé un assez grand nombre d'observations et de dessins originaux pour pouvoir choisir les faits et les figures caractéristiques servant de types, et en même temps s'être assuré les moyens d'arriver, sous le rapport de la bonne exécution des planches, à un degré de perfection qui n'a pas encore été atteint.

On peut regarder les figures qui composent cet ouvrage, non-seulement comme la fidèle représentation, mais presque comme l'équivalent de la nature. Partout le modèle a été consciencieusement, servilement copié dans ses formes, ses dimensions, ses teintes. Rien n'est inventé, rien n'est embelli, exagéré, ni fait à peu près. De cette manière ces reproductions peuvent avoir la prétention d'expliquer, d'éclairer et de contrôler non-seulement les descriptions de l'auteur, mais encore celles de tous ceux qui ont traité la même matière.

M. Sichel a voulu qu'un médecin, en comparant les figures et la description, pût reconnaître et guérir la maladie représentée, quand il la rencontrerait dans sa pratique.

CLINIQUE OPHTHALMOLOGIQUE

Par A. de GRAEFE

Professeur à la Faculté de médecine de l'Université de Berlin.

ÉDITION FRANÇAISE, PUBLIÉE AVEC LE CONCOURS DE L'AUTEUR

Par le docteur E. MEYER

Paris, 1867, 1 vol. in-8 de 372 pages avec figures. — 8 fr.

Table des matières. — Du traitement de la cataracte par l'extraction linéaire modifiée, leçons sur l'amblyopie et l'amaurose; de l'inflammation du nerf optique; de la névro-rétinite; de l'ophthalmie sympathique; observations ophthalmologiques chez les cholériques; notice sur les cysticerques.

Séparément, la 2e partie, page 133 à 372, in-8..... 4 fr. 50

DES TROUBLES FONCTIONNELS ET ORGANIQUES

DE L'AMÉTROPIE ET DE LA MYOPIE

ET EN PARTICULIER

De l'accommodation binoculaire et cutanée dans les vices de la réfraction.

Recherches étiologiques des conditions d'existence des divers états réfractifs sur la nature et le mécanisme des phénomènes physiologiques qu'ils comportent et des états pathologiques principaux qu'ils engendrent dans le traitement de la myopie.

Par le docteur Antony MIARD

Ancien chef de clinique ophthalmologique

Paris, 1873, 1 vol. in-8 de XLIII-460 pages..... 7 fr.

ENVOI FRANCO CONTRE UN MANDAT SUR LA POSTE.

AMMON (F.-A. von). **Zeitschrift für die Ophthalmologie.** Dresden, 1830-1835, 5 vol. in-8, fig. ..... 30 fr.

ANAGNOSTAKIS. **Contributions à l'histoire de la chirurgie oculaire** chez les anciens, par A. Anagnostakis. Athènes, 1872. In-8 de 45 pages avec fig.... 3 fr.

Annales d'oculistique fondées par le docteur Fl. Cunier, continuées par Fallot, J. Bosch, Hairion, Van Roosbroeck, E. Warlomont. Bruxelles, 1868-1873, 63 vol. in-8 et tables des matières contenues dans les 50 premiers.

Les 30 premiers volumes et les tables..... 300 fr.

Chacune des années suivantes jusqu'en 1871..... 20 fr.

Paraît par livraisons mensuelles formant chaque année 2 vol. in-8 d'environ 300 pages chacun. Abonnement annuel pour la France..... 20 fr.

ARNOLD (F.). **Mémoire sur le ganglion optique.** 1830, in-4, avec 1 pl. 1 fr. 50

BESSIÈRES. **Affections nerveuses de l'organe de la vue.** 1838, in-8... 50 c.

BOISSONNEAU (A.-P.) fils. **Renseignements généraux sur les yeux artificiels,** leur adaptation et leur usage. Paris, 1866, in-8 de 32 pages avec figures.. 1 fr. 25

BRUCKE. **Des couleurs** au point de vue physique, physiologique, artistique et industriel, par Ernest Brucke, professeur à l'Université de Vienne, traduit par Paul Schützenberger. Paris, 1866, 1 vol. in-18 jésus de 344 p., avec 46 fig. ..... 4 fr.

CADIAT (O.). **Cristallin, anatomie et développement, usages et régénération.** Paris, 1876, in-8 de 80 pages, 2 figures..... 2 fr. 50

CAFFE (P.-L.-B.). **Résumé du compte rendu de la clinique ophthalmologique** de l'Hôtel-Dieu et de l'hôpital de la Pitié. Paris, 1837, in-8, 16 p..... 75 c.

CAILLET. **Des ruptures isolées de la choroïde.** Strasbourg, 1869, in-4 de 66 pages avec planches dont une coloriée..... 2 fr. 50

CALDERON (A.-G.). **Des irido-choroïdites.** Paris, 1875, 1 vol. in-8 de 152 pages. 3 fr.

CAMUSET. **Opération de pupille artificielle optique.** Paris, 1874, in-8, 16 p. 1 fr.

CARRON DU VILLARDS (Ch.). **Passe-temps ophthalmologiques maritimes,** ou histoire des affections morbides de l'œil et de ses annexes provoquées et entretenues par les atteintes ou le séjour d'animaux vivants. 1859, in-8, VIII-68 pages. 1 fr. 50

CHELIUS (M.-J.). **Maladies organiques de l'œil,** traduit par Ruef et J. Deyberu. Stuttgard, 1839, in-8, 522 pages..... 6 fr.

CHEVREUL. **Des couleurs** et de leurs applications aux arts industriels à l'aide de cercles chromatiques, par E. Chevreul, directeur des teintures à la manufacture des Gobelins. Paris, 1864, in-fol., avec 27 planches coloriées. Cartonné.... 35 fr

CHRÉTIEN (H.). **La choroïde et l'iris,** anatomie et physiologie. 1876, in-8. 2 fr. 50

Congrès d'ophthalmologie. Compte rendu (session de Bruxelles, 1857). Paris, 1858, in-8..... 12 fr. 50

— Compte rendu (2e session, Paris, 1862). Paris, 1863, in-8..... 12 fr. 50

— Compte rendu (3e session, Paris, 1867). Paris, 1868, 1 vol. in-8..... 12 fr. 50

— Compte rendu (4e session, Paris, 1872). Paris, 1873, 1 vol. in-8..... 12 fr. 50

CURTIS (John-Harrison). **A synoptical chart of diseases of the Eye.** London, 1830, une pl. coloriée, gr. in-fol..... 6 fr.

CUSCO. **Choroïdite,** in-8 de 14 pages et figures..... 1 fr.

CUSCO et ABADIE. **Glaucome,** in-8 de 17 pages et figures..... 1 fr.

DEMOURS (A.-P.). **Précis théorique et pratique sur les maladies des yeux.** Paris, 1821, in-8, XVI-598 p..... 7 fr. 50

DESMARRES. **Mémoire sur une nouvelle méthode d'employer le nitrate d'argent dans quelques ophthalmies.** Paris, 1842, in-8 de 32 pages. 1 fr. 50

DEVAL (Ch.). **De l'affaiblissement de la vue et de la cécité dans l'amaurose ou goutte sereine et dans la cataracte.** Paris, 1855, in-8 de 48 pages. 1 fr.

DUVAL (Mathias). **Structure et usage de la rétine.** Paris, 1872, 1 vol. in-8 de 142 pages avec figures..... 3 fr.

FALLOT (L.) et VARLEZ (L.-J.). **Causes de l'ophthalmie** qui règne dans quelques garnisons de l'armée. Bruxelles, 1829, in-8, IV-195 pages..... 2 fr. 50

FONTAINE (Jean). **De l'iridotomie.** Paris, 1873, in-8 de 45 p. avec 11 fig. 1 fr. 50

FORGET (C.-P.). **Chorioïdite** ou sclérosténose cutanée. 1847, in-8 de 22 pages 1 fr.

FURNARI (S.). **Voyage médical dans l'Afrique septentrionale,** ou de l'ophthalmie considérée dans ses rapports avec les races. Paris, 1845, 1 v. in-8, XII-344 p. 5 fr.

GIRALDÈS (J.-A.). **Études anatomiques** ou recherches sur l'organisation de l'œil. Paris, 1836, in-4, 83 pages avec 7 planches..... 4 fr. 50

GIRAUD-TEULON. **Physiologie et pathologie de la vision binoculaire.** Paris, 1861, in-8, IX-714 pages avec 114 fig..... 9 fr.

ENVOI FANCO CONTR UN MANDAT SUR LA POSTE.

— **Leçons sur le strabisme et la diplopie**, pathogénie et thérapeutique. Paris, 1863, in 8, x-220 pages avec 5 figures..... 4 fr.

GOSSELIN ET LANNELONGUE. **Conjonctive**, in-8 de 42 pages..... 1 fr. 50

GRANDBOULOGNE (A. de) **Deux instruments nouveaux destinés à l'extraction et à l'abaissement de la cataracte.** Marseille, 1863, in-8, 35-22 p. avec 1 pl. 1 fr. 50

GUILLIÉ. **Nouvelles recherches sur la cataracte et la goutte sereine**, 2e édition. Paris, 1818, in-8, 142 pages..... 2 fr.

HALDAT (de). **Optique oculaire.** Nancy, 1849, in-8, 81 p. avec 2 pl..... 2 fr.

HYADÈS. **Des méthodes générales d'opération de la cataracte**, et en particulier de l'extraction linéaire composée. Paris, 1870, in-8, de VIII-80 pages.. 3 fr.

LANGENBECK (B.-C.-R.). **De retina.** Gœttingue, 1836, in-4 avec 4 pl..... 6 fr.

LAQUEUR (L.). **Affections sympathiques de l'œil.** Paris, 1869, in-8, 56 p. 1 fr. 25

LE ROY DE MÉRICOURT. **Mémoire sur la chromidrose ou chromocrinie cutanée.** Paris, 1864, in-8 de 180 pages..... 3 fr.

LUSARDI (C.-M.). **Mémoire sur le fongus hématode et médullaire de l'œil.** Paris 1831, in-8, 40 pages..... 1 fr. 25

MAGNE (A.). **Hygiène de la vue**, 4e édition. Paris, 1866, 1 vol. in-18 avec fig. 3 fr.

— **Ophthalmies traumatiques, choix d'observations remarquables destinées à éclairer l'histoire des corps étrangers de l'œil.** Deuxième édition. Paris, 1854, in-8 de 40 pages..... 2 fr.

— **De la cure radicale de la tumeur et de la fistule lacrymale.** Deuxième édition. Paris, 1857, in-8 de 34 pages..... 3 fr.

— **Du croup des paupières ou diphthérie de la conjonctive.** Paris, 1858, in-8 de 16 pages..... 50 c.

MARTIN. **Atlas d'ophthalmoscopie.** Paris, 1866, in-4, avec 40 fig. coloriées. 12 fr.

— **De l'opération de l'iridectomie dans le glaucome, la cataracte compliquée, le staphylôme.** Paris, 1867, in-8 de 16 pages..... 1 fr.

— **De l'opération de la cataracte et du procédé opératoire de réclinaison par la cornée ou kératonyxis.** Paris, 1864, in-8 de 38 pages..... 1 fr 25

MOOREN (A.). **Des affections sympathiques de la vue**, traduit de l'allemand par le docteur A. Lebeau. Liége, 1870, grand in-8 de 155 pages..... 3 fr.

MOUCHOT (E.). **Essai sur la rétinite pigmentaire.** Paris, 1863, in-8 de 60 pages avec 2 pl. dont l'une chromolithographiée..... 3 fr.

PAMARD. **Mémoires de chirurgie pratique**, comprenant la cataracte, l'iritis et les fractures du col du fémur. Paris, 1844, in-8, 216 pages avec 4 planches..... 4 fr.

PARINAUD, **Étude sur la névrite optique** dans la méningite aiguë de l'enfance, par le Dr H. Parinaud, ancien interne des hôpitaux. Paris, 1877, in-8, 64 p.. 1 fr. 50

PITET (D.). **Mémoire pratique sur la construction des oculaires terrestres et astronomiques.** Paris, 1858, in-8, 24 p. avec 2 pl..... 1 fr. 25

PLICQUE. **Étude sur le mécanisme des mouvements intra-oculaires** et Théorie de l'accommodation. Paris, 1868, in-8 de 88 pages..... 2 fr. 50

POMIER. **Étude sur l'iridectomie.** Paris, 1870, in-8 de 100 p..... 2 fr. 50

REYNAUD-LACROZE (Ch.). **De la névrite et de la périnévrite optiques** 1870, 1870 in-8 de 72 p. avec 1 pl..... 2 fr.

ROBIN (Ch.). **Mémoire contenant la description** anatomo-pathologique des diverses espèces de cataractes capsulaires et lenticulaires. Paris, 1859, in-4, 62 p..... 2 fr.

ROOSBROEK (J. VAN). **Cours d'ophthalmologie.** Traité des maladies des yeux. Gand, 1853, 2 vol. in-8 (16)..... 1 fr.

SCHIFF. **La pupille considérée comme esthésiomètre**, traduit de l'italien par le docteur Guichard de Choisity. Paris, 1875, in-8 de 36 pages..... 1 fr. 25

VALLÉE (L.-L.). **Théorie de l'œil.** Paris, 1844-1846, in-8 avec 6 pl..... 4 fr

— **Mémoires sur la vision.** Paris, 1852. in-4, 64 p. avec 1 pl..... 4 fr.

— **Précis sur l'œil et la vision.** Paris, 1854, in-8 de 44 p..... 1 fr.

— **Cours élémentaire complet sur l'œil.** Paris, 1835, in-8..... 5 fr.

VIGNAUX. **De l'ophthalmie sympathique**, et spécialement de son traitement par l'énucléation, par le Dr J.-C. Vignaux. Paris, 1877, in-8, 203 pages..... 4 fr.

VIGNAUX (J. E.). **De l'ophthalmie lympathique et spécialement de son traitement par l'énucléation.** Paris, 1877, gr. in-8°, 203 pages..... 4 fr.

WARLOMONT (Év.). **Du pannus** et de son traitement. Bruxelles, 1859, in-8, 100 p. 3 fr.

— **L'ophthalmie militaire.** Bruxelles, 1859, in-8, 368 p..... 3 fr.

— **La fève de Calabar.** Paris, 1863, in-8, 32 p..... 1 fr.

Le gérant : H. BAILLIÈRE.

PARIS. — IMPRIMERIE DE F. MARTINET, RUE MIGNON, 2

ENVOI FRANCO CONTRE UN MANDAT SUR LA POSTE.

ANDOUZY (H.). Traité de l'hystérie. Paris, 1846, in-8. 7 fr.
ANDOUZY (L.). Contributions à l'étude des convulsions et paralysies, liées aux meningo-encephalites fronto-parietales. Paris, 1876, in-8, 248 pages avec 2 planches. 5 fr.
LEFEBVRE-DURUFLÉ. Rapport présenté au conseil général du département de l'Eure, au nom de la commission des aliénés. Evreux, 1839, in-8 avec 4 planches représentant des hospices d'aliénés en France et en Angleterre. *Au lieu de* 3 fr. 50 c. 1 fr.
LEGRAND DU SAULLE. Des actes commis par les épileptiques. Paris, 1877, in-8, 18 p. 1 fr.
LELUT. L'Amulette de Pascal, pour servir à l'histoire des hallucinations. Paris, 1846. in-8 avec *fac-simile* de l'écriture de Pascal. 6 fr,
– Du démon de Socrate, spécimen d'une application de la médecine psychologique à celle de l'histoire. *Nouvelle édition*. Paris, 1856, in-18. 3 fr. 50 c.
– De l'organe phrénologique de la destruction chez les animaux, ou Examen de cette question : Les animaux carnassiers ou féroces ont-ils, à l'endroit des tempes, le cerveau, et par suite le crâne, plus large proportionnellement à sa longueur que ne l'ont les animaux d'une nature opposée? Paris, 1838, in-8. *Au lieu de* 2 fr. 50 c. 50 c.
– Qu'est-ce que la phrénologie? ou essai sur la signification et la valeur des systèmes de physiologie en général et de celui de Gall en particulier. Paris, 1836, 1 vol. in-8 de 438 pages. 6 fr.
LÉPINE (R.). De l'hémiplégie pneumonique. Paris, 1870, in-8 de 89 pages. 1 fr. 25
LEURET (F.). Du traitement moral de la folie. Paris, 1840, in-8. 6 fr.
– Des indications à suivre dans le traitement moral de la folie. Paris, 1846, in-8. 2 fr. 50 c.
LEURET et P. GRATIOLET. Anatomie comparée du système nerveux, considéré dans ses rapports avec l'intelligence. Paris, 1839-1857. Ouvrage complet, 2 vol. in-8, avec atlas in-folio de 32 planches dessinées d'après nature, et gravées avec le plus grand soin. Figures noires. 48 fr.
– Le même. Figures coloriées. 96 fr.
LEURET et MITIVIÉ. De la fréquence du pouls chez les aliénés. Paris, 1832, in-8 de 90 pages avec 1 pl. 1 fr. 50 c.
LISLE (E.). Du suicide. Paris, 1856, in-8. 7 fr.
LOBSTEIN. De nervi sympathici humani fabrica, usu et morbis commentatio anatomico-physiologica. Parisiis, 1823, in-4, avec 10 planches. 6 fr.
LOISEAU (Gust.). Quelques mots sur l'épilepsie. Paris, 1861, in-4 de 27 pages. 1 fr.
LORRY. De melancholia et morbis melancholicis. Paris, 1765, 2 vol. in-8. 7 fr.
LUCAS. Traité physiologique et philosophique de l'hérédité naturelle dans les états de santé et de maladie du système nerveux, avec l'application méthodique des lois de la procréation au traitement général des affections dont elle est le principe. Paris, 1847-1850, 2 forts vol. in-8. 16 fr.
LUNIER (L.). Compte rendu du service médical de l'asile départemental d'aliénés de Blois (Loir-et-Cher) pour l'année 1863. 1864, in-8 de 119 pages. 2 fr.
– Des aliénés, des divers modes de traitement et d'assistance qui leur sont applicables. Paris, 1865, in-8 de 24 pages. 1 fr. 25.
– Recherches sur la paralysie générale progressive. Paris, 1849, in-8. 2 fr. 50 c.
LUYS (J.). Iconographie photographique des centres nerveux. Paris, 1873, 2 vol. in-4, comprenant 71 planches photographiques et 68 schémas, et 86 pages de texte descriptif et explicatif. — Cartonné. 150 fr.
– Recherches sur le système nerveux cérébro-spinal, sa structure, ses fonctions et ses maladies, 1 vol. gr. in-8 de 660 pages, avec un atlas de 40 planches dessinées d'après nature par l'auteur, et lithographiées par LEVEILLÉ. Fig. noires. 35 fr.
Le même, Figures coloriées. 70 fr.
– Etudes de physiologie et de pathologie cérébrales des actions réflexes du cerveau dans les conditions normales et morbides de leurs manifestations. 1874, in-8, avec 2 pl. 5 fr.
– Leçons sur la structure et les maladies du système nerveux, recueillies par J. DAVE, interne du service. Paris, 1875, in-8 de 80 pages avec une planche et une annexe. 3 fr.
MACLOUGHLIN (D.). Consultation médico-légale sur quelques signes de paralysies vraies et sur leur valeur relative. 2e édition, Paris, 1845, in-8. 2 fr. 50 c.
MAGENDIE. Mémoire sur quelques découvertes récentes relatives aux fonctions du système nerveux. Paris, 1823, in-8. *Au lieu de* 1 fr. 50 c. 50 c.
MANEC. Anatomie analytique. Tableau représentant l'axe cérébro-spinal chez l'homme. Paris, 1829, planche et texte grand in-fol. 1 fr. 50 c.
MARC. De la folie considérée dans ses rapports avec les questions médico-judiciaires. Paris, 1840, 2 vol. in-8. *Au lieu de* 15 fr. 5 fr.
MARCÉ (L.-V.). Traité pratique des maladies mentales. Paris, 1862, in-8 de 670 p. 8 fr.

— De l'état mental dans la chorée. Paris, 1860, in-4 de 38 pages. 1 fr. 50 c.
— De la valeur des écrits des aliénés, au point de vue de la sémiologie et de la médecine légale. Paris, 1864, in-8 de 32 pages avec 2 planches. 2 fr.
MARCÉ (L.-V.). Traité de la folie des femmes enceintes, des nouvelles accouchées et des nourrices, et considérations médico-légales qui se rattachent à ce sujet. Paris, 1858, 1 vol. in-8. 6 fr.
— Recherches cliniques et anatomo-pathologiques sur la démence sénile, et sur les différences qui la séparent de la paralysie générale. Paris, 1863, in-8 de 72 pages. 2 fr.
— Des altérations de la sensibilité. Paris, 1860, in-8 de 111 pages. 2 fr. 50 c.
MARFAING (Ernest). De l'alcoolisme considéré dans ses rapports avec l'aliénation mentale. Paris, 1875, in-8 de 81 pages. 2 fr.
MESNET (E.). Étude médico-psychologique sur l'homme dit le sauvage du Var. Paris, 1865, in-8 de 32 p. avec portrait. 1 fr. 50.
MICHÉA (F.). Du siége, de la nature intime, des symptômes et du diagnostic de l'hypochondrie. Paris, 1843, in-4 de 81 pages. 2 fr. 50 c.
— Des hallucinations, de leurs causes, et des maladies qu'elles caractérisent. Paris, 1846, in-4 de 32 pages. 1 fr.
MONGERI (Louis). Notice statistique sur l'asile des aliénés Solimani à Constantinople. 1867, in-8 de 58 pages. 3 fr.
MONTANÉ (Louis). Étude anatomique du crâne dans les microcéphales. Paris, 1874, gr. in-8 de 80 pages, 6 planches. 3 fr. 50 c.
MOREAU (J.) de Tours. De l'étiologie de l'épilepsie et des indications que l'étude des causes peut fournir. Paris, 1854, 1 vol. in-4 de 175 pages. (6 fr.) 4 fr.
MOREL (B.-A.). Traité des dégénérescences physiques, intellectuelles et morales de l'espèce humaine et des causes qui produisent ses variétés maladives. *Ouvrage couronné par l'Institut de France.* 1857, 1 vol. in-8 de 700 pag. et Atlas de 12 planches in-4°. 12 fr.
— Mélanges d'anthropologie pathologique et de médecine mentale. Swedenborg, sa vie, ses écrits, leur influence sur son siècle, ou Coup d'œil sur le délire religieux. Rouen, 1859, in-8 de 64 pages. 2 fr.
— Le procès Chorinski. Etude médico-légale. Rouen, 1868, in-8, 32 pages. 1 fr.
— Souvenirs scientifiques d'un voyage dans le midi de la France et dans la Savoie. Rouen, 1860, in-8, 27 pages. 1 fr.
MOREL (B.-A.) et FALRET (Jules). Consultation médico-légale sur l'état mental de Jeanson, accusé d'incendie et de meurtre. Paris, 1869, in-8 de 110 pages. 2 fr.
MOTET (A.). Les aliénés devant la loi. Paris, 1866, in-8 de 48 pages. 1 fr.
— De la possibilité et de la convenance de faire sortir certaines catégories d'aliénés des asiles spéciaux et de les placer, soit dans des exploitations agricoles, soit dans leurs propres familles. Paris, 1865, in-8 de 22 pages. 1 fr.
— Eloge de Morel. Paris, 1874, in-8 de 36 pages. 1 fr. 25
MUNDY (J.). Sur les divers modes de l'assistance publique appliquée aux aliénés. Paris, 1865, in-4 de 60 pages. 1 fr.
NIEPCE (B.). Traité du goître et du crétinisme. Paris, 1851-1852, 2 vol. in-8. 9 fr.
PAIN (A.). De la statistique en matière d'aliénation mentale. De l'hygiène morale de la folie appliquée dans les grands asiles d'aliénés. Paris, 1861, in-8 de 16 pages. 5 c.
— Des divers modes de l'assistance publique appliquée aux aliénés. Paris, 1865, in-4 de 65 pages. 1 fr. 50
PARCHAPPE. Recherches sur l'encéphale, sa structure, ses fonctions et ses maladies. Paris, 1836-1838, 2 parties, in-8. *Au lieu de* 7 fr. 3 fr. 50 c.
PARENT et MARTINET. Recherches sur l'inflammation de l'arachnoïde cérébrale et spinale. Paris, 1821, in-8. *Au lieu de* 7 fr. 50 c. 3 fr.
PARIGOT. Tableau analytique des maladies mentales. Gand, 1854, in-4 oblong. 2 fr.
PETIT (A.). Mémoire sur le traitement de l'aliénation mentale. Paris, 1843, in-8. 1 fr. 50 c.
PHILIPS (A.-J.-P.). Electro-dynamisme vital ou les relations physiologiques de l'esprit et de la matière démontrées par des expériences entièrement nouvelles et par l'histoire raisonnée du système nerveux. Paris, 1855, in-8. 7 fr.
— Cours théorique et pratique du braidisme ou hypnotisme nerveux. Paris, 1860, 1 vol. in-8. 3 fr. 50
— Principes des propriétés organoleptiques. Influence réciproque de la pensée, de la sensation et des mouvements végétatifs. Paris, 1862, in-8, 32 pages. 1 fr.
PHRENOLOGICAL Journal (the) and Miscellany. Edinburgh, 1823-1847, 20 vol. in-8 reliés. 120 fr.

INEL (Cas.). Du traitement de l'aliénation mentale aiguë en général, et principalement par les bains tièdes prolongés et les arrosements continus d'eau fraîche sur la tête. Paris, 1856, in-4. 5 fr.
- De la monomanie. Paris, 1856, in-8 de 86 pages. 2 fr.
INEL (S.). Recherches d'anatomie et de physiologie pathologiques sur les altérations de l'encéphale. Paris, 1821, in-8 de 21 pages. 1 fr. 25 c.
IORRY. État mental dans la chorée. Paris, 1859, in-8 de 7 pages. 50 c.
DRTAL (A.). Observations sur la nature et le traitement de l'apoplexie. 1811, in-8. 3 fr.
- Observations sur la nature et le traitement de l'épilepsie. Paris, 1827, in-8. 3 fr.
DTERIN DU MOTEL. Études sur la mélancolie et sur le traitement moral de cette maladie. Paris, 1859, in-4. 3 fr.
UEL (T.). De la catalepsie. Paris, 1856, 1 vol. in-4 de 118 pages. 3 fr. 50 c.
EMAK. Galvanothérapie, ou De l'application du courant galvanique constant au traitement des maladies nerveuses et musculaires, 1860, 1 vol. in-8, XX-467 p. 3 fr.
ENAUDIN. Notice statistique sur les aliénés du département du Bas-Rhin. Strasbourg, 1841, in-8. 2 fr.
- Études médico-psychologiques sur l'aliénation mentale. 1854, in-8 de 812 pages. 12 fr.
EVOLAT (F.-B.). Aperçu statistique et nosographique de l'asile des aliénés de Bordeaux. Bordeaux, 1846, in-4 de 44 pages. 2 fr. 50 c.
EYNAUD-LACROZE (Ch.). De la névrite et de la périnévrite optiques considérées dans leurs rapports avec les maladies cérébrales. Paris, 1870, in-8 de 72 pages. 2 fr.
IBES (F.). Exposé sommaire des recherches faites sur quelques parties du cerveau. Paris, 1839, in-8. 1 fr.
IGAL (A.). Causes et pathogénie des névralgies. Paris, 1872. In-8 de 70 p. 2 fr.
ITTI (Ant.). Théorie physiologique de l'hallucination. Paris, 1874, in-8 de 75 pages. 2 fr.
OLANDO (L.). Osservazioni sul cervelletto. Turin, 1823, in-4, avec 3 planches. 3 fr.
- Della struttura degli emisferi cerebrali. Turin, 1829, in-4, avec 10 planches. 6 fr.
- Ricerche anatomiche sulla struttura del midollo spinale. Torino, 1824, in-8, avec 3 planches. 3 fr.
OTH. Histoire de la musculation irrésistible ou de la chorée épidémique. Paris, 1850, in-8. 3 fr. 50 c.
OUSSEL. Traité de la pellagre et des pseudo-pellagres. Ouvrage couronné par l'Institut de France. Paris, 1866, in-8 de 656 pages. 3 fr.
UFZ et DE LUPPE. Mémoire sur la maison des aliénés de Saint-Pierre-Martinique. Paris, 1856, in-8 de 56 pages. 1 fr. 25 c.
AINT-LAGER (J.). Études sur les causes du crétinisme et du goître endémique. Paris, 1867-1868, 2 vol. gr. in-8. 7 fr.
- Séparément, 2e partie. 2 fr.
ARLANDIÈRE. Traité du système nerveux dans l'état actuel de la science. Paris, 1840, in-8, avec 6 pl. 9 fr.
- Examen critique de la classification des facultés cérébrales adoptée par Gall et Spurzheim, et des dénominations imposées à ces facultés. Paris, 1833, in-8, avec fig. 1 fr. 50 c.
CHNEPF (B.). Des aberrations du sentiment. Paris, 1855, in-4. 1 fr. 50 c.
SE (Germain). De la chorée, rapports du rhumatisme et des maladies du cœur avec les affections nerveuses et convulsives. Paris, 1850, in-4, 154 pages. 3 fr. 50 c.
EGUIN (Ed.). Traitement moral, hygiène et éducation des idiots, et des autres enfants arriérés ou retardés dans leurs développements, agités de mouvements involontaires, débiles, muets, non sourds, bègues, etc. Paris, 1846, 1 vol. in-12 de 750 pages. 6 fr.
EMERIE (E.). Des symptômes intellectuels de la folie. Paris, 1867, in-8, 104 p. 2 fr.
MON (Max). Du vertige nerveux et de son traitement. Paris, 1858, in-4, 150 p. 3 fr.
MON (P.-M.). Hygiène de l'esprit au point de vue pratique, dé la préservation des maladies mentales et nerveuses. Paris, 1877, in-18, X-152 pages. 2 fr.
OCIÉTÉ PHRÉNOLOGIQUE de Paris. Séance annuelle de 1841-1842. Paris, 1843, in-8 2 fr.
(Journal de la). Paris, 1832-1835. Collection complète, 3 vol. in-8. 15 fr.
URZHEIM. Observations sur la phrénologie, ou la connaissance de l'homme moral et intellectuel, fondée sur les fonctions du système nerveux. Paris, 1818, in-8, fig. 7 fr.
VAN (J.). La névrologie, ou Description anatomique des nerfs du corps humain, traduit de l'anglais, avec des additions, par le docteur E. CHASSAIGNAC. Paris, 1838, in-4, avec 25 planches, cartonné. 24 fr.
ARDIEU (A.). Étude médico-légale sur la folie. Paris, 1872, 1 vol. in-8, XXII-610 pages, avec quinze fac-simile d'écriture d'aliénés. 7 fr.

TIEDEMANN (F.). Anatomie du cerveau, traduit de l'allemand par A.-J.-L. Jourdan. 1823, 1 vol. in-8 avec 14 pl. 5 fr.

TOPINARD (Paul). De l'ataxie locomotrice, et en particulier de la maladie appelée ataxie locomotrice progressive. Paris, 1865, in-8 de 570 pages. 8 fr.

TOULMOUCHE (A.). Recherches médico-légales sur les lésions du crâne et de l'organe qui le renferme. Paris, 1860, in-8, 20 pages. 75 c.

TOURDES. Du goître à Strasbourg et dans le département du Bas-Rhin. Strasbourg, 1854, in-8 de 72 pages. 1 fr. 50 c.

TRÉLAT. Recherches historiques sur la folie. Paris, 1839, in-8. 3 fr.

TURCK (L.). Nouveau Mémoire sur la nature et le traitement de la folie. Paris, 1862, in-12. 75 c.

— L'Ecole aliéniste française, l'isolement des fous dans les asiles. Insuffisance de la protection que la loi accorde à l'aliéné. Paris, 1864, in-12. 75 c.

VALENTIN (G.). Traité de névrologie. Paris, 1843, in-8, avec fig. 4 fr.

VALLEIX. Traité des névralgies, ou affections douloureuses des nerfs. Paris, 1841, in-8 de 720 pages. 8 fr.

VICQ D'AZYR. Traité d'anatomie et de physiologie du cerveau. Paris, 1786, in-fol. avec 35 planches coloriées. 30 fr.

VIMONT. Traité de phrénologie humaine et comparée. Paris, 1835, 2 vol. in-4 accompagnés d'un magnifique atlas in-folio de 134 planches contenant plus de 700 figures. 150 fr.

VINGTRINIER. Opinion sur la question de la prédominance des causes morales ou physiques dans la production de la folie. Rouen, 1841, in-8. 1 fr.

— Du goître endémique dans le département de la Seine-Inférieure et de l'étiologie de cette maladie. Rouen, 1854, in-8 de 80 pages. 1 fr. 50 c.

VIRENQUE. De la perte de la sensibilité générale et spéciale d'un côté du corps (bémiane thésie), et de ses relations avec certaines lésions des centres opto-striés. Paris, 1874, in-8 de 40 pages, avec une planche. 1 fr.

VOISIN (Aug.). Traité de la paralysie générale chez les aliénés. 1 vol. gr. in-8, avec 14 planches lithographiées coloriées. *Sous presse.*

— De la méningo-myélite occasionnée par le froid. Paris, 1865, in-8, 31 pages. 1 fr.

— Contribution à la thérapeutique de l'épilepsie par les préparations de cuivre et de zinc. Maintien des guérisons depuis dix ans et plus. In-8° de 15 pages. 75 c.

VOISIN (Aug.) et **LIOUVILLE** (H.). Études sur le curare. Paris, 1866, in-8, 17 p. avec figures et 2 tableaux. 1 fr. 25 c.

VOISIN (F.). Des causes morales et physiques des maladies mentales et de quelques autres affections nerveuses, telles que l'hystérie, la nymphomanie, le satyriasis. Paris, 1826, in-8. 7 fr.

— De l'homme animal. Paris, 1839, in-8. 3 fr.

— Études sur la nature de l'homme. Quelles sont ses facultés, quel en est le nom, quel en est le nombre, quel en doit être l'emploi? Tome I : De l'homme considéré dans ses facultés morales. — Tome II : De l'homme considéré sous le rapport des facultés qu'il partage avec les animaux. — Tome III : De l'homme considéré dans ses facultés intellectuelles, industrielles, artistiques et perceptives. Paris, 1862-67, 3 vol. in-8. 22 fr. 50 c.

— Études sur la nature de l'homme. Du droit d'exercice et d'application de toutes les facultés de la tête humaine. Instincts conservateurs, sentiments moraux, facultés intellectuelles, industrielles, artistiques et perceptives. Paris, 1870, 1 vol. gr. in 8 de XII-177 pag. 3 fr. 50 c.

— De l'identité de quelques-unes des causes du suicide, du crime et des maladies mentales. Paris, 1872, in-8 de 19 pages. 1 fr.

— Mémoire en faveur de l'abolition de la peine de mort. Paris, 1870, in-8 de 20 p. 1 fr.

WARLOMONT. Louise Lateau. Rapport médical sur la stigmatisée de Bois d'Haine, fait à l'Académie royale de médecine de Belgique, au nom d'une commission, par le docteur WARLOMONT, membre titulaire. Bruxelles et Paris, 1876, in-8 de 200 pages. 4 fr.

WOLKOFF (S. DE). Quelques considérations en réponse à l'examen de la phrénologie de M. Flourens. Paris, 1846, in-8. *Au lieu de* 50 c. 75 c.

ZAMBACO. Des affections nerveuses syphilitiques. Paris, 1862, 1 v. in-8 de 596 p. 7 fr.

Le Gérant : H. BAILLIÈRE.

PARIS. — IMPRIMERIE DE E. MARTINET, RUE RICHER, 2

la mort dans un accès de dyspnée, tantôt provoquer des lésions caractéristiques, dont le premier terme est l'infarctus hémorrhagique et le dernier l'abcès, tantôt ne produire que des troubles fonctionnels passagers.

Dans la *troisième*, l'auteur essaye de montrer comment les embolies capillaires du système aortique peuvent déterminer des morts subites et rendre compte d'un grand nombre de lésions périphériques.

La *quatrième* renferme des faits relatifs aux embolies capillaires du système de la veine porte, quelques considérations sur l'infection purulente et sur ce que l'auteur appelle *embolies secondaires*.

La *cinquième* se rapporte aux obstructions capillaires par amas de poussières susceptibles de traverser tout le cercle circulatoire.

Dans la *sixième* et dernière, l'auteur a réuni tout ce qui a rapport à la genèse des embolies.

LA PATHOLOGIE CELLULAIRE

BASÉE SUR L'ÉTUDE PHYSIOLOGIQUE ET PATHOLOGIQUE DES TISSUS

Par Rudolf VIRCHOW

Professeur à la Faculté de Berlin, directeur de l'Institut pathologique de cette ville.

Traduit de l'allemand sur la troisième édition.

QUATRIÈME ÉDITION, revue et mise au courant de la science par le docteur **I. STRAUS**,

1874. 1 vol. grand in-8 de 600 pages, avec 150 figures. — 9 fr.

ALVARENGA (P. F. DA COSTA). **Des thermomètres cliniques**, leurs conditions, mode d'applications et avantages relatifs, et des registres thermo-sphygmopnéométriques, par le docteur DA COSTA ALVARENGA, professeur à l'Université de Lisbonne, traduit du portugais par le docteur Lucien Papillaud (Henri-Almès). Bruxelles, 1870, in-8. 28 pages. 2 fr.

— **Précis de thermométrie clinique générale.** Lisbonne, 1871, in-8 de 226 pages. 5 fr.

— **L'histoire de la thermométrie clinique** et de la thermopathogénie, traduit par Lucien Papillaud. Lisbonne, 1871, in-8 de 76 pages. 2 fr.

— **De la thermopathologie générale**, fièvre, marche, périodes et types de température pathologique, traduit par L. Papillaud. Lisbonne, 1871, in-8 de 90 p. 2 fr. 50

— **De la thermosémiologie et thermacologie**, analyse de la loi thermo-différentielle et observations originales touchant l'influence des divers agents thérapeutiques sur la température pathologique, traduit par J. F. Barbier. In-8 de 142 pages. 2 fr. 50

— **Mémoires sur l'insuffisance des valvules aortiques** et considérations générales sur les maladies du cœur, traduit du portugais par le docteur P. Garnier. Paris, 1856, in-8. 4 fr.

— **Remarque sur les ectocardies**, traduit par A. Marchand. Bruxelles, 1869, gr. in-8 de 68 pages. 4 fr.

— **Considérations et observations sur l'époque de l'occlusion du trou ovale** et du canal artériel. Lisbonne, 1869, in-8 de 44 pages. 2 fr.

— **Anatomie pathologique des perforations cardiaques**, traduit par Lucien Papillaud. 1871, gr. in-8 de 38 pages avec figures. 1 fr.

— **Anatomie pathologique et pathogénie des communications** entre les cavités droites et les cavités gauches du cœur, traduit par E. L. Bertheraud. Marseille, 1872, in-8. 1 fr. 50

— **De la cyanose**, particulièrement au point de vue de son historique, sa nature et sa genèse, traduit par le docteur E. L. Bertherand. In-8 de 64 pages. 2 fr. 50

— **De l'importance de la statistique** en médecine, traduit par le docteur Papillaud. Lisbonne, 1869, in-8 de 32 pages. 1 fr.

— **Rapport sur la statistique des hôpitaux** de S. José, S. Lazaro et Desterro de Lisbonne, traduit par le docteur Papillaud. 1869, in-8 de 188 pages. 3 fr.

ENVOI FRANCO CONTRE UN MANDAT SUR LA POSTE.

ANGLADA (Ch.) **Études sur les maladies éteintes et les maladies nouvelles**, pour servir à l'histoire des évolutions séculaires de la pathologie. Paris, 1869, 1 vol. de 700 pages. 8 fr.

BONNEMAISON. **Essais de clinique médicale**, loisirs médicaux. Paris, 1874, 1 vol. in-8 de 411-90 pages. 7 fr.

BREMOND (fils). **Bains térébenthinés**, leur emploi dans le traitement des rhumatisme. In-8 de 39 pages. 1 fr.

BRIQUET. **De la variole**. Lecture suivie de la discussion à laquelle ce travail a donné lieu. Paris, 1871, in-8 de 56 pages. 1 fr. 50

Carnet du médecin praticien, formules, ordonnances, tableaux du pouls, de la respiration et de la température. Comptabilité. Un cahier oblong avec cart. souple. 1 fr.

CHAUFFARD (P.-E.). **Essai sur les doctrines médicales**, suivi de quelques considérations sur les fièvres. Paris, 1846. In-8, 130 pages (2 fr. 50). 1 fr.

— **De la fièvre traumatique et de l'infection purulente**. 1873, 1 vol. in-8 de 229 pages. 3 fr. 50

— **Andral. La médecine française de 1820 à 1830**. Paris, 1877, in-8 de 76 pages. 2 fr. 50

CHOSSAT (Th.). **Étude sur les conditions pathogéniques des œdèmes**, Paris, 1874, grand in-8 de 134 pages. 3 fr.

COLIN (Léon). **Traité des fièvres intermittentes**. Paris, 1870, 1 vol. in-8 de 500 pages, avec un plan médical de Rome. 8 fr.

— **De la variole**, au point de vue épidémiologique et prophylactique. Paris, 1873, 1 vol. in-8 de 200 pages, avec 3 figures. 3 fr. 50

— **Etudes cliniques de médecine militaire**, observations et remarques recueillies à l'hôpital militaire du Val-de-Grâce, spécialement sur la tuberculisation aiguë et sur les affections des voies respiratoires et digestives. Paris, 1864, 1 vol. in-8 de 304 pages. 5 fr.

— **Épidémies et milieux épidémiques**. 1873, 1 vol. in-8 de 114 p. 2 fr. 50

— **De la fièvre typhoïde dans l'armée**. 1877, 1 vol. in-8 de 200 p. 4 fr.

CONAN. **Essai de thérapeutique positive** basée sur l'examen de l'urine et des produits morbides. 1876, in-8, 202 pages, avec 1 planche. 3 fr. 50

CORNIL (V.). **Du cancer et de ses caractères anatomiques**. Paris 1867, in-4 de 85 pages, avec figures. 3 fr.

CORNIL (V.). et TRASBOT (L.). **De la mélanose**. Paris, 1868, in-4 de 106 pages, avec 20 figures. 3 fr.

COURBIS (E.). **Contributions à l'étude des kystes du foie, et des reins et des kystes en général**. In-8 de 64 pages, avec 1 pl. lithog. 1 fr. 50

COUSOT. **Étude sur la nature, l'étiologie et le traitement de la fièvre typhoïde**. Paris, 1874, 1 vol. in-4, 369 pages. 9 fr.

CZERMAK (J.-N.). **Du laryngoscope** et de son emploi en physiologie et en médecine, Paris, 1860. In-8 de 103 p. avec fig. 3 fr. 50

DAREMBERG (G.) **De l'expectoration dans la phthisie pulmonaire**. Paris, in-8, 74 pages. 2 fr.

DELPECH. **Le scorbut pendant le siége de Paris**. 1871, in-8 de 68 pages. 2 fr.

DURANTY (N.-E.). **Diagnostic des paralysies motrices des muscles du larynx**. Paris, 1872, in-8 de 48 pages, avec planches. 2 fr.

FAVRE (Paul). **Des mélanodermies, et en particulier d'une mélanodermie parasitaire**. Paris, 1872, in-8 de 104 pages. 2 fr. 50

GIGOT-SUARD (L.). **L'Herpétisme**. Pathogénie, manifestations, traitement, pathologie expérimentale et comparée. 1870, 1 vol. gr. in-8 de VIII-468. 8 fr.

— **De l'asthme** et de son traitement par les eaux de Cauterets, précédé d'une introduction sur les maladies chroniques et les eaux minérales. Paris, 1873, in-8 de 200 pages. 2 fr. 50

— **La phthisie pulmonaire**. Effets de l'eau silicatée-sulfureuse de Mahourat (Cauterets) dans cette maladie. Paris, 1874, in-8 de 78 pages. 2 fr.

GLONER (J.-C.). **Nouveau Dictionnaire de thérapeutique** comprenant l'exposé des diverses méthodes de traitement employées par les plus célèbres praticiens pour chaque maladie. 1874, in-12, VIII-800 pages. 7 fr.

ENVOI FRANCO CONTRE UN MANDAT SUR LA POSTE.

GŒTZ (Ed.). **Étude sur le spina-mentosa**, accompagnée d'observations recueillies à l'hôpital Sainte-Eugénie et à l'hôpital des Enfants-Assistés. Gr. in-8 de 119 pages. 2 fr. 50

GOURAUD (Xavier). **Des Crises**. Paris, 1872, in-8 de 94 pages, avec figures. 2 fr. 50

GOUTARD (L.-J.-Cl.). **Du léontiasis syphilitique**. Études sur quelques cas de syphilides hypertrophiques diffuses de la face en particulier. Paris, 1878, in-8 de 42 pages avec 1 pl. en chromo-lithographie. 3 fr.

GRISOLLE (A.). **Traité de la pneumonie** 2e édit. Paris, 1864, in-8 de XVI-744 p. 9 fr.

GUEGUEN (A.). **Étude sur la marche de la température** dans les fièvres intermittentes et éphémères. In-8 de 80 pages, avec 35 pl. de tracés lithogr. 5 fr.

HALLOPEAU. **Des paralysies bulbaires**. Paris, 1875, in-8 de 156 pages, avec 1 planche lith. 3 fr. 50

HANNE. **Essai sur les tumeurs intrarachidiennes**. 1872, in-8, 85 pages. 2 fr.

HANOT (V.). **Étude sur une forme de cirrhose hypertrophique du foie**. Cirrhose hypertrophique, avec ictère chronique. Paris, 1876, in-8, 158 pages, avec 1 pl. 4 fr.

HARDY (le professeur). **De quelques modifications à introduire dans l'enseignement médical officiel**, et particulièrement dans l'enseignement de la Faculté de médecine de Paris. 1875, in-8. 50 c.

JOUSSET (P.). **Éléments de médecine pratique**, contenant le traitement homœopathique de chaque maladie. Deuxième édition, corrigée et augmentée. 1877, 2 vol. in-8. 15 fr.

LABORDETTE. **Emploi du speculum laryngien** dans le traitement de l'asphyxie par submersion, etc. 2e édit. In-8 de 23 pages, avec 2 fig. 75 c.

LÉPINE (R.). **De l'hémiplégie pneumonique**. 1870, in-8 de 39 pages. 1 fr. 50

— **De la Pneumonie caséeuse**. Paris, 1872, in-8 de 140 pages. 3 fr.

MAILLIOT (L.). **Traité pratique d'auscultation** appliquée au diagnostic des maladies des organes respiratoires. Paris, 1874, 1 vol. gr. in-8 de XIV-550 pag. 12 fr.

MANDL (L.), **Traité pratique des maladies du larynx et du pharynx**. 1 beau volume grand in-8 de XV-816 pages, avec 7 pl. gravées et coloriées, et 164 figures. Cartonné. 18 fr.

— **Hygiène de la voix parlée ou chantée**, suivi du formulaire pour le traitement des affections de la voix. 1876, in-18 jésus de 320 pages, avec figures, cart. 4 fr. 50

MOLÉ (L.). **Signes précis du début de la convalescence dans les maladies aiguës**. Paris, 1870, grand in-8 de 112 pages, avec 23 figures. 3 fr.

MORELL MAKENZIE. **Du laryngoscope** et de son emploi dans les maladies de la gorge avec un appendice sur la rhinoscopie. Traduit de l'anglais par le docteur Émile-Nicolas Duranty. Paris, 1867. In-8 de 156 pages avec fig. 4 fr. 50

MUSELIER (P.). **Étude sur la valeur séméiologique de l'ecthyma** (accompagnées d'observations recueillies à l'hôpital Saint-Louis). Rapports de l'ecthyma avec la syphilis. Paris, 1870, in-8 de 125 pages. 2 fr. 50

PAGÈS. **Étude clinique** sur l'étiologie et la prophylaxie de la fièvre typhoïde. Paris, 1878, in-8 de 65 pages. 2 fr.

PELLARIN (A.). **Hygiène des pays chauds**. Contagion du choléra démontrée par l'épidémie de la Guadeloupe, conditions hygiéniques de l'émigration dans les pays chauds et de la colonisation de ces pays. Paris, 1872, in-8 de 358 pages

— **Des fièvres bilieuses des pays chauds en général** et de la fièvre bilieuse hématurique en particulier. Paris, 1876, in-8 de 231 pages. 3 fr.

PEYROT (J.-J). **Étude expérimentale et clinique** sur le thorax des pleurétiques et sur la pleurotomie. Paris, 1876, in-8, 153 pages. 3 fr.

RAPHAEL. **Traité pratique de la pustule maligne**. 1872. 1 volume in-18 de 215 pages. 3 fr.

RAYNAUD (M.). **De la révulsion**. Paris, 1866, in-8, 168 pages. 3 fr.

REVEILLÉ-PARISE. **Guide des goutteux et des rhumatisants**, par le docteur J.-H. Reveillé-Parise, membre de l'Académie de médecine, édition entièrement refondue et mise au niveau des découvertes et des méthodes nouvelles concernant la nature et le traitement de ces deux affections, par le docteur E. Carrière. Paris, 1878, 1 vol. in-18 jésus de 300 pages. 3 fr. 50

ROCHARD (J.). **Étude synthétique sur les maladies endémiques**. Paris, 1871, 1 vol. in-8 de 90 pages. 2 fr.

ROCHARD (J.). **De l'influence de la navigation et des pays chauds** sur la marche de la phthisie pulmonaire. Paris, 1856, in-4 de 94 pages. 4 fr.

TURCK (L.). **Méthode pratique de laryngoscopie**, par L. Türck. Paris, 1861. In-8 de 124 pages avec fig. 3 fr. 50

— **Recherches cliniques** sur diverses maladies du larynx, de la trachée et du pharynx étudiées à l'aide du laryngoscope. Paris, 1862. In-8 de 100 pages. 2 fr. 50

TRIDEAU. **Traitement de l'angine couenneuse** par les balsamiques, Paris, 1874, in-8 de 150 pages. 2 fr.

VILLEMIN (J.-A.). **Études sur la tuberculose.** Preuves rationnelles expérimentales de sa spécificité et de son inoculabilité. Paris, 1868, 1 vol. in-8 de 640 pages. 8 fr.

WEHENKELL. **Éléments d'anatomie et de physiologie pathologiques générales.** nosologie, par le docteur WEHENKELL, professeur à l'École de médecine vétérinaire de Cureghem. 1874, 1 vol. in-8 de 320 pages. 7 fr. 50

GUIDE DU MÉDECIN PRATICIEN

RÉSUMÉ GÉNÉRAL DE PATHOLOGIE INTERNE ET DE THÉRAPEUTIQUE APPLIQUÉE

Par F.-L.-I. VALLEIX

Médecin de l'hôpital de la Pitié.

CINQUIÈME ÉDITION

ENTIÈREMENT REFONDUE ET CONTENANT L'EXPOSÉ DES TRAVAUX LES PLUS RÉCENTS

Par le Dr P. LORAIN

Professeur à la Faculté de médecine, médecin de l'hôpital de la Pitié.

Avec le concours de médecins civils et de médecins appartenant à l'armée et à la marine.

5 VOL. IN-8°, DE 950 PAGES CHACUN, AVEC FIGURES. — PRIX : 50 FRANCS.

BROUSSAIS. **Cours de phrénologie**, professé à la Faculté de médecine de Paris. 1 vol. in-8 de 850 pages (9 fr.). 4 fr. 50

LÉLUT. **Du démon de Socrate**, spécimen d'une application de la science psychologique à celle de l'histoire, par le docteur L.-F. Lélut, membre de l'Institut et de l'Académie de médecine. Deuxième édition, revue, corrigée et augmentée d'une Préface. Paris, 1856, 1 vol. in-12 de 348 pages. 3 fr. 50

LÉLUT. **L'Amulette de Pascal**, par le docteur L.-F. Lélut. Paris, 1846, in-8. XVI-372 pages, avec un fac-simile de l'écriture de Pascal. 6 fr.

LÉLUT. **De l'organe phrénologique de la destruction chez les animaux**, ou *Examen de cette question* : Les animaux carnassiers ou féroces ont ils, à l'endroit des tempes, le cerveau, par suite le crâne, plus large, proportionnellement à sa longueur, que ne l'ont les animaux d'une nature opposée Paris, 1838, in-8, 91 pages, avec 1 pl. gravée. Au lieu de 2 fr. 50. 50 c.

LÉLUT. **Qu'est-ce que la Phrénologie?** ou Essai sur la signification et la valeur des systèmes de psychologie en général, et de celui de Gall en particulier. Paris, 1836, in-8 de 436 pages. Au lieu de 7 fr. 2 fr.

GRELLETY. **Du merveilleux**, des miracles et des pèlerinages au point de vue médical. Paris, 1876, in-8 de 86 pages. 2 fr. 50

TESTE (A.). **Le magnétisme animal expliqué**, ou Leçons analytiques sur la nature essentielle du magnétisme, sur ses effets, son histoire, ses applications, les divers moyens de les pratiquer, etc. 1 vol. in-8 de 500 pages. 7 fr.

TESTE (A.). **Manuel pratique du magnétisme animal.** Exposition méthodique des procédés employés pour produire les phénomènes magnétiques, et leur application à l'étude et au traitement des maladies. 4e édition, revue et corrigée. 1853, in-12 de 500 pages. 4 fr.

METZGER. **Recherches et considérations critiques sur le magnétisme animal** avec un programme relatif au somnambulisme artificiel ou magnétique, traduit du latin du docteur Metzger, accompagné de notes et suivi de réflexions applicables au sujet, par le docteur ROBERT. 1824, in-8 de 400 pages. 6 fr.

BURDIN ET F. DUBOIS (d'Amiens). **Histoire académique du magnétisme animal**, accompagnée de notes et de remarques critiques sur toutes les observations et expériences faites jusqu'à ce jour. 1 vol. de 700 pages. 3 fr.

SALVERTE (E.). **Des sciences occultes**, ou Essai sur la magie, les prodiges et les miracles. 3e édition, précédée d'une introduction par E. LITTRÉ, de l'Institut. Paris, 1856, 1 vol. gr. in-8 de 550 pages, avec un portrait d'Eusèbe Salverte. 7 fr. 50

PARIS. — IMPRIMERIE DE E. MARTINET, RUE MIGNON, 2

ENVOI FRANCO CONTRE UN MANDAT SUR LA POSTE.

BIBLIOTHÈQUE DE L'ÉLÈVE EN MÉDECINE

ANATOMIE, HISTOLOGIE ET PHYSIOLOGIE

ANGER. **Nouveaux Éléments d'anatomie chirurgicale**, par Benjamin Anger, chirurgien des hôpitaux, professeur agrégé à la Faculté de médecine de Paris. 1 vol. in-8 de 1055 pages avec 1079 figures et atlas, in-4 de 12 planches coloriées..... 40 fr.

BEAUNIS. **Nouveaux éléments de physiologie humaine**, par M. H. Beaunis, professeur de physiologie à la Faculté de médecine de Nancy. 1 vol. in-8 de xlviii-1140 pages, avec 300 figures, cartonné..... 14 fr.

BEAUNIS et BOUCHARD. **Nouveaux éléments d'anatomie descriptive et d'embryologie**, par H. Beaunis et H. Bouchard, professeur à la Faculté de médecine de Bordeaux. *Troisième édition.* 1 vol. gr. in-8 de xvi-1103 pages, avec 421 figures dessinées d'après nature et en partie coloriées. Cartonné..... 20 fr.

— **Précis d'anatomie et de dissection.** 1 vol. in-18 de 600 pages..... 4 fr. 50

CRUVEILHIER (J.). **Traité d'anatomie pathologique générale.** *Ouvrage complet.* 5 vol. in-8..... 35 fr.

CUYER et KUFF. **Le corps humain**, Structure et fonctions, formes extérieures, régions anatomiques, situation, rapports, et usages des appareils et organes qui concourent au mécanisme de la vie, démontrés à l'aide de planches coloriées, découpées et superposées. 1 vol. in-8 de 300 pages de texte, avec 27 planches..... 70 fr.

DUVAL. **Précis de technique microscopique et histologique** ou introduction pratique à l'anatomie générale, par le docteur Mathias Duval, professeur agrégé à la Faculté de médecine de Paris; avec une introduction par le professeur Ch. Robin. 1 vol. in-18 jésus, 315 pages avec 43 fig..... 4 fr.

FAU. **Anatomie artistique** élémentaire du corps humain. *Cinquième édition*, in-8, avec 17 pl., fig. noires..... 4 fr.

— Le même, fig. col..... 10 fr.

KUSS et DUVAL. **Cours de physiologie**, d'après l'enseignement du professeur Kuss, par le docteur Mathias Duval. *Deuxième édition.* 1 vol. in-18 jésus de viii-624 pages, avec 152 figures. Cartonné. Prix..... 7 fr.

LABOULBÈNE. **Nouveaux éléments d'anatomie pathologique**, descriptive et histologique, par A. Laboulbène, professeur agrégé à la Faculté de médecine, médecin de la Charité. 1 vol. in-8 de 1,100 pages avec 300 fig., cart..... 20 fr.

MALGAIGNE. **Traité d'anatomie chirurgicale et de chirurgie expérimentale.** *Deuxième édition.* 2 vol. in-8..... 18 fr.

MASSE. **Traité d'anatomie descriptive.** 1 vol. in-12 de 700 pages. Cartonné. 7 fr.

RINDFLEISCH. **Traité d'histologie pathologique**, traduit par le docteur Gross, professeur agrégé à la Faculté de Nancy. 1 vol. in-8 de 740 pages avec 260 fig.. 14 fr.

ROBIN (Ch.). **Traité du microscope**, son mode d'emploi, ses applications à l'étude des injections, à l'anatomie humaine et comparée, à l'anatomie médico-chirurgicale, à l'histoire naturelle, par Ch. Robin, professeur à la Faculté de médecine de Paris. *Troisième édition.* 1 vol. in-8 de 1028 pages, avec 317 figures et 3 planches. Cartonné..... 20 fr.

— **Programme d'histologie.** *Seconde édition.* 1 vol. in-8, 500 pages..... 6 fr.

PATHOLOGIE EXTERNE

BERNARD (Cl.) et HUETTE. **Précis iconographique de médecine opératoire et d'anatomie chirurgicale.** *Nouveau tirage.* Paris, 1873, 1 vol. in-18 jésus, 495 pag. avec 113 pl., figures noires. Cartonné..... 24 fr.

Le même, figures coloriées, cart..... 48 fr.

CHAUVEL. **Précis d'opérations de chirurgie**, par le docteur J. Chauvel, médecin major, professeur agrégé de médecine opératoire à l'École du Val-de-Grâce. 1 vol. in-18 jésus de 700 pages, avec 281 fig. dessinées par le docteur E. Charvot..... 6 fr.

CORRE. **La pratique de la chirurgie d'urgence**, 1 vol. in-18 de viii-216 pages, avec 51 fig..... 2 fr.

DESPRÈS. **La chirurgie journalière**, leçons de clinique chirurgicale, par Armand Desprès, chirurgien de l'hôpital Cochin. 1 vol. in-8, 690 p. avec fig..... 10 fr.

GALEZOWSKI (X.). **Traité des maladies des yeux**, par X. Galezowski, professeur à l'École pratique. *Deuxième édition.* 1 vol. in-8 de 800 pages, avec 397 figures.. 20 fr.

GAUJOT et SPILLMANN. **Arsenal de la chirurgie contemporaine**; description, mode d'emploi et appréciation des appareils et instruments en usage pour le diagnostic et le traitement des maladies chirurgicales, l'orthopédie, la prothèse, les opérations, par G. Gaujot, professeur à l'École du Val-de-Grâce, et E. Spillmann, professeur agrégé à l'École de médecine du Val-de-Grâce. 2 vol. in-8 de 800 p. chacun, avec 1855 fig.. 32 fr.

GILLETTE. **Chirurgie journalière des hôpitaux de Paris**, répertoire de thérapeutique chirurgicale. 1 vol. in-8 de xvi-772 p. avec 662 figures, cart..... 12 fr.

GOFFRES. **Précis iconographique de bandages, pansements et appareils.** In-18 jésus, 596 p. avec 81 pl., fig. noires; cartonné..... 18 fr.

— Le même, figures coloriées, cartonné..... 36 fr.

GOSSELIN. **Clinique chirurgicale de l'hôpital de la Charité**, par L. Gosselin, professeur à la Faculté de médecine. *Troisième édition.* 3 vol. in-8, avec figures.. 36 fr.

GUYON. **Éléments de chirurgie clinique**, comprenant le diagnostic chirurgical, les opérations en général, l'hygiène, le traitement des blessés et des opérés, par le docteur Félix Guyon, professeur à la Faculté de médecine. 1 vol. in-8, avec 163 figures.... 12 fr.

VIDAL. **Traité de pathologie externe et de médecine opératoire**, avec des résumés d'anatomie des tissus et des régions, par A. Vidal (de Cassis), professeur agrégé à la Faculté de médecine. *Cinquième édition*, par S. Fano. 5 vol. in-8, avec 761 fig. 40 fr.

PATHOLOGIE INTERNE ET GÉNÉRALE

BOUCHUT. **Nouveaux éléments de pathologie générale, de séméiologie et de diagnostic**, comprenant la nature de l'homme, l'histoire générale de la maladie, les différentes classes de maladies, l'anatomie pathologique générale et l'histologie pathologique, le pronostic, la thérapeutique générale, les éléments du diagnostic par l'étude des symptômes, et l'emploi des moyens physiques, par E. Bouchut, professeur agrégé de la Faculté de médecine de Paris, *Troisième édition.* 1 beau vol. gr. in-18 de x-1032 pages, avec 282 figures. Broché : 18 fr. Cartonné..... 20 fr.

CORLIEU. **Aide-mémoire de médecine, de chirurgie et d'accouchements.** Vade-mecum du praticien, par le docteur A. Corlieu. *Troisième édition.* 1 vol. in-18 jésus de 624 pages, avec 430 figures. Cartonné..... 6 fr.

DAREMBERG. **Histoire des sciences médicales**, comprenant l'anatomie, la physiologie, la médecine, la chirurgie et les doctrines de pathologie générale, par Ch. Daremberg, professeur d'histoire de la médecine à la Faculté de médecine. 2 vol. in-8 avec fig. 20 fr.

GALLARD. **Clinique médicale de la Pitié**, par le Dr T. Gallard, médecin de la Pitié. 1 vol. in-8. 600 p., avec fig..... 10 fr.

RACLE. **Traité de diagnostic médical.** Guide clinique pour l'étude des signes caractéristiques des maladies. 6e *édition*, présentant l'exposé des travaux les plus récents. 1 vol. in-18 jésus de 900 pages avec 79 fig. Cart..... 8 fr.

TROUSSEAU. **Clinique médicale de l'Hôtel-Dieu de Paris**, par A. Trousseau, professeur de la Faculté de médecine de Paris, médecin de l'Hôtel-Dieu. *Cinquième édition*, publiée par les soins de M. M. Peter. 3 vol. in-8 avec portrait de M. Trousseau. 32 fr.

VALLEIX. **Guide du médecin praticien**, résumé général de pathologie interne et de thérapeutique appliquée, par F.-L.-I. Valleix, médecin de l'hôpital de la Pitié. *Cinquième édition*, entièrement refondue, par P. Lorain, professeur agrégé à la Faculté de médecine, médecin de l'hôpital Saint-Antoine, 5 vol. in-8 de chacun 800 pages, avec fig... 50 fr.

WOILLEZ. **Dictionnaire de diagnostic médical**, comprenant le diagnostic raisonné de chaque maladie, leurs signes, les méthodes d'exploration et l'étude du diagnostic par organe et par région, par E.-J. Woillez, médecin de l'hôpital Lariboisière. *Deuxième édition.* 1 vol. in-8 de vi-1114 p., avec 310 fig..... 16 fr.

ACCOUCHEMENTS

CHAILLY. **Traité pratique de l'art des accouchements.** *Sixième édition.* 1 vol. in-8 de xx-1636 pages, avec 282 figures et 1 pl..... 10 fr.

CHURCHILL (Flottwood). **Traité pratique des maladies des femmes**, hors l'état de grossesse, pendant la grossesse et après l'accouchement, traduit de l'anglais. *Deuxième édition.* 1 vol. grand in-18, xvi-1251 p. avec 337 fig..... 18 fr.

NAEGELÉ. **Traité pratique de l'art des accouchements**, par H.-F. Naegelé et W.-L. Grenser, annoté et mis au courant des derniers progrès de la science, par G.-A. Aubenas, ouvrage précédé d'une introduction par J.-A. Stoltz, doyen de la Faculté de médecine de Nancy. 1 vol. gr. in-8 de xxviii-724 pages, avec 1 planche et 207 fig. 12 fr.

PENARD. **Guide pratique de l'accoucheur et de la sage-femme.** *Cinquième édition.* 1 vol. in-18, xx-600 pages, avec 165 figures..... 5 fr.

PHYSIQUE ET CHIMIE MÉDICALES, HISTOIRE NATURELLE MÉDICALE, MATIÈRE MÉDICALE ET THÉRAPEUTIQUE

ANDOUARD. **Nouveaux éléments de pharmacie**, par Andouard, professeur à l'École de médecine de Nantes. 1 vol. gr. in-8 de 880 pages avec 120 figures..... 14 fr.

BECLU (H.). **Nouveau manuel de l'herboriste**, ou traité des propriétés médicinales des plantes exotiques et indigènes. 1 vol. in-12 de xiv-256 pages avec 55 fig. 2 fr. 50

BUIGNET. **Manipulations de physique.** Cours de travaux pratiques, professé à l'École de pharmacie de Paris, par M. Buignet, professeur à l'École de pharmacie. 1 vol. in-8, 00 pages avec 265 fig. et 1 pl. col., cart..... 16 fr.

CAUVET. **Nouveaux éléments d'histoire naturelle médicale**, comprenant des notions générales sur la minéralogie, la zoologie et la botanique, l'histoire et les propriétés des animaux et des végétaux utiles ou nuisibles à l'homme, soit par eux-mêmes, soit par leurs produits, par D. Cauvet, professeur à la Faculté de médecine et de pharmacie de Lyon. *Deuxième édition.* 2 vol. in-18 jésus, avec 790 figures..... 12 fr.

— **Cours élémentaire de botanique.** 1 volume in-18 jésus, de 680 pages et de 618 figures..... 7 fr.

Codex medicamentarius. Pharmacopée française rédigée par ordre du gouvernement. 1 fort vol. gr. in-8, cartonné à l'anglaise..... 9 fr. 50

Commentaires thérapeutiques du Codex medicamentarius, ou histoire de l'action physiologique et des effets thérapeutiques des médicaments inscrits dans la Pharmacopée française, par AD. GUBLER, professeur de thérapeutique à la Faculté de médecine. *Deuxième édition.* 1 vol. gr. in-8 de 758 pages. Cartonné..... 15 fr.

ENGEL. **Nouveaux éléments de chimie médicale et de chimie biologique**, avec les applications à l'hygiène, à la pharmacie et à la médecine légale, par R. ENGEL, professeur à la Faculté de médecine de Montpellier. 1 vol. in-18 jésus de 750 p. avec 117 figures..... 8 fr.

FERRAND (A.). **Traité de thérapeutique.** 1 vol. in-18 jésus, cart..... 8 fr.

FERRAND (E.). **Aide-mémoire de pharmacie**, vade-mecum du pharmacien à l'officine et au laboratoire. 1 vol. in-18 jesus de 700 p. avec 81 fig., cart..... 6 fr.

FONSSAGRIVES (J.-B.). **Principes de thérapeutique générale**, ou le médicament étudié aux points de vue physiologique, posologique et clinique, par J.-B. FONSSAGRIVES, professeur à la Faculté de médecine de Montpellier. 1 vol. in-8 de 450 p..... 7 fr.

GALLOIS. **Formulaire de l'Union médicale. Douze cents formules** favorites des médecins français et étrangers. *Deuxième édition.* 1 vol. in-32 de 560 pages, cart. 3 fr.

GIACOMINI. **Traité philosophique et expérimental de matière médicale et de thérapeutique.** 1 vol. in-8 de 600 pages à 2 col..... 5 fr.

GLONER. **Nouveau dictionnaire de thérapeutique**, comprenant l'exposé des diverses méthodes de traitement employées par les plus célèbres praticiens pour chaque maladie. 1 vol. in-18 de VIII-805 pages..... 7 fr.

GUIBOURT. **Histoire naturelle des drogues simples.** *Septième édition*, par G. PLANCHON, professeur à l'École de pharmacie. 4 forts vol. in-8, avec 1078 figures. 36 fr.

HÉRAUD. **Nouveau dictionnaire des plantes médicinales.** 1 vol in-18 jésus avec 261 fig., cart..... 6 fr.

JEANNEL. **Formulaire officinal et magistral international**, comprenant environ quatre mille formules, tirées des pharmacopées légales de la France et de l'étranger ou empruntées à la pratique des thérapeutistes et des pharmacologistes, avec les indications thérapeutiques, les doses de substances simples et composées, le mode d'administration, l'emploi des médicaments nouveaux, etc., par le docteur J. JEANNEL, professeur à la Faculté de médecine de Lille. *Deuxième édit.* In-18 de XXXVI-972 pages, cart. 6 fr.

MOQUIN-TANDON. **Éléments de botanique médicale**, par A. MOQUIN-TANDON, professeur à la Faculté de médecine. 3e *édit.* 1 vol. in-18 jesus, avec 128 fig..... 6 fr.

WUNDT. **Traité élémentaire de physique médicale**, par W. WUNDT, professeur à l'Université de Heidelberg, traduit par F. MONOYER, professeur à la Faculté de médecine de Lyon. 1 vol. in-8, 704 pages, avec 396 fig., et 1 planche chromolithographiée.. 12 fr.

HYGIÈNE ET MÉDECINE LÉGALE

BRIAND. **Manuel complet de médecine légale**, par J. BRIAND et ERNEST CHAUDÉ, et contenant un Manuel de chimie légale par J. BOUIS, professeur à l'École de pharmacie de Paris. *Dixième édition.* 2 vol. gr. in-8 de 1048 pag., avec 3 planches et 34 fig. 18 fr.

LÉVY. **Traité d'hygiène publique et privée**, par MICHEL LÉVY, directeur de l'École du Val-de-Grâce. *Sixième édition.* 2 vol. gr. in-8, ensemble 1.900 pages avec fig. 20 fr.

SOUBEYRAN (J.-Léon). **Nouveau Dictionnaire des falsifications et des altérations** des aliments, des médicaments et de quelques produits employés dans les arts, l'industrie et l'économie domestique, par J.-Léon SOUBEYRAN, professeur à l'École de pharmacie de Montpellier. 1 vol. gr. in-8 de 534 pages, avec 218 figures. Cartonné.... 11 fr.

TARDIEU (A.). **Étude médico-légale et clinique sur l'empoisonnement**, avec la collaboration de Z. ROUSSIN, pharmacien major de 1re classe, professeur agrégé à l'École du Val-de-Grâce, pour la *partie de l'expertise médico-légale relative à la recherche chimique des poisons.* In-8 de XXII-1072 pages, avec 53 figures et 2 planches..... 14 fr.

— **Étude médico-légale sur la folie.** 1 vol. in-8 de 500 pages avec 105 pages de fac-simile d'écriture d'aliénés..... 7 fr.

— **Étude médico-légale sur les maladies produites accidentellement** ou involontairement par imprudence, négligence ou transmission contagieuse. 1 vol. in-8 de 300 pag..... 4 fr.

— **Étude médico-légale sur les blessures**, comprenant les blessures en général et les blessures par imprudence, les coups et l'homicide involontaires. 1 vol. in-8 de 500 pag.

— **Étude médico-légale sur la pendaison, la strangulation et la suffocation.** *Deuxième édition.* 1 vol. in-8 de XII-352 pages, avec planches..... 5 fr.

— **Étude médico-légale sur les attentats aux mœurs.** *Septième édition.* In-8 de 320 pages, avec 4 pl. gravées..... 5 fr.

— **Étude médico-légale sur l'avortement.** *Troisième édition.* 1 vol. in-8 de VIII-280 pages..... 4 fr.

— **Étude médico-légale sur l'infanticide.** 1 vol. in-8 avec 3 pl. coloriées.. 6 fr.

Envoi franco, par la poste, contre un mandat.

5556-75. — CORBEIL, IMP. et STER. CRÉTÉ.